Tratat de NEUROCHIRURGIE

vol. 2

Sub coordonarea **Prof. Dr. MSc ALEXANDRU VLAD CIUREA**

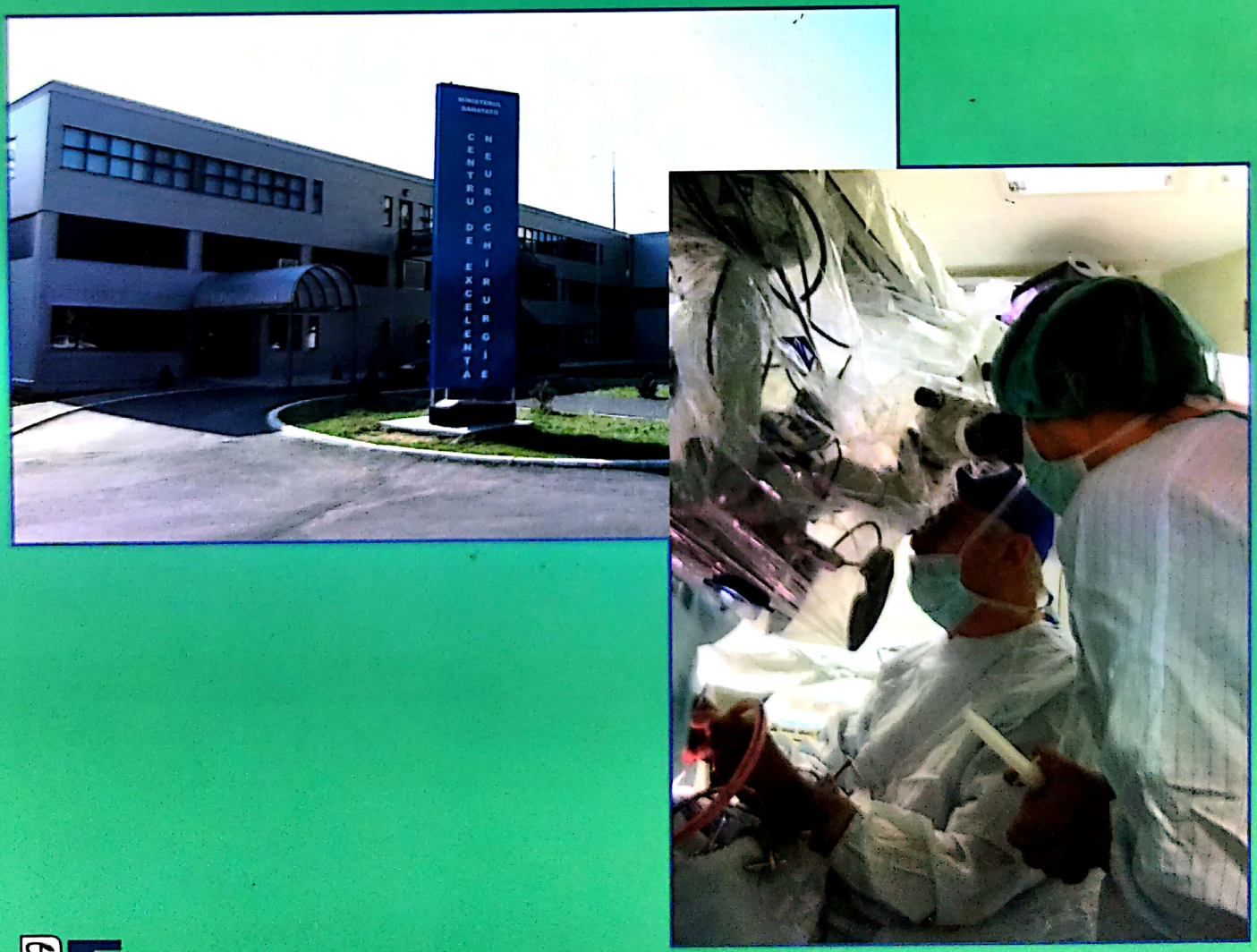

EM EDITURA MEDICALĂ

Sub coordonarea:

Prof. Dr. **ALEXANDRU VLAD CIUREA**

TRATAT DE NEUROCHIRURGIE

Scanned with OKEN Scanner

Scanned with OKEN Scanner

Coperta de: **Florina ALEXE**

LUCRARE SPONSORIZATĂ DE:

© „Toate drepturile editoriale aparţin în exclusivitate Editurii Medicale. Publicaţia este marcă înregistrată a Editurii Medicale, fiind protejată integral de legislaţia internă şi internaţională. Orice valorificare a conţinutului în afara limitelor acestor legi şi a permisiunii editorilor este interzisă şi pasibilă de pedeapsă. Acest lucru este valabil pentru orice reproducere – integrală sau parţială, indiferent de mijloace (multiplicări, traduceri, microfilmări, transcrieri pe dischete etc.)."

Descrierea CIP a Bibliotecii Naţionale a României
Tratat de neurochirurgie / sub coord.: prof. dr. Alexandru Vlad Ciurea - Bucureşti : Editura Medicală, 2010-2011
2 vol.
ISBN 978-973-39-0690-2
Vol. 2. - 2011. - ISBN 978-973-39-0720-6

I. Ciurea Alexandru Vladimir (coord.)

616.8-089

Tipar: **Printex srl**
Craiova, Str. Electroputere, Nr. 21
Tel./Fax: 0251.580.431, e-mail: office@printex.ro
www.printex.ro

Redactor de carte: **Dr. Irina BELOIU**
Secretar de redacţie: **Maria NEAMŢ**
Corector: **Corina GHINOIU**
Tehnoredactor: **Florina ALEXE**
Primavera PANAIT

Scanned with OKEN Scanner

Coordonatorul tratatului – Prof. Dr. Alexandru Vlad Ciurea – şi Editura Medicală nu îşi asumă responsabilitatea asupra materialelor şi iconografiei folosite de către autori.

Fiecare autor a decis singur implementarea datelor personale şi a iconografiei.

Coordonatorul tratatului, Prof. Dr. Alexandru Vlad Ciurea, mulţumeşte pe această cale tuturor autorilor care au participat la realizarea volumului II al Tratatului de Neurochirurgie. De asemenea, mulţumim în mod deosebit D-nilor Dr. Felix Brehar şi Dr. Anton Marinescu, care au contribuit esenţial la corectura şi tehnoredactarea materialului.

Autorii Tratatului de Neurochirurgie volumul II aduc mulţumiri colectivului Editurii Medicale şi, în mod special, D-nului Prof. Dr. Alexandru Oproiu, director general, D-nei Dr. Irina Beloiu, redactor, D-nei Florina Alexe, tehnoredactor, D-nei Primavera Panait, tehnoredactor şi D-nei Maria Neamţ, secretar de redacţie

Scanned with OKEN Scanner

LISTA AUTORILOR

1. **DR. CRISTIAN ABRUDAN**
Medic specialist neurochirurg,
Clinica de Neurochirurgie, Spitalul Clinic Judeţean de Urgenţă Cluj-Napoca,
Str. Victor Babeş nr. 43, Cod 400012

2. **PSIHOLOG EUGEN AVRAM**
Lector Universitar Doctor, Catedra de Psihologie/P.S.E. Universitatea Bucureşti,
Spitalul Clinic de Urgenţă „Bagdasar-Arseni" Bucureşti,
Şos. Berceni nr. 10-12, Sector 4, Cod 041902
e-mail: eugenavram@yahoo.com

3. **DR. FELIX MIRCEA BREHAR**
Medic specialist neurochirurg, Doctor în Ştiinţe medicale,
Clinica I Neurochirurgie, Spitalul Clinic de Urgenţă „Bagdasar-Arseni" Bucureşti,
Şos. Berceni nr. 10-12, Sector 4, Cod 041902
e-mail: felixbrehar@yahoo.com;

4. **DR. ANDRÉE-ROBERT CHEFNEUX**
Medic primar neuroradiolog, Doctor în Ştiinţe medicale,
Laboratorul de Radiologie şi Imagistică medicală, Spitalul Clinic de Urgenţă „Bagdasar-Arseni" Bucureşti,
Şos. Berceni nr. 10-12, Sector 4, Cod 041902
e-mail: andrechefneux@yahoo.com

5. **PROF. DR. ALEXANDRU VLAD CIUREA**
Medic primar neurochirurg, Doctor în Ştiinţe medicale,
Profesor Universitar Doctor U.M.F. „Carol Davila" Bucureşti,
Membru Titular al Academiei de Ştiinţe medicale,
Membru al Academiei Oamenilor de Ştiinţă din România,
Cercetător Ştiinţific gradul I,
Clinica I Neurochirurgie, Spitalul Clinic de Urgenţă „Bagdasar-Arseni" Bucureşti,
Şos. Berceni nr. 10-12, Sector 4, Cod 041902
e-mail: rsn@bagdasar-arseni.ro

6. **DR. JEAN CIUREA**
Medic primar neurochirurg, Doctor în Medicină,
Spitalul Clinic de Urgenţă „Bagdasar-Arseni" Bucureşti,
Şos. Berceni nr. 10-12, Sector 4, Cod 041902
e-mail: ciureaj@yahoo.com

7. **CONF. DR. CONSTANTIN COSTEA**
Medic primar neurochirurg, Doctor în Ştiinţe medicale,
Şef Clinica de Neurochirugie, Spitalul Clinic Judeţean Timişoara,
Bd Iosif Bulbuca nr.10, Cod 300736
e-mail: drcostea@yahoo.com

8. **ACAD. PROF. DR. LEON DĂNĂILĂ**
Medic primar neurochirurg, Doctor în Medicină,
Membru al Academiei Române,
Institutul de Neurologie şi Boli Neurovasculare Bucureşti,
Şos. Berceni nr. 10-12, Sector 4, Cod 041902
e-mail: leondanaila@yahoo.com

9. **DR. LUCIAN EVA**
Medic specialist neurochirurg,
Clinica de Neurochirurgie, Spitalul Clinic de Urgenţă „Prof. dr. N. Oblu" Iaşi,
Str. Ateneului nr. 2, Cod 700309

10. **PROF. DR. IOAN ŞTEFAN FLORIAN**
Medic primar neurochirurg, Doctor în Medicină,
Profesor Universitar Doctor U.M.F. „Iuliu Haţieganu" Cluj-Napoca,
Şef Secţie Clinica de Neurochirurgie, Spitalul Clinic Judeţean de Urgenţă Cluj-Napoca,
Str. Victor Babeş nr. 43, Cod 400012
e-mail: florian_stefan@yahoo.com

11. **PROF. DR. RADU MIRCEA GORGAN**
Medic primar neurochirurg, Doctor în Ştiinţe medicale,
Profesor Universitar Doctor U.M.F. „Carol Davila" Bucureşti,
Vicepreşedinte Societatea Română de Chirurgie,
Director medical Spitalul Clinic de Urgenţă „Bagdasar-Arseni" Bucureşti,
Şef Clinica I Neurochirurgie, Spitalul Clinic de Urgenţă „Bagdasar-Arseni" Bucureşti,
Şos. Berceni nr. 10-12, Sector 4, Cod 041902
e-mail: neurochirurgie4@gmail.ro

12. **DR. FLORIN MIRCEA GRĂMADĂ**
Medic primar neurochirurg, Doctor în Ştiinţe medicale
Clinica I Neurochirurgie, Spitalul Clinic de Urgenţă „Prof. dr. N. Oblu" Iaşi,
Str. Ateneului nr. 2, Cod 700309
e-mail: floringramada@yahoo.com

13. **PROF. DR. GABRIEL IACOB**
Medic primar neurochirurg, Doctor în Medicină,

Scanned with OKEN Scanner

Profesor Universitar Doctor U.M.F. „Carol Davila" Bucureşti,
Şef Clinica de Neurochirurgie, Spitalul Universitar de Urgenţă Bucureşti,
Str. Splaiul Independenţei nr. 169, Sector 6, Cod 050098
e-mail: gbrl_cb@yahoo.com

14. **PROF. DR. NICOLAI IANOVICI**
Medic primar neurochirurg, Doctor în Ştiinţe medicale,
Profesor Universitar Doctor U.M.F. „Grigore T. Popa" Iaşi,
Clinica I Neurochirurgie, Spitalul Clinic de Urgenţă „Prof. dr. N. Oblu" Iaşi,
Str. Ateneului nr. 2, Cod 700309
e-mail: anca.ianovici@yahoo.com

15. **DR. ANDREI ŞTEFAN IENCEAN**
Medic rezident neurochirurg,
Clinica III Neurochirurgie, Spitalul Clinic de Urgenţă „Prof. dr. N. Oblu" Iaşi,
Str. Ateneului nr. 2, Cod 700309

16. **DR. ŞTEFAN MIRCEA IENCEAN**
Medic primar neurochirurg, Doctor în Medicină,
Clinica II Neurochirurgie, Spitalul Clinic de Urgenţă „Prof. dr. N. Oblu" Iaşi,
Str. Ateneului nr. 2, Cod 700309
e-mail: mirceasteffan@yahoo.com

17. **DR. HORAŢIU IOANI**
Medic rezident neurochirurg,
Clinica de Neurochirurgie, Spitalul Clinic Judeţean de Urgenţă Cluj-Napoca,
Str. Victor Babeş nr. 43, Cod 400012

18. **DR. GHEORGHE MUREŞAN**
Medic primar neurochirurg,
Clinica de Neurochirurgie, Spitalul Clinic Judeţean de Urgenţă Cluj-Napoca,
Str. Victor Babeş nr. 43, Cod 400012

19. **PROF. DR. DAFIN F MUREŞANU**
Medic primar neurolog,
Profesor Universitar Doctor, U.M.F. „Iuliu Haţieganu" Cluj-Napoca, Catedra de Neurologie,
Str. Victor Babeş nr. 8
e-mail: dafinm@ssnn.ro

20. **DR. AUREL NICA**
Medic primar neurochirurg,
Secţia de Neurochirurgie, Spitalul Clinic de Urgenţă „Sf. Pantelimon" Bucureşti,
Şos. Pantelimon nr. 340, Sector 2

Scanned with OKEN Scanner

21. **DR. IRINA OGREZEANU**
Medic primar neurochirurg, Doctor în Ştiinţe medicale,
Clinica de Neurochirurgie, Spitalul Clinic de Urgenţă „Bagdasar-Arseni" Bucureşti,
Şos. Berceni nr. 10-12, Sector 4, Cod 041902
e-mail: ogrezeanu_irina@yahoo.com

22. **PROF. DR. GELU ONOSE**
Medic primar Recuperare, medicină fizică şi balneologie şi Geriatrie-gerontologie,
Şef Catedra M6-U.M.F. „Carol Davila" Bucureşti,
Medic Şef al Clinicii de Recuperare neuro-musculară – Centrul Naţional de Referinţă pentru Neuroreabilitare – şi al Nucleului de Cercetare ştiinţifică aferent din cadrul Spitalului Clinic de Urgenţă „Bagdasar-Arseni" Bucureşti,
Cercetător ştiinţific gradul I,
Şos. Berceni nr. 10-12, Sector 4, Cod 041902
geluonose@clicknet.ro

23. **PROF. DR. ION POEATĂ**
Medic primar neurochirurg,
Profesor Universitar Doctor U.M.F. „Grigore T. Popa" Iaşi,
Clinica de Neurochirurgie, Spitalul Clinic de Urgenţă „Prof. dr. N. Oblu" Iaşi,
Str. Ateneului nr. 2, Cod 700309
e-mail: ipoeata@gmail.com

24. **ŞEF LUCRĂRI. DR. BOGDAN OVIDIU POPESCU**
Medic primar neurolog, Doctor în Ştiinţe medicale,
Şef lucrări Doctor U.M.F. „Carol Davila" Bucureşti, Catedra de Neurologie,
Cercetător ştiinţific gradul I,
Spitalul Universitar de Urgenţă Bucureşti,
Str. Splaiul Independenţei nr. 169, Sector 5, Cod 050098
Institutul Naţional de Patologie „Victor Babeş" Bucureşti,
Str. Splaiul Independenţei nr. 99-101, Sector 5, Cod 050096
e-mail: bogdan_ovidiu_popescu@yahoo.com

25. **DR. CEZAR EUGEN POPESCU**
Medic primar ortopedie-traumatologie, Doctor în Medicină,
Clinica de Neurochirurgie, Spitalul Clinic de Urgenţă „Prof. dr. N. Oblu" Iaşi,
Str. Ateneului nr. 2, Cod 700309
e-mail: ciepopescu@yahoo.com

26. **PSIHOLOG VIRGINIA ROTĂRESCU**
Psiholog clinician principal, Doctor în Ştiinţe medicale,
Spitalul Clinic de Urgenţă „Bagdasar-Arseni" Bucureşti,
Şos. Berceni nr. 10-12, Sector 4, Cod 041902
e-mail: virginia.rotarescu@gmail.com

Scanned with OKEN Scanner

27. DR. **FERY STOICA**
Medic primar neurochirurg,
Departamentul Gamma-Knife, Spitalul Clinic de Urgenţă „Bagdasar-Arseni" Bucureşti,
Şos. Berceni nr. 10-12, Sector 4, Cod 041902
e-mail: fstoica@yahoo.com

28. DR. **DAN SUIAGA**
Medic specialist neurochirurg,
Clinica de Neurochirurgie, Spitalul Clinic Judeţean de Urgenţă Cluj-Napoca,
Str. Victor Babeş nr. 43, Cod 400012

29. CONF. DR. **BIANCA SZABO**
Medic primar oftalmolog, Rezident neurologie, Doctor în Ştiinţe Medicale,
Conferenţiar Universitar Doctor U.M.F. „Iuliu Haţieganu" Cluj-Napoca, Catedra de Anatomie,
Clinica de Oftalmologie, Spitalul Clinic Judeţean de Urgenţă Cluj-Napoca,
Str. Clinicilor nr. 3-5
e-mail: biszabo4862@yahoo.com

30. DR. **IOAN SZABO**
Medic primar neurochirurg,
Clinica de Neurochirurgie, Spitalul Clinic Judeţean de Urgenţă Cluj-Napoca,
Str. Clinicilor nr. 3-5
e-mail: szabo_ioan@yahoo.com

31. ŞEF LUCRĂRI DR. **DANA MIHAELA TURLIUC**
Medic primar neurochirurg,
Clinica de Neurochirurgie, Spitalul Clinic de Urgenţă „Prof. dr. N. Oblu" Iaşi,
Str. Ateneului nr. 2, Cod 700309
e-mail: dturliuc@iasi.mednet.ro

32. DR. **DAN VOINESCU**
Medic primar neurochirurg,
Şef secţie Neurochirurgie, Spitalul Clinic de Urgenţă „Elias" Bucureşti,
Bd. Mărăşti nr. 17, Sector 1
e-mail: dan_cristian_voinescu@hotmail.com

Scanned with OKEN Scanner

27. DR. FERY STOICA
Senior Neurosurgeon, PhD,
Gamma-Knife Surgery Department, „Bagdasar-Arseni" Emergency Hospital Bucharest,
Şos. Berceni nr. 10-12, Sector 4, 041902
e-mail: fstoica@yahoo.com

28. DR. DAN SUIAGA
Specialist Neurosurgeon, PhD,
Neurosurgery Clinic, Cluj-Napoca County Emergency Hospital,
Str. Victor Babeş nr. 43, 400012

29. CONF. DR. BIANCA SZABO
Senior Ophtalmologist, Resident Neurologist, PhD,
Professor at University School of Medicine „Iuliu Haţieganu" Cluj-Napoca, Discipline of Human Anatomy,
Ophtalmology Clinic, Cluj-Napoca County Emergency Hospital,
Str. Clinicilor nr. 3-5
e-mail: biszabo4862@yahoo.com

30. DR. IOAN SZABO
Senior Neurosurgeon, PhD,
Neurosurgery Clinic, Cluj-Napoca County Emergency Hospital,
Str. Clinicilor nr. 3-5
e-mail: szabo_ioan@yahoo.com

31. SENIOR LECTURER DR. DANA MIHAELA TURLIUC
Senior Neurosurgeon, PhD,
Neurosurgery Clinic, „Prof. dr. N. Oblu" Emergency Hospital Iaşi,
Str. Ateneului nr. 2, 700309
e-mail: dturliuc@iasi.mednet.ro

32. DR. DAN VOINESCU
Senior Neurosurgeon, PhD,
Neurosurgical Unit, „Elias" Emergency Hospital Bucharest,
Bd. Mărăşti nr. 17, Sector 1
e-mail: dan_cristian_voinescu@hotmail.com

Scanned with OKEN Scanner

Scanned with OKEN Scanner

CUPRINS

CUVÂNT ÎNAINTE 45
Prof. dr. A.V. Ciurea

ISTORICUL NEUROCHIRURGIEI 49
Profesor Doctor Alexandru Constantinovici 51
Dr. J. Ciurea
Curriculum vitae ALEXANDRU N. CONSTANTINOVICI 2010 54
Prof. dr. Al. Constantinovici
Conferenţiar Doctor Iacob Tristan Ştefan (1920-1975) - Fondatorul Clinicii de Neurochirurgie din Cluj 66
Dr. Gh. Mureşan
Profesor Doctor Vasile I. Miclăuş (1917-1977) 70
Conf. dr. C. Costea
Profesor Doctor Mihai Rusu 77
Prof. dr. N. Ianovici, Şef lucrări dr. Dana Mihaela Turliuc

HEMORAGIA SUBARAHNOIDIANĂ (HSA) 81
Prof. dr. I. Poeată, Prof. dr. L. Dănăilă, Prof. dr. A.V. Ciurea
Definiţie, clasificare 83
Epidemiologia HSA 83
Fiziopatologia HSA 84
Evaluarea pacientului 84
Clinică 84
Simptome premonitorii 84
Simptomatologia HSA 85
Explorări 86
Computer-tomografia 86
Puncţia lombară 88
Angiografia cerebrală 88
Echografia Doppler transcraniană (EDT) 88
Evoluţie naturală, complicaţii 88
Repetarea rupturii anevrismale 88
Complicaţii neurologice specifice hemoragiei subarahnoidiene 89

1. Vasospasmul cerebral după hemoragia subarahnoidiană 89
2. Hidrocefalia 92
3. Hiponatremia 93
4. Crizele convulsive 93
Complicaţii sistemice 93
Complicaţii terapeutice 93
Măsuri de terapie intensivă 94
Medicaţia uzuală la pacienţii cu HSA anevrismală 94
Prognosticul HAS 94

ANEVRISMELE INTRACRANIENE 97
Prof. dr. I. Poeată, Prof. dr. L. Dănăilă, Prof. dr. A.V. Ciurea
Definiţie, clasificare 99
Epidemiologie 100
Morfopatologie 101
Etiopatogenie 102
Etiopatogenia anevrismelor intracraniene saculare (ASIC) 102
Forme clinice (prezentarea anevrismelor) 106
Explorări 107
Tratamentul anevrismelor intracraniene 107
Decizia chirurgicală pentru tratamentul anevrismelor cerebrale 108
Privire de ansamblu asupra tehnicilor chirurgicale 109
Programarea chirurgiei anevrismale 110
Anestezia în chirurgia anevrismelor 111
Îngrijirea postoperatorie 111
Implanturi folosite în tratamentul anevrismelor intracraniene 111
Clipurile anevrismale 111
Alte implanturi în neurochirurgia vasculară 112
Particularităţi ale unor tipuri de ASIC 112
Prognosticul HSA anevrismale 113

MALFORMAŢIILE ARTERIOVENOASE CEREBRALE 117
Prof. dr. R.M. Gorgan
Introducere 119
Definiţie 119
Embriologie 119
Epidemiologia MAV 119
Incidenţă 119
Istorie naturală 119
Etiopatogenia MAV 120
Anatomia patologică a MAV 120
Manifestări clinice ale MAV 121
Diagnosticul MAV 122
Tratamentul MAV 124
Tratament chirurgical 125
Aspecte tehnice 125
Complicaţii 126

Scanned with OKEN Scanner

Radiochirugia 127
Complicaţii 127
Embolizarea MAV 128
Complicaţii 128
Prognostic 128
Concluzii 128

TRATAMENTUL ENDOVASCULAR AL ANEVRISMELOR CEREBRALE ŞI AL MALFORMAŢIILOR ARTERIOVENOASE CEREBRALE 131
Dr. A.R. Chefneux
Anevrismele cerebrale 133
Tratamentul endovascular - istoric 133
Patologia anevrismelor cerebrale 134
Diagnosticul anevrismelor cerebrale 135
Utilizarea angiografiei rotaţionale în planificarea tratamentului anevrismelor cerebrale 137
Evaluarea preterapeutică, indicaţii şi managementul tratamentului cu GDC 140
Tratamentul cu GDC al anevrismelor cerebrale 141
Metode combinate de tratament al anevrismelor cerebrale 144
Complicaţiile embolizării şi tratamentului lor 144
Malformaţiile arteriovenoase cerebrale 147
Definiţii 147
Clasificarea MAV 147
Clasificarea AOV 148
Ocluzia vasculară 149
AOV moderni 149
AOV fluizi 150
AOV - particule 153
AOV - implanturi expansibile 155
Comportamentul reologic al AOV 156
Evoluţia materialelor de embolizare şi a vaselor ocluzate 157

CAVERNOAMELE CEREBRALE 159
Prof. dr. I.Şt. Florian, Dr. C. Abrudan, Dr. H. Ioani
Caracteristici generale 161
Introducere şi terminologie 161
Epidemiologie 161
Caracteristici morfologice 162
Istorie naturală 163
Diagnostic clinic 164
Diagnostic neuroimagistic 164
Atitudine terapeutică 166
Decizia terapeutică 166
Metode de tratament 167
Observaţia clinică şi imagistică 167
Tratament chirurgical 167
Radiochirurgia stereotactică 170
Concluzii 170

Scanned with OKEN Scanner

SUPURAŢIILE ENDOCRANIENE NEUROCHIRURGICALE 175
Prof. dr. I. Poeată, Prof. dr. A.V. Ciurea
Aspecte generale 177
Abcesele cerebrale 177
Etiopatogenie 178
Particularităţi ale abceselor cerebrale la copii 181
Microbiologie 181
Morfopatologie 182
Tablou clinic 183
Forme evolutive 184
Atitudine diagnostică şi terapeutică 184
Imagistica în infecţiile intracraniene în cadrul SIDA 186
Obiective şi strategii terapeutice, indicaţii 186
Prognostic 190
Empiemele subdurale (ESD) 191
Patogeneză 191
Clinică 192
Investigaţii paraclinice 193
Diagnostic diferenţial 194
Tratament 194
Evoluţie, complicaţii, prognostic 195
Abcesele epidurale 195
Patogeneză 195
Clinică 196
Diagnostic 196
Tratament 196

PARAZITOZELE SISTEMULUI NERVOS 199
Dr. L. Eva, Dr. F.M. Grămadă, Prof. dr. N. Ianovici, Prof. dr. A.V. Ciurea
Cisticercoza cerebrală 201
Frecvenţă 201
Epidemiologie 201
Morfopatologie 202
Clinică 202
Examene paraclinice 202
Evoluţie 203
Tratament 203
Boala hidatică 204
Frecvenţă 204
Epidemiologie 204
Anatomie patologică 205
Clinică 205
Examene paraclinice 205
Tratament 206
Evoluţie şi prognostic 206
Toxoplasmoza 206

Scanned with OKEN Scanner

Epidemiologie 206
Clinică 207
Examene paraclinice 207
Tratament 207
Malaria cu localizare cerebrală 207
Amoebioza 208
Paragonimiaza cerebrală 208
Trichinoza cerebrală 208

TRATAMENTUL CHIRURGICAL AL EPILEPSIEI 211
Dr. Irina Ogrezeanu
Introducere 213
Istoric 213
Etiopatogenie şi tablou clinic 214
Indicaţii chirurgicale în epilepsie 219
Investigaţii preoperatorii ale pacientului candidat pentru chirurgia epilepsiei 220
Implantarea electrozilor intracranieni (electrocorticografia) 221
Intervenţii chirurgicale specifice chirurgiei epilepsiei 223
Intervenţiile de rezecţie 223
Intervenţiile paliative 229
Rezultate şi complicaţii postoperatorii 231
Concluzii 232

TRATAMENTUL NEUROCHIRURGICAL AL TULBURĂRILOR DE TONUS ŞI MIŞCARE 237
Prof. dr. G. Iacob, Prof. dr. A.V. Ciurea
Boala Parkinson 239
Definiţie 239
Consideraţii fiziopatologice 239
Alternativele terapeutice chirurgicale actuale verificate în timp 240
Neurostimularea nucleului subtalamic 240
Tehnici stereotactice lezionale 242
Transplanturile 242
Tremorul esenţial 244
Definiţie 244
Tehnici chirurgicale 244
Neurostimularea cerebrală profundă 244
Tehnici chirurgicale stereotactice lezionale 244
Tremorul secundar sclerozei multiple 245
Indicaţiile de tratament chirurgical stereotactic 245
Contraindicaţiile gesturilor chirurgicale stereotactice 245
Tehnici chirurgicale 245
Tremorul posttraumatic 246
Definiţie 246
Tipuri de tremor 246
Alternative de tratament chirurgical în tremorul posttraumatic, la tineri, cu tremor invalidant 247
Distonii 247

Scanned with OKEN Scanner

Definiţie 247
Etiopatogenia distoniilor 248
Alternative terapeutice chirurgicale în distonii 248
Distonia cervicală 249
Definiţie 249
Alternative chirurgicale uzitate în distonia cervicală 249
Hemispasmul cerebral 250
Definiţie 250
Tratament chirurgical 250
Spasticitatea 252
Definiţie 252
Etiopatogenia spasticităţii 252
Tablou clinic 252
Tratament neurochirurgical 252

TRATAMENTUL NEUROCHIRURGICAL ÎN DUREREA CRONICĂ 255
Prof. dr. G. Iacob, Prof. dr. A.V. Ciurea
Neuromodularea 257
Administrarea drogurilor neuroaxial 257
Administrarea de morfină intraventricular 259
Tehnici neurochirurgicale de neurostimulare 259
Tehnici neurochirurgicale lezionale 262
Neurectomia periferică 263
Rezecţia nevromului dureros secundar unei traume a nervului periferic 263
Decompresiunea în neuropatii prin compresiune - entrapment 264
Rizotomia dorsală - ganglionectomia 264
Tehnici lezionale în sistemul vegetativ 264
Cordotomia clasică şi percutanată 265
Dorsal Root Entry Zone Lesions (DREZ) 266
Mielotomia comisurală (comisurotomia anterioară) 267
Tractotomia spinotalamică mezencefalică 267
Talamotomia medială 268
Hipotalamotomia 268
Hipofizectomia 268
Cingulotomia 269
Tehnici lezionale corticale 269
Nevralgia trigeminală 271
Decompresiunea microvasculară Jannetta 271
Stimularea trigeminală 272
Blocajul ramurilor trigeminale periferice 272
Rizotomia retrogasseriană percutanată cu glicerol 272
Neurectomia trigeminală 273
Gangilioliza trigeminală percutanată, prin termocoagulare cu radiofrecvenţă 274
Microcompresiunea ganglionului Gasser şi a ramurilor trigeminale, cu balonaş introdus percutanat 275
Rezecţia ganglionului Gasser sau a ramurilor trigeminale 276

Scanned with OKEN Scanner

Rizotomia retrogasseriană juxtapontin ... 276
Tractotomia trigeminală bulbară ... 277
Tractotomia - nucleotomia trigeminală ghidată CT ... 278
Operaţia DREZ - nucleus caudalis ... 278
Tratament radiochirurgical în nevralgia trigeminală ... 279
Implanturi celulare încapsulate în chirurgia durerii ... 281

STEREOTAXIA ... 283
Dr. F.M. Grămadă, Dr. F.M. Brehar
Istoricul stereotaxiei cu cadru ... 285
Principiul stereotaxiei ... 287
Biopsia stereotactică cu cadru ... 287
Indicaţii ... 287
Contraindicaţii ... 287
Tehnică operatorie ... 287
Complicaţii ... 290
Concluzii ... 291

NEURONAVIGAŢIA ... 293
Dr. F.M. Grămadă
Definiţie ... 295
Istoric ... 295
Principiul metodei ... 296
Tehnică operatorie ... 297
Indicaţii ... 299
Avantajele metodei ... 300
Dezavantaje şi probleme tehnice ... 300

TRAUMATISMELE VERTEBROMEDULARE ... 303
Prof. dr. R.M. Gorgan
Epidemiologie ... 305
Etiologie ... 306
Clasificarea TVM ... 307
Simptomatologia generală a TVM ... 317
Bilanţul anatomoradiologic al TVM ... 320
Principii terapeutice în TVM ... 323
Tratamentul instabilităţii vertebrale posttraumatice ... 331
1. Reducerea închisă a dezaxărilor ... 332
2. Reducerea deschisă a dezaxărilor ... 335
Tratamentul chirurgical al TVM ... 336
Rahisintezele anterioare ... 337
Rahisintezele posterioare ... 338
Leziunile traumatice ale coloanei vertebrale ... 340
Leziunile traumatice ale coloanei cervicale ... 341
Leziunile traumatice ale zonei axiale C0-C2 ... 341
Leziunile traumatice ale zonei subaxiale C3-C7 ... 356
Leziunile traumatice ale coloanei toracolombare ... 367

Scanned with OKEN Scanner

Leziuni traumatice tip A 368
Leziuni traumatice tip B 369
Leziuni traumatice tip C 371
Leziunile traumatice ale sacrului 375

RECUPERAREA ÎN SUFERINŢE DUPĂ TRAUMATISME VERTEBROMEDULARE (TVM) 381
Prof. dr. G. Onose - editor coordonator
Scurtă introducere 383
Încadrare nosologică. Date epidemiologice. Experienţa de viaţă a sechelarului post-TVM 385
Experienţa de viaţă trăită de către un sechelar post-TVM (restricţii de participare – P): diferenţe între situaţia din ţările dezvoltate, civilizate şi cele în curs de dezvoltare 419
Profilaxie şi elemente de tratament în escare – complicaţii ale învelişului somatic în TVM 423
Profilaxia şi tratarea complicaţiilor respiratorii ale TVM cervicale; elemente de recuperare a capacităţii respiratorii 427
Managementul hipotensiunii arteriale ortostatice (posturale) 431
Profilaxia şi tratarea disreflexiei autonome urmate de posibile accidente cardiocerebrovasculare, complicaţie specifică TVM cu localizare înaltă 432
Profilaxia complicaţiilor metabolice cu risc cardiovascular post-TVM 436
Profilaxia şi tratarea complicaţiilor tractului gastrointestinal post-TVM 437
Tulburări de sexualitate şi fertilitate la sechelarii post-TVM 439
Profilaxia şi tratarea osteoporozei post-TVM 444
Principii de management terapeutic în osificarea heterotopică neurogenă (paraosteoarticulară) 446
Principii de management terapeutic în siringomielia (mielopatia chistică) post-TVM 447
Îngrijiri recuperatorii/nursing de reabilitare (ÎR/NR) 448
Cercetări şi tendinţe actuale în abordarea terapeutică a suferinţelor după TVM 449
Mecanismele intime, celulare şi moleculare ale leziunilor din TVM, ca ţinte ale neuroprotecţiei 450
Evaluarea controlului motor şi a funcţionalităţii complexelor segmentare senzitivo-senzorio-motorii, inclusiv a continuităţii cerebrospinale 452
Pattern-ul generator central motor (PGCM) - de la nivel medular 453
Demersuri terapeutice (inclusiv combinate) 456
Substanţe farmacologice „clasice", utilizate curent în practica medicală 458
Terapii noi/experimentale 464
Tendinţe şi cercetări actuale în terapia fizicală 471
Strategii regenerative/reconstructive 476
Strategii combinatorii 479

NEUROPROTECŢIA ŞI NEUROPLASTICITATEA ÎN TRAUMA CEREBRALĂ 491
Prof. dr. D.F. Mureşanu, Şef lucrări dr. B.O. Popescu
Introducere 493
Mecanisme patogenice în trauma cerebrală 494
Strategii neuroprotective în trauma cerebrală 497

TERAPIILE EXPERIMENTALE CU CELULE STEM ÎN TRAUMATISMELE VERTEBROMEDULARE 501
Dr. Şt.M. Iencean, Prof. dr. A.V. Ciurea, Dr. A. Nica
Răspunsul medular traumatic 503

Scanned with OKEN Scanner

Terapii celulare experimentale în leziunile medulare 505
Celulele stem 506
Celulele cu potenţial regenerativ din mucoasa olfactivă 507
Ţesutul nervos fetal 507
Celulele Schwann şi nervii periferici 508
Celulele stem mezenchimale adulte din măduva osoasă hematopoietică 508
Alte tipuri celulare 509
Proceduri terapeutice celulare experimentale în leziunile medulare complete 509
Aplicaţii clinice ale terapiilor celulare în leziunile medulare complete 510

IMPLICAŢIILE PSIHOLOGICE ÎN TRAUMATISMELE VERTEBROMEDULARE 513
Psiholog Virginia Rotărescu
Introducere 515
Aspecte anatomofiziologice ale măduvei spinării 516
Traumatismul vertebromedular 516
Consecinţe psihologice 517
Evoluţie şi recuperare 518
Calitatea vieţii (CV) 519

TUMORI SPINALE INTRAMEDULARE 523
Prof. dr. I.Şt. Florian, Dr. D. Suiaga
Introducere 525
Noţiuni de anatomie 526
Frecvenţă 526
Etiologie 527
Morfopatologie 527
Simptomatologie 528
Evaluare clinică 529
Metode diagnostice 529
• Astrocitoamele spinale 530
• Ependimomul spinal celular 531
• Ependimomul spinal mixopapilar 532
• Hemangioblastomul 532
• Alte tipuri tumorale 533
Tratament 534
Tratament medical 534
Tratament chirurgical 534
Tehnică chirurgicală 536
Posibile complicaţii şi evitarea acestora 540
Rezultate şi prognostic 543
Urmărirea şi îngrijirea postoperatorie 544
Terapia adjuvantă 545
Tratamentul recurenţelor tumorale 545
Concluzii 545

MALFORMAŢIILE ARTERIOVENOASE SPINALE 547
Dr. Şt.M. Iencean, Prof. dr. I. Poeată, Dr. A.Şt. Iencean

Scanned with OKEN Scanner

Introducere 549
Vascularizaţia medulară normală 549
Clasificarea malformaţiilor arteriovenoase spinale 550
Frecvenţă 551
Etiopatogenie 551
Morfopatologie 552
Fiziopatologie 553
Diagnostic clinic 553
Explorare paraclinică 555
Tratament 556

TOLOGIA DEGENERATIVĂ CERVICALĂ ŞI TORACALĂ 559
E.C. Popescu, Prof. dr. A.V. Ciurea
Spondiloza cervicală 561
Tratament 561
Hernia de disc cervicală 562
Patogeneză 563
Aspecte clinice 563
Examinări paraclinice 565
Tratament 565
Mielopatia cervicală (CSM - Cervical Spondylotic Myelopathy) 569
Fiziopatologie 569
Tablou clinic 570
Examene paraclinice 570
Tratament 571
Spondiloza toracală 573
Fiziopatologie 573
Evaluare clinică 573
Examene paraclinice 574
Tratament 574
Osificarea ligamentului longitudinal posterior (OLLP) 574
Aspecte clinice 575
Investigaţii paraclinice 575
Tratament 575

PATOLOGIA DEGENERATIVĂ LOMBARĂ 579
Prof. dr. N. Ianovici, Dr. F.M. Grămadă, Prof. dr. A.V. Ciurea
Definiţii 581
Rapel anatomic al coloanei vertebrale 581
Hernia de disc 582
Etiopatogenie 582
Clinică 583
Examene paraclinice 584
Tratament 586
Spondilolistezisul 587
Tipuri etiopatogenice 587

Scanned with OKEN Scanner

Clinică 588
Explorări paraclinice 588
Tratament 588
Stenoza de canal spinal 589
Clasificare 589
Clinică 590
Explorări paraclinice 590
Tratament 590

STENOZA SPINALĂ LOMBARĂ DEGENERATIVĂ 593
Dr. Şt.M. Iencean, Dr. A.Şt. Iencean
Stenoza spinală lombară 595
Consideraţii generale 595
Definiţii şi clasificare 595
Stenoza lombară degenerativă 597
Definiţie. Frecvenţă 597
Etiopatogenie 598
Morfopatologie 598
Fiziopatologie 599
Diagnostic clinic 601
Explorări paraclinice 601
Forme clinice ale stenozei lombare degenerative 603
Stenoza de reces lateral 603
Stenoza foraminală degenerativă 604
Stenoza extraforaminală 605
Diagnostic diferenţial 605
Tratament 605
Tratament conservator 606
Tratament chirurgical 606

SPONDILOLISTEZISUL LOMBAR 609
Dr. Şt.M. Iencean, Dr. A.Şt. Iencean
Date generale 611
Clasificare 612
Frecvenţă 613
Etiopatogenie 614
Morfopatologie 615
Fiziopatologie 616
Diagnostic clinic 617
Explorări paraclinice 618
Tipuri de spondilolistezis 622
Spondilolistezisul displazic 622
Spondilolistezisul istmic 622
Spondilolistezisul degenerativ 623
Spondilolistezisul lombar posttraumatic 624
Spondilolistezisul patologic 625

Scanned with OKEN Scanner

Spondilolistezisul lombar iatrogen 625
Retrolistezisul 626
Diagnostic diferenţial 626
Tratament 627
Tratament conservator 628
Tratament chirurgical 628
Tehnici de decompresiune posterioară 629
Procedee de reducere a spondilolistezisului 630
Procedee de osteosinteză lombosacrată 631
Tratamentul în spondiloliza lombară 635

PROCESE EXPANSIVE INTRAORBITALE CHIRURGICALE 639
Dr. I. Szabo, Conf. dr. Bianca Szabo
Consideraţii de terminologie 641
Generalităţi 641
Momente din istoria chirurgiei orbitei 641
Anatomie chirurgicală 642
Topografie orbitală 642
Procese expansive intraorbitale - definiţii, clasificare 644
Sindromul de hipertensiune intraorbitală acută 644
Sindromul de hipertensiune intraorbitală cronică 646
Clasificarea proceselor expansive intraorbitale 646
Tumori intraorbitale 646
Definiţie, clasificare 646
Simptomatologie clinică 647
Examinări neurooftalmologice şi de laborator 650
Examene neuroimagistice 650
Tumori intraorbitale la copil 655
Tumori intraorbitale la adult 657
Tumori intraorbitale secundare 659
Diagnosticul diferenţial în tumorile orbitale 662
Tratamentul proceselor expansive intraorbitale 663
Tratamentul neurochirurgical al tumorilor orbitale 663
• Tratamentul chirurgical al tumorilor intraorbitale primare 663
• Tratamentul chirurgical al tumorilor intraorbitale secundare 667
Procese expansive intraorbitale infecţioase chirurgicale 671
Infecţiile orbitale bacteriene nespecifice 671
Infecţiile orbitale specifice 673
Infecţiile orbitale fungice chirurgicale 673
Procese expansive inflamatorii intraorbitale chirurgicale 674
Pseudotumori orbitale inflamatorii idiopatice 674
Procese expansive intraorbitale traumatice chirurgicale 675
Hematomul intraorbital posttraumatic 675
Emfizemul intraorbital posttraumatic 676
Alte compresiuni orbitale posttraumatice chirurgicale 676
Fracturi eschiloase intruzive intraorbitale posttraumatice 677

Scanned with OKEN Scanner

Fracturi orbitale cu „entrapment” 678
Corpi străini penetranţi şi reţinuţi intraorbital 679
Procese expansive intraorbitale parazitare chirurgicale 682
Chistul hidatic intraorbital 682
Procese expansive chirurgicale ale aparatului lacrimal 682
Tumora benignă mixtă a glandei lacrimale (adenomul pleiomorf) 683
Carcinomul adenoid chistic 683
Procese expansive vasculare chirurgicale 684
Varicele intraorbitale primare 684
Fistulele arteriovenoase intraorbitale 685
Decompresiuni chirurgicale ale orbitei 685

RADIOCHIRURGIA STEREOTACTICĂ GAMMA-KNIFE 689
Prof. dr. A.V. Ciurea, Dr. F. Stoica
Introducere 691
Indicaţii terapeutice 692
Malformaţiile arteriovenoase cerebrale 693
Meningioamele cerebrale 695
Schwanoamele vestibulare (neurinoamele de acustic) 697
Tumorile pituitare 699
Metastazele cerebrale 700
Nevralgia trigeminală 701
Concluzii 702

MANAGEMENTUL ÎN SECŢIILE DE NEUROCHIRURGIE 707
Psiholog E. Avram, Prof. dr. A.V. Ciurea, Dr. D. Voinescu
Introducere 709
Managementul organizaţional 710
Standarde internaţionale 710
Eficienţă 710
Managementul personalului 711
Performanţa 711
Integrarea în profesie 712
Dezvoltarea profesională 712
Evaluarea profesională 713
Motivarea personalului 713
Dezvoltarea organizaţională 714
Concluzii 715

INDEX 717

Scanned with OKEN Scanner

TABLE OF CONTENTS

FOREWORD 47
Prof. A.V. Ciurea MD PhD MSc

THE HISTORY OF NEUROSURGERY 49
Profesor Alexandru Constantinovici MD 51
Dr. J. Ciurea
Alexandru N. Constantinovici's 2010 resume 54
Prof. Al. Constantinovici MD PhD
Docent Doctor Iacob Tristan Ştefan (1920-1975) – Founder of the Cluj Neurosurgical Clinic 66
Dr. Gh. Mureşan
Profesor Vasile I. Miclăuş MD (1917-1977) 70
Conf. C. Costea MD PhD
Profesor Mihai Rusu MD 77
Prof. N. Ianovici MD PhD, Senior lecturer Dana Mihaela Turliuc MD PhD

SUBARACHNOIDIAN HEMORRHAGE (SAH) 81
Prof. I. Poeată MD PhD, Acad. Prof. L. Dănăilă MD PhD, Prof. A.V. Ciurea MD PhD
Deffinition, classification 83
Epidemiology 83
Phisiopathology 84
Patient evaluation 84
Clinical aspects 84
Premonitory syimptoms 84
Symptomatology 85
Explorations 86
Computed-Tomography 86
Lumbar punction 88
Cerebral angiography 88
Transcranial Doppler Echography 88
Natural evolution, complications 88
The repetition of aneuryismal rupture 88
Neurological complications specific to subarachnoidian hemorrhage 89
1. Cerebral vasospasm post-subarachnoidian hemorrhage 89

Scanned with OKEN Scanner

2. Hidrocephalus 92
3. Hiponatremia 93
4. Convulsive crysis 93
Systemic complications 93
Therapeutical complications 93
Intensive care measures 94
Usual medication for the patients with aneurysmal SAH 94
Prognosis of SAH 94

INTRACRANIAL ANEURYSMS 97
Prof. I. Poeată MD PhD, Acad. Prof. L. Dănăilă MD PhD, Prof. A.V. Ciurea MD PhD
Deffinition, classification 99
Epidemiology 100
Morphopathology 101
Ethiopathogenesis 102
Ethiopathogenesis of intracranial sacular aneurysms 102
Clinical forms (presentation of various aneurysms) 106
Explorations 107
The treatment of intracranial aneurysms 107
The surgical decision for the treatment of cerebral aneurysms 108
A broad view of the surgical techniques 109
The timing of aneurysmal surgery 110
Anesthetic measures in aneurysmal surgery 111
Post-op care 111
Implants used in the treatment of intracranial aneurysms 111
Aneurysmal clips 111
Other implants used in vascular neurosurgery 112
Particularities of several types of sacular intracranial aneurysms 112
The prognosis of aneurysmal SAH 113

CEREBRAL ARTERIOVENOUS MALFORMATIONS (AVMs) 117
Prof. R.M. Gorgan MD PhD
Brief introduction 119
Deffinition 119
Embriology 119
The epidemiology of AVMs 119
Incidence 119
Natural history 119
Ethiopathogenesis of AVMs 120
Pathologic anatomy in AVMs 120
Clinical manifestations in AVMs 121
The diagnosis of AVMs 122
The treatment of AVM 124
The surgical treatment of AVMs 125
Technical aspects 125
Complications 126

Scanned with OKEN Scanner

Radiosurgery 127
Complications 127
Embolization therapy 128
Complications 128
Prognosis 128
Conclusions 128

THE ENDOVASCULAR TREATMENT OF CEREBRAL ANEURYSMS AND CEREBRAL ARTERIOVENOUS MALFORMATIONS 131
Dr. A.R. Chefneux
Cerebral aneurysms 133
Endovascular treatment - history 133
The pathology of cerebral aneurysms 134
The diagnosis of cerebral aneurysms 135
The use of rotational angiography in planing the treatment of cerebral aneurysms 137
Pretherapeutical assessment, indications and management in the treatment with GDC 140
The GDC treatment of cerebral aneurysms 141
Combined treatment methods in cerebral aneurysms 144
The complications of the embolization technique 144
Cerebral arteriovenous malformations 147
Deffinitions 147
Classification of AVMs 147
Classification of AVOs 148
Vascular occlusion 149
Modern AVOs 149
Fluid AVOs 150
Particulate AVOs 153
Expandable implants AVOs 155
Reologic behaviour of AVOs 156
The evolution of embolization materials and occluded vessels 157

CEREBRAL CAVERNOMAS 159
Prof. I.Şt. Florian MD PhD, Dr. C. Abrudan, Dr. H. Ioani
General characteristics 161
Introduction and terminology 161
Epidemiology 161
Morphologic characteristics 162
Natural history 163
Clinical diagnosis 164
Neuroimagistic diagnosis 164
Therapeutical attitude 166
Therapeutical decision 166
Treatment methods 167
Clinical and imagistic findings 167
Surgical treatment 167
Stereotactic radiosurgery 170
Conclusions 170

Scanned with OKEN Scanner

NEUROSURGICAL ENDOCRANIAN SUPPURATIONS 175
Prof. I. Poeată MD PhD, Prof. A.V. Ciurea MD PhD
General aspects 177
Cerebral abcesses 177
Ethiopathogenesis 178
Particularities of cerebral abcesses in children 181
Microbiology 181
Morphopathology 182
Clinical findings 183
Evolutive forms 184
Diagnostic and therapeutic attitude 184
Imagistics in intracranial infections associated with AIDS 186
Objectives and therapeutical strategies, indications 186
Prognosis 190
Subdural empyemas 191
Pathogenesis 191
Clinical findings 192
Paraclinic investigations 193
Differential diagnosis 194
Treatment 194
Evolution, complications, prognosis 195
Epidural abcesses 195
Pathogenesis 195
Clinical findings 196
Diagnosis 196
Tretment 196

PARASITIC DISEASES OF THE CENTRAL NERVOUS SYSTEM 199
Prof. N. Ianovici MD PhD, Dr. F.M. Grămadă, Prof. A.V. Ciurea, MD PhD
Cerebral cisticercosis 201
Frecquency 201
Epidemiology 201
Morphopathology 202
Clinical aspects 202
Paraclinic examination 202
Evolution 203
Treatment 203
Hydatic disease 204
Frequency 204
Epidemiology 205
Pathologic anatomy 205
Clinical aspects 205
Paraclinic examination 205
Treatment 206
Evolution and prognosis 206
Toxoplasmosis 206
Epidemiology 206

Scanned with OKEN Scanner

Clinical aspects 207
Paraclinic examination 207
Treatment 207
Cerebral localized malaria 207
Amoebiasis 208
Cerebral paragonimiasis 208
Cerebral trichinosis 208

THE SURGICAL TREATMENT OF EPILEPSY 211
Dr. Irina Ogrezeanu
Brief introduction 213
History 213
Ethiopathogenesis and clinical findings 214
Surgical indications in epilepsy 219
Preoperative investigations of the patient 220
The insertion of the intracranial electrodes (electrocorticography) 221
Surgical interventions specific to the surgery of epilepsy 223
Resection procedures 223
Paleative procedures 229
Results and post-op complications 231
Conclusions 232

THE NEUROSURGICAL TREATMENT OF TONE AND MOVEMENT DISABILITIES 237
Prof. G. Iacob MD PhD, Prof. A.V. Ciurea MD PhD
Parkinson's disese 239
Deffinition 239
Physiopathological considerations 239
Time proven modern surgical therapy alternatives 240
Neurostimulation of the subthalamic nucleus 240
Lesional stereotactic techniques 242
Transplants 242
Essential tremor 244
Deffinition 244
Surgical techniques 244
Deep brain stimulation 244
Lesional stereotactic surgical techniques 244
Multiple sclerosis secondary tremor 245
Stereotactic surgery indications 245
Counterindications of stereotactic procedures 245
Surgical techniques 245
Post-traumatic tremor 246
Deffinition 246
Types of tremor 246
Surgical treatment alternatives in youth with disabling tremor 247
Distonia 247
Deffinition 247

Scanned with OKEN Scanner

Ethiopathogenesis 248
Surgical therapy alternatives in distonia 248
Cervical distonia 249
Deffinition 249
Surgical therapy alternatives used in cervical distonia 249
Cerebral hemispasm 250
Deffinition 250
Surgical treatment 250
Spasticity 252
Deffinition 252
Ethiopathogenesis 252
Clinical findings 252
Neurosurgical treatment 252

THE NEUROSURGICAL TREATMENT OF CHRONIC PAIN 255
Prof. G. Iacob MD PhD, Prof. A.V. Ciurea MD PhD
Neuromodulation 257
Neuroaxial drug delivery 257
Intraventricular morphine delivery 259
Neurosurgical neurostimulatory techniques 259
Lesional neurosurgical techniques 262
Peripherral neurectomy 263
The resection of painful neuromas as consequences of peripherral nerve trauma 263
Decompression in compressive neuropathies - entrapment 264
Dorsal rhizotomy - ganglionectomy 264
Lesional techniques of the autonomous nervous system 264
Classic and percutaneous cordototomy 265
Dorsal Root Entry Zone Lesions (DREZ) 266
Comisural mielotomy 267
Spinothalamic mezencephalic tractotomy 267
Medial thalamotomy 268
Hipothalamotomy 268
Hipophysectomy 268
Cingulotomy 269
Cortical lesional techniques 269
Trigeminal neuralgia 271
Jannetta microvascular decompression 271
Trigeminal stimulation 272
Blockage of the peripherral trigeminal rami 272
Percutaneous retrogasserian glicerol rhizotomy 272
Trigeminal neurectomy 273
Percutaneous trigeminal gangliolysis with radiofrequency thermocoagulation 274
The microcompression of the Gasser ganglion and the trigeminal branches with percutaneous ballon 275
Rezection of the Gasser ganglion or the trigeminal rami 276
Juxtapontine retrogasserian rhizotomy 276

Scanned with OKEN Scanner

Bulbary trigeminal tractotomy 277
CT guided trigeminal nucleotomy 278
Dorsal Root Entry Zone procedures - nucleus caudalis 278
Radiosurgery of the trigeminal neuralgia 279
Encapsuled cellular implants in the surgery of pain 281

STEREOTACTIC TECHNIQUES 283
Dr. F.M. Grămadă, Dr. F.M. Brehar
The history of frame-based stereotactic procedures 285
Principles of stereotaxy 287
Frame-based stereotactic biopsy 287
Indications 287
Counterindications 287
Operatory technique 287
Complications 290
Conclusions 291

NEURONAVIGATION 293
Dr. F.M. Grămadă
Deffinition 295
History 295
Basic principles 296
Operatory techniques 297
Indications 299
Advantages of the method 300
Disadvantages and technical issues 300

VERTEBROMEDULLAR TRAUMAS 303
Prof. R.M. Gorgan MD PhD
Epidemiology 305
Ethiology 306
Classification of vertebromedullar traumas 307
General symptomathology of vertebromedullar traumas 317
Radioanatomic review of vertebromedullar traumas 320
Therapeutic principles in vertebromedullar traumas 323
The treatment of post-traumatic vertebral instability 331
1. Closed reduction of disaxation 332
2. Open reduction of disaxation 335
The surgical treatment of vertebromedullar traumas 336
Anterior rachisynthesis 337
Posterior rachisynthesis 338
Traumatic lesions of the spine 340
Traumatic lesions of the cervical spine 341
Traumatic lesions of the axial zone C0-C2 341
Traumatic lesions of the subaxial zone C3-C7 356
Traumatic lesions of the thoracolumbar spine 367

Scanned with OKEN Scanner

A-type traumas 368
B-type traumas 369
C-type traumas 371
Traumatic lesions of the sacrum bone 375

POST-VERTEBROMEDULLAR TRAUMA (VMT) RECOVERY 381
Prof. G. Onose MD PhD
Brief introduction 383
Nosology. Epidemiology. The life experience of the patient with VMT sequelae 385
The life experience of the patient with VMT sequelae (participation restrictions): differencies between the situation in the developed, civilised and developing countries 419
Prophylaxis and treatment of eschars – somatic layer complications in VMT 423
Prophylaxis and treatment of respiratory complications in cervical VMT; recovery elements of respiratory capacity 427
Management of orthostatic (postural) arterial hypotension 431
Prophylaxis and treatment of autonomous disreflexia followed by possible cardiocerebrovascular accidents, specific complication of high localized VMT 432
Prophylaxis of VMT metabolic complications with cardiovascular risk 436
Prophylaxis and treatment of GI tract complications of VMT 437
Sexual and fertility troubles in patients with VMT sequelae 439
Prophylaxis and treatment of post-VMT osteoporosis 444
Principles of therapeutic management in neurogenous heterotopic ossification 446
Principles of therapeutic management in post-VMT syringomyelia 447
Rehabiliative nursing 448
Research and actual tendencies in the therapeutical approach of post-VMT sufferance 449
Intimate mechanisms (cellular and mollecular) of VMT lesions as targets of neuroprotection 450
The assessment of motor control and functionality of sensitive-senzorious-motor segmental complexes, including the cerbrospinal continuity 452
The central medullar motor generator pattern 453
Various therapeutical approaches (including combined ones) 456
„Classical" pharmacologic substances currently used in medical practice 458
New experimental therapies 464
Current trends and researches in physical therapy 471
Rehabilitative/reconstructive strategies 476
Combinatory strategies 479

NEUROPROTECTION AND NEUROPLASTICITY IN CEREBRAL TRAUMA 491
Prof. D.F. Mureşanu MD PhD, Senior lecturer B.O. Popescu MD PhD
Brief introduction 493
Pathogenic mechanisms in cerebral trauma 494
Neuroprotective strategies in cerebral trauma 497

EXPERIMENTAL STEM CELL THERAPIES IN VERTEBROMEDULLAR TRAUMA 501
Dr. Şt.M. Iencean, Prof. A.V. Ciurea MD PhD, Dr. A. Nica
The medullar trauma response 503
Experimental cellular therapies in medullar lesions 505

Scanned with OKEN Scanner

Stem cells 506
Potentially regenerative cells from the olfactory mucosa 507
The fetal nervous tissue 507
Schwann cells and peripherral nerves 508
Adult mesenchimal stem cells from the hematogenous bone marrow 508
Other cellular types 509
Experimental therapeutical cellular procedures in complete medullar lesions 509
Clinical applications of cellular therapies in complete medullar lesions 510

PSYCHOLOGICAL IMPLICATIONS OF VERTEBROMEDULLAR TRAUMAS 513
Psychologist Virginia Rotărescu
Brief introduction 515
Aspects regarding the anatomy and physiology of the medulla spinalis 516
Vertebromedullar traumas 516
Psychological consequences 517
Evolution and recovery 518
Quality of life 519

INTRAMEDULLAR SPINAL TUMORS 523
Prof. I.Şt. Florian MD PhD, Dr. D. Suiaga
Brief introduction 525
Anatomical aspects 526
Frequency 526
Ethiology 527
Morphopathology 527
Symptomathology 528
Clinical assessment 529
Diagnostic measures 529
• Spinal astrocytomas 530
• Spinal cellular ependymomas 531
• Mixopapilar spinal ependymomas 532
• Hemangioblastomas 532
• Other tumoral types 533
Treatment 534
Medical treatment 534
Surgical treatment 534
Surgical technique 536
Possible complications and means of avoiding them 540
Outcome and prognosis 543
Follow-up and post-op care 544
Adjuvant therapies 545
Tumoral reccurence treatment 545
Conclusions 545

SPINAL ARTERIOVENOUS MALFORMATIONS (AVM) 547
Dr. Şt.M. Iencean, Prof. I. Poeată MD PhD, Dr. A.Şt. Iencean
Brief introduction 549

Scanned with OKEN Scanner

Normal medullar blood supply 549
Classification of spinal AVMs 550
Frequency 551
Ethiopathogenesis 551
Morphopathology 552
Physiopathology 553
Clinical diagnosis 553
Paraclinic explorations 555
Treatment 556

CERVICAL AND THORACIC DEGENERATIVE PATHOLOGY 559
Dr. E.C. Popescu, Prof. A.V. Ciurea MD PhD
Cervical spondylosis 561
Treatment 561
Cervical disk herniation 562
Pathogenesis 563
Clinical aspects 563
Paraclinic examinations 565
Treatment 565
Cervical myelopathy (CSM - Cervical Spondylotic Myelopathy) 569
Physiopathology 569
Clinical findings 570
Paraclinic examinations 570
Treatment 571
Thoracic spondylosis 573
Physiopathology 573
Clinical evaluation 573
Paraclinic examinations 574
Treatment 574
The ossification of the posterior longitudinal lygament 574
Clinical aspects 575
Paraclinic investigations 575
Treatment 575

LUMBAR DEGENERATIVE PATHOLOGY 579
Prof. N. Ianovici MD PhD, Dr. F.M. Grămadă, Prof. A.V. Ciurea MD PhD
Deffinitions 581
The anatomy of the spine 581
Disk herniation 582
Ethiopathogenesis 582
Clinical aspects 583
Paraclinic examination 584
Treatment 586
Spondylolisthesis 587
Ethiopathogenetic types 587
Clinical aspects 588

Scanned with OKEN Scanner

Paraclinic examination 588
Treatment 588
Spinal canal stenosis 589
Classification 589
Clinical aspects 590
Paraclinic examination 590
Treatment 590

DEGENERATIVE LUMBAR SPINAL STENOSIS 593
Dr. Şt.M. Iencean, Dr. A.Şt. Iencean
Lumbar spinal stenosis 595
General considerations 595
Deffinitions and classification 595
Degenerative lumbar stenosis 597
Deffinition. Frequency 597
Ethiopathogenesis 598
Morphopathology 598
Physiopathology 599
Clinical diagnosis 601
Paraclinic examination 601
Clinical forms of degenerative lumbar stenosis 603
Lateral recessus stenosis 603
Degenerative foraminal stenosis 604
Extraforaminal stenosis 605
Differential diagnosis 605
Treatment 605
Conservative treatment 606
Surgical treatment 606

LUMBAR SPONDYLOLISTHESIS 609
Dr. Şt.M. Iencean, Dr. A.Şt. Iencean
General data 611
Classification 612
Frecquency 613
Ethiopathogenesis 614
Morphopathology 615
Physiopathology 616
Clinical diagnosis 617
Paraclinic examination 618
Types of spondylolisthezis 622
Displazic spondylolisthesis 622
Isthmic spondylolisthesis 622
Degenerative spondylolisthesis 623
Post-traumatic lumbar spondylolisthesis 624
Pathologic spondylolisthesis 625
Iatrogenous lumbar spondylolisthesis 625

Scanned with OKEN Scanner

Retrolisthesis 626
Differential diagnosis 626
Treatment 627
Conservative treatment 628
Surgical treatment 628
Posterior decompression techniques 629
Spondylolisthesis reduction procedures 630
Lumbosacral osteosynthesis procedures 631
The treatment of lumbar spondylosis 635

SURGICAL INTRAORBITAL EXPANSIVE PROCESSES 639
Dr. I. Szabo, Conf. Bianca Szabo MD PhD
Terminology 641
General aspects 641
History moments regarding orbital surgery 641
Surgical anatomy 642
Orbital topography 642
Intraorbital expansive processes - deffinitions, classification 644
Acute intraorbital hypertension syndrome 644
Chronic intraorbital hypertension syndrome 646
The classification of intraorbital expansive processes 646
Intraorbital tumors 646
Deffinition, classification 646
Clinical symptomatology 647
Neuro-ophtalmological and laboratory examination 650
Neuroimagistic examination 650
Intraorbital tumors in the infant 655
Intraorbital tumors in the adult 657
Secondary intraorbital tumors 659
Differential diagnosis in orbital tumors 662
The treatment of intraorbital expansive processes 663
The neurosurgical treatment of orbital tumors 663
• The surgical treatment of primary intraorbital tumors 663
• The surgical treatment of secondary intraorbital tumors 667
Surgical infectious intraorbital expansive processes 671
Nonspecific orbital bacterial infections 671
Specific orbital infections 673
Surgical orbital fungal infections 673
Surgical intraorbital inflammatory expansive processes 674
Idiopathic inflammatory orbital pseudotumors 674
Surgical intraorbital traumatic expansive processes 675
Post-traumatic intraorbital hematoma 675
Post-traumatic intraorbital emphysema 676
Other surgical post-traumatic orbital compressions 676
Post-traumatic intraorbital eschilous and intrusive fractures 677
Entrapping orbital fractures 678

Scanned with OKEN Scanner

Intraorbital retained penetrating bodies 679
Surgical intraorbital parasitic expansive processes 682
Intraorbital hydatic cyst 682
Surgical expansive processes of the lacrimal apparatus 682
The mixed benign tumor of the lacrimal gland (pleyomorph adenoma) 683
Cystic adenoid carcinoma 683
Surgical vascular expansive processes 684
Primary intraorbital varicosities 684
Intraorbital arteriovenous fistulas 685
Orbital surgical decompressions 685

GAMMA-KNIFE STEREOTACTIC RADIOSURGERY 689
Prof. A.V. Ciurea MD PhD, Dr. F. Stoica
Brief introduction 691
Therapeutical indications 692
Cerebral arteriovenous malformations 693
Cerebral meningiomas 695
Vestibular schwannomas (acoustic neurinomas) 697
Pituitar tumors 699
Cerebral metastases 700
Trigeminal neuralgia 701
Conclusions 702

THE MANAGEMENT OF THE NEUROSURGICAL UNIT 707
Psychologist E. Avram, Prof. A.V. Ciurea MD PhD, Dr. D. Voinescu
Brief introduction 709
Organizational management 710
International standards 710
Efficiency 710
Personnel management 711
Performance 711
Profession integration 712
Professional development 712
Professional evaluation 713
Personnel motivation 713
Organizational development 714
Conclusions 715

INDEX 717

Scanned with OKEN Scanner

Scanned with OKEN Scanner

CUVÂNT ÎNAINTE

Prof. dr. **Alexandru Vlad CIUREA**

Membru Titular al Academiei de Ştiinţe Medicale,
Vicepreşedinte de Onoare al Societăţii Române de Neurochirurgie (W.F.N.S)
Preşedinte de Onoare al Societăţii Române de Neurochirurgie

Patologia neurochirurgicală actuală este extrem de vastă şi cuprinde multiple faţete clinicoterapeutice în special datorită posibilităţilor tehnice moderne de explorare a sistemului nervos. Pe de o parte, s-a reuşit diagnosticarea cât mai exactă a unor leziuni intracraniene expansive, de exemplu tumorile de bază sau malformaţiile arteriovenoase gigante, iar, pe de altă parte, s-a reuşit efectuarea unor intervenţii chirurgicale minim invazive, cum ar fi procedurile neuroendoscopice sau cele stereotactice.

În volumul al II-lea al Tratatului de Neurochirurgie autorii îşi propun să adune în mod unitar o serie întreagă de date ce cuprind întreaga patologie neurochirurgicală.

Acest volum debutează cu prezentarea unor personalităţi ce au influenţat profund dezvoltarea neurochirurgiei în România. Fără aportul lor decisiv nu s-ar fi putut crea principalele centre de neurochirurgie din ţară, Centrul de Excelenţă în Neurochirurgie sau centrul Gamma-Knife.

Primele capitole se adresează hemoragiei subarahnoidiene şi malformaţiilor vasculare cerebrale, afecţiuni ce capătă o pondere din ce în ce mai mare în cadrul patologiei neurochirurgicale actuale.

Următoarele capitole discută aspectele clinicoterapeutice ale supuraţiilor neurochirurgicale şi ale parazitozelor cerebrale, ambele tipuri de patologii având o creştere constantă a frecvenţei lor. Un număr de capitole este alocat pentru discutarea aspectelor deosebit de actuale ale neurochirurgiei funcţionale.

Traumatologia vertebromedulară, clinică, operatorie şi de recuperare, ocupă un număr de capitole consacrate direct acestei entităţi cu implicaţii majore asupra integrităţii şi funcţionalităţii măduvei spinării. De asemenea, întreaga patologie degenerativă a coloanei este discutată pe larg, datorită adresabilităţii deosebit de mari pe care o are în toate serviciile de neurochirurgie.

Desigur că radiochirurgia stereotactică, atât de importantă în toate serviciile de neurochirurgie din lume, îşi găseşte în cadrul acestei monografii o delimitare într-un capitol separat.

În finalul acestei lucrări, autorii prezintă câteva date de management în secţiile neurochirurgicale, elemente absolut necesare unei bune funcţionări ale serviciilor de neurochirurgie în perioada actuală de integrare şi de racordare la standardele europene de sănătate.

Menţionăm faptul că acest volum a fost realizat cu participarea tuturor centrelor de neurochirurgie importante din capitală şi din ţară, fiecare centru având astfel posibilitatea de a-şi prezenta experienţa clinică şi operatorie câştigată de-a lungul anilor. De asemenea, acest tratat are o largă adresabilitate, reprezentând un ghid clinic şi terapeutic deosebit de util atât medicilor neurochirurgi rezidenţi şi specialişti, cât şi medicilor din specialităţile de neurologie, terapie intensivă, oftalmologie şi de medicină generală.

Scanned with OKEN Scanner

FOREWORD

Professor Alexandru Vlad CIUREA, MD, PhD
Member of the Academy of Medical Sciences
Vice President of World Society of Neurosurgery (WFNS)
Honorary President of Romanian Society of Neurosurgery

The current neurosurgical pathology is extremely vast and engulfs various modalities of approach due to the modern technical possibilities of evaluation of the central nervous system. On one hand expansive intracranial lesions can now be diagnosed more accurately, for example skull base tumors or giant arteriovenous malformations, and on the other hand minimally invasive surgery such as neuroendoscopy or stereotactic interventions are nowadays becoming standard procedures in many cases.

The second volume of the Treatise of Neurosurgey stands out as a collective effort of the authors, for the gathering of a whole series of suggestive data approching the entire Neurosurgical pathology. This volume begins by paying respect to the personalities that influenced the development of Neurosurgery in Romania. Without their great efforts we couldn't be able today to talk about several self-sustaining neurosurgical centers in our country, the National Center for Excellency in Neurosurgery or Gamma-Knife interventions.

The first chapter adress subarrachnoid hemorrhages and intracranial arterio-venous malformations, pathologies with a continous raising in incidence within the numbers of our patients. The next chapters bring into the spotlight clinical and therapeutical aspects regarding neurosurgical suppuration and cerebral parasitosis, both affections recording constant increases in their frequencies as well. Last but not least, a number of chapters are allocated for updated aspects on functional neurosurgery.

Vertebro-medullar traumatology, both clinical, operative and rehabilitative, occupies a number of chapters dedicated to this pathology's major neurosurgical implications on the integrity and functionality of the spinal cord. Furthermore, the treatise approaches the whole degenerative pathology of the spine in exhaustive fashion, due to its great incidence throughout all neurosurgical units. Needless to say that stereotactic radiosurgery and its incredible importance has its own chapter dedicated in this monograph.

At the end of the book, the authors present some managerial data regarding neurosurgical units, elements absolutely necessary for a proper functionality of all neurosurgical services in this tumultuous period of allignament to western healthcare standards.

We would like to point out the fact that this treatise was realised with the participation of all the important neurosurgical centers in the country and in the capital city of Bucharest, each neurosurgical center having in this way the possibility of a proper presentation of their expertise gained in time. Furthermore this treatise has a wide adressability, representing an extremely useful clinical and therapeutical tool for specialist and resident neurosurgeons, neurologists, intensive care unit phisicians, ophtalmologists, general practitioners and last but not least medical students.

Scanned with OKEN Scanner

Motto: *„Fugit irreparabile tempus".*

PUBLIUS VERGILIUS MARO, poet latin (70 î.Hr.-19 î.Hr.)

ISTORICUL NEUROCHIRURGIEI

Profesor doctor Alexandru Constantinovici

*Dr. **Jean CIUREA**

Conferențiar doctor Iacob Tristan Ștefan

Dr. **Gheorghe MUREȘAN

Profesor doctor Vasile I. Miclăuș

***Conf. dr. **Constantin COSTEA**

Profesor doctor Mihai Rus

****Prof. dr. **Nicolai IANOVICI**, Șef lucrări dr. **Dana-Mihaela TURLIUC**



* Spitalul Clinic de Urgenţă „Bagdasar Arseni" Bucureşti,
Şos. Berceni nr. 10-12, Sector 4, Cod 041902

** Clinica de Neurochirurgie, Spitalul Clinic Judeţean de Urgenţă Cluj-Napoca,
Str. Victor Babeş nr. 43, Cod 400012

*** Clinica de Neurochirurgie, Spitalul Clinic Judeţean Timişoara,
Bd. Iosif Bulbuca nr. 10, Cod 300736
e-mail: drcostea@yahoo.com

**** Clinica de Neurochirurgie, Spitalul Clinic de Urgenţă „Prof. dr. N. Oblu" Iaşi,
Str. Ateneului nr. 2, Cod 700309

ISTORICUL NEUROCHIRURGIEI

PROFESOR DOCTOR ALEXANDRU CONSTANTINOVICI

Dr. **Jean CIUREA**

Profesorul doctor Alexandru Constantinovici (fig. 1) este un mare neurochirurg, formator de şcoală, dar şi un distins om de ştiinţă.

Fig. 1. Prof. dr. Alexandru Constantinovici.

Eram student la Medicină Generală, anul al IV-lea, şi efectuam stagiul de Chirurgie. Profesorul Şuteu ne-a anunţat că modulul de Neurochirurgie va fi prezentat de către domnul Dr. Constantinovici Alexandru şi a mai adăugat: „o să va placă".

M-am aşezat în rândul al treilea pentru că mă interesa cursul. Tatăl meu, chirurg de chirurgie generală, a fost cel care mi-a oferit posibilitatea de a participa la primele intervenţii. Deşi era un chirurg polivalent şi pasionat, tata avea o „reţinere" faţă de traumatismele craniocerebrale şi, când venea vorba, îşi aminea cu frustare de un pacient lovit de cal cu fractură deschisă care interesa şi sinusul sagital superior şi care, în ciuda tuturor eforturilor, a decedat.

În amfiteatrul Spitalului de Urgenţă Floreasca apare, la ora fixată, un bărbat de vârstă mijlocie, înalt, masiv, dar sprinten, cu ochi negri şi pătrunzători, care au căutat ceva ce nu ştiu în sală numai pentru câteva fracţiuni de secundă. Apoi, cu un glas puternic, profund, a început să ne vorbească despre traumatismul craniocerebral. Profesorul Şuteu avusese dreptate. Ne-a plăcut! Retrospectiv îmi dau seama că acest prim contact cu Profesorul Constantinovici a fost crucial în definitivarea orientării mele profesionale.

Tot ceea ce va urma în acest text este marcat de o percepţie subiectivă a personalităţii învăţătorului meu şi, totodată, de ce să nu recunosc, modelului meu profesional, Profesorul dr. Al. Constantinovici.

Alexandru Constantinovici s-a născut pe 4 Martie în anul 1929. Colaboratorii au asociat mnemotehnic această dată calendaristică cu marele seism din 1977. Acum cred că asocierea poate revela forţa şi tenaci-

Scanned with OKEN Scanner

tatea de care dispunea Profesorul. Nu oricine ar fi putut să „conlucreze" cu Profesorul C. Arseni atâţia ani şi mai ales cu atâta eleganţă.

Este absolvent al Colegiului Naţional „Sf. Sava" în anul 1942. Datorită unui potenţial intelectual superior dar şi efortului susţinut, s-a clasat al IV-lea la terminarea liceului.

Studiile de Medicină Generală le finalizează în anul 1952, iar în anul 1959 se clasifică primul din cei 58 de candidaţi la concursul de medic specialist chirurg.

În anul 1962 devine Doctor în Medicină.

Din anul 1991 este Profesor Universitar şi Şeful Clinicii I de Neurochirurgie a UMF „Carol Davila" până în anul 1999. Ulterior continuă activitatea didactică şi de coordonator de doctorate. Este implicat în conducerea Societăţii Române de Neurochirurgie ca Preşedinte Onorific, dar şi în deciziile importante privind profesia noastră. Este prezent alături de noi ori de câte ori este nevoie, iar această prezenţă ne este necesară şi dragă.

În plan chirurgical, Profesorul Constantinovici a fost format şi a activat în clinici renumite din Bucureşti, precum Spitalul de Urgenţă, Spitalul Colentina. Pregătirea de chirurg de chirurgie generală şi-a lăsat evident amprenta asupra sa şi l-a propulsat ca neurochirurg de valoare, caracterizat prin decizii clare şi eficiente. Filozofia sa este bazată pe pragmatismul terapeutic. Spunea: „prinde momentul (se referea la momentul operator optim), fă tot ce poţi mai bine şi explică-ţi eşecurile pentru a nu le repeta".

Intervenţiile neurochirurgicale efectuate, mai mult de 8 000, cuprind toată paleta specialităţii – de la patologia craniocerebrală, la cea vertebromedulară şi nervii periferici.

Nu sărea peste timpii operatori, nu omitea punctele esenţiale şi necesare şi era foarte rapid atunci când se putea. Rar atmosfera era tensionată în sala de operaţii, intervenţiile se desfăşurau în ritm alert. Reuşea să dea impresia de lucru simplu şi uşor de realizat gestului chirurgical. Abia când făceam acele lucruri singur sau sub supravegherea Dumnealui, realizam complexitatea lor. Părea relaxat, ceea ce era relaxant pentru echipă. Nu am mai văzut la cineva atâta eleganţă în secţionarea durei mater şi apoi suturarea acesteia, care era aproape un ritual.

Opera cu aceeaşi eficienţă şi uşurinţă o tumoră cerebrală sau una medulară, un abces sau un sindrom scalenic, un anevrism rupt sau un neurinom de acustic. Această activitate a sa a reprezentat „incubatorul" unde s-a format generaţia contemporană de neurochirurgi din România.

Totodată, Profesorul a introdus în ţară abordul transnazosfenoidal pentru patologia pituitară. A utilizat tehnicile stereotactice de diagnostic şi tratament. S-a implicat în tratamentul durerii cronice şi maligne prin metode chirurgicale. A dezvoltat o echipă de neurochirurgie funcţională, dar şi de tratament chirurgical al epilepsiei.

Am încercat să înţeleg de unde venea capacitatea sa de a face continuu performanţă. Pe lângă inteligenţă, mare putere de muncă şi dedicaţie profesională mai era ceva ce am recunoscut după călătoriile pe care le-am efectuat în centrele neurochirurgicale din străinătate: Profesorul fusese bursier Fulbright la Universitatea Temple din Philadelphia, S.U.A., din anul 1964 şi, ulterior, în anul1981, a participat la un stagiu de perfecţionare în cadrul Facultăţii de Medicină a Universităţii Statului Florida din Gainesville, S.U.A. A adus acel mod de abordare caracteristic eficienţei americane şi l-a adaptat la noi.

A fost atras de aspectele moderne ale dezvoltărilor ştiinţifice pe plan mondial, precum aplicarea dezvoltărilor din fizica nucleară. Preocupările sale pentru utilizarea izotopilor radioactivi în investigaţia paraclinică şi cercetare au debutat în anul 1964, când a absolvit cursul de la Institutul de Fizică Atomică din Bucureşti. Apoi a organizat primul laborator de acest gen din ţară, care era totodată centrul de referinţă naţional pentru afecţiunile sistemului nervos. Experienţa sa în domeniu cumulează aproximativ 25 000 de investigaţii şi este unică pe plan mondial.

De fapt, recunoaşterea sa internaţională este confirmată de apartenenţa la diferite asociaţii şi societăţi de profil, după cum urmează: din 1982, Membru corespondent (titlu ulterior transformat în acela de membru internaţional asociat) al Asociaţiei Neurochirurgilor

Scanned with OKEN Scanner

Americani (AANS), Membru corespondent al Societăţii Scandinave de Neurochirurgie din 1984, iar, din 1993, Membru corespondent al Societăţii de Neurochirurgie de Limbă Franceză.

Este respectat şi îndrăgit de foarte mulţi neurochirurgi excepţionali recunoscuţi pe plan mondial, dintre care nu pot să nu menţionez pe Profesorul Samii de la Hanovra, Profesorul David Thomas de la Londra şi Profesorul Peter Black de la Boston. Cu toţii veneau în ţară cu mult entuziasm, care s-a manifestat şi atunci când noi românii eram oaspeţii lor.

În afară de ţinuta ştiinţifică ireproşabilă în cursul întâlnirilor naţionale sau internaţionale, am remarcat că este şi foarte prietenos, creând o atmosferă de neuitat. Programul social anexat acestor evenimente mi-a permis să îl văd pe Profesor ca şi un dansator graţios (o spun cu toată convingerea şi nu este nici o urmă de maliţiozitate pentru cine ar bănui aşa ceva).

A fost implicat în activitatea publicistică de specialitate atât ca autor de 10 cărţi de referinţă, cât şi articole (peste 200) din domeniile: neurooncologie, patologie cerebrovasculară, medicină nucleară, neurotraumatologie, tulburări de dinamică LCS, patologie pituitară, stereotaxie şi neurochirurgie funcţională, chirurgia epilepsiei, dar şi ca redactor al Revistei „Neurologie, psihiatrie şi neurochirurgie" precum şi ca editor al Revistei „Romanian Neurosurgery".

Din anul 1995 este membru activ al Academei de Ştiinţe Medicale din România.

Este căsătorit cu Doamna Doctor Aurora Constantinovici, distinsă neuroloagă, şi un familist devotat. Are 3 copii, dintre care doi băieţi care au urmat Medicina.

Cred că acest aspect al vieţii sale explică mult din atitudinea faţă de colaboratori, dar şi discipoli. Deşi hiperreactiv la greşelile noastre (nu pot să dau detalii...), nu l-am perceput niciodată distructiv. Inspira autoritate de netăgăduit, dar era şi tolerant. Dădea posibilitatea oricui să îşi identifice eroarea şi să o corecteze. Permitea dialogul constructiv, raţional. Mi-l aduc aminte spunând: „măcar când vă spune omul să faceţi ceva, faceţi!" ca reacţie la faptul că noi omiteam o investigaţie sau un detaliu terapeutic pe care ni-l recomanda. Dorea să ne croiască gândirea clinică după principiile sale, ceea ce mie mi-a folosit.

Aspectul cel mai interesant şi instructiv în activitatea sa era capacitatea de utilizare a datelor, începând cu acumlarea elementelor de diagnostic clinic şi paraclinic, planul intervenţiei, evoluţia postoperatorie, dar şi aspecte administrative. Datele pe care le sintetiza erau cel puţin ale 100 de pacienţi dificili internaţi simultan pe secţia sa. Fiecare pacient era evaluat magistral la fiecare vizită, iar investigaţiile erau recomandate ţintit şi la momentul potrivit. Nu irosea nici timpul, nici resursele, dar nu scăpa nimic din ce era necesar bolnavului. Nu era redundant. Crea un exerciţiu intelectual valoros pentru cei care participau la vizită solicitându-le implicit să se organizeze şi chiar să se autodepăşească. Crea impresia că ce face este uşor. Ulterior, când am căpătat eu responsabilităţi, am aflat că nu era aşa cum părea. Când apăreau agravări era frecvent prezent pentru a le rezolva personal, indiferent de oră. Când nu era în Clinică, raportul telefonic al medicului de gardă de la ora 19:00 era regulă zilnică şi, de fiecare dată, devenea un dialog alert, eficient şi educativ, indiferent de nivelul profesional al raportorului, eu parcurgând toate etapele, de la medic secundar, la medic primar, şef de gardă. Biletele de externare erau semnate dimineaţa numai după ce le verifica atent şi le corecta Profesorul personal. Era o responsabilizare majoră pentru fiecare din noi alcătuirea acestor documente, ceea ce ne dădea un fel de „trezire". Deviza subînţeleasă era: fără omisiuni, fără erori. Cu trecerea anilor, acesta va deveni un mod de viaţă şi un motto. Profesorul ştia totul. Era în primul rând dedicat pacienţilor. Pot spune că percepea sau intuia cele mai fine semnale şi nuanţe. În ciuda unei aparenţe dure, era delicat cu noi toţi. Ţinea mult la personal. Sunt convins că sentimentul era reciproc. Reuşise să aibă o echipă mare şi puternică unde principiile erau respectate.

Scanned with OKEN Scanner

Curriculum Vitae
ALEXANDRU N. CONSTANTINOVICI

Prof. dr. **Alexandru CONSTANTINOVICI,** MD, PhD
Honorary President of the Romanian Society of Neurosurgery

Născut la 04.03.1929.
Căsătorit, 3 copii.
Domiciliul actual: Str. Ştefan Mihăileanu 38, Bucureşti 2.

Studii, examene şi concursuri

1939-1946 Studii liceale la Colegiul Naţional Sf. Sava din Bucureşti, absolvite cu diploma de Bacalaureat nr. 2115, clasificat al IV-lea din 182 de candidaţi reuşiţi.
1946-1952 Facultatea de Medicină Generală din Bucureşti, absolvită la sesiunea iunie 1952 cu diploma nr. 4593 eliberată de IMF Bucureşti.
1959 Titlul de medic specialist chirurg în sesiunea aprilie, fiind clasificat primul din cei 58 candidaţi, cf. Ord. MSPS nr. 668/1959 (Bul MSPS nr. 11-1959, p 37).
1962 Titlul de candidat în Ştiinţe medicale cf. Hotărârii Comisiei Superioare de diplomă nr. 1477/29.12.1962, titlu transformat ulterior în acela de Doctor în Medicină.
1963 Titlul de medic primar chirurg prin Ord. MSPS nr. 402/1963.
1970 Titlul de medic primar neurochirurg acordat de Ministerul Sănătăţii în baza referatului nr. VI/B/XII/CA/2912/1970 cf. recomandării conducerii Clinicii de Neurochirurgie Bucureşti.
1974 Titlul de medic primar neurochirurg, Şef Secţie cf. Ord. MS nr. XVII-F-439/1974.
1977 Conferenţiar prin concurs la Clinica de Neurochirurgie a IMF Bucureşti.
1979 Gradul de medic primar gr. II Neurochirurgie cf. Ord. MS nr. 3443/1979.
1991 Profesor universitar prin concurs şi Şef al Clinicii I de Neurochirurgie a UMF „Carol Davila" Bucureşti.
1993 Director al Spitalului Clinic de Urgenţă „Prof. dr. D. Bagdasar", post ocupat prin concurs.

Activităţi de perfecţionare

1964 Curs de utilizare a izotopilor radioactivi în cadrul IFA Bucureşti.
1964-1965 Stagiu de perfecţionare în Neurochirurgie cu durata de 5 luni în cadrul Facultăţii de Medicină a Universităţii Temple din Philadelphia, USA, ca bursier Fulbright.
1981 Stagiu de perfecţionare în microneurochirurgie cu durata de 3 luni în cadrul Facultăţii de Medicină a Universităţii Statului Florida din Gainesville (USA).

Titluri ştiinţifice

1962 Titlul de candidat în ştiinţe medicale cf. Hotărârii Comisiei Superioare cu diploma nr. 1447/29.12.1962, titlu transformat ulterior în acela de Doctor în Medicină.
1982 Membru corespondent (titlu ulterior transformat în acela de membru internaţional asociat) al Academiei Neurochirurgilor Americani (AANS).
1984 Membru corespondent al Societăţii Scandinave de Neurochirurgie.
1993 Membru corespondent al Societăţii de Neurochirurgie de Limbă Franceză.
1995 Membru activ al Academiei de Ştiinţe Medicale din România.

Funcţii profesionale şi didactice

1950-1951 Extern.
1952 Intern.
1953-1954 Medic consultant la Sanatoriul balnear al CCS Călimăneşti-Vâlcea cf. repartiţiei MSPS.
1954-1957 Medic consultant chirurg la Spitalul Alex. Sahia Bucureşti (transferat în interes de serviciu).
1957-1958 Asistent universitar la Clinica de Chirurgie a Spitalului de Urgenţă (transferat în interes de serviciu).
1958-1962 Asistent universitar la Clinica de Chirurgie a Spitalului Colentina (transferat în interes de serviciu). Medic specialist chirurg.
1963-1966 Asistent universitar la Clinica de Neurochirurgie a Spitalului Dr. Gh. Marinescu (transferat în interes de serviciu). Medic specialist neurochirurg.
1966-1977 Şef de lucrări la aceeaşi clinică. Medic primar neurochirurg.
1974-1999 Medic primar Şef Secţie Neurochirurgie cf. Ord. MS nr. XVII-F-439/1974.
1977-1991 Conferenţiar prin concurs la Clinica de Neurochirurgie a UMF Bucureşti.
1991-1996 Profesor universitar prin concurs şi Şef al Clinicii I de Neurochirurgie a UMF „Carol Davila" Bucureşti.
1996 şi în prezent Profesor universitar Şef de Disciplină Neurochirurgie la Universitatea Independentă „Titu Maiorescu" Bucureşti.
1996-2006 Profesor consultant la Facultatea de Medicină Generală a UMF „Carol Davila", Bucureşti.
1999 şi în prezent Profesor Consultant la Clinica I Neurochirurgie a UMF „Carol Davila", Bucureşti.

Funcţii de conducere

1993-1999 Director al Spitalului Clinic de Urgenţă „Prof. dr. D. Bagdasar".

Scanned with OKEN Scanner

Activitate profesională, didactică şi ştiinţifică desfăşurată

Aceste activităţi au fost desfăşurate în egală măsură în paralel, urmărind realizarea unor performanţe cât mai bune în toate cele trei domenii. Astfel, paralel cu activitatea didactică, am acordat o atenţie permanentă activităţii de asistenţă medicală a bolnavilor spitalizaţi în secţiile clinice în care am lucrat, ceea ce s-a oglindit în rezultatele obţinute. Menţionez în acest sens doar activităţile desfăşurate de la data de 5 martie 1974, de când îndeplinesc funcţia de medic primar, Şef Secţie în cadrul Spitalului „Dr. Gh. Marinescu", actualmente Spitalul Clinic de Urgenţă „Prof. dr. D. Bagdasar", în cadrul cărora, în afara activităţii profesionale ca operator principal, o atenţie deosebită am reuşit să acord ridicării continue a pregătirii cadrelor cu care colaborez, considerând că numai astfel se poate contribui realmente la ridicarea calităţii asistenţei acordate populaţiei. Îmbunătăţirea continuă a indicilor calitativi ai secţiei pe care o conduc de 25 de ani demonstrează această preocupare continuă a mea.

În intervalul 1974-1998 am efectuat în secţia pe care o conduc un număr de peste 8 000 de intervenţii operatorii pentru afecţiuni neurochirurgicale din cele mai diverse: tumori, abcese, anevrisme, afecţiuni traumatice, patologie vertebromedulară etc., dintre care peste 5 000 craniocerebrale.

În afara activităţii operatorii din cadrul secţiei, o preocupare de prim plan a constituit-o pentru mine organizarea şi introducerea în practica curentă a clinicii în care activez a unor metode de investigaţii paraclinice moderne, de uz larg, cum sunt investigaţiile radioizotopice ale afecţiunilor sistemului nervos central, organizând de la originea sa (în 1969) laboratorul de radioizotopi al clinicii, laborator desemnat de Ministerul Sănătăţii drept centru de referinţă pentru toate investigaţiile de acest profil, precum şi investigaţiile serioangiografice cu cateterism aortic, pentru afecţiunile sistemului nervos, în care, de asemenea, până în prezent, deţinem exclusivitatea pe plan naţional. Tot în acest sens, am organizat şi practicarea de rutină a investigaţiilor ultrasonoencefalografice în domeniul afecţiunilor cerebrale. Până în momentul de faţă s-au totalizat astfel un număr de 25 000 de examinări radioizotopice cerebrale diverse (fotoscintigrafii, radiocirculografii, radiocisternografii), toate realizate pentru prima dată în ţara noastră, în cadrul laboratorului a cărui responsabilitate o am, în paralel şi în prezent.

Aceeaşi preocupare pentru introducerea de noi metode am avut-o şi pe plan neurochirurgical, practicând pentru prima oară în ţară metodele de microneurochirurgie vasculară, abordul transfenoidal al tumorilor hipofizare şi metodele de tratament de decompresie neurovasculară, ale căror performanţe au fost relevate în articolele de specialitate pe care le-am elaborat şi publicat.

Legătura cu problemele de specialitate ridicate în teritoriu constituie de asemenea una din problemele care au stat în atenţia mea şi a colectivului medical pe care îl conduc, adeseori fiind solicitaţi de urgenţă pentru rezolvarea unor astfel de cazuri. Cu această ocazie am căutat să întreţinem şi relaţiile de îndrumare metodologică cu unităţile respective din provincie, care, datorită caracterului numeric redus al unităţilor de profil neurochirurgical, trebuie să facă faţă acestor cazuri care le depăşesc adeseori competenţa. Întotdeauna această colaborare s-a dovedit fructuoasă atât pentru cadrele medicale din teritoriu, cât şi pentru bolnavii respectivi, care au putut beneficia direct de asistenţă calificată neurochirurgicală.

În conducerea secţiei de care răspund m-am preocupat de întărirea disciplinei în sânul colectivului, de creşterea gradului de solicitudine faţă de bolnavii internaţi, de rezolvarea operativă şi calificată a sarcinilor de îngrijire, lucru pentru care creşterea într-un mod cât mai complet a gradului de pregătire teoretică şi practică a colectivului consider că reprezintă elementul cheie. În acest sens, am avut mult de lucrat pentru închegarea legăturilor de colaborare într-un colectiv nou format la începutul anului 1974 şi la imprimarea unui simţ de responsabilitate sporit fiecărui colaborator din cadrul secţiei şi fiecărui cursant venit pentru perfecţionare sau specializare. Leit motivul preocupării a fost acela de a transforma pe fiecare dintre colaboratori, în măsura posibilităţilor fiecăruia, din simplu executant, într-un om care să gândească şi să poată discerne cu toată responsabilitatea asupra a ceea ce are de făcut. Deşi destul de dificil, cel puţin la început, acest lucru a început să-şi arate din plin roadele, ceea ce se oglindeşte în primul rând în ameliorarea continuă a indicatorilor statistici de eficienţă, în solicitarea tot mai frecventă a secţiei, în rezolvarea unor cazuri tot mai dificile din afară şi în realizarea unor performanţe mereu superioare.

Odată cu introducerea orelor de învăţământ neurochirurgical în cadrul învăţământului cu studenţii, am acoperit toate orele de curs şi am organizat în cadrul clinicii stagiul practic de specialitate. În acelaşi timp, am militat pe lângă toate forurile în drept pentru introducerea predării unui cuantum sporit de noţiuni moderne de neurochirurgie în învăţământul medical din toate facultăţile de medicină din ţara noastră, în concordanţă cu cerinţele instruirii medicale pe plan mondial.

Din anul 1996 fac parte din Comitetul Societăţii Române de Neurochirurgie al cărei Preşedinte sunt şi în prezent. Între 1973-1990 am fost şi vicepreşedintele Secţiei de Medicină Nucleară a Societăţii de Radiologie şi Medicină Nucleară a USSM. În această direcţie am organizat lucrările pentru elaborarea unor norme de aprobare şi autorizare a radiofarmaceuticelor şi am făcut parte şi din colectivul de avizare a acestor produse la nivelul Institutului pentru Cercetări Farmaceutice. Aceste activităţi legate de organizarea medicinei nucleare din ţara noastră mi-au revenit pe baza îndatoririlor rezultate din absolvirea cursurilor de utilizare a radioizotopilor, urmat la IFA în anul 1964, şi a experienţei rezultate din activitatea de organizare şi de conducere a unităţii de medicină nucleare din cadrul spitalului în care-mi desfăşor activitatea neurochirurgicală.

În paralel cu activitatea desfăşurată în cadrul USSM, în societăţile de neurologie-neurochirurgie şi în aceea de radiologie şi medicină nucleară, menţionez activitatea desfăşurată din 1973 şi ca redactor responsabil adjunct al revistei

Scanned with OKEN Scanner

„Neurologie, Psihiatrie şi Neurochirurgie" a USSM pentru problemele de neurochirurgie, iar din 1991 ca editor responsabil al revistei „Romanian Neurosurgery", editată sub auspiciile Academiei Române.

Tot ca activitate organizatorică depusă sub egida MS, menţionez şi faptul că din anul 1973 am făcut parte din Comisia Aparaturii Medicale, din Comisia de Radiologie şi Medicina Radiaţiilor, ca Preşedinte al Comisiei de Neurochirurgie a Ministerului Sănătăţii şi membru al Comisiilor de Cancer, de Medicină Fizică şi Recuperare şi al Comisiei Superioare de Medicină Legală ale aceluiaşi minister. În cadrul acestor comisii am participat la toate acţiunile organizate de către direcţiile de resort ale ministerului pentru analiza situaţiei existente şi pentru luarea măsurilor de remediere. Astfel s-a analizat în mod repetat situaţia nomenclatorului de produse tehnico-medicale, s-au întocmit propunerile de dotare diferenţiată a unităţilor de neurochirurgie şi neurologie de care am răspuns în cadrul comisiei aparaturii, iar în cadrul comisiei de medicina radiaţiilor s-a întocmit situaţia statistică a activităţilor tuturor unităţilor de medicină nucleară, pe baza căreia Direcţia Asistenţei Medicale a elaborat normele de organizare ale acestor unităţi. În cadrul activităţii Comisiei de Neurochirurgie am înaintat Direcţiei Asistenţei Medicale propunerile solicitate pentru organizarea diferenţiată a asistenţei de specialitate, îndeosebi în domeniul asistenţei de urgenţă.

În domeniul inovaţiilor şi invenţiilor menţionez invenţia privind un dispozitiv de fixare intraoperatorie a craniului cf. Certificatului de inventator nr. 96520/24.09.1988 al Oficiului de Stat pentru Invenţii şi Mărci.

Activitatea ştiinţifică desfăşurată în decursul a aproape 40 de ani în diversele unităţi în care am lucrat a fost axată în principal pe temele de cercetare ale clinicii în care am activat. În acelaşi timp mi-am desfăşurat şi activitatea necesară elaborării tezei de disertaţie precum şi, ulterior, pentru elaborarea a peste 200 de lucrări publicate sau comunicate în diverse societăţi ştiinţifice sau reuniuni din ţară sau din străinătate (conform listei anexe).

Ca director al Spitalului Clinic de Urgenţă „Prof. dr. D. Bagdasar" pe care l-am organizat pe fundamentul Clinicii de Neurochirurgie şi ca Şef al Clinicii de Neurochirurgie I a UMF „Carol Davila", am considerat ca imperios necesară extinderea activităţii de cercetare clinico-statistică, ceea ce a reprezentat până în prezent aproape în exclusivitate activitatea de cercetare a clinicii, către o cercetare clinico-experimentală axată pe patru direcţii principale:

- Tratamentul operator al tumorilor hipofizare.
- Metode stereotactice actuale de diagnostic şi tratament.
- Cercetarea imunooncologică în domeniul sistemului nervos central.
- Dezvoltarea metodelor terapeutice neurochirurgicale în epilepsie.

În acest sens, după încetarea alcătuirii colectivelor respective şi stabilirea unor legături de cooperare cu centre specializate din străinătate, s-a trecut la constituirea bazei tehnologice a acestor laboratoare de cercetare din cadrul clinicii. Realizarea acestor obiective necesită însă, din păcate, în afara unor eforturi personale, şi o susţinere materială deosebit de dificil de realizat în momentul de faţă.

Participări la manifestări ştiinţifice internaţionale

- Al IV-lea Congres European de Neurochirurgie, Praga, 1971.
- Al II-lea şi al III-lea Simpozion Internaţional de Medicină Nucleară, Karlovy-vary, 1971, respectiv 1973.
- Reuniunea specialiştilor în boli cardiovasculare din ţările socialiste, Praga, 1972.
- Al X-lea Congres Mondial de Neurochirurgie, Barcelona, 1974.
- Al II-lea Congres Unional de Neurochirurgie, Moscova, 1976.
- Al III-lea Congres Mondial de Neurochirurgie, München, 1981.
- Al VII-lea Congres European de Neurochirurgie, Bruxelles, 1983.
- Congresul Societăţii Scandinave de Neurochirurgie, Stockholm, 1984.
- Al VII-lea Congres Mondial de Neurochirurgie, Toronto, 1985.
- Congresul Societăţii Ungare de Neurochirurgie, Budapesta, 1986.
- Al VIII-lea Congres European de Neurochirurgie, Barcelona, 1987.
- Preşedintele celui de-al II-lea şi al III-lea Congres Naţional de Neurochirurgie, Bucureşti, 1990 şi 1995.
- Congresul Societăţii Germane de Neurochirurgie, Berlin, 1987.
- Congresul Societăţii Poloneze de Neurochirurgie, Gdansk, 1989.
- Al IX-lea şi al X-lea Congres European de Neurochirurgie, Moscova 1991, Berlin 1995.
- Winter Meeting, Asociaţia Europeană a Societăţilor de Neurochirurgie (EANS), Verona 1989, Salonic 1992, Roma 1993, Londra 1995, Taormina 1996, Istanbul 1998.
- Simpozioanele naţionale anuale de neurochirurgie de la Bucureşti 1984, Braşov 1987, Sovata 1988, Cluj 1989, Iaşi 1990 şi 1991, Sinaia 1992, Galaţi 1993, Timişoara 1994, Târgu-Mureş 1996, Mamaia 1997, Baia-Mare 1998. Trebuie menţionată ampla participare internaţională realizată la simpozioanele organizate de Societatea Română de Neurochirurgie în ultimii 8 ani. De asemenea, organizarea unor simpozioane comune româno-maghiare de neurochirurgie: Băile Felix 1991, Szombathely 1992, Timişoara 1994, Târgu-Mureş 1996.
- Al II-lea Colocviu Medical Franco-Român: Informaţia, formaţia şi comunicarea spitalo-universitară, organizat de Universitatea R. Descartes, Paris, 16-21 Septembrie 1991.
- Simpozionul Internaţional de Neuroradiochirurgie stereotaxică, Viena, 11-14 Octombrie 1992.
- Conferinţa Internaţională de Radiochirurgie, Amsterdam, 6-8 Mai 1993.
- Congresul Internaţional de Paraplegie, Gent, Belgia, 25-28 Mai 1993.
- Zilele Neurochirurgicale ale Austriei, Velden, 24-26 Septembrie 1993.

Scanned with OKEN Scanner

- Congresul Societăţilor Neurochirurgicale de Limbă Franceză (SNCLF), Paris, 29 Noiembrie - 1 Decembrie 1993.
- Al X-lea Congres Mondial de Neurochirurgie, Cesme, Turcia, 24-29 Mai 1996.

Din 1984 am făcut parte ca delegat al României în Comitetul de Instruire al EANS, în cadrul căruia am participat la desfăşurarea cursurilor anuale de instruire a tinerilor neurochirurgi europeni: Salonic 1985, Porto 1986, Wroclav 1987, Amsterdam 1988, Rostok 1989, Zaragoza 1991.

Din 1995 fac parte ca membru în comitetul Etico-Legal al EANS.

Bibliografie selectivă din cele peste 200 de lucrări şi comunicări ştiinţifice publicate şi prezentate

Cărţi apărute

- **Actualităţi în neurochirurgie.** În: Arseni C, Constantinovici A, Panoza G, Simionescu M (sub red.), Progrese recente în disciplinele chirurgicale, Edit. Medicală, Bucureşti, 1969, p. 9-22.
- **Traumatismele nervilor.** În: Arseni C, Constantinovici A, Panoza G (sub red.), Traumatismele vertebro-medulare şi ale nervilor, Edit. Medicală, Bucureşti, 1973, p. 200.
- **Investigaţii paraclinice în afecţiunile sistemului nervos.** Constantinovici A, Arseni C (sub red.), Partea II şi III, Edit. Medicală, Bucureşti, 1974, p. 80.
- **Anevrismele cerebrale.** Constantinovici A. În: Arseni C, Constantinovici A, Constantinescu Al, Ghiţescu M, Maretsis M (sub red.), Procese expansive cerebrale, Vol. II, Edit. Academiei RSR, Bucureşti, 1974, p. 54.
- **Malformaţiile arterio-venoase şi alte anomalii vasculare cerebrale.** Constantinovici A. În: Arseni C, Constantinovici A, Constantinescu Al, Ghiţescu M, Maretsis M (sub red.), Procesele expansive cerebrale, Vol. II, Edit. Academiei RSR, Bucureşti, 1974, p. 26.
- **Chirurgia nervilor.** Constantinovici A. În: Proca E (sub red.), Tratat de patologie chirurgicală, Edit. Medicală, 1975.
- **Explorarea sistemului nervos central.** În: Pop T (sub red.), Medicina nucleară în diagnosticul clinic, Edit. Militară, Bucureşti, 1979, p. 169-187. Lucrare distinsă cu premiul „Victor Babeş" al Academiei RSR, în 1981.
- **Metode radioizotopice şi echoencefalografice de studiu în afecţiunile sistemului nervos central.** Constantinovici A. În: Arseni C (sub red.), Tratatul de Neurologie, Edit. Medicală, Bucureşti, 1979.
- **Chimioterapia tumorilor cerebrale.** Constantinovici A. În: Arseni C (sub red.), Tratatul de Neurologie, Edit Medicală, Bucureşti, 1979.
  Capitolele:
  Diagnostic radioizotopic al tumorilor cerebrale.
  Diagnostic echoencefalografic al tumorilor cerebrale.
  Chimioterapia tumorilor cerebrale.
  Activarea cu neutroni în tratamentul tumorilor cerebrale.
  Reintegrarea socio-profesională a bolnavilor cu tumori maligne operate.
  din monografia Tumorile cerebrale, editată de Institutul Oncologic Cluj-Napoca, Vol. VIII, 1982.
- **Study of central nervous system.** Constantinovici A. În: Balaban A & colab. (eds), Labeled compounds and radiopharmaceuticals applied in nuclear medicine, Cap. 16, Edit. Academiei RSR şi J. Wiley & Sons, Chichester, New York, Brisbane, Toronto, Singapore, 1986.
- **Examinarea neurologică.** Constantinovici A, Adam D, Edit. Reporter, Bucureşti, 1997, p. 237.
- **Ghid practic de neurochirurgie.** Constantinovici A, Ciurea AV, Edit. Medicală, Bucureşti, 1998, p. 555.
- **Neurochirurgia.** Constantinovici A. În: Ursea N (sub red.), Enciclopedia medicală Românească secolul XX, editată de Universitatea de Medicină şi Farmacie „Carol Davila" şi Fundaţia Română a Rinichiului, Bucureşti, 2001, p. 1115-1128.
- **Principii de diagnostic şi tratament în tumorile hipofizare.** Constantinovici A, Ciubotaru V, Ogrezeanu Irina (sub red.). În: Popescu I (sub red.), Ciurea AV (coordonator), Tratat de patologie chirurgicală, Vol. II (Neurochirurgie), Edit. Academiei Române, Bucureşti, 2007, p. 256-268.
- **Neurochirurgia stereotactică.** Constantinovici A, Perin RD. În: Popescu I (sub red.), Ciurea AV (coordonator), Tratatul de patologie chirurgicală, Vol. II (Neurochirurgie), Edit. Academiei Române, Bucureşti, 2007, p. 470-474.

A. ***Lucrări publicate sau comunicate înainte de obţinerea titlului de candidat în Ştiinţe medicale***

- **Peritonite prin abces splenic.** Petrescu C, Constantinovici A, Munteanu S. Chirurgia 1. 1959.
- **Fistula biliară după marsupializarea unui chist hidatic şi obstrucţia coledocului prin membrana parazitară. Lobectomie stângă reglată.** Papahagi F, Ciobanu M, Constantinovici A. Chirurgia 2. 1959.
- **Studiu clinic asupra perforaţiilor gastro-duodenale ulceroase la tineri şi adolescenţi.** Firică T, Ranga V, Şeicaru T, Constantinovici A, Rădoi P, Kelemen V. Chirurgia 2. 1960.
- **Sindromul de hipertensiune portală şi hemoragiile digestive în cirozele post-hepatice.** Firică T, Hâncu G, Constantinovici A, Ranga V, Kelemen V. IMF. dec 1960.
- **Pancréatite aigue pendant la corticothérapie.** Voiculescu M, Leonescu M, Duminică A, Constantinovici A, Rădulescu M, Ciobanu M. Sem Hôpitaux. 1960;36:3-4.
- **Posibilităţi chirurgicale în tratamentul hepatitelor icterigene prelungite.** Firică T, Crişan I, Constantinovici A, Hâncu G, Ranga V, Kelemen V, Popescu E. IMF Bucureşti. 1960.
- **Neurectomie periarterielle hépatique dans l'ictère prolongé.** Firică T, Constantinovici A, Crişan I, Hâncu G, Ranga V, Kelemen V. Chir 1 (Lyon). 1963.
- **Sedimentul biliar cantitativ.** Pappo A, Olariu C, Maximilian Ş, Constantinovici A. Rev Şt Cercet Med Int 1. 1961.
- **Bazele fiziopatologice ale tratamentului chirurgical în hepatită.** Constantinovici A. Viaţa Med 6. 1961.

Scanned with OKEN Scanner

- **Biologia procesului de scleroză. Cercetări în forma cronică a hepatitei prelungite.** Velican D, Runcan V, Constantinovici A. Şt Cercet Med Int 4. 1961.
- **Ocluzia intestinală prin neurinom duodenal gigant.** Constantinovici A, Popescu C. Chirurgia 6. 1963.
- **Stadiul actual al tratamentului în icterele mecanice şi hepato-celulare.** Lucrare de disertaţie pentru obţinerea titlului de candidat în Ştiinţe medicale. IMF Bucureşti. 1962;375.

B. ***Lucrări publicate sau comunicate după obţinerea titlului de candidat în Ştiinţe medicale***

- **Actualităţi radiologice în diagnosticul şi tratamentul afecţiunilor sistemului nervos.** Arseni C, Constantinovici A. Neurol Neurochir Psih. 1966;3:269-280.
- **Actualităţi în neurochirurgie.** Arseni C, Constantinovici A. Neurol Neurochir Psih. 1966;4:321-333.
- **Actualităţi în anestezia şi reanimarea bolnavilor neurochirurgicali.** Arseni C, Constantinovici A, Munteanu S. Chirurgia 3. 1967.
- **Metode actuale de diagnostic neurochirurgical.** Constantinovici A. Munc Sanit. 1967.
- **Organizarea reanimării în neurologie şi neurochirurgie.** Arseni C, Alexianu D, Constantinovici A, Kassian A, Stanciu F. Viaţa Med. 1972;19:15,701-704.
- **Electroencephalographic and cerebral photoscintigraphic correlations in differential diagnosis between cerebro-vascular accidents and cerebral tumors.** Sterman-Marinchescu C, Constantinovici A, Stănescu A, Patrichi-Macovei M. Rev Roum Neurol. 1972;9:3,173-179.
- **Utilitatea ultrasonografiei în diagnosticul afecţiunilor cerebrale.** Constantinovici A. Raport la primul Simpozion de Ecografie Clinică organizat de Policlinica MAN, Bucureşti, nov 1977.
- **Complicaţii ale anesteziei generale în neurochirurgie.** Mateescu R, Constantinovici A. Chirurgia. 1977;26:2, 135-151.
- **Valoarea computer-tomografiei în diagnosticul exoftalmiilor.** Constantinovici A, Simionescu M, Cristescu A. Conferinţa de Neurochirurgie, mai 1983.
- **Tendinţe actuale în neurochirurgia mondială.** Constantinovici A. Viaţa Med. 1983;30:2,63-66.
- **Noi cercetări în domeniul instrumentelor medicale.** Constantinovici A, Nicolescu S. A XIII-a Sesiune Ştiinţifică a Academiei de Ştiinţe Medicale, Bucureşti, 11-12 oct 1984. Bul Acad Şt Med. 1985;1-3:108-116.
- **Situaţia actuală şi perspective de dezvoltare ale neurochirurgiei române.** Winter Meeting EANS, Verona, Italia, 23-26 feb 1989.
- **Sistem informatic integrat de spital.** Prezentare generală. Arseni C, Constantinovici A, Exergian F, Pencu I, Cucuaoneş A, Cracă C, Corondan M, Dimitriu R, Constantinescu I, Popescu A, Bădilă V, Stavri E. Simpozion anual de Informatică Medicală, Constanţa, sept 1989.
- **Comparaison de l'imagerie tomodensitométrique versus résonance magnétique nucléaire dans quelque processus neurochirurgicaux.** Constantinovici A, Mihăilă G, Ciubotaru V, Pop T, Simionescu N. Zilele Medicale Balcanice, Constanţa, sept 1992.

Lucrări din domeniul onconeurochirurgiei

- **Rolul glandelor endocrine şi al sistemului nervos în cancerul experimental.** Ţurai I, Georgescu L, Constantinovici A, Radu I, Ciurel M. IMF Bucureşti, dec 1958.
- **Aspecte anatomo-patologice ale glioblastoamelor după iradiere cu 192-Iridiu.** Arseni C, Constantinovici A, Carp N, Savu C, Cristian S. Morf Norm Patol. 1971;16:4,325-336.
- **Experienţa noastră în diagnosticarea tumorilor de ventricul lateral şi ventricul III.** Arseni C, Constantinovici A, Constantinescu Al. Primul Congres Unional de Neurochirurgie, Moscova, sept 1971.
- **Metastazele cerebrale.** Arseni C, Constantinovici A, Constantinescu Al, Ghiţescu M. Raport la Congresul Naţional de Neurologie şi Neurochirurgie, Bucureşti, oct 1971. Oncol Radiol. 1972;11:1,45-59.
- **Particularităţi evolutive în unele procese expansive intracraniene temporale.** Maretsis M, Constantinovici A, Simionescu N. First Rom Com Soc Neurol, Bucureşti, 30 oct 1974.
- **Neurinom cervical gigant de nerv pneumogastric drept.** Barbier D, Carp N, Constantinovici A. USSM Neurol Bucureşti, 27 mar 1978.
- **Edem masiv de emisfer în prezenţa unei metastaze occipitale. Probleme de diagnostic angiografic.** Cojocaru T, Carp N, Constantinovici A. USSM Neurol Bucureşti, 27 mar 1978.
- **Nelson's tumor. Two case reports.** Arseni C, Maretsis M, Constantinovici A. Neurochirurgia. 1978;21:3,104-108.
- **Meningiom ectopic primar dezvoltat în sinusul frontal.** Barbier D, Ghiţescu M, Carp N, Constantinovici A. Soc Neurol Neurochir Bucureşti, sept 1979.
- **Our experience in the chemo-radio-surgical treatment of the primary malignant cerebral tumors.** Constantinovici A, Barbier D, Cristescu A, Savu C. The VIIth Int Congress of Neurol Surg, Munich, Germany, 1981.
- **Responsiveness disturbances in patients with epileptogenic cerebral tumors.** Rogozea R, Florea-Ciocoiu V, Constantinovici A. Acta Neurochir. 1983; 67:45-56.
- **Habitation of the orientating reaction in patients with epileptogenic cerebral tumors.** Rogozea R, Florea-Ciocoiu V, Constantinovici A. Biol Psychol. 1983;16:65-84.
- **Ciclu de conferinţe susţinute la Clinicile de Neurochirurgie din Rabat şi Casablanca (Maroc) la invitaţia Ministerului Sănătăţii al Regatului Maroc, 1-5 sept 1986:**
  Actualités thérapeutiques dans les gliomes malignes cérébraux. Constantinovici A.

Scanned with OKEN Scanner

Le traitement des hématomes intracérébraux. Constantinovici A.

La prise en charge des traumatismes cranio-cérébraux. Constantinovici A.

- **Valoarea chimioterapiei asociate în „glioamele relativ benigne".** Constantinovici A, Cristescu A, Budulan G. Neurol Psihiat Neurochir. 1987;32:25-33.
- **Participare la seminariile dedicate „Filozofiei tratamentului glioamelor cerebrale maligne".** Cursul EANS, Wroclav, 27 jun - 3 july 1987.
- **Moderator la workshop: „Tratamentul asociat al glioamelor cerebrale".** Congresul European de Neurochirurgie, Barcelona, 6-12 sept 1987.
- **Tratamentul chimioterapic al glioamelor cerebrale.** Inst Oncol Cluj-Napoca. 15-16 oct 1987.
- **Efficiency of the radio-chemo-surgical treatment in cerebral astrocytomas.** Constantinovici A, Cristescu AM. Zbl Neurochir. 1989;30:102-114.
- **Chimioterapia şi tratamentul complex al tumorilor cerebrale maligne de origine mezodermală.** Constantinovici A, Cristescu AM, Lupşa A, Popescu M, Carp N. Simpozionul Inst Oncol Cluj-Napoca, oct 1989.
- **Aprecieri asupra depistării, diagnosticului şi tratamentului tumorilor sistemului nervos, în ţara noastră.** Constantinovici A. Raport la Congresul de Oncologie, Bucureşti, apr 1990.
- **Meningioamele fosei posterioare.** Constantinovici A, Cristescu A, Lupşa A. Raport la Al II-lea Congres Naţional de Neurochirurgie, Bucureşti, sept 1990.
- **Glioamele cerebeloase.** Constantinovici A, Mihăilă G, Lidia Gheorghiţescu, Stoica C. Raport la Al II-lea Congres Naţional de Neurochirurgie, Bucureşti, sept 1990.
- **Procese expansive de lob temporal. Aspecte clinice şi terapeutice.** Constantinovici A, Mihăilă G, Gorgan M, Daniela Hord, Bunea G. Simpozionul Anual de Neurochirurgie, Iaşi, 10-12 sept 1991.
- **Temporal lobe expansive processes: clinical, paraclinical and therapeutical aspects.** Constantinovici A, Mihailă G, Gorgan M. Rom Neurosurg (new series I). 1992;45-48.
- **Ventricular tumors; a study of 52 cases.** Constantinovici A, Ciubotaru V. Romanian Neurosurgical Symposium, Sinaia, 28-30 mai 1992, p. 18-19.
- **Aspects particuliers dans l'évolution des astrocytomas hémisphériques de bas grade chez l'adulte.** Constantinovici A, Ciubotaru V. Comunicare la Societatea Neurochirurgicală de Limba Franceză, Paris, 29 nov - 1 dec 1993.
- **Surgical implications of the anatomical background of the cerebello-pontine angle in giant acoustic neuroma.** Constantinovici A, Gorgan M. Rom Neurosurg (new series II). 1993;2:187-193.
- **Efficacy of the chemo-radio-surgical complex treatment of primitive malignant cerebral tumors.** Constantinovici A, Cristescu A, Savu C, Mititelu T. The VIIth Europe Congress of Neurologic Surgery, Bruxelles, Belgium, 1993.
- **Fibronectin distribution in meningioma.** Rusănescu Tereza, Constantinovici A. Proc Rom Neurosurg Symp Galaţi, 13-15 mai 1993, p. 89.
- **Long survival in malignant gliomas.** Constantinovici A, Ciubotaru V, Jahrestagung der Osterreichischen Gesellschaft fur Neurochirurgie, Austria, Velden-Klagenfurt. 1993;24:9-26.
- **Multimodal treatment in 145 high malignant gliomas.** Constantinovici A, Ciubotaru V, Cristescu A, Carp N, Maris D. Winter Meeting EANS, Roma, Italia, 13-17 feb 1993.
- **Surgical possibilities in high grade supratentorial gliomas recurrences.** Constantinovici A, Ciurea J, Ciubotaru V, Perin R, Nuteanu L, Bălaşa D. Congresul Naţional al Societăţii Turce de Neurochirurgie, Cesme, Turcia, 24-29 mai 1996.
- **Malignant transformation of low grade astrocytomas.** Ciubotaru V, Constantinovici A. The XI International Congress of WFNS, Amsterdam, 6-11 july 1997.
- **Aspecte clinico-terapeutice în tumorile cerebrale la adult.** Constantinovici A. Conferinţa Interdisciplinară de Neurooncologie, 14 mar 1998.
- **CT-scan aspects of intracranial meningiomas.** Ionescu V, Tătaranu Ligia, Lupescu Ioana, Constantinovici A, Georgescu S. Simpozionul Anual de Neurochirurgie, Baia-Mare, 23-26 sept 1998.
- **Treatment of patients with primary glioblastoma multiforme with linear accelerator postoperative radiotherapy: long-term outcome.** Constantinovici A, Palade Maricia, Ciubotaru V, Tătăranu Ligia, Albert Andra, Stancel Ioana. 4th Romanian Neurosurgical Congress, Oradea, România, 1-9 sept 1999.
- **Our policy in posterior fossa meningiomas - experience in 31 cases.** Constantinovici A, Ciurea AV, Tătăranu Ligia, Vasilescu G, Marinescu C, Opriş Ligia. 4th Romanian Neurosurgical Congress, Oradea, România, 1-4 sept 1999.

Lucrări dedicate patologiei cerebrovasculare

- **Probleme de diagnostic diferenţial şi terapie în revărsatele sanguine intracerebrale.** Arseni C, Constantinovici A, Carp N, Cristian K, Constantinescu Al. Sesiunea IMF. 1970.
- **The evaluation of ischemic disturbances due to spasm caused by rupture of cerebral vascular malformations.** Arseni C, Constantinovici A, Mihăilă G. Al IV-lea Congres European de Neurochirurgie, Praga, iun-iul 1971.
- **Abordul anevrismelor cerebrale în funcţie de localizarea lor.** Analiza a 100 de cazuri. Arseni C, Constantinovici A, Mihăilă G. Al II-lea Simpozion Unional de Neurochirurgie, Moscova, sept 1971.
- **Hemoragia subarahnoidiană.** Constantinovici A, Constantinescu Al. Viaţa Med. 1971;18:4,173-175.
- **Anevrismele cerebrale.** Experienţa noastră pe 482 de cazuri. Arseni C, Constantinovici A, Mihăilă G, Stanciu M, Savu C. Neurol Psihiat Neurochir. 1972;17:395-418.

Scanned with OKEN Scanner

- **Intracerebral hemorrhage secondary to an internal carotid artery aneurysm with intracavernous disectasia.** Mircea D, Constantinovici A, Ciurea J. Simpozionul de Neurochirurgie, Baia-Mare, 23-25 sept 1998.

Lucrări în domeniul medicinei nucleare

- **Izotopi radioactivi şi utilizarea lor în medicină şi biologie.** Constantinovici A. USSM Spitalul Sahia. 1956.
- **Importanţa metodelor de diagnostic radioizotopic în procesele expansive intracraniene.** Lucrare de Diplomă pentru absolvirea CUIR IFA Bucureşti, 1964.
- **Current means of scintigraphic diagnosis of diseases of the central nervous system.** Constantinovici A. Rev Roum Neurol. 1971;8:2,103-110.
- **Valoarea fotoscintigrafiei cerebrale în diagnosticarea şi stabilirea indicaţiilor terapeutice în procesele expansive supratentoriale profunde.** Studiu comparativ. Arseni C, Constantinovici A, Constantinescu Al. Neurol Psihiat Neurochir. 1971;16:4,319-329.
- **Posibilităţi fotoscintigrafice de studiu în tulburările barierei hemato-encefalice de origine vasculară.** Arseni C, Constantinovici A. Neurol Psihiat Neurochir. 1971;16:5,385-392.
- **The value of photoscintigraphy in the diagnosis of cerebral metastases and in establishing the therapeutical indications, with reference to 75 cases.** Constantinovici A, Constantinescu Al. (Prezentată la Al II-lea Simpozion Internaţional de Medicină Nucleară, Karlovy-Vary, mai 1971). Rev Roum Neurol. 1972;9:2, 59-62.
- **Cerebral scintiphotos with ^{113m}In.** Constantinovici A. Acta Radiol. 1972;13:652-658.
- **Valoarea informaţională a cisternografiei radioizotopice cu albumină umană radioiodată (RHISA).** Arseni C, Constantinovici A, Dinu M. Neurol Psihiat Nuerochir. 1973;18:5:397-406.
- **Active transport mediated by physical processes. Evidence resulting from ^{133}Xenon passage into red cell.** Dragomir CT, Ştefănescu DT, Constantinovici A, Oleanos I. Explt Cell Res. 1974;83:281-286.
- **Probleme şi orientări actuale în investigaţiile medicale radioizotopice.** Georgescu G, Constantinovici A. Raport la Conferinţa Naţională de Radiologie, Bucureşti, 20 nov 1976.
- **Aportul scintigrafiei de întreg corp cu ^{99m}Tc difosfonat în investigarea neurochirurgicală.** Constantinovici A, Velula Leila. Neurol Psihiat Neurochir. 1983;28:4,269-279.
- **Moderator la Masa Rotundă cu tema: Aportul metodelor radioizotopice în contextul posibilităţilor actuale de investigare radiologică.** Al VI-lea Congres Naţional de Radiologie, Bucureşti, 3-5 sept 1987.
- **Rolul actual al investigaţiilor radioizotopice în diagnosticul afecţiunilor sistemului nervos central.** Constantinovici A. Societatea de Ştiinţe Neurale a Academiei RSR, 21-22 dec 1987.

Lucrări dedicate neurotraumatologiei

- **Actualităţi în traumatismele cranio-cerebrale şi vertebromedulare.** Arseni C, Constantinovici A. Chirurgia. 1966;15:6,481-487.
- **Consideraţiuni asupra complicaţiilor septice cerebrale ale traumatismelor cranio-cerebrale deschise.** Arseni C, Constantinovici A, Dinu M, Iliescu D, Constantinescu Al. Chirurgia. 1968;3:193-200.
- **Tulburări de homeostazie la bolnavii cu traumatism cranio-cerebral grav.** Arseni C, Constantinovici A, Negoianu E, Panoza G. Sesiunea IMF. 1968.
- **Factorii prognostici în evoluţia traumatismelor cranio-cerebrale grave.** Arseni C, Constantinovici A, Negoianu E, Cioloca C, Nicola E, Cristian S, Cristian K. Chirurgia. 1969;4:289-295.
- **Aspects particuliers des traumatismes de la fosse cérébrale postérieure.** Arseni C, Constantinovici A, Constantinescu Al. Neurochirurgie. 1970;16:3:269-272.
- **Considerations on posttraumatic aphasia in peace time.** Arseni C, Constantinovici A, Iliescu D, Dobrota I, Gagea A. Psychiat Neurol Neurosurg. 1970;73:105-112.
- **Valoarea investigaţiilor ultrasonoencefalografice şi electroencefalografice în diagnosticul traumatismelor cranio-cerebrale recente.** Arseni C, Constantinovici A, Cristian K. Chirurgia. 1970;7:641-652.
- **Echo-encephalography and EEG in cranio-cerebrale injuries.** Cristian C, Constantinovici A, Arseni C. Electroenceph Clin Neurophysiol. 1971;30:357-365.
- **Studiu corelativ asupra a 220 de traumatisme de circulaţie dintr-un lot de 500 de traumatisme cranio-cerebrale.** Constantinovici A, Gontea L, Popa V. Viaţa Med. 1976;23:1,7-10.
- **False imagini angiografice de proces expansiv intracerebral posttraumatic.** Constantinovici A, Gontea L, Drogeanu I. Simpozionul de Neurotraumatologie, Cluj, mai 1978.
- **Atitudinea faţă de plăgile cranio-cerebrale şi complicaţiile lor septice.** Constantinovici A, Gontea L, Drogeanu I. Consfătuire de Traumatologie, Suceava, iun 1980.
- **Îngrijirea intensivă a politraumatizaţilor cu contuzie cerebrală gravă.** Alexianu D, Baca D, Constantinovici A, Marinescu A. Chirurgia. 1981;30:3,231-239.
- **Investigaţii paraclinice şi consideraţii etio-patogenice în supuraţiile cranio-cerebrale secundare.** Constantinovici A, Simionescu N, Mina Sigler. Institutul de Neurologie şi Psihiatrie, Bucureşti, 20-21 feb 1986.
- **Valoarea comparativă a angiografiei şi computer-tomografiei în diagnosticul leziunilor traumatice cerebrale.** Constantinovici A. Sesiune de Traumatologie, Braşov, 30-31 oct 1987.
- **Imagini radiologice de proces expansiv intracranian post-traumatic fără indicaţie chirurgicală.** Constantinovici A. Sesiune de Traumatologie, Braşov, 30-31 oct 1987.
- **Atitudinea diagnostică şi terapeutică în afecţiunile inflamatorii neurochirurgicale de origine ORL.** Constantinovici A, Sarafoleanu D, Cristescu A, Topor A, Clotan N, Budulan G, Voinescu D, Aldea Hortensia, Simionescu N. Oto-Rino-Laringol. 1988;33:1,1-10.

Scanned with OKEN Scanner

- **Sindromul Sluder.** Maretsis M, Constantinovici A, Ghiţescu M. Reuniunea ORL, Piatra-Neamţ, sept 1974.
- **Algiile faciale.** Constantinovici A, Cincă D, Constantinescu Al. Reuniunea ORL, Piatra-Neamţ, sept 1974.
- **Hemicrania and migraine associated with endocranial tumors.** Constantinovici A, Constantinescu Al, Constantinovici Aurora. Al X-lea Congres Internaţional de Neurologie, Barcelona, sept 1973; Arch Neurobiol. 1974;37:185-190.
- **Coagularea „entry zone" a rădăcinilor posterioare în tratamentul unor sindroame dureroase.** Constantinovici A, Gontea L, Balosin G. Neurol Psihiat Neurochir. 1982; 27:205-208.
- **Decompresiunea neurovasculară a nervilor din fosa posterioară, metodă cu multiple indicaţii neurochirurgicale.** Constantinovici A, Cristescu A, Gontea L, Vasilovici R. Neurol Psihiat Neurochir. 1982;27:277-281.

Afecţiuni ale nervilor periferici

- **Atitudinea terapeutică în sindromul de tunel carpal.** Constantinovici A, Mihăilă G, Budulan G, Constantinovici Aurora. Neurol Psihiat Neurochir. 1988;33:45-51.

Patologie hipofizară

- **High level of human growth hormone (HGH) in cerebrospinal fluid patients with pituitary tumors.** Coculescu M, Simionescu Ligia, Constantinovici A, Login SS, Simionescu N, Dumitru Victoria, Oprescu Maria, Grigorescu F. Rev Roum Med Endocrinol. 1979;17:3,205-211.
- **Adenohypophyseal hormone concentration in cerebrospinal fluid in various brain diseases.** Constantinovici A, Alexianu D, Marinescu A, Barbier D, Coculescu M, Simionescu Ligia, Jager AC, Oprescu Maria, Dimitriu Victoria.
- Abordul naso-trassfenoidal al şeii turceşti. Constantinovici A, Barbier D, Popescu N. Neurol Psihiat Neurochir. 1980;25:201-210.
- **Rezultate la distanţă după implant stereotaxic cu ^{198}Au în tumori hipofizare.** Bariber D, Simionescu M, Coculescu M, Constantinovici A. Neurol Psihiat Neurochir. 1981;26:1,39-42.
- **Intracranial multiple tumors.** Review of literature and comments on a case of pituitary adenoma with anaplastic elements associated with a suprasellar chordoma. Constantinovici A, Carp N. The 36th Annual Meeting of the Scandinavian Neurosurgical Society, Stockholm, 12-15 sept 1984, p. 30.
- **Tulburări paroxitice în apoplexiile tumorilor hipofizare.** Ciubotaru V, Savu C, Popescu N, Constantinovici A. Zilele Spitalului Dr. G. Marinescu, Bucureşti, 5 apr 1986.
- **LH and FSH in human cerebro-spinal fluid.** Coculescu M, Constantinovici A şi colab. Rev Roum Morphol Embryol Physiol. 1986;1:21-37.
- **Eficienţa metodelor radicale de tratament al adenoamelor hipofizare.** Studiu longitudinal a 200 cazuri. Constantinovici A. Al V-lea Congres Naţional de Endocrinologie, Bucureşti, 1-3 oct 1987.
- **Indicaţii de abord transnazo-sfenoidal în patologia selară.** Constantinovici A, Savu C, Ciubotaru V, Simionescu N, Aldea H. Soc Radiol Neurol. 21 feb 1989.
- **Our experience in the treatment of pituitary tumors.** Constantinovici A, Ciubotaru V, Savu C, Aldea Hortensia, Popescu N, Stempurszki Rodica, Coculescu M, Carp N, Simionescu N. Al IX-lea Congres European de Neurochirurgie, Moscova, 23-28 iun 1991.
- **Our experience in treating pituitary tumors.** Constantinovici A, Ciubotaru V, Savu C, Aldea H, Popescu N, Stempurszki Rodica, Coculescu M, Carp N, Simionescu N. Winter Meeting EANS (European Association of Neurosurgical Societies), Thessaloniki, Grecia, 27-29 feb 1992.
- **Our experience in the treatment of pituitary tumors.** Constantinovici A, Ciubotaru V, Savu C, Aldea Hortensia, Popescu N, Stempurszki Rodica, Coculescu M, Carp N, Simionescu N. Rom Neurosurg (new series I). 1992; 37-44.
- **The efficiency of transnasosphenoidal approach for hypophiseal tumors with ophthalmologic impairment.** Constantinovici A, Ciubotaru V. International Congress of Neurological Surgery, Acapulco, Mexic, 13-17 oct 1993.
- **Chirurgia transnazosfenoidală a afecţiunilor şeii turceşti.** Constantinovici A, Ciubotaru V, Aldea Hortensia. Congresul Naţional de Chirurgie, Iaşi, 23-27 mai 1993.
- **Abordul chirurgical al tumorilor hipofizare.** Constantinovici A, Ciubotaru V, Tătăranu Ligia. Sesiunea Academiei Române, oct 1994.
- **Complex treatment in intrasellar malignancies.** Constantinovici A, Ciubotaru V, Tătăranu Ligia, Carp N. The Xth European Congress of Neurosurgery, Berlin, 7-12 mai 1995.
- **Efficiency of various approaches in sellar and suprasellar tumors - surgical management.** Constantinovici A, Ciubotaru V, Tătăranu Ligia, Carp N. 3rd Romanian Neurosurgery Congress, Bucureşti, 18-21 oct 1995.
- **Abordul chirurgical al tumorilor hipofizare.** Constantinovici A, Ciubotaru Gh, Tătăranu Ligia. Sesiunea Academiei Medicale Române, Bucureşti, 15 oct 1994.
- **Quality of after severe spinal traumas.** Constantinovici A, Ciubotaru V, Tătăranu Ligia, Carp N. EANS Congress, Berlin, Germania, 7-12 mai 1995.
- **Efficiency of various approaches in sellar and suprasellar tumora - surgical management.** Constantinovici A, Ciubotaru V, Tătăranu Ligia, Caro N. 3rd Romanian Neurosurgery Congress, Bucureşti, 18-21 oct 1995.
- **Surgical management of tuberculum sellar meningiomas - results in 42 consecutive cases.** Tătăranu Ligia, Constantinovici A, Ciubotaru V, Simoca Ileana, Mărgăritescu Otilia, Albert Andra. Romanian Neurosurgical Conference, Bucureşti, Romania, 5-6 oct 2000.
- **Perspective deschise de abordul transfenoidal pentru patologia regiunii selare.** Constantinovici A, Ciubotaru V, Vasilescu G, Ogrezeanu Irina. Temă de cercetare pentru 2002-2003 - UITM.

Scanned with OKEN Scanner

Constantinovici A, Simionescu N. Rev Roum Morphol Embryol Physiol. 1985;4:269-296.
- **Complicaţiile cateterizării venoase.** Alexianu D, Constantinovici A, Alexianu M. Chirurgia. 1988;37:3, 235-240.
- **Comemorarea a 100 de ani de la naşterea Prof. dr. D. Bagdasar.** Constantinovici A. Societatea de Istoria Medicinei, Bucureşti, 20 dec 1993.
- **The actually development of the neurosurgical men power and research in Romania.** Constantinovici A, Vasilescu G. Primul Simpozion de Neurochirurgie al Mării Negre, Mamaia, 7-10 mai 1997.
- **Hypothermia; a real possibility for neuroprotection.** Mircea D, Constantinovici A. Rom Neurosurg.
- **Recent developments in neuroprotective strategies of CNS traumatic and ischemic lesions.** Mircea D, Constantinovici A. Rom Neurosurg. 1997;VI:1-2,3-16.
- **Frontierele graficii tridimensionale a tehnologiei supercomputerizate şi a programului de simulare şi vizualizare ghidată în radioneurochirurgie, cu accelerator linear - LINAC.** Mircea D, Constantinovici A. Neurol Med Chir (Timişoara).
- **Tehnici şi metode moderne de evaluare şi monitorizare a bolnavului neurochirurgical.** Mircea D, Constantinovici A. Neurol Med Chir (Timişoara).
- **Patologia neurochirurgicală.** Constantinovici A, Ciurea AV. În: Angelescu N (sub red.), Tratat de patologie chirurgicală, Edit. Medicală, Bucureşti, 2001, p. 2493-2614.
- **Traumatologia cranio-cerebrală.** Ciurea AV, Davidescu HB, Constantinovici A. Recenzie apărută în Viaţa Medicală, ian 2008.
- **Recunoaştere internaţională a neurochirurgiei româneşti.** (Şt Iencean, AV Ciurea), Constantinovici A. Recenzie apărută în Viaţa Medicală, 12 feb 2010.
- **Managementul Sistemelor şi Organizaţiilor Sănătăţii.** Ciurea AV, Cooper CL, Avram E, Constantinovici A. Recenzie apărută în Viaţa Medicală, 2010.

Scanned with OKEN Scanner

CONFERENȚIAR DOCTOR IACOB TRISTAN ȘTEFAN (1920-1975)
Fondatorul Clinicii de Neurochirurgie din Cluj

Dr. Gheorghe MUREȘAN

Conf. dr. Iacob Tristan Ştefan (fig. 1) s-a născut în Sibiu la 20 ianuarie 1920 şi a decedat în Cluj la 29 mai 1975. Şcoala elementară o urmează în Sibiu (1927-1931), liceul militar la Târgu-Mureş (1931-1939), Facultatea de Medicină în Bucureşti la Institutul Medico-militar între 1939-1945. Urmează un stagiu de neurologie în Spitalul Militar Central Bucureşti sub conducerea medicului şef al Secţiei de Neurologie, Dr. O. Aramă, ca intern şi extern, între 1940-1945. În timpul războiului a lucrat ca intern la Spitalul Militar Central şi la spitalele Z. I. din Sibiu, Cernavodă, Constanţa. În anul 1946 îşi dă demisia din armată. În timpul stagiului de neurologie adună materialul clinic şi elaborează împreună cu D. Grigorescu volumul *Neuropatologie de război*, publicat în anul 1943. Volumul a fost prefaţat de Profesorul N. Ionescu-Siseşti. Lucrarea a fost premiată de Academia Română cu premiul Oroveanu în anul 1945. Cartea a fost editată



Fig. 1. Conf. dr. Iacob Tristan Ştefan.

tehnic în condiţii excepţionale şi corespundea unor probleme sociale şi mai ales medicale. Autorii au introdus noţiunea *bolii de după rănire* şi au ridicat o concepţie originală asupra isteriei, subliniind importanţa majoră a componentei psihice a tulburărilor nervoase apărute în război.

La sfatul doctorului O. Aramă în anul 1945, Ştefan Tristan Iacob se dedică neurochirurgiei. Cu sprijinul Profesorului Dumitru Bagdasar este numit medic secundar în Clinica de Neurochirurgie Bucureşti, după un prealabil stagiu de 1 an de chirurgie generală în serviciul condus de Gen. dr. P. Costescu. A lucrat ca medic secundar de neurochirurgie între 1946-49 sub conducerea Profesorului C. Arseni, împreună cu care în anul 1948 publică volumul *Sciatica vertebrală*. Volumul a fost dedicat Profesorului Dimitrie Bagdasar.

În toamna anului 1948, Dr. Ştefan Tristan Iacob se transferă ca medic secundar neurochirurg la Clinica de Neurochirurgie din Târgu-Mureş condusă de Prof. dr. Miskolczi Dezso şi Andrasofszky Tibor. În această perioadă traduce din limba spaniolă lucrarea lui Santiago Ramon Y Cajal intitulată „Reglas y consejos sobre investigacion scientifica", lucrare care va fi publicată în anul 1967 primind aprecieri elogioase din partea Consiliului Superior al Cercetării Ştiinţifice Spaniol şi din partea Institutului Cajal. În toamna anului 1949 îşi încheie secundariatul la Târgu-Mureş şi se transferă la Cluj. Până în anul 1949 la Cluj nu a existat o clinică românească care să trateze boli de sistem nervos. Sosit la Cluj în luna octombrie 1949 îşi începe activitatea neurochirurgicală având 2 paturi într-un salon al Clinicii Chirurgicale I. Primele două operaţii efectuate în 3 oct. 1949 au fost 2 hernii de disc lombare, pe care Dr. Iacob le-a operat fiind asistat de însuşi Profesorul Aurel Nana. Mai târziu, în noiembrie 1949 este ajutat de Prof. Dezideriu Duma, şeful Clinicii

Scanned with OKEN Scanner

de Neurologie, primind două saloane de câte 10 paturi în Clinica neurologică. Din august 1950, Ministerul Sănătăţii atribuie neurochirurgiei actualul spaţiu, în care exista bloc operator (în care opera între 1941-1943 Prof. dr. Kornyei Istvan). Progresiv Dr. Iacob reuşeşte să doteze clinica cu bisturiu electric, electroencefalograf şi un craniograf Lysholm. Amintim că din anul 1965 doi dintre primii medici ai clinicii lucrează în străinătate (Dr. Steiner Ladislau, care este autoritatea mondială în Gamma-knife). Doctorului Ştefan Tristan Iacob şi colaboratorilor săi le revine meritul de a fi aplicat prioritar în 1952 arteriografia cerebrală ca metodă uzuală de diagnostic. În Clinica Neurochirurgicală din Cluj Dr. Ştefan Tristan Iacob a introdus împreună cu Dr. Balint Istvan şi Dr. Mureşan Gheorghe poziţionarea şezând a bolnavului în intervenţiile pe fosa posterioară, aceasta constituind o exclusivitate pe plan naţional.

Dr. Iacob a acordat atenţie majoră neurotraumatologiei craniocerebrale, fapt ilustrat de volumul apărut în anul 1971: *„Urgenţe în neurotraumatologie – îndreptar practic"*. Lucrarea a fost elaborată exclusiv pe materialul clinic al secţiei. (În clinică au fost asistate peste 3 000 de cazuri de traumatisme ale sistemului nervos.)

În paralel cu activitatea neurochirurgicală, Dr. Iacob a depus şi o susţinută activitate didactică. Între 1949-1952 Dr. Iacob a fost asistent şi apoi şef de lucrări la Clinica neurologică din Cluj (fig. 2). Între 1950-1954 Dr. Iacob ţine un număr de 100 de conferinţe cu subiecte de neuropatologie şi neurochirurgie, conferinţe normate de către Institutul Medico-Farmaceutic din Cluj. Între 1951-52 în calitate de şef de lucrări, Dr. Iacob a ţinut pentru studenţii anului VI IMF o serie de 30 de cursuri cu prezentarea unui bogat material clinic şi iconografic propriu. A insistat asupra examinărilor paraclinice (ventriculografie, arteriografie), metode neutilizate până în 1949 în Cluj. Pentru acel timp aceasta a constituit un evident progres. Între anii 1953-1954 Dr. Iacob ţine o serie de 20 de conferinţe în cadrul cursurilor de perfecţionare a medicilor internişti referitoare la problemele practice ale neurochirurgiei importante pentru medicul practician sau de alte specialităţi. Aceste conferinţe au fost prezentate în cadrul Institutului Suprauniversitar de Perfecţionare a Medicilor din Cluj (Catedra Profesorului Iuliu Haţieganu). În anul 1968 Dr. Iacob primeşte o normă permanentă în cadrul IMF Cluj şi va susţine 2 cursuri la Institutul Suprauniversitar de Perfecţionare a Medicilor. În 1969 acest curs este repetat cu o nouă serie.

Fig. 2. Clinica neurologică din Cluj.

Scanned with OKEN Scanner

În anul 1970 Dr. Iacob este numit conferenţiar titular la Catedra Chirurgie II, disciplina de neurochirurgie. Prin cele de mai sus Clinica de Neurochirurgie Cluj devine clinică de învăţământ universitar şi centru metodologic pentru problemele de neurochirurgie din Judeţele Cluj, Crişana şi Maramureş. În conferinţe au fost în principal abordate principiile moderne de neuropatologie şi neurochirurgie, posibilităţile şi orizonturile chirurgiei rahimedulare, sciatica vertebrală şi mai ales izolarea grupului de sciatice chirurgicale, modul de producere a simptomelor în neuropatologie, formele simptomatice sub care se reprezintă bolnavul neurochirurgical medicului practitician, sindromul de urgenţe chirurgicale în neuropatologie, valoarea interrelaţiilor dintre simptom-patogenie-etiologie în vederea unui diagnostic precoce şi a unei terapeutici chirurgicale active, valoarea neuroanatomică a căilor de acces asupra creierului şi a vascularizaţiilor acestuia pentru orientarea abordării neurochirurgicale, valoarea comparativă a metodelor de diagnostic clinic şi paraclinic în neuropatologie, neurochirurgia ca metodă de cercetare ştiinţifică.

Personalitate de excepţie, Dr. Ştefan Tristan Iacob a depus o susţinută activitate de cercetare ştiinţifică, contribuind la perfecţionarea diagnostică şi a terapiei în neurochirurgie. În perioada anilor 1950-1969 au fost elaborate sub conducerea sa peste 280 de lucrări deosebit de valoroase. Unele dintre aceste lucrări sunt originale în literatura română de specialitate: „Arteriografia cerebrală, consideraţii pe 2 000 de cazuri", însoţită de un album de neuroanatomie şi de neuroradiologie vasculară, acest studiu reprezentând sinteza practicii arterografiei cerebrale în clinică; „Ocluziile carotidei şi ramurilor sale, consideraţii pe 100 de cazuri"; „Anevrismele şi angioamele cerebrale, consideraţii pe 100 de cazuri verificate". O lucrare deosebit de apreciată a fost „Atlas de neuroanatomie funcţională" (cu privire specială asupra vascularizaţiei cerebrale). Folosindu-se de căile de acces în neurochirurgie s-au preparat o serie de piese care scot în evidenţă diferitele regiuni cerebrale aşa cum se găsesc pe viu. Ele au fost apoi fotografiate cu o tehnică specială, ansamblul acestora constituind un album care să-l orienteze pe medic în diferitele regiuni ale sistemului nervos.

Aceste lucrări despre arteriografia cerebrală şi neuroanatomie a vascularizaţiilor cerebrale au fost apreciate elogios de Profesorul I.T. Niculescu la cea de-a 18-a Conferinţă de Neurologie-Psihiatrie şi Neurochirurgie din anul 1955, care le-a recomandat preşedintelui Academiei Române pentru a fi publicate.

În anul 1964, Dr. Iacob reprezintă cu succes România prin 3 lucrări reflectând studiile electroencefalografice efectuate în clinică trimise la 3 importante congrese ştiinţifice (al 8-lea Congres Internaţional de Boli Toracice din Mexic: „Modificări electroencefalografice în hipoxie", la al 4-lea Congres de EEG de la Szeged; „Corelaţii EEG şi metabolismul cerebral în distrofiile neuronale", la Congresul Internaţional Purkinje din Praga. Lucrarea de sinteză cu titlul „Syndromes d'insuffisence circulatoire cérébrale par occlusions vasculaires dans les tumeurs cérébrales", reprezentând un studiu comparativ pe 2 000 de arteriografii cerebrale, a fost prezentată la cel de al 3-lea Congres European de Neurochirurgie în Spania şi Portugalia (Madrid, Lisabona) 23-26 aprilie 1967. Tot la acest congres a fost prezentată şi o expoziţie ştiinţifică cu 60 de planşe fotografice originale purtând titlul „Méthode correlative neuroanatomique et artériographique pour la visualisation cérébrale", semnată de Dr. Ştefan Tristan Iacob, Dr. M. Ionescu, Dr. Gheorghe Mureşan şi reflectând studiile efectuate de aceştia prin metoda arteriografiei cerebrale.

În cadrul Clinicii Neurochirurgicale Cluj, Dr. Iacob a făcut şi o cercetare originală studiind cristalografic lichidul cefalorahidian normal şi patologic. Materialul acestei cercetări cu totul originale a fost prezentat la al 4-lea Congres Internaţional de Neurochirurgie, desfăşurat la New York, în perioada 22-26 septembrie 1969. În prezentare se baza pe 2 500 de preparate şi un album fotografic. Studiul s-a intitulat „Structuri cristaline în lichidul cefalorahidian şi semnificaţia lor practică".

În anul 1973, la cel de al 5-lea Congres Internaţional de Neurochirurgie de la Tokyo, Dr. Iacob prezintă comunicarea „Leziuni traumatice vasculare chirurgicale şi nechirurgicale, consideraţiuni pe 1 072 de cazuri". Lucrarea reprezintă sinteza şi rezultatul unei îndelungate activităţi în neurotraumatologie pe 3 000 de cazuri internate în decurs de 20 de ani. În perioada 1949-1969 sub conducerea Dr. Iacob şi folosind materialul Clinicii neurochirurgicale din Cluj, s-au elaborat tezele de doctorat ale Prof. dr. Steiner Ladislau („Leucotomia prefrontală" – 1950) şi Prof. dr. Asgian Berdj („Integrarea semiologică modernă a reflexului de apucare" – 1950).

Scanned with OKEN Scanner

Personalitate de excepţie, Dr. Ştefan Tristan Iacob s-a impus prin lecţia de pasiune dedicată ideii de neurochirurgie, prin probitatea sa profesională, prin preocupările sale ştiinţifice, prin concepţia originală imprimată Şcolii de Neurochirurgie din Cluj. Subliniem că toţi elevii acestei şcoli din generaţia fondatoare s-au format în clinica din Cluj. Prin tradiţia instituită s-a format de asemenea generaţia actuală de neurochirurgi. Astfel s-a predat ştafeta, pe care stă scris aforismul lui Ambroise Parré „LABOR IMPROBUS OMNIA VINCIT".

BIBLIOGRAFIE SELECTIVĂ

1. Arseni C – Momente din istoria Neurochirurgiei Româneşti. Edit. Academiei RSR, Bucureşti, 1988
2. Crişan V – Dr. ŞtT Iacob (1920-1975). Creatorul serviciului de Neurochirurgie din Cluj-Napoca. Clujul Medical. 1986;4:59,356
3. Florea L, Liviu V – Bilanţul a două decenii. Muncitorul sanitar, anul XXI, nr. 49 (1017), 2 decembrie 1969
4. Iacob ŞtT, Grigorescu D – Neuropatologie de război, Kraft und Drotleff s.a., Sibiu, 1945, 224 pag., 60 ilustraţii
5. Iacob ŞtT, Arseni C – Sciatica vertebrală. Edit. Velter, Sibiu, 1948, 200 pag., 165 figuri
6. Iacob ŞtT – Memoire d'activité - éxposé des travaux scientiques. 1965, 35 pag.
7. Iacob ŞtT – Urgenţe în neurotraumatologie - îndreptar practic. Edit. Direcţia Sanitară Jud., Cluj, 1971, 300 pag.
8. Kailan Ana Maria – Neurochirurgia la Cluj (lucrare de diplomă), 1992
9. Marian I – A fost dată în folosinţă noua secţie de neurochirurgie. Ziarul Făclia, anul XV, nr. 4368 din 11.11.1960
10. Marin FI – Facultatea de Medicină, Şcoala Medicală Clujană şi Spitalele din Cluj (1500-1990). Edit. Casa Cărţii de Ştiinţă, Cluj, 2004, p. 526-528
11. Mureşan Gh – 45 de ani de Neurochirurgie Clujană. Adevărul de Cluj, 8-9 noiembrie, 1997, p. 6

Scanned with OKEN Scanner

PROFESOR DOCTOR VASILE I. MICLĂUȘ (1917-1977)

Conf. dr. **Constantin COSTEA**

Vasile I. Miclăuş a făcut parte din grupul de tineri neurochirurgi care, sub îndrumarea Prof. dr. Dimitrie Bagdazar şi a Prof. dr. Constantin Arseni, au pus bazele neurochirurgiei moderne româneşti într-o perioadă grea pentru ţara noastră determinată de angrenarea în cel de-al doilea război mondial şi de schimbările politice ale vremii. Activitatea acestora a influenţat în mod decisiv destinele neurochirurgiei în România, atât prin abordarea organizată a leziunilor neurochirurgicale, cât şi prin calitatea de mentori pe care au avut-o în formarea generaţiilor următoare de neurochirurgi (fig. 1).

V.I. Miclăuş s-a născut la 1 mai 1919 în „mărginimea Sibiului" în comuna Cacova, azi Fântânele, din judeţul Sibiu. Fiu al Mariei Miclăuş şi al lui Ion Miclăuş, ţărani mijlocaşi, iubitori de muncă şi cu respect pentru învăţătură, dornici de a-şi vedea copiii ajunşi pe o „treaptă mai sus", V.I. Miclăuş reuşeşte să îndeplinească visul părinţilor săi. Şi-a petrecut copilăria în satul natal unde şi-a început învăţătura în şcoala primară din localitate. În 1931 se înscrie la vestitul liceu „Gheorghe Lazăr" din Sibiu, pe care îl absolvă în 1939. În vara anului 1937 a avut loc în satul său natal o campanie de depistare a bolilor cu extindere în masă, organizată de ASTRA şi Inspectoratul Sanitar Judeţean Sibiu, la care a participat ca voluntar. Se pare că acesta a fost momentul hotărâtor în decizia lui V.I. Miclăuş de a urma medicina. După absolvirea liceului se înscrie la Facultatea de Medicină din Cluj, unde are ca dascăli vestitele somităţi ale medicinei româneşti: Papilian, Haţegan, Goia, Benettato. În urma Dictatului de la Viena din 1940 şi cedării Ardealului, V.I. Miclăuş se refugiază la Sibiu unde îşi continuă studiile medicale. În 1942 devine „extern" prin concurs, apoi „intern" în 1944. Lucrează în serviciul de chirurgie al Dr. doc. Octavian Filipescu din Spitalul Public din Sibiu, unde participă la rezolvarea multiplelor leziuni chirurgicale în cadrul patologiei specifice războiului. Este momentul în care se decide să se dedice chirurgiei. Fiind atras de patologia sistemului nervos, în 1945 se transferă ca „intern" la Spitalul Central din Bucureşti, Clinica de Neurochirurgie condusă de Prof. dr. Dimitrie Bagdasar, fondatorul neurochirurgiei româneşti. La 27 de ani, în 18 decembrie 1946, îşi susţine teza de doctorat: „Hernia de disc intervertebrală. Patologia discală a lombalgiei şi sciaticii". Este prima lucrare publicată în România privind patologia discului intervertebral. Teza cuprinde un studiu asupra primilor 50 de bolnavi cu hernie de disc operaţi în România.

Fig. 1. Profesor doctor Vasile I. Miclăuş.

Pregătirea în specialitate începe în 1946 sub atenta supraveghere şi îndrumare a Prof. dr. C. Arseni. Lucrează mult în timpul rezidenţiatului, efectuează un număr impresionant de operaţii ca prim operator. Este apreciat de Prof. dr. Arseni şi de către colegii săi pentru puterea de muncă, inteligenţa şi dorinţa asiduă de perfecţionare.

Scanned with OKEN Scanner

V.I. Miclăuş este pasionat de neurochirurgia funcţională, aprofundând cunoştinţele anatomice şi fiziopatologice necesare pentru rezolvarea chirurgicală a unor leziuni de care mulţi neurochirurgi se apropie cu dificultate. În primul an de rezidenţiat realizează un film dedicat tratamentului chirurgical al nevralgiei de trigemen: „Tractotomia bulbară". Filmul, prezentat la Congresul Naţional de Ştiinţe Medicale din Bucureşti 1947, reprezintă prima producţie cinematografică cu tematică neurochirurgicală efectuată în România. Acest film se află în arhiva Clinicii de Neurochirurgie din Timişoara.

După obţinerea titlului de medic specialist, V.I. Miclăuş este trimis de Guvernul României într-o misiune sanitară în Coreea, unde a lucrat ca neurochirurg în timpul războiului. Din povestirile sale, perioada petrecută în Coreea, 1953-1954, a reprezentat o experienţă de neuitat. A efectuat 200 de operaţii legate de traumatologia craniocerebrală şi vertebromedulară specifică războiului. A acumulat o experienţă importantă în neurotraumatologie şi a fructificat această experienţă prin introducerea unor tehnici originale în plastierea defectelor durale posttraumatice. Lucrarea „Plastia sinusului frontal după traumatisme craniocerebrale interesând cavităţile aeriene ale craniului" a fost premiată în 1954 la Sesiunea Ştiinţifică IPSMF din Bucureşti. Pentru activitatea sa din timpul războiului, Republica Democrată Coreeană i-a acordat decoraţia „Meritul Sanitar".

Întors din Coreea în 1954, obţine titlul de medic primar în neurochirurgie.

În 1955 partea de sud-vest a ţării era complet neacoperită cu specialişti în domeniul neurochirurgiei. Ministerul Sănătăţii ia decizia de înfiinţare la Timişoara a unei secţii de neurochirurgie cu 30 de paturi, pentru care decide transferul din Bucureşti a Dr. V.I. Miclăuş ca şef de secţie.

Momentul a reprezentat o provocare pentru ambiţiosul V.I. Miclăuş, care şi-a propus ca din nimic să realizeze un serviciu medical neurochirurgical care să acopere necesităţile regiunii, să devină competitiv în ţară şi să formeze o şcoală de neurochirurgie la acest nivel. Şi-a ales doi „învăţăcei": Vasile Chişu şi Nicolae Borzan, împreună cu care s-a apucat de treabă. Lumea medicală din Timişoara a realizat şi apreciat foarte repede importanţa activităţii noii secţii înfiinţate, precum şi valoarea medicului primar V.I. Miclăuş şi a colaboratorilor sai.

Numărul operaţiilor creşte de la an la an, amploarea acestora de asemenea, iar calitatea actului medical este recunoscută şi apreciată rapid. Secţia de Neurochirurgie din Timişoara devine un serviciu medical competitiv în ţară.

V.I. Miclăuş şi colaboratorii săi abordează întreaga patologie neurochirurgicală, de la traumatologia cerebrală şi vertebromedulară, la patologia tumorală, degenerativă şi funcţională a sistemului nervos.

În 1957, Prezidiul Marii Adunări Naţionale, prin decretele nr. 86 şi 613 îi acordă doctorului V.I. Miclăuş două distincţii: „Ordinul Muncii clasa a III-a" şi „Steaua Republicii clasa a V-a", ca recompense pentru activitate medico-sanitară meritorie.

În dorinţa de perfecţionare profesională, V.I. Miclăuş vizitează multiple centre de neurochirurgie din fosta URSS şi Europa de Vest. În 1957-1958, în cadrul unor schimburi de experienţă, este prezent în cele mai importante secţii de neurochirurgie din Moscova, Leningrad şi Kiev. Mai apoi, în 1962, vizitează clinicile de neurochirurgie din Praga, Stockholm, Uppsala, Paris şi Londra, realizând contacte internaţionale importante, greu de realizat în acele vremuri ţinând cont de contextul politic. De câte ori se întoarce din străinătate, încearcă să pună în aplicare ce a văzut, imaginând şi construind cu mijloace proprii diversele aparate necesare în sala de operaţie şi pentru îngrijirea bolnavilor. Imaginează astfel un sistem propriu de menţinere a temperaturii constante a serului fiziologic utilizat în timpul operaţiilor, apoi un cort de oxigen intraoperator şi un aparat de extensie transscheletală original, utilizat în fracturile de coloană cervicală.

În 1961 intenţionează să transforme Spitalul de Neuropsihiatrie infantilă din Păclişa, judeţul Hunedoara, într-un centru de neurochirurgie pediatrică specializat în chirurgia funcţională a dischineziilor, epilepsiei, sechelelor postencefalite etc. Face demersuri la M.S.P.S, întocmeşte proiecte de dotare a spitalului şi a sălilor de operaţie, dar proiectul a rămas nerealizat.

Una din cele mai mari realizări ale doctorului V.I. Miclăuş constă în imaginarea şi construirea unui aparat stereotactic original pentru abordarea chirurgicală a dischineziilor (fig. 2).

Scanned with OKEN Scanner

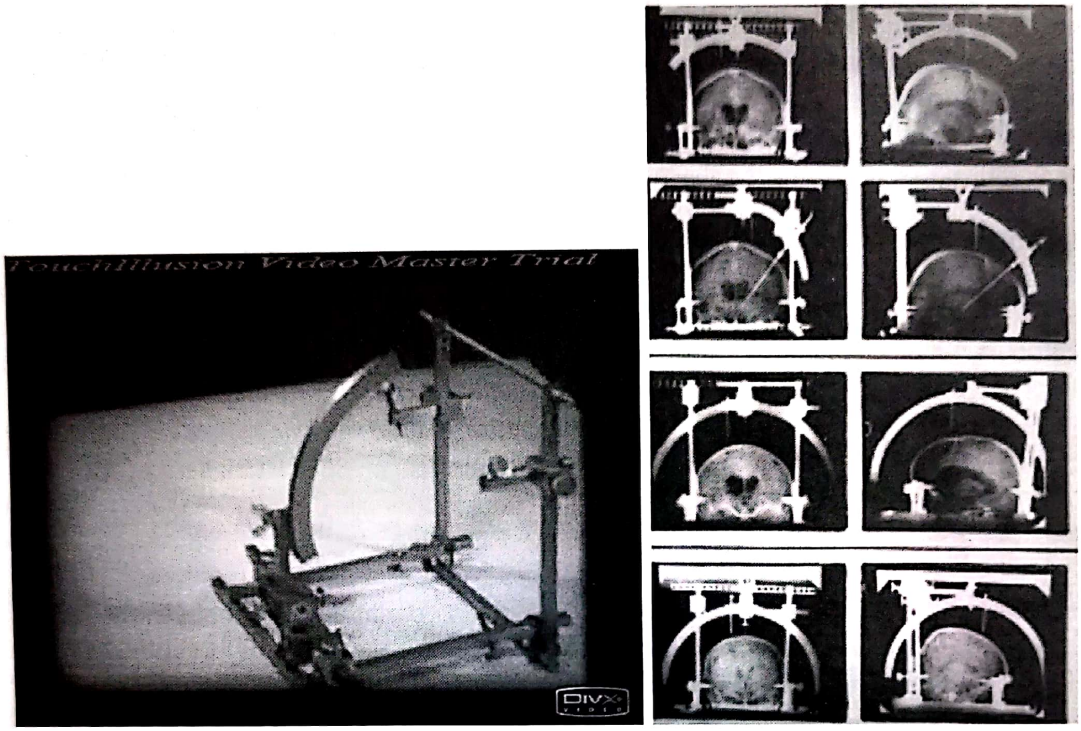

Fig. 2. Aparat stereotactic original imaginat de V.I. Miclăuş.

Este primul aparat de acest gen construit în România. Sistemele stereotactice existente în lume la acea vreme erau greoaie, voluminoase, statice. Aparatul imaginat de V.I. Miclăuş se aseamănă izbitor cu sistemele stereotactice utilizate azi în lume. Cu acest aparat V.I. Miclăuş a efectuat 115 operaţii stereotactice în patru mari grupe de afecţiuni: spasmul de torsiune, coreoatetoza, boala lui Little şi boala lui Parkinson, realizând un pionierat în chirurgia stereotactică din România.

În anul 1970 Dr. V.I. Miclăuş îşi reia activitatea didactică obţinând titlul de Conferenţiar universitar la Institutul de Medicină din Timişoara.

În anul 1970, Conf. dr. V.I. Miclăuş îşi propune un proiect de a scrie un tratat de neurochirurgie care să fie util tinerilor neurochirurgi şi altor specialităţi tangente bazat pe principiul „Multum in parvum". Tratatul urma să conţină multă informaţie în puţin spaţiu, asociată cu imagini şi diagrame sugestive. Realizează această carte muncind mult, ani de zile, folosind desene personale, diagrame şi imagistica timpului, explicate succinct dar cuprinzător (fig. 3). În final a ieşit o „altfel" de carte, cu care nu eram obişnuiţi în acele timpuri. Acum recunoaştem în acea lucrare ghidurile de neurochirurgie de azi.

Prof. dr. C. Arseni a refuzat să-şi dea avizul de publicare a cărţii. A urmat o dispută dură între cele două personalităţi ale momentului, care a dus la tergiversarea publicării acesteia la Editura Medicală. Lucrarea a apărut totuşi, din păcate, după decesul autorului, sub titlul „Sistem nervos în diagrame" (fig. 4).

În 1981 Prof. Lars Granholm apreciază cartea şi o introduce în biblioteca vestitului Institut de Neurochirurgie Karolinska.

Activitatea ştiinţifică a Conf. dr. V.I. Miclăuş cuprinde, pe lângă tratatul de neurochirurgie amintit, peste o sută de lucrări publicate sau comunicate în ţară şi în străinătate.

În ultimii ani de viaţă, destinul i-a fost potrivnic. Un accident vascular cerebral ischemic i-a determinat o hemipareză stângă. Evenimentul a fost devastator pentru un chirurg împătimit şi îndrăgostit de munca sa. A recuperat mult în câteva luni şi a continuat să opereze. Realizând drama prin care trece, a considerat mai importantă menţinerea competitivităţii serviciului din Timişoara. Pentru aceasta, a trecut la

Scanned with OKEN Scanner

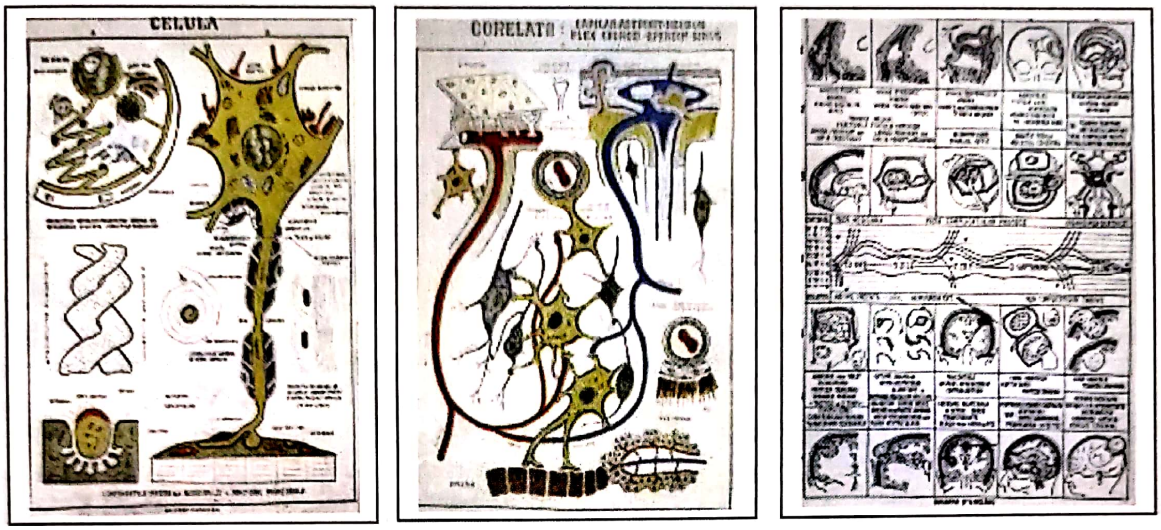

Fig. 3. Ilustraţii din lucrarea „Multum in parvum".



Fig. 4. Lucrarea „Sistem nervos în diagrame".

instruirea intensivă a tinerilor rezidenţi. Era zilnic în sala de operaţie, în special pentru a ajuta şi îndruma tinerii neurochirurgi. Se bucura mult când aceştia operau bine, se bucura de succesele lor, îi dojenea aspru când lucrurile nu mergeau tocmai bine. Se preocupa mult de etica medicală a tinerilor, de moralitatea profesională a acestora. Nu permite intervenţii chirurgicale fără indicaţii precise fundamentate clinic şi paraclinic. „Primum non nocere" era principiul său etic fundamental.

Ca dimensiune umană, V.I. Miclăuş a fost caracterizat în mod impresionant de către sora sa, Maria, medic primar la Sibiu, într-o scriere post-mortem aflată în arhiva Clinicii de Neurochirurgie din Timişoara. Citez: „...ca statură este înalt, proporţionat, robust, impozant. Ţinuta este demnă, pasul măsurat, cu capul sus. Are o înfăţişare plăcută şi armonioasă, figura ovală, trăsături fine dar bărbăteşti, ochi albaştri, o privire inteligentă şi pătrunzătoare, gânditoare adesea, sub o frunte înaltă, părul şaten închis, uşor ondulat, nasul drept, gura bine conturată. Posedă o dotare intelectuală remarcabilă şi o capacitate de muncă deosebită. Vioi şi plin de elan, cu dorinţa de a realiza şi de a se realiza, cu un mare spririt de sacrificiu, îşi dedică întreaga viaţă ştiinţei şi omului bolnav. Munceşte cu pasiune şi dăruire, ajunge să fie apreciat ca un eminent om de ştiinţă, o adevărată valoare. Este dinamic, ambiţios, foarte exigent, intuitiv, hotărât şi calculat, întâi gândeşte şi apoi trece la fapte. Se conduce în ceea ce face după dictonul latin «Quidquid agis prudenter agos est respice finem» («Orice ai face fă cu băgare de seamă şi ai în vedere sfârşitul»). Foarte sincer şi deschis, de o francheţe totală, uneori chiar brutală. Nu acceptă formalismul, superficialitatea, ignoranţa şi ipocrizia. Când ceva nu merge bine din neglijenţă sau ignoranţă, se ener-

Scanned with OKEN Scanner

veză, face observaţii fără menajamente, înjură chiar. După ce trece starea de nervi totul intră în ordine, fără patimă şi ranchiună... Subalternii nu se supără, îl apreciază tocmai pentru acest fel de comportament sincer. Toţi ştiu că are un suflet nobil şi înţelege omul la necaz. Face observaţii, dar nu pedepseşte..."

Acesta a fost omul V.I. Miclăuş.

În 1977, 12 decembrie, Conf. dr. V.I. Miclăuş, la numai 58 de ani, decedează în urma unui infarct miocardic. Lasă în urmă o activitate chirurgicală şi ştiinţifică prodigioasă, o etică profesională impresionantă ce avea să fie însuşită şi de urmaşii săi, educaţi în acelaşi spirit.

A fost înmormântat conform dorinţei sale, în cimitirul din comuna sa natală.

După 30 de ani îl simţim şi azi prezent printre noi, dojenindu-ne sau îmbărbătându-ne în activitatea de zi cu zi.

După decesul prematur al Conf. dr. V. Miclăuş, conducerea Secţiei de Neurochirurgie din Timişoara a fost preluată de Dr. Nicolae Borzan, medic specialist neurochirurg, apoi medic primar şi doctor în medicină (fig. 5).

Absolvent al Facultăţii de Medicină din Cluj, Dr. N. Borzan îşi face educaţia neurochirurgicală sub



Fig. 5. Dr. Nicolae Borzan.

îndrumarea Conf. dr. V. Miclăuş de la începuturile neurochirurgiei în Timişoara. Inteligent, foarte muncitor, dotat cu un simţ clinic ieşit din comun şi o bogată experienţă neurochirurgicală acumulată în peste 20 de ani de activitate, Dr. Nicolae Borzan reuşeşte să menţină standardele secţiei pentru următorii 10 ani în ciuda posibilităţilor precare de diagnostic şi logistică operatorie.

Stimulează activitatea tinerilor specialişti neurochirurgi, ca: Dr. Hess Ladislau, Dr. Constantin Costea (fig. 6) şi Dr. Andrei Goga. Este receptiv la tot ce apare nou în neurochirurgie şi poate fi aplicat în secţie. În 1975 obţine titlul de Doctor în Ştiinţe Medicale cu teza: „Afecţiuni obstructive şi anevrismale ale arterei carotide interne în segmentul ei cervical".

Fig. 6. Dr. Constantin Costea.

În timpul mandatului de şef de secţie al domniei sale, au fost efectuate 7 596 de operaţii abordând cea mai mare parte a patologiei neurochirurgicale. Au fost introduse tehnici chirurgicale noi, cum ar fi abordul anterior al coloanei cervicale sau anastomoza vasculară extra-/intracraniană.

Prezentul neurochirurgiei timişorene începe odată cu schimbările politice apărute în ţara noastră după Revoluţia din Decembrie 1989. Deschiderea spre civilizaţia occidentală a generat schimbări şi în neurochirurgia românească (fig. 7).

Au apărut dorinţa şi tendinţa neurochirurgilor de a se alinia la standardele neurochirurgiei occidentale în

Scanned with OKEN Scanner

Fig. 7. Spitalul Clinic Judeţean de Urgenţă din Timişoara.

ciuda dificultăţilor noastre materiale. Au crescut posibilităţile de informaţie, au fost posibile contacte internaţionale, vizite în centre neurochirurgicale importante din lumea occidentală.

În 1988, după pensionarea Dr. Nicolae Borzan, conducerea secţiei de Neurochirurgie a fost încredinţată Dr-ului Constantin Costea, medic specialist apoi medic primar neurochirurg. Născut la 2 mai 1944, Dr. C. Costea este absolvent al Facultăţii de Medicină din Timişoara. Şi-a făcut pregătirea în specialitatea de neurochirurgie, avându-l ca mentor pe Conf. dr. V. Miclăuş. Şi-a completat studiile neurochirurgicale în Clinica de Neurochirurgie din Bucureşti, condusă de Prof. dr. C. Arseni.

Ca şef de secţie, şi-a propus modernizarea secţiei de Neurochirurgie din Timişoara. A insistat pe îmbunătăţirea tehnicilor chirurgicale şi scăderea morbidităţii postoperatorii. A introdus tehnicile de microchirurgie în abordarea leziunilor cerebrale. A introdus la Timişoara chirurgia anevrismelor cerebrale, microanastomoza vasculară extra-intracraniană, instrumentaţia spinală în patologia vertebrală. Din 1988 şi până în prezent au fost efectuate 19 151 operaţii mari şi mijlocii. A reuşit să scadă mortalitatea şi morbiditatea postoperatorie a secţiei, ajutat de colaboratorii săi: Dr. Andrei Goga, Dr. Adrian Frantescu, Dr. Horia Pleş, Dr. Dan Negoescu, Dr. Mihai Nuţă, medici primari, şi Dr. Stanca Pleş şi Dr. Daniel Costea, medici specialişti.

În prezent, Clinica de Neurochirurgie din Timişoara este dotată cu 60 de paturi, 3 săli de operaţie. Beneficiază de servicii de investigaţie foarte moderne, RMN, angio-RMN şi spectroscopie, CT spiral multislice, angio-CT, CT 3D, în special prin colaborarea cu Centrul de Diagnostic privat NEUROMED, condus de Dr. Horia Pleş.

În 1992, Dr. C. Costea reuşeşte să reînfiinţeze disciplina de Neurochirurgie în cadrul Universităţii de Medicină „Victor Babeş" din Timişoara.

Obţine titlul de Şef de lucrări, apoi de Conferenţiar universitar. Împreună cu asistenţii săi, Dr. Horia Pleş şi Dr. Daniel Costea, se ocupă de educaţia neurochirurgicală a studenţilor din anul V şi a rezidenţilor în neurochirurgie.

În 1992, înfiinţează Societatea de Neurologie Chirurgicală Timişoara, al cărei preşedinte este. Societatea editează revista „Neurologia medico-chirurgicală", al cărei redactor şef este Dr. Horia Pleş. Tot la Timişoara este editată Revista Societăţii Române de Neurochirurgie, avându-l ca redactor şef tot pe Dr. Horia Pleş (fig. 8).

Activitatea ştiinţifică a clinicii s-a concretizat în perioada 1977-2009 în peste 130 de lucrări ştiinţifice publicate şi comunicate în ţară şi străinătate.

Conf. dr. C. Costea publică în 2001 „Patologia neurochirurgicală", curs pentru anul V MG şi capitole în monografii: „Chirurgia de urgenţă" sub redacţia Prof. dr. C. Caloghera, „Neuroanatomia" – Prof. dr. V. Niculescu, „Urgenţe chirugicale" – Prof. dr. Constantin Nica.

Conf. dr. C. Costea este ex-vicepreşedinte al SNR, ex-vicepreşedinte de Consiliu Judeţean Timiş al Colegiului Medicilor din România.

Scanned with OKEN Scanner



Fig. 8. Reviste de neurochirurgie.

Clinica de Neurochirurgie din Timişoara a realizat numeroase contacte internaţionale şi a organizat împreună cu Universitatea de Medicină La Sapienza din Roma şi Facultatea de Medicină din Caen conferinţe şi cursuri de neuroştiinţe, devenite tradiţionale.

În colaborare cu Facultatea de Medicină din Padova, Italia, a participat la realizarea unor proiecte europene de telemedicină.

În 1994 şi 2004 Timişoara a fost gazda conferinţelor anuale, cu participare internaţională a Societăţii Române de Neurochirurgie.

Sperăm ca pe viitor Clinica de Neurochirurgie din Timişoara să-şi dezvolte activitatea şi să rămână în rândul serviciilor de specialitate de prestigiu din România.

Scanned with OKEN Scanner

PROFESOR DOCTOR MIHAI RUSU

Prof. dr. **Nicolai IANOVICI,** Şef lucrări dr. **Dana Mihaela TURLIUC**

Profesorul doctor Mihai Rusu (fig. 1) s-a născut la 26 septembrie 1926 în comuna Vorona, judeţul Botoşani. Între 1937/944 a fost elev al Liceului Internat „C. Negruzzi" din Iaşi, iar ultimul an (1944/45) la Liceul „Laurian" din Botoşani, unde a trecut bacalaureatul cu media 9,50.



Fig. 1. Profesor doctor Mihai Rusu.

În perioada 1945/1951, a fost student al Facultăţii de Medicină Generală din Iaşi, pe care a absolvit-o primul, cu media 9,83. În timpul facultăţii (1947/1950) a fost extern prin concurs în Clinica de Chirurgie Generală II (Prof. dr. O. Franche) şi în Clinica Chirurgie şi Ortopedie Infantilă (Prof. dr. Th. Economu), dar şi în clinici medicale conduse de prestigioşi profesori ai vremii – I. Enescu şi Gh. Tudoran. Tot în această perioadă (1947/1950) a activat şi în triajul chirurgical al Spitalului Sf. Spiridon şi al Spitalului de Asigurări Sociale. Trecerile succesive prin aceste servicii şi-au pus amprenta asupra formării sale ca medic cu amplă viziune asupra bolnavului în integralitatea sa (fig. 2).

Odată cu înfiinţarea Serviciului de Neurochirurgie la 1 iulie 1951, în Spitalul Socola (fig. 3), sub conducerea Dr. N. Oblu, începe constituirea unei echipe valoroase de tineri absolvenţi, printre care M. Rusu, Aurora Stanciu, Gh. Săndulescu. Dr. Mihai Rusu, preparator la catedra de Anatomie umană, este numit medic consultant în acest serviciu, calitate în care a activat până în 1957, când este atestat medic specialist neurochirurg, în urma unui examen susţinut la Bucureşti la care, ca şi în liceu şi facultate, s-a clasificat primul. Concomitent (1951/1957) a mai funcţio-



Fig. 2. Cu Profesor doctor C. Arseni.

Fig. 3. Pavilionul 1 Neurochirurgie – Socola.

Scanned with OKEN Scanner

nat şi ca medic transfuzor la Spitalul Socola, iar în 1954 a plecat voluntar la Circa sanitară Scheia – Tg. Frumos, pentru combaterea epidemiei de poliomielită şi pentru dirijarea tratamentului antihelmintic, fiind vorba de sate contaminate în masă.

După 1957, în calitate de medic specialist, s-a dedicat exclusiv neurochirurgiei, preocupându-se personal de amenajarea Pavilionului II din Spitalul Socola (1958/59) (fig. 4). În 1963 a promovat examenul de medic primar, după care, în Clinica de Neurochirurgie, sub conducerea Conf. dr. N. Oblu, devine asistent la disciplina de neurochirurgie. În 1966, este admis prin concurs ca doctorand la Facultatea de Medicină din Tg. Mureş (Prof. dr. T. Androsofszky), susţinându-şi teza „Dilacerarea meningo-cerebrală traumatică localizată", în 1969.



Fig. 4. Pavilionul II Neurochirurgie – Socola.

În 1970, în calitate de cercetător – INSERM, şi-a desfăşurat activitatea neurochirurgicală în Spitalul St. Anne Paris, pregătindu-se pentru intervenţii neurotactice, sub conducerea Prof. dr. J. Talairach. În 1971, a fost confirmat şef de lucrări la IMF Iaşi. În perioada 1968/72, cu excepţia anului 1970, a fost preocupat de realizarea actualului spital de neurochirurgie din Iaşi. Alături de Prof. N. Oblu, jumătate din activitatea zilnică şi-a desfăşurat-o pe şantierul spitalului (fig. 5).

În 1976, este colaborator al Prof. Oblu la volumul „Ateroscleroza cerebrală" (Oblu N, Pollinger B, Rusu M - Edit. Junimea Iaşi). În 1977, devine medic primar gradul II şi conferenţiar prin concurs, iar după



Fig. 5. Cu Profesor doctor N. Oblu.

pensionarea Prof. Oblu ocupă postul de şef de disciplină la IMF şi şef de clinică la Spitalul nr. 3 (1978). În 1981 este confirmat medic primar gradul I prin concurs. Realizează două lucrări utile pentru practicienii neurochirurgi sau de specialităţi conexe: *Explorarea clinică în neurochirurgie* (Edit. Junimea Iaşi, 1980) (fig. 6), *Neurotraumatologie, Traumatismele nervilor periferici* (Litografia UMF, 1983).

Cu toate restricţiile cunoscute ale perioadei, în 1986 este invitat pentru un schimb de experienţă la Freiburg de către Prof. dr. W. Seeger, renumit



Fig. 6. Lucrarea „Explorarea clinică în neurochirurgie".

Scanned with OKEN Scanner

neurochirurg, autorul unui important tratat de tehnici microneurochirurgicale.

După 1990, odată confirmat profesor, se dedică activităţii de reorganizare administrativă şi ştiinţifică a clinicii şi disciplinei. În acelaşi an este ales preşedinte al Asociaţiei Neurochirurgilor din România. Reuşeşte pentru prima oară în România introducerea disciplinei de neurochirurgie în învăţământul universitar, obţinând şi un post de preparator (Dr. Dana Roman-Turliuc). În 1992 este numit şeful Departamentului de Neuropatologie din IMF Iaşi.

Stabileşte legături cu organizaţia „Médecins sans frontières", iar prin aceştia o conexiune strânsă şi de lungă durată cu serviciul de neurochirurgie din Brest, Franţa, legătură benefică pentru Iaşi, toţi medicii din clinică efectuând câte unul-două stagii în acest centru condus de Prof. Besson.

Prin legătura personală cu Acad. D. Gherman, profesor de neurologie la Chişinău, contribuie la permanentizarea reuniunilor ştiinţifice alternative Iaşi-Chişinău, cu tematica neurologie şi neurochirurgie. Prestigiul său profesional a trecut imediat Prutul, fiind adesea solicitat la examninarea unor personalităţi în suferinţă (poetul Matcovschi) sau la susţinerea doctoratelor (fig. 7).

ЛИТЕРАТУРА ШИ АРТА

Кум се симте Думитру Матковски

Fig. 7. „Cum se simte Dumitru Matcovschi". Publicaţie din Chişinău.

În 1992, o primă reformă a sistemului sanitar duce la împărţirea clinicii în 2 secţii, Prof. Rusu rămânând şeful clinicii şi al secţiei NC I, până în 1996, când devine profesor consultant. A continuat să activeze până în anul 2006, în cadrul aceleiaşi secţii, condusă acum de şeful clinicii, Prof. dr. N. Ianovici (fig. 8).

Sunt multe performanţe de menţionat în prestigioasa activitate a Prof. M. Rusu, atât în cea de

Fig. 8. Actualul Spital de Neurochirurgie Iaşi.

asistenţă medicală, didactică, ştiinţifică şi administrativă.

A contribuit decisiv la organizarea clinicilor de neurochirurgie atât în Spitalul Socola, cât şi la cea din actualul Spital de Urgenţă „Prof. dr. N. Oblu", de la înfiinţare la dotare.

Atunci când nu s-au găsit resurse, a apelat la meşteri care au manufacturizat un instrumentar neurochirurgical, adesea personalizat. S-a preocupat de încadrarea cu personal şi a reuşit ceea ce alţii nu au sperat: a adus un asistent la disciplină (Dr. N. Ianovici, 1980) şi 4 medici secundari în clinică (1987) în plin embargo impus de CC al PCR.

S-a preocupat de pregătirea neurochirurgicală a personalului, a studenţilor (la cercul ştiinţific), a secundarilor (actuali rezidenţi), a neurochirurgilor sau de alte specialităţi, a specialiştilor şi primarilor, prin organizarea apreciatelor conferinţe anuale, comune cu chirurgii generali şi cu neurologi din Moldova. Cu răbdare şi perseverenţă, a impus personalului din subordine respectarea preceptelor neurochirurgiei clasice, dar a contribuit din plin şi la implementarea unor tehnici noi.

În activitatea ştiinţifică, a participat la numeroase reuniuni naţionale şi internaţionale, cu peste 350 de lucrări comunicate şi publicate (130) în ţară şi străinătate (25).

Menţionăm câteva titluri din lista de lucrări:

1. *Tratamente noi în reumatism* – referat general. Rusu M, Comunicare. Cercuri studenţeşti anul V Medicină, 1950.

Scanned with OKEN Scanner

2. *Consideraţiuni clinice şi terapeutice asupra hematomului subdural.* Oblu N, Rusu M, Urbanovici V, Stanciu A, Schachter I, Comunicare. Sesiunea Ştiinţifică „Acad. C.I. Parhon" din 19.11.1955, Iaşi, publ. în volumul sesiunii, Rev Med Chir Iaşi. 1956;60:4,221-229.

3. *Principii de orientare şi organizare în asistenţa neurochirurgicală.* Oblu N, Rusu M, Comunicare. Sesiunea Ştiinţifică „Acad. C.I. Parhon" din 19.11.1955, Iaşi, publ. în volumul sesiunii.

4. *Osteom al sinusului frontal cu evoluţie orbito-craniană.* Oblu N, Stanciu A, Rusu M, Comunicare. Secţia O.R.L. şi Neurochirurgie, Iaşi, 1957, publ. Rev Med Chir Iaşi. 1957;61:4,907-909.

5. *Colesteatom medular cu epilepsie spinală.* Rusu M, Săndulescu Gh, Comunicare. Secţia Neurologie, Psihiatrie Neurochirurgie, Iaşi, 1958.

6. *Pneumatocelul cranian posttraumatic.* Rusu M, Stanciu A, Săndulescu Gh, Banu Th, Comunicare. Consfătuire Interregională de Chirurgie, Timişoara, 1961, publ. Rev Med Chir Iaşi. 1964;68:1,97-103.

7. *La dilaceration méningo-cérébrale traumatique localisée. Indications operatoires.* Rusu M, Comunicare. Colocviu de Neurotraumatologie, Marsilia, 1970, publ. Neurochirur. (Stuttgart). 1972;15:6,209-217 şi Neurol Psihiat Neurochir (Bucureşti). 1973;2:153-162.

8. *Particularităţile şocului în politraumatisme. Componenţa cranio-encefalică.* Menaide I, Nica I, Călin V, Rusu M, Pop A, Tetraru C, Comunicare. Simpozionul de Medicină şi Farmacie Militară, Bucureşti, 1971, publ. Rev Sanitară Militară. 1972;3: 289-294.

9. *The cingulate gyrus and human behaviour.* Talairach J, Bancaud S, Geier S, Bordas-Ferrer M, Szikla G, Rusu M, publ. Electroencephalography Clin Neurophysiology. 1973;34:45-52.

10. *La biocinetique de l'impact cranio-cérébral chez l'enfant.* Oblu N, Rusu M, Stanciu A, Aldescu A, Aldescu C, Scripcaru Gh, Ianovici N, publ. în volumul congresului.

11. *„Wonder" calculations* (Considerations on two cases). Oblu N, Obreja Th, Rusu M, Dimov V, Vasiliu V, publ. St Cercet Biotehnologie – volum editat de Institutul Politehnic Bucureşti, 1978, p. 163-170.

12. *Constantin Arseni* – Articol biografic. Rusu M, publ. Surg Neurology, 5 mai 1980.

13. *Epilepsia morfeică la adult.* Rusu M, Săndulescu Gh, Petrovanu I, Robu C, Vasiliu V, Lăcătuşu R, Comunicare. Consfătuirea de Neurologie Cluj-Napoca, 1980, publ. An Univ Craiova – seria Ştiinţe Medicale, 1981, anul IV, p 77-80.

A participat activ la dezvoltarea Societăţii Române de Neurochirurgie, ca vicepreşedinte, încă de la înfiinţarea sa în 1982. Din 1971, este membru şi al Societăţii Franceze de Neurochirurgie. Prin îndrumarea ştiinţifică a colaboratorilor, prin îndrumarea doctoranzilor, a continuat activitatea Prof. N. Oblu pentru consolidarea şcolii ieşene de neurochirurgie.

Prin întreaga sa activitate, Prof. dr. Mihai Rusu s-a impus ca un reper în elita medicală ieşeană şi în elita neurochirurgicală naţională.

BIBLIOGRAFIE

1. Arseni C – Neurochirurgia în Centrul Universitar Iaşi – în continuă afirmare şi dezvoltare. Interviu în Flacăra Iaşului, 19 oct 1982
2. Arseni C, Aldea H – Momente din istoria neurochirurgiei româneşti. Edit. Academiei RSR, Bucureşti, 1988
3. Marinescu CGh – Un secol de învăţământ medical superior la Iaşi, Vol. II. Institutul de medicină şi farmacie (1948-1979), Edit. IMF Iaşi, 1979
4. Romanescu C – Un secol de învăţământ medical superior la Iaşi, Vol. I. Facultatea de Medicină (1979-1948)
5. Rusu M – Locul actual al neurochirurgiei în procesul instinctiv-formativ al studentului în medicină. În: Marinescu CGh (sub red.), Clasic şi modern în învăţământul medical superior, Edit. Junimea, Iaşi, 1981, p. 123
6. Rusu M – Interrelaţiile pacient-medic-societate în patologia chirurgicală a sistemului nervos. În: Etică şi sociologie contemporană, Edit. Junimea, Iaşi, 1983, p. 128-131
7. Rusu M – *Culegere de articole de presă:*
   Neurochirurgie românească în plină afirmare. Zori noi (Suceava) 17 aug 1980.
   Neurochirurgia românească în faţa exigenţelor actuale. Scânteia 8 aug 1981.
   Muncitori ai celei mai umane profesiuni. Flacăra Iaşului 25 sept 1981.
   O premisă a calităţii asistenţei medicale. Integrarea cadrelor didactice. Muncitorul sanitar 13 feb 1982.
   Cercetări ieşene în neurochirurgie. Flacăra Iaşului 25 feb 1984.
   Neurochirurgul trebuie să aibă tărie şi caracter. Caiete botoşănene 7 iul 1984.
   Undeva în adâncul creierului este un foc negândit de puternic. Cronica (Iaşi) 15 apr 1988.
   Cum se simte Dumitru Matcovschi. Literatura şi arta (Chişinău) 1 iun 1989.

Scanned with OKEN Scanner

Scanned with OKEN Scanner

Motto: *„Sper ca tinerii neurochirurgi să se îndrepte spre un antrenament microchirurgical intensiv în laboratorul de disecţie, care să le permită o practică microchirurgicală chiar şi mai avansată pentru pacienţii lor".*

MGAZI YASARGIL (2008)
(în introducere la Microneurosurgery DVD)

HEMORAGIA SUBARAHNOIDIANĂ (HSA)

*Prof. dr. **Ion POEATĂ,** **Acad. Prof. dr. **Leon DĂNĂILĂ,** ***Prof. dr. **Alexandru Vlad CIUREA**

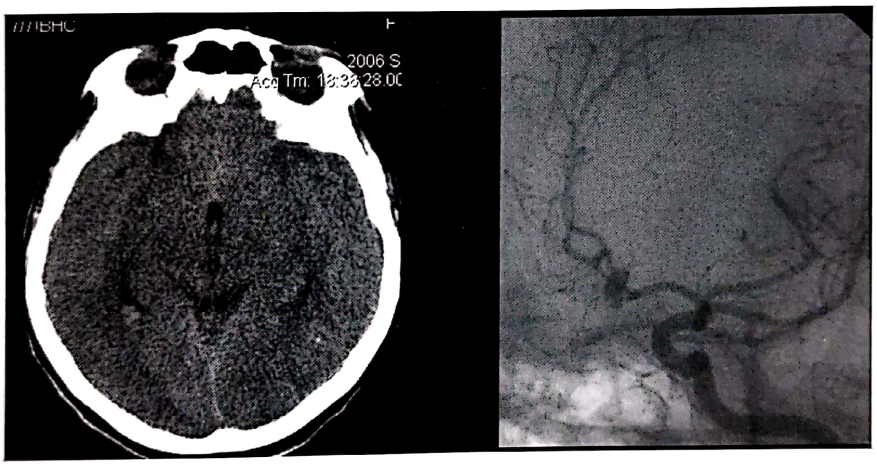

* Clinica de Neurochirurgie, Spitalul Clinic de Urgenţă „Prof. dr. N. Oblu" Iaşi,
Str. Ateneului nr. 2, Cod 700309
e-mail: ipoeata@gmail.com

** Institutul de Neurologie şi Boli Neurovasculare Bucureşti,
Şos. Berceni nr. 10-12, Sector 4, Cod 041902

*** Clinica I Neurochirurgie, Spitalul Clinic de Urgenţă „Bagdasar-Arseni" Bucureşti,
Şos. Berceni nr. 10-12, Sector 4, Cod 041902
e-mail: rsn@bagdasar-arseni.ro

Scanned with OKEN Scanner

HEMORAGIA SUBARAHNOIDIANĂ (HSA)

Prof. dr. **Ion POEATĂ**, Acad. Prof. dr. **Leon DĂNĂILĂ**, Prof. dr. **Alexandru Vlad CIUREA**

DEFINIȚIE, CLASIFICARE

Hemoragia subarahnoidiană (pătrunderea sângelui în lichidul cefalorahidian din spaţiul subarahnoidian) este o urgenţă neurochirurgicală majoră cu un risc de mortalitate/sechelaritate severă de 50% chiar în condiţiile tratamentului modern. HSA este datorată în 80% din cazuri rupturii unui anevrism intracranian. În restul de 20% din cazuri rupturile vasculare din spaţiul subarahnoidian au alte cauze: malformaţii arteriovenoase cerebrale (4-5% din cazuri) sau spinale (rareori), hemoragia idiopatică perimezencefalică şi prepontină (hemoragia pretruncală neanevrismală, considerată în prezent ca o HSA prin ruptură de vase mici de la acest nivel), vasculite ale SNC, disecţia arterelor cerebrale, tulburări de coagulare, consumul de droguri (cocaina), HSA idiopatică (cel mai probabil anevrism care s-a trombozat în momentul rupturii).

Pentru diagnosticul diferenţial este important de notat că această clasificare se referă la hemoragiile subarahnoidiene apărute spontan şi primar în spaţiul subarahnoidian, excluzând deci hemoragia subarahnoidiană traumatică, sau pătrunderea secundară a sângelui în spaţiul subarahnoidian, de pildă în unele hematoame intracerebrale hipertensive sau amiloidotice, în infarcte cerebrale hemoragice, tromboze de sinus dural, tumori hemoragice, apoplexie pituitară, meningite hemoragice. În aceste situaţii tabloul clinic este de obicei diferit şi corespunde bolii de bază, totuşi situaţiile atipice trebuie luate în considerare pentru diagnostic în cazurile în care nu se identifică angiografic anevrismul sau malformaţia arteriovenoasă intracraniană.

Dilataţiile peretelui arterial poartă numele de anevrisme. Cele mai frecvente anevrisme intracraniene sunt saculare, având formă sferoidală.

Manifestarea majoră a anevrismelor intracraniene o constituie ruptura anevrismului ce determină hemoragie subarahnoidiană. Într-un număr important de cazuri ruptura se asociază şi cu una sau mai multe dintre următoarele localizări ale hemoragiei: hematom intraparenchimatos, hemoragie intraventriculară, hematom subdural. Doar 1 din 3 anevrisme devin simptomatice, restul fiind descoperiri necroptice sau imagistice incidentale.

Majoritatea HSA (80%) sunt determinate de rupturi anevrismale şi majoritatea anevrismelor (95%) se manifestă clinic prin HSA, doar 3-5% dintre anevrisme au manifestare pseudotumorală: devin simptomatice prin compresiunea formaţiunilor vecine (îndeosebi nervi cranieni).

Din punct de vedere practic orice hemoragie subarahnoidiană trebuie investigată şi tratată de la bun început drept suspiciune de ruptură anevrismală, cu excepţia cazurilor în care contextul clinic orientează spre alt diagnostic. Principala cauză de mortalitate o constituie repetarea rupturii anevrismale în cazurile în care anevrismul nu este tratat (operat sau embolizat).

EPIDEMIOLOGIA HSA

Incidenţa HSA este de aproximativ 11 cazuri la 100 000 de locuitori pe an şi reprezintă 6-8% din totalul

accidentelor vasculare cerebrale[47]. În ciuda acestei incidenţe constante se înregistrează o reducere a mortalităţii printr-o cunoaştere mai bună a bolii de către medici cu dirijare imediată în serviciile neurochirurgicale specializate, dotate cu mijloace de diagnostic şi tratament adecvate.

Anevrismele intracraniene apar cu precădere după vârsta de 20-30 de ani. Circa două treimi vor rămâne asimptomatice pe tot parcursul vieţii, în timp ce o treime se vor rupe la scurt timp de la apariţie sau după diverse intervale de aşa-zisă stabilizare.

FIZIOPATOLOGIA HSA

Volumul de sânge eliberat prin ruptură anevrismală variază de la o cantitate neglijabilă – „hemoragie minimă de alarmă" – la cantităţi masive ce sunt asociate cu moartea instantanee. O HSA masivă înseamnă probabil mai mult de 150 ml. Consecinţele fiziopatologice vor depinde de volumul şi localizarea hemoragiei ca şi de starea preexistentă a spaţiilor subarahnoidiene în care se produce ruptura anevrismului, precum şi de vârsta şi afecţiunile asociate ale pacientului. Se poate prevedea o relaţie directă între volumul HSA şi gradul de gravitate clinică, riscul de vasospasm, riscul pentru alte complicaţii (de exemplu, creşterea presiunii intracraniene – PIC, crizele convulsive, hidrocefalia) şi amplitudinea modificărilor fiziopatologice (de exemplu, scăderea metabolismului şi a fluxului sanguin cerebral – FSC), afectări sistemice (de exemplu, hiponatremia, hipovolemia şi hipermetabolismul), aritmiile cardiace.

Răspunsul PIC la repetarea rupturii anevrismelor este cunoscut de la pacienţii cu HSA care au montate sisteme de monitorizare a PIC şi la care se produce a doua ruptură. Pe parcursul resângerării, PIC poate creşte la valoarea presiunii diastolice, iar fluxul sanguin cerebral (FSC) să existe numai în sistolă. Stopul circulator temporar ar putea contribui la oprirea hemoragiei. Se asociază de asememea cu o ischemie tranzitorie globală care ar putea produce pierderea conştienţei[48].

EVALUAREA PACIENTULUI

Clinică

Simptome premonitorii (numite şi simptome de avertizare sau simptome santinelă)

Din 1 752 de pacienţi cuprinşi în 3 serii, 340 (20%) au avut un istoric de cefalee intensă, instantanee, de obicei la un interval de 6-20 de zile înainte de HSA diagnosticată, ce a determinat internarea[59]. Asemenea simptome premonitorii (cefalee santinelă), de obicei o cefalee severă, de o intensitate neobişnuită, cu debut fulminant, asociată uneori cu greţuri/vărsături şi ameţeli, sunt atribuite micilor sângerări din anevrism, dar mai pot fi datorate unei hemoragii în peretele anevrismului, expansiunii acute a sacului anevrismal sau ischemiei. Importanţa recunoaşterii acestor mici hemoragii de alarmă a fost subliniată de multe ori, deoarece, omiţându-le, există riscul ca diagnosticul să fie întârziat până când se produce o HSA catastrofală. Prognosticul la pacienţii care s-au internat cu o HSA majoră dar care au avut în istoric mici hemoragii de alarmă ar fi fost probabil mult mai bun dacă ar fi fost diagnosticaţi la prima internare.

Toţi pacienţii cu cefalee, care este de intensitate neobişnuit de mare sau au un debut supraacut, trebuie investigaţi pentru HSA. Alte acuze includ: vărsături, alterarea nivelului de conştienţă, meningismul sau deficite neurologice. Absenţa acestor elemente clinice însă nu exclude o HSA. Sunt raportate numeroase tablouri clinice neobişnuite la internare. Cefaleele puternice, instantanee sunt relativ rare în populaţia generală, deşi nu sunt la fel de rare la pacienţii care se adresează serviciului de urgenţă. Un studiu a evidenţiat că la 15% din cei 27 de pacienţi cu cefalee severă, acută, s-au găsit semne CT de HSA. Alţi 19% au avut HSA detectabilă doar la puncţia lombară[59].

Cele mai frecvente erori de diagnostic includ, în ordinea descrescătoare a frecvenţei: infecţia sistemică sau virozele, migrena, criza hipertensivă, leziuni ale coloanei cervicale, cum ar fi artrita sau hernia de disc

Scanned with OKEN Scanner

cervicală, tumorile cerebrale, meningita aseptică, sinuzita şi intoxicaţia cu alcool[48].

Simptomatologia HSA

Hemoragia subarahnoidiană este o urgenţă medicală. Este absolut necesar ca doctorii, asistentele şi personalul medical de urgenţă să recunoască manifestările clinice ale HSA şi să instituie măsurile de diagnostic şi tratament. Datorită progreselor în tratamentul HSA în zilele noastre, îndrumarea rapidă spre un centru specializat cu dotări corespunzătoare este imperativă.

Debutul clinic tipic al HSA anevrismale este unul din cele mai distincte din patologie. Hemoragia subarahnoidiană prin ruptură anevrismală se manifestă clinic prin:

– debut brusc cu durere violentă sub formă de junghi la nivel cranian, uneori cu oarecare localizare corespunzătoare sediului rupturii, uneori urmată de o pierdere de conştienţă de scurtă durată;

– cefalee intensă;

– greţuri, vărsături;

– semne meningiene (redoare de ceafă, semnul Kernig, semnul Brudzinski);

– fotofobie.

Pătrunderea sângelui sub presiune în spaţiul subarahnoidian cu fenomene iritative asupra structurilor învecinate, sporirea presiunii intracraniene (de obicei tranzitorie), fenomenele subsecvente (edem cerebral, vasospasm cerebral, ischemie cerebrală) sunt mecanismele care explică această simptomatologie.

Deşi tabloul clinic este în majoritatea cazurilor caracteristic, există şi multe forme atipice, cu absenţa unuia sau a mai multora dintre semnele menţionate sau cu manifestări pseudonevrotiforme sau chiar psihotice.

Gravitatea hemoragiei subarahnoidiene poate varia din punct de vedere clinic de la cefalee asociată cu discretă redoare de ceafă până la alterarea stării de conştienţă, stare de comă, alterare severă a funcţiilor vegetative (formele grave: gradul 4 şi 5 pe scara Hunt şi Hess) (HH).

Uneori există deficite neurologice (pareze de nervi cranieni, hemipareză/hemiplegie, afazie etc.). Paralizia de nerv III prin compresiune anevrismală determină diplopia sau/şi ptoza palpebrală.

Trei tipuri de hemoragii intraoculare pot să apară în asociaţie cu HSA[32]:

1. Hemoragia subhialoidă (preretinală): evidenţiată prin examenul fundului de ochi în 11-33% din cazuri sub formă de sânge roşu deschis în apropierea discului optic care obturează vasele retiniene subiacente. Sunt de obicei asociate cu rata crescută a mortalităţii.

2. Hemoragia (intra)retiniană: înconjoară de obicei fovea.

3. Hemoragia la nivelul umorii vitroase (sindromul Terson) apare în 4-27% din hemoragiile subarahnoidiene de cauză anevrismală şi de obicei bilateral.

Aceste tipuri de hemoragii intraoculare apar la 20-40% din pacienţii cu HSA, de obicei izolat, uneori în combinaţii variate. Datorită iritaţiei rădăcinilor nervoase lombare de către sângele extravazat poate apărea lombalgia[32].

Hemoragia poate fi mai mult sau mai puţin gravă din punct de vedere clinic, în funcţie de rapiditatea hemostazei naturale şi de cantitatea de sânge extravazată, fenomenele vasculare şi tisulare secundare induse. Redăm două dintre scările cel mai des folosite pentru evaluarea gravităţii hemoragiei subarahnoidiene:

Scara Hunt şi Hess are următoarele grade (tabelul I):

TABELUL I

Gradul	Criterii de evaluare	Mortalitatea preoperatorie
I	Asimptomatic, cefalee minoră, uşoară redoare de ceafă	0-5%
II	Cefalee moderată sau severă, redoare de ceafă marcantă, fără deficite neurologice cu excepţia parezelor nervilor cranieni	2-10%
III	Somnolenţă, confuzie, deficit focal mediu	10-15%
IV	Stupoare, hemipareză moderată-severă, semne incipiente de rigiditate de decerebrare, disfuncţii vegetative	60-70%
V	Comă profundă, rigiditate de decerebrare, moarte cerebrală	70-100%

Scara WFNS (a Societăţii Mondiale de Neurochirurgie) foloseşte drept criterii gradul tulburării de conştienţă apreciat pe scara Glasgow şi deficitul motor (tabelul II):

Cu cât scorul evaluării este mai mare cu atât prognosticul este mai rezervat.

Scanned with OKEN Scanner

TABELUL II

Gradul	GCS	Deficit focal major (hemipareză, -plegie, afazie)
I	15	Absent
II	14 - 13	Absent
III	14 - 13	Prezent
IV	12 - 7	Prezent sau absent
V	6 - 3	Prezent sau absent

Ruptura majoră este cea mai comună prezentare. Din păcate, semnele premonitorii (hemoragia de avertizare) atunci când există rămân adesea neglijate de pacient sau chiar de medic.

În studiul realizat de Ciurea şi colab.[6] tabloul clinic al anevrismelor a fost dominat de cefalee (98%), redoare de ceafă (97%), hemipareză, pareză de oculomotori (91%), alterarea stării de conştienţă (67%).

Explorări

În faţa unui pacient cu aspect clinic sugestiv de HSA se practică de urgenţă explorarea CT şi, dacă aceasta este negativă, puncţia lombară. Probele uzuale de laborator sunt de asemenea obligatorii atât pentru evaluarea dezechilibrului ionic, a bolilor asociate cât şi pentru evaluarea unor posibile cauze nechirurgicale de HSA (tulburări de coagulare, meningită hemoragică, vasculite ş.a.). Odată diagnosticul de HSA primară confirmat, se efectuează angiografia cerebrală pentru găsirea sursei şi intervenţia de excludere a anevrismului sau a malformaţiei arteriovenoase din circulaţie. Excepţie fac doar cazurile la care contextul clinic şi paraclinic confirmă o cauză nechirurgicală a HSA. Dat fiind că 80% din HSA sunt de cauză anevrismală şi dat fiind comorbidităţile posibile, de exemplu anevrism intracranian la un pacient cu tulburări de coagulare, de obicei o etiologie neanevrismală a HSA se poate confirma numai după o angiografie de bună calitate care nu a evidenţiat anevrismul, malformaţia arteriovenoasă sau tromboza venoasă cerebrală şi după un examen RMN care nu a evidenţiat cavernomul sau metastaza hemoragică. La pacienţii în stare gravă angiografia endovasculară şi intervenţia de obliterare a anevrismului se amână până când starea pacientului o permite, în funcţie de dotarea şi experienţa secţiei.

În unele situaţii clinice o HSA secundară (traumatism craniocerebral, hematom intracerebral hipertensiv sau amiloidotic, infarct cerebral hemoragic arterial sau venos, tumoră hemoragică etc.) nu poate fi diferenţiată de HSA primară (propriu-zisă). Astfel de cazuri sunt frecvente la pacienţi cu pierdere de conştienţă la debutul afecţiunii, pacienţi confuzi, comatoşi, etilici, cu anamneză incertă din diverse cauze. De obicei explorarea CT completată uneori de RMN evidenţiază leziunea primară şi astfel studiul angiografic nu mai este necesar. În unele situaţii incerte (HSA cu pierdere de conştienţă la debut şi traumatism craniocerebral secundar, hematom intracerebral aparent primar, dar cu o zonă învecinată văii sylviene sau la pacient tânăr fără HTA etc.), explorarea angiografică rămâne necesară pentru diagnosticul diferenţial. Desigur, se preferă o angiografie neinvazivă (RMN, CT). Rămâne la latitudinea medicului curant ca în aceste situaţii, relativ rare, să aprecieze riscul unei eventuale resângerări şi să propună pacientului angiografia prin cateterism în cazurile în care celelalte tipuri de angiografie nu sunt concludente.

Computer-tomografia

Un CT de bună calitate, fără contrast şi cu o rezoluţie înaltă va detecta o HSA în 92%-95% din cazuri dacă este efectuat în primele 24 de ore de la hemoragie. Sensibilitatea scanării CT scade progresiv după prima zi, însă se poate practica o puncţie lombară dacă rezultatul CT iniţial este negativ. Imagistic, HSA apare ca o densitate crescută (alb) în spaţiul subarahnoidian. CT furnizează de asemenea următoarele informaţii[3]:

1. dimensiunea ventriculilor: hidrocefalia apare de obicei în 20% din cazuri cu ruptură anevrismală;
2. hematomul: hemoragia intracerebrală sau cantitatea crescută de sânge subdural cu efect de masă poate necesita evacuare chirurgicală de urgenţă;
3. infarctul;
4. cantitatea de sânge în cisterne şi scizuri (tabelul III, fig. 1, fig. 2) reprezintă un prognostic important al vasospasmului şi poate identifica hemoragia pretruncală;
5. în anevrismele multiple CT poate oferi indicaţii asupra anevrismului rupt (sediul hemoragiei);

Scanned with OKEN Scanner

TABELUL III

Scala Fisher

Grupul Fisher	Sânge pe CT
1	Nu se depistează sânge subarahnoidian
2	Difuz sau coloane verticale sub 1 mm grosime
3	Cheag localizat şi/sau coloana verticală mai mare sau egală cu 1 mm grosime
4	Cheguri intracerebrale sau intraventriculare cu HSA difuză sau fără HSA

6. poate prezice locaţia anevrismului în 70% din cazuri:
   a sânge predominant în ventriculi, în special IV şi III, sugerează o sursă a sângerării în fosa posterioară, cum ar fi anevrismele de PICA sau disecţia de artera vertebrală;
   b sânge în porţiunea interemisferică anterioară sugerează un anevrism de AcoA;
   c sânge predominant în fisura sylviană este comun în anevrisme de ACM.

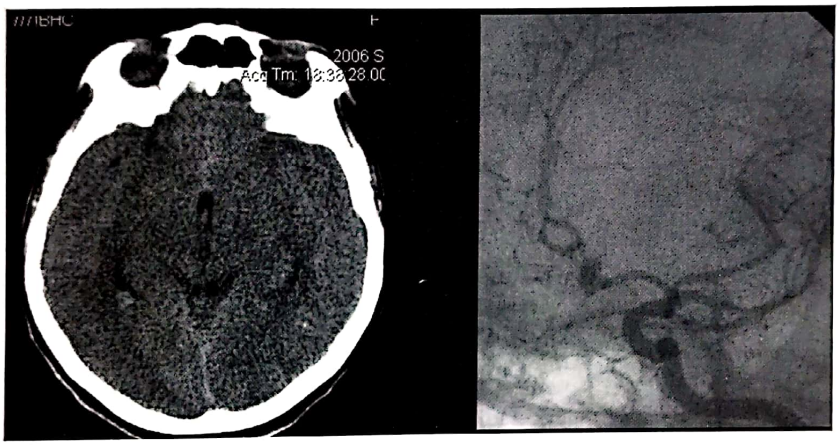

A B

Fig. 1. Anevrism de arteră comunicantă anterioară rupt cu HSA grup Fisher 2. *A)* Secţiune CT, se constată hiperdensitate sanguină minimă în porţiunea anterioară a scizurii interemisferice. *B)* Angiografie endovasculară: anevrism bilobat injectat din A1 stâng.

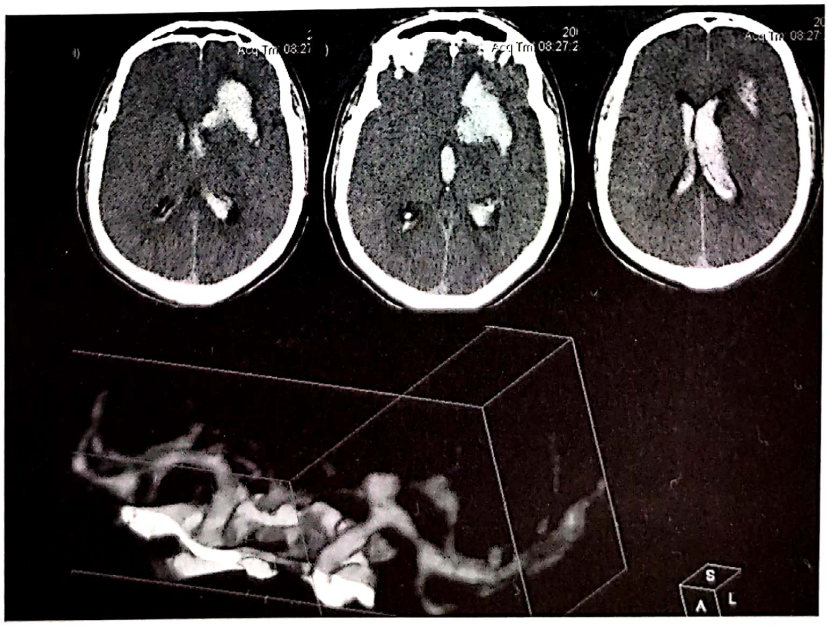

Fig. 2. Anevrism de bifurcaţie de carotidă internă stângă rupt cu HSA grup Fisher 4.

Scanned with OKEN Scanner

Puncția lombară

Este testul cu sensibilitatea cea mai mare pentru HSA. Cu toate acestea, rezultate fals pozitive pot să apară prin erori de tehnică. În plus, scăderea presiunii intracraniene după PL poate favoriza resângerarea anevrismului prin creşterea presiunii transmurale. De aceea se recomandă prelevarea unei cantităţi minime de LCR şi utilizarea unui ac de puncţie cu calibru mic.

Se notează presiunea iniţială crescută a LCR, lichid sanguinolent necoagulat care nu se limpezeşte la sfârşitul recoltării (proba celor trei eprubete) sau xantocrom (gălbui) la câteva zile de la debut.

Odată cu introducerea de rutină a CT-scan-ului obligativitatea puncţiei lombare nu mai este de actualitate.

Angiografia cerebrală

În majoritatea cazurilor diagnosticul de anevrism intracranian se pune prin explorarea angiografică a pacienţilor cu hemoragie subarahnoidiană. La ora actuală angiografia se poate practica prin diverse metode care îşi dispută întâietatea şi sunt în continuă perfecţionare: *1.* metoda clasică prin injectare endoarterială a unei substanţe de contrast iodate (metoda Seldinger de cateterism femural) rămâne cea mai fidelă deocamdată dar şi cu un risc potenţial de 1/1 000 pentru complicaţii majore; *2.* angiografie CT; *3.* angiografie RMN[7].

Angiografia endovasculară are următoarele principii generale:

1. se investighează iniţial vasele cu suspiciune crescută;
2. se va face o angiografie completă (4 vase). Chiar dacă anevrismul a fost evidenţiat încă de la început, investigaţia trebuie făcută complet pentru evidenţierea altor anevrisme posibil coexistente precum şi a circulaţiei colaterale;
3. la depistarea unui anevrism sau numai la suspiciunea existenţei acestuia trebuie efectuate diverse incidenţe pentru evidenţierea mai clară a anatomiei şi orientării anevrismului şi a vaselor adiacente;
4. înainte de a considera angiografia negativă (neevidenţierea anevrismului) trebuie să ne asigurăm că au fost evidenţiate ambele origini PICA, precum şi segmentul comunicant anterior, chiar dacă la o injectare de o singură parte apare contrastarea imagistică;
5. aproximativ 20-25% din angiografiile cerebrale efectuate pentru HSA nu vor indica sursa de sângerare. Repetarea angiografiei după aproximativ 1-3 săptămâni va pune în evidenţă un anevrism nedescoperit anterior în încă 1-2% din cazuri (după dispariţia vasospasmului sau posibila repermeabilizare a unor anevrisme trombozate în momentul rupturii).

Datorită riscului de hemoragie recurentă de la un anevrism clipat incomplet unii autori practică de rutină angiografia postoperatorie.

Echografia Doppler transcraniană (EDT)

EDT este folosită în mod obişnuit pentru diagnosticul neinvaziv şi urmărirea vasospasmului cerebral. Limitările acestei tehnici includ imposibilitatea de a evalua îngustarea lumenului ramurilor distale ale arterelor cerebrale şi lipsa unei ferestre ultrasonice adecvate la 10% dintre pacienţi. Diagnosticul vasospasmului prin echografie trebuie afirmat pe baza mai multor explorări consecutive realizate de către un examinator antrenat.

EVOLUȚIE NATURALĂ, COMPLICAȚII

Complicaţiile apărute în evoluţia unui pacient cu hemoragie subarahnoidiană se pot datora: *1.* repetării sângerării (repetării rupturii anevrismale), *2.* prezenţei în cutia craniană a sângelui extravazat la ruptura iniţială (în spaţiul subarahnoidian, adesea şi în alt compartiment: intraparenchimatos, intraventricular, subdural), *3.* perturbărilor sistemice specifice alterărilor funcţiilor neurovegetative şi stării de comă şi *4.* investigaţiilor (angiografia are un risc de 1/1 000 de morbiditate severă) şi tratamentului (atât cel chirurgical, endovascular sau medicamentos).

Repetarea rupturii anevrismale

Complicaţia majoră şi cea mai frecventă legată de anevrism o constituie repetarea rupturii (cauza cea mai frecventă de deces în HSA anevrismală la care nu s-a tratat anevrismul). Trombembolismul arterial, creşterea anevrismului sunt de asemenea semnalate.

Scanned with OKEN Scanner

Resângerarea constituie în mod statistic complicaţia cu cel mai mare risc vital şi invalidant după o primă HSA. Depistarea şi tratarea precoce a anevrismului rupt constituie atitudinea fundamentală ce derivă din acest concept. Totuşi, decizia terapeutică optimă se obţine prin găsirea echilibrului (compromisului) între măsurile terapeutice contradictorii adresate celor două afecţiuni simultane care constituie HSA anevrismală: pe de o parte HSA cu complicaţiile ei, pe de altă parte anevrismul fisurat şi închis spontan printr-o tromboză provizorie a rupturii cu risc major de resângerare. Unele măsuri terapeutice, favorabile uneia dintre cele două afecţiuni, pot să o agraveze pe cealaltă. De pildă, medicamentele antifibrinolitice (acid tramexanic) reduc riscul de resângerare dar cresc riscul de infarct cerebral şi, prin urmare, nu au nici un efect asupra prognosticului general.

Frecvenţa maximă de resângerare este de 4% în prima zi, apoi 1,5% zilnic pentru următoarele 13 zile, 15-20% ziua 14-21, 50% pentru primele 6 luni, după aceea riscul este de aprox. 3% pe an, cu o rată a mortalităţii de 2% pe an. 50% din decese apar în prima lună.

Înainte de 1980, ca o strategie de tratament pentru prevenirea resângerării dintr-un anevrism rupt, unii propuneau 6 săptămâni de repaus la pat. Repausul la pat neînsoţit de o metodă de obliterare a anevrismului este inferior chirurgiei pentru prevenirea resângerării. Chiar dacă repausul la pat rămâne parte a protocoalelor moderne, este urmat imediat ce condiţiile o permit de măsuri definitive de excludere a anevrismului din circulaţie pentru a preveni resângerarea (clipare microchirurgicală sau ocluzionare cu spirale pe cale endovasculară)[1].

Complicaţii neurologice specifice hemoragiei subarahnoidiene

Prezenţa sângelui în spaţiul subarahnoidian asociat sau nu cu pătrunderea hemoragiei în celelalte compartimente intracraniene poate declanşa un cortegiu de fenomene secundare uneori cu potenţial devastator pentru pacient: vasospasm (poate fi urmat de ischemie şi infarct cerebral), hidrocefalie precoce sau tardivă, edem cerebral, hipertensiune intracraniană, efectul de masă al hematoamelor intracraniene, crize convulsive.

1. Vasospasmul cerebral după hemoragia subarahnoidiană

Vasospasmul cerebral reprezintă reducerea tardivă a lumenului arterelor intracraniene după HSA, asociată adesea cu o reducere a perfuziei în teritoriile distale ale arterei afectate, evidenţiabilă prin metode radiografice sau de evaluare a fluxului sanguin. Vasospasmul angiografic are o evoluţie temporală tipică, cu debut la 3-5 zile de la hemoragie, atinge un maxim de la 5 până la 14 zile şi o reducere gradată în următoarele 2-4 săptămâni. În aproximativ jumătate din cazuri vasospasmul se manifestă prin apariţia tardivă a fenomenelor neurologice de deficit ischemic care se pot remite sau pot progresa spre infarct cerebral. În studiile moderne, 15-20% din pacienţi suferă un atac ischemic sau mor din cauza vasospasmului în ciuda unei terapii maximale. Deficitul neurologic ischemic întârziat apare la puţin timp după vasospasmul angiografic cu apariţia semnelor şi simptomelor acute sau subacute, focale sau generalizate. Progresia spre infarct cerebral se petrece la aproximativ 50% din cazurile simptomatice. Revenirea fără deficit neurologic la ceilalţi pacienţi se poate produce în ciuda persistenţei vasospasmului angiografic[1].

Clinic, vasospasmul este caracterizat prin sindrom confuzional sau scăderea nivelului de conştienţă cu deficit neurologic focal (afazie, hemipareză). Diagnosticul este unul de excludere şi uneori nu poate fi de certitudine. Există o incidenţă mai crescută a vasospasmului în teritoriul ACA decât în cel al ACM. Simptomatologia se dezvoltă de obicei gradual şi include cefalee, letargie, meningism, semne neurologice focale care pot să includă unul din următoarele sindroame clinice[32]:

- sindromul de ACA cu predominanţa manifestărilor clinice de lob frontal (abulie, grasp reflex, incontinenţă urinară, somnolenţă, răspunsuri întârziate, sindrom confuzional etc.); infarctul cu distribuţie în teritoriul ACA bilateral este datorat de obicei vasospasmului după o ruptură de un anevrism de AcoA;
- sindromul de ACM: hemipareză, monopareză, afazie, apraxie, agnozie.

Vasospasmul imagistic constă în îngustări arteriale evidenţiate la examenul angiografic (fig. 3, fig. 4).

Scanned with OKEN Scanner

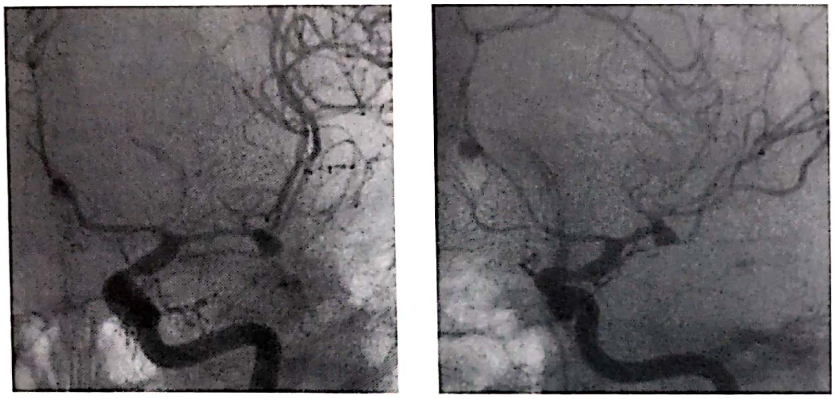

Fig. 3. Anevrism de bifurcaţie de arteră cerebrală medie stângă rupt, anevrism de arteră pericaloasă stângă asociat, vasospasm cerebral mai evident pe artera cerebrală medie şi sifonul carotidian.

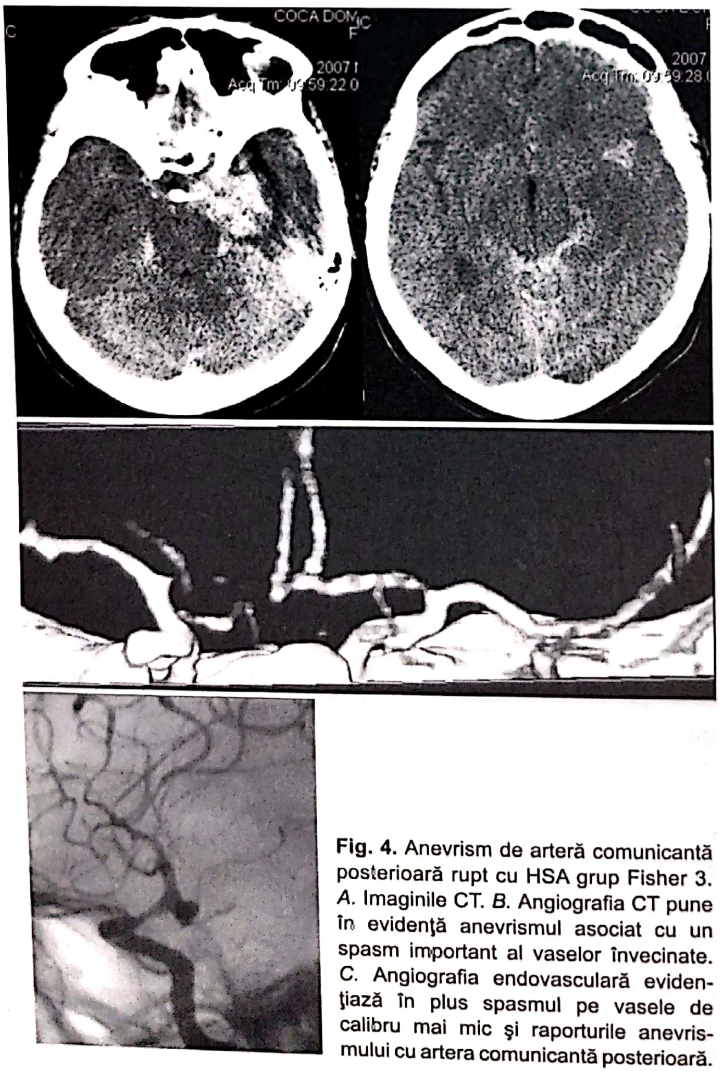

Fig. 4. Anevrism de arteră comunicantă posterioară rupt cu HSA grup Fisher 3. *A.* Imaginile CT. *B.* Angiografia CT pune în evidenţă anevrismul asociat cu un spasm important al vaselor învecinate. *C.* Angiografia endovasculară evidenţiază în plus spasmul pe vasele de calibru mai mic şi raporturile anevrismului cu artera comunicantă posterioară.

Scanned with OKEN Scanner

Diagnosticul este reconfirmat prin explorări angiografice repetate. Dispariţia vasospasmului radiografic este confirmată odată cu normalizarea calibrului vascular în toate teritoriile cerebrale. Din moment ce numai arterele largi pot fi vizualizate clar angiografic, diagnosticul este limitat la nivelul acestor vase. Îngustarea lumenului arterial care apare în vasospasm determină creşterea vitezei fluxului sanguin ce poate fi detectat prin echografie transcraniană.

Vasospasmul imagistic este identificat în 30-70% din angiografii realizate în jurul celei de a 7-a zile după HSA, în timp ce vasospasmul clinic apare doar la 20-30% din pacienţii cu HSA. După resângerare vasospasmul cerebral este cea mai frecventă cauză a morbidităţii şi mortalităţii la pacienţii care supravieţuiesc unei HSA. Nu toţi pacienţii cu HSA dezvoltă vasospasm, însă vasospasmul poate să apară mult mai rar şi în cursul altor afecţiuni (TCC, hemoragii intraparenchimatoase sau intraventriculare de diverse alte etiologii). Se pare că prezenţa sângelui arterial cu presiune mare în contact cu vasele de la baza creierului este factorul declanşator obişnuit. Scorul H&H la admitere este în corelaţie cu riscul de apariţie a vasospasmului[32] (tabelul IV):

TABELUL IV

Scor H&H	Vasospasm clinic %
I	22 %
II	33%
III	52%
IV	53%
V	74%

Factorii de risc corelaţi cu apariţia vasospasmului după HSA sunt: vârsta (incidenţa mai crescută cu creşterea vârstei pacientului), un istoric de fumător, antecedente de HTA, corelaţie bună dar imperfectă între localizarea cheagurilor sanguine pe CT, focarul deficitelor neurologice ischemice şi vizualizarea vasospasmului imagistic angiografic la arterele corespunzătoare. Pentru pacienţii supuşi unei intervenţii chirurgicale precoce, dacă există o HSA în cantitate mică la 24 de ore postoperator, riscul de vasospasm este redus. Substanţa de contrast angiografic poate exacerba vasospasmul.

Nu toate agravările survenite după a 3-a zi de evoluţie a unei HSA se datorează vasospasmului. Diagnosticarea vasospasmului impune[32]:

A. CT fără contrast pentru a exclude hidrocefalia, edemul, infarctul sau resângerarea.

B. Dozajul electrolitic pentru a exclude hiponatremia.

C. Conţinutul de elemente sanguine pentru evaluarea reologiei şi excluderea infecţiei sau anemiei.

D. Saturaţia gazelor sanguine pentru a exclude hipoxia.

E. Explorările angiografice repetate nu sunt în mod obişnuit necesare.

F. Dacă este posibil: Doppler transcranian pentru detectarea prezenţei şi urmărirea evoluţiei vasospasmului.

Profilaxia şi tratamentul vasospasmului:

1. Nimodipina oral este recomandată imperios pentru reducerea evoluţiei nefavorabile datorată vasospasmului. Alţi antagonişti ai canalelor de calciu administraţi oral sau intravenos nu ar avea o valoare dovedită[1]. Cea mai eficace este administrarea profilactică, imediat de la internare şi nu după declanşarea vasospasmului.

Dintre efectele adverse ale blocanţilor canalelor ionilor de Ca amintim: hipotensiune sistemică (poate fi combătută prin expansiunea volumului intravenos), insuficienţă renală, edem pulmonar.

2. Terapia hiperdinamică este cunoscută sub denumirea de terapia „triplu H" (de la hipervolemie, hipertensiune şi hemodiluţie) sau a hipertensiunii arteriale induse. Hipertensiunea/hipervolemia/hemodiluţia sunt recomandate pentru prevenirea şi tratamentul complicaţiilor ischemice ale vasospasmului. Anevrismul trebuie clipat când este posibil, iar pacienţii care primesc acest tratament trebuie monitorizaţi îndeaproape pentru funcţia hemodinamică într-o unitate de terapie intensivă adecvată. Iniţierea terapiei înaintea apariţiei vasospasmului aparent reduce morbiditatea cauzată de vasospasm.

3. Administrarea de papaverină şi angioplastia transluminală sunt recomandate de unii autori pentru tratamentul vasospasmului la pacienţii la care tratamentele convenţionale nu au dat rezultate[59].

Scanned with OKEN Scanner

2. Hidrocefalia

Hidrocefalia acută este de obicei obstructivă (datorită blocajului scurgerii LCR). În stadii tardive, hidrocefalia este de obicei comunicantă (datorită efectului toxic al produşilor de degradare sanguină asupra granulaţiilor arahnoidiene care îşi pierd funcţia de resorbţie a LCR).

1. Hidrocefalia acută (obstructivă) după HSA complică aproximativ 20% din cazuri. Se recomandă drenajul ventricular extern deşi se poate asocia cu un grad ridicat de resângerare şi infecţie (fig. 5).

2. Hidrocefalia cronică (comunicantă) apare relativ frecvent după HSA. Tratamentul constă în instituirea unui drenaj ventriculoperitoneal (fig. 6).

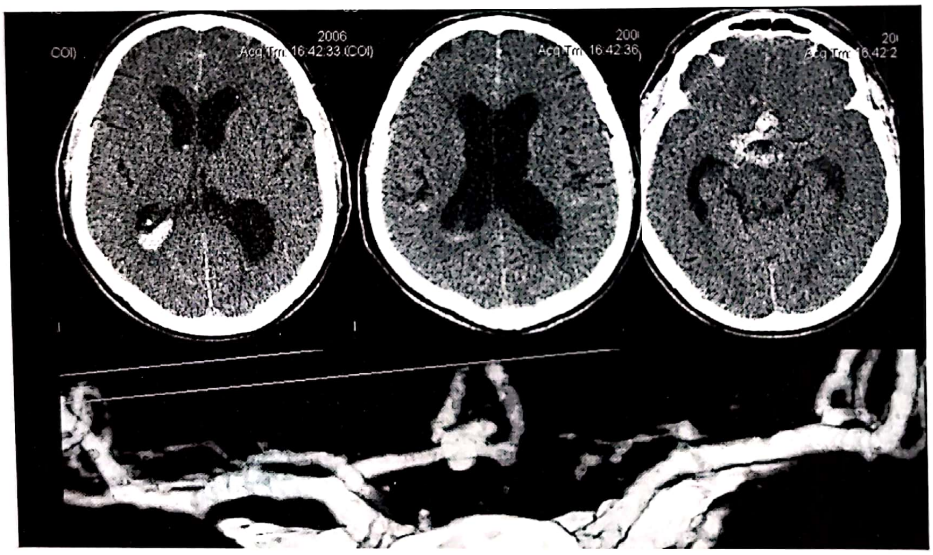

Fig. 5. Anevrism de arteră comunicantă anterioară rupt cu HSA şi hemoragie intraventriculară, hidrocefalie internă.

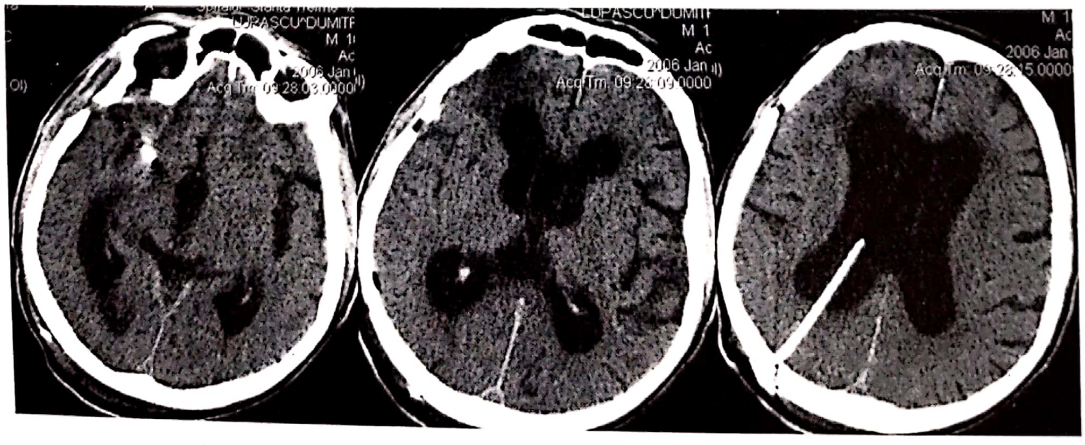

a b c

Fig. 6. Hidrocefalia post-HSA anevrismală. Imagini CT postoperatorii. *a.* Abordul pterional cu clipul de pe anevrismul de arteră cerebrală medie dreaptă. *b.* Dilatarea sistemului ventricular în cadrul hidrocefaliei post-HSA. *c.* Trepanaţia occipitală cu cateterul intraventricular al drenajului ventriculoperitoneal.

Scanned with OKEN Scanner

3. Hiponatremia

S-a raportat o incidenţă a hiponatremiei după HSA între 10% şi 34%. Apare de obicei după câteva zile de la hemoragie şi are adesea o evoluţie paralelă cu vasospasmul. Hiponatremia este mai frecventă la pacienţii în stare clinică deteriorată, cu hidrocefalie şi poate reprezenta un factor de risc independent pentru o evoluţie nefavorabilă. Următoarele recomandări[1] trebuie luate în consideraţie:

– abordarea hiponatremiei după HSA să urmărească cu predilecţie evitarea contracţiei volumetrice; tratamentul trebuie să includă administrarea intravasculară de lichide izotone;

– starea volumetrică la anumiţi pacienţi cu HSA recentă să fie monitorizată prin cateter venos central, presiunea capilară pulmonară, balanţa hidrică şi greutatea corporală, deşi toţi aceşti parametri nu au fost testaţi în studii clinice. Tendinţele care indică o contracţie volumetrică trebuie corectate prin creşterea volumului de lichide administrate;

– evitarea lichidelor hipotone deoarece acestea pot contribui la hiponatremie; restricţia de lichide nu este indicată pentru tratarea hiponatremiei.

4. Crizele convulsive

Excluzând crizele din timpul hemoragiei, 3% dintre pacienţii cu HSA prezintă crize în timpul perioadei acute a bolii, 5% manifestă crize imediat în perioada postoperatorie cu sau fără HSA. 10,5% manifestă crize în primii 5 ani (20% în anevrisme de arteră cerebrală medie, 9% în ACP şi 2,5% în ACA).

1. Datorită riscului potenţial de resângerare într-o criză convulsivă, administrarea profilactică de anticonvulsivante este recomandată în perioada posthemoragică imediată.

2. Administrarea de anticonvulsivante pe termen lung nu este recomandată de rutină pentru pacienţii fără episoade convulsive şi trebuie luată în calcul doar la pacienţii cu factori de risc, cum ar fi episoade convulsive anterioare rupturii, prezenţa unui hematom, infarct sau pentru anevrismele de arteră cerebrală medie.

Complicații sistemice

Complicaţiile sistemice în ordinea frecvenţei sunt: respiratorii (edemul pulmonar, pneumonia, bronhopneumonia, bronhopatia de stază, atelectazia, aspiraţia, pneumotoraxul, astmul, emboliile pulmonare, tulburările de ritm respirator până la stop respirator, hipoxemia, alcaloza respiratorie, acidoza respiratorie), cardiovasculare (hipotensiunea, hipertensiunea, aritmiile, tromboflebita, infarctul miocardic, insuficienţa cardiacă), tulburări hidroelectrolitice (hiponatremia, hipernatremia, diabetul insipid, hipocalcemia, hipomagnezemia), infecţie urinară, insuficienţă renală, alte infecţii, alte complicaţii precum: hiperglicemia, anemia, insuficienţa hepatică, tulburările de coagulare, sevraj.

Complicaţiile respiratorii sunt tot mai frecvente cu vârsta avansată şi cu starea clinică deficitară. Ele produc aproximativ 50% din decesele din cauze medicale. Aproximativ 2% din pacienţii cu HSA dezvoltă o tromboză simptomatică a venelor profunde; până la 50% dintre aceştia dezvoltă embolism pulmonar care este fatal în jumătate din cazuri.

Complicații terapeutice

Complicaţiile terapeutice sunt: psihoza corticosteroidă, supradoza de sedative, alte interacţiuni medicamentoase, complicaţii postembolizare sau postoperatorii: ocluzie vasculară (artera purtătoare de anevrism sau ramurile acesteia, perforante, vene), hemoragie prin perforarea sau ruptura anevrismului, hematom intracranian, edem cerebral, leziune de retracţie, leziune cerebrală hipoxică, hipotensivă, meningită aseptică, meningită bacteriană, crize convulsive.

Complicaţiile chirurgicale, cum ar fi ruptura intraoperatorie, ocluzia unui vas major, contuzia cerebrală sau HIC sunt asociate cu aproximativ 10% din morbiditatea şi mortalitatea după HSA. Factori ca lipsa de experienţă sau tehnica chirurgicală deficitară ar putea juca un rol[48]. Rata complicaţiilor postoperatorii impor-

Scanned with OKEN Scanner

tante pentru pacienţii în stare bună este sub 5% în raportările echipelor performante.

MĂSURI DE TERAPIE INTENSIVĂ

Dintre măsurile de terapie intensivă pentru pacienţii gravi amintim[32]:

– intubarea pacienţilor pentru cei în stare comatoasă sau cu dificultăţi respiratorii;

– se va administra oxigen pentru a păstra o pO_2 mai mare de 70 mmHg;

– capul patului ridicat la 30°;

– monitorizarea presiunii intracraniene. Dacă presiunea intracraniană este crescută, managementul impune utilizarea de Manitol (precauţii: diureza după administrare de manitol acţionează împotriva hipervolemiei), drenajul ventricular. Scăderea presiunii intracraniene trebuie făcută cu prudenţă în cazul anevrismelor neclipate.

Hidratarea pacienţilor: lichide intravenoase: se recomandă terapie precoce agresivă cu lichide pentru a preveni pierderile ionice:

1. Clorură de sodiu + 20 mEq KCl/l la 2 ml/kg/oră (mod obişnuit 140-150 ml/oră).

2. Dacă hematocritul este mai mic de 40% se administrează 500 ml de albumină 5% la 4 ore după internare.

3. Pentru pacienţii cu grad Fischer 3 se vor suplimenta lichide pentru a menţine o balanţa lichidiană pozitivă la 8 ore.

MEDICAŢIA UZUALĂ LA PACIENŢII CU HSA ANEVRISMALĂ

În vederea reducerii durerii se evită administrarea intramusculară de medicamente. Medicaţia vizează: profilaxia vasospasmului (nimodipina - nimotop - 60 mg oral la 4 ore), profilaxia crizelor convulsive (Fenitoin, barbiturice când se doreşte şi un efect sedativ), sedarea (nu suprasedarea), analgezice (codeină, la nevoie morfină 2-3 mg intravenos la 2-3 ore, cu monitorizare respiratorie, în cefaleea severă care nu răspunde la codeină). Efectul Dexametazonei asupra edemului este controversat. Poate ameliora cefaleea şi durerile cervicale. Se mai pot administra: laxative, antiemetice, ranitidină.

Sunt contraindicaţi agenţii care perturbă coagularea: acid acetilsalicilic, dextran, heparină, pe durata câtorva zile.

Ajustarea presiunii arteriale trebuie să ţină cont de presiunea arterială de bază a fiecărui pacient în parte. În cazul unui anevrism neclipat, o uşoară creştere a presiunii sanguine şi o creştere uşoară de volum prin hemodiluţie pot minimaliza şi preveni efectul vasospasmului şi tulburările electrolitice. Cu toate acestea, hipertensiunea extremă trebuie evitată pentru a reduce riscul de apariţie a unei noi rupturi. În cazul unui anevrism clipat o creştere de volum agresivă prin terapia hemodinamică este indicată[32].

PROGNOSTICUL HSA

În urma rupturii anevrismale mortalitatea totală în condiţiile actuale de tratament este în medie de 45% în special pe seama HSA grave (grad 4 şi 5 HH) şi pe seama complicaţiilor (repetarea rupturii, vasospasm etc.). Complicaţiile intervenţiilor de clipare sau obliterare endovasculară a anevrismului rupt sunt detaliate în capitolul următor. HSA perimezencefalică are de obicei un prognostic mai bun ca şi HSA idiopatică. În tulburările de coagulare şi vasculite prognosticul depinde şi de gravitatea bolii de bază.

BIBLIOGRAFIE

1. American Heart Association – Guidelines for the Management of Aneurysmal Subarachnoid Hemorrhage, 1994
2. Arseni C, Constantinovici A, Mihăilă G – Anevrismele cerebrale. Experienţa noastră pe 482 cazuri. Neurol Psihiat Neurochir. 1972;17:5,395-418
3. Batjer H, Suss RA, Samson D – Intracranial AVM associated with aneurysms. Neurosurgery. 1986;18:29-35
4. Black PMcL – Hydrocephalus and vasospasm after SAH. Neurosurgery. 1986;18:355-362
5. Botterell EH, Leugheed WH, Scott JW, Vandewater, SL – Hypotermia and interruption of carotid, or carotid and vertebral

Scanned with OKEN Scanner

circulation in the surgical management of intracranial aneurysms. J Neurosurg. 1956;13:1-42
6. Ciurea AV, Taşcu A, Chefneux A, Rădulescu R, Brehar F – Lifethreatening in Intracranial Aneurysms - Important Measures to avoid Rebleeding and Cerebral Ischemic Stroke. 9-th Stroke Conference, Bucharest, 2006
7. Chefneaux A, Taşcu A, Ciurea AV– Tratamentul Endovascular şi Chirurgical al Anevrismelor Intracraniene. Edit. Benett, 2007
8. Chen PR, Frerichs K, Spetzler R – Natural history and general management of unruptured intracranial aneurysms. Neurosurg Focus. 2004;17(5):E1,1-6
9. Constantinovici A, Ciurea AV – Ghid practic de neurochirurgie. Edit. Medicală, Bucureşti, 1998
10. Dănăilă L – Vascularizaţia arterială şi venoasă a creierului, 2001
11. Dănăilă L, Arsene D, Carp N – Atlas de patologie chirurgicală a creierului (Atlas of Surgical Pathology of the Brain). Edit. Moonfal Press Bucharest, ed. I, 2000; ed. II, 2001
12. Dănăilă L, Paşcu M – Lasers in Neurosurgery. Edit. Academiei, Bucharest, 2001
13. Dănăilă L – Vascularizaţia arterială şi venoasă a creierului. Edit. Tipart Group, Bucharest, 2001
14. Dănăilă L, Pais V, Ştefănescu F – Cerebrovascular malformations – an atlas of histopathology and ultrastructure. Edit. Cartea Universitară, Bucureşti, 2005
15. Dănăilă L, Pais V, Ştefănescu F – The vascular wall and the intracerebral hemorrhage – an atlas of light and electron microscopy. Edit. Cartea Universitară, Bucharest, 2005
16. Dănăilă L, Ştefănescu FI – Anevrismele sistemului arterial vertebro-bazilar. Rev Medico-Chirurgicală. 1991;95;236-237
17. Dănăilă L,Ştefănescu FI – Intracranial aneurysms of the internal carotid artery (ICA). Rom Neurosurg. 1992;1:1-10
18. Dănăilă L – Vertebrobasilar aneurysms. Rom Neurosurg. 1992; 1:11-22
19. Dănăilă L – Cerebral mycotic aneurysm. Case report. Rom Neurosurg. new series. 1993;2,159-164
20. Dănăilă L, Papacocea T – Anevrismele micotice intracraniene - Consideraţii clinico-terapeutice. Infomedica. 1994;4:102-104
21. Dănăilă L, Ştefănescu FI, Petrescu DA – Microchirurgia anevrismelor circulaţiei posterioare. Rom J Reconstructive Microsurgery. 1996;1,5-16
22. Dănăilă L,Ştefănescu FI, Petrescu DA – Tratamentul chirurgical al anevrismelor de arteră comunicantă anterioară. Acta Neurologica Moldavica. 1997;5,136
23. Dănăilă L, Ştefănescu FI, Rădoi M, Olteanu R, Petrescu DA, Toader C, Gheorghiţescu Lidia, Pătruleasa Carmen – Tratamentul chirurgical al anevrismelor de comunicantă anterioară (AACoA). A VII-a Conferinţă Naţională de Stroke (AVC) cu participare internaţională. Rev Rom Stroke (AVC), Sinteze şi Rezumate. 14-15 Oct 2004, p. 85-86
24. Dănăilă L et al – Tratamentul neurochirurgical al anevrismelor din teritoriul circulaţiei posterioare. A IX-a Conferinţă Naţională de Stroke. Rev Rom Stroke (AVC), Sinteze şi Rezumate. 13 Oct 2006, Vol. IX, p. 207
25. Dănăilă L, Ştefănescu F – Anevrismele cerebrale. Edit. Academiei Române, Bucureşti, 2007
26. Dolenc V – A combined epi and subdural direct approach to carotid ophtalmic artery aneurysms. J Neurosurg. 1985;62: 667-672
27. Dolenc V – Direct microsurgical repair of intracavernos vascular lesions. J Neurosurg. 1983;58:824-831
28. Drake CG, Peerless SJ, Hernesniemi JA – Surgery of vertebrobasilar aneurysms. London, Ontario experience on 1767 patients. Springer, Wien, 1996
29. Ferguson GG – Physical factors în the initiation, growth and rupture of human intracranial saccular aneurysms. J Neurosurg. 1972;37:666-677
30. Garfinkle AM, Danys JP, Nicolle DA – Terson's syndrome: A reversible cause of blidness following SAH. J Neurosurg. 1992; 76:766-771
31. Glynn LE – Medial defects in the circle of Willis and their relation to aneurysms formation: J Pathol Bacteriol. 1940;51:213-221
32. Greenberg MS – Handbook of Neurosurgery. Thieme, 2001
33. Hashimoto N, Handa H – Experimental Models of Cerebral Aneurysms. In: Le Roux PD, Winn RH, Newell DW (eds): Management of Cerebral Aneurysms, Elsevier Inc, 2004, p. 69-79
34. Hernesniemi J, Koivisto T – Comments on „The impct of the International Subarachnoid Aneurysm Treatment Trial (ISAT) on neurosurgical practice". Acta Neurochir (Wien). 2004;146: 203-208
35. Hesselink JR – Radiology: Investigation of intracranial aneurysms. In: Fox JL (ed): Intracranial Aneurysms, Springer-Verlag, New York, 1983, cap. 17, p. 497-548
36. Hillman J – Should computed tomography scanning replace lumbar puncture in the diagnostic process în suspected SAH? Surg Neurol. 1986;26:547-550
37. Hunt WE, Hess RM – Surgical risk as related to time of intervention in the repair of intracranial aneurysms. J Neurosurg. 1968;28:14-20
38. Inagawa T – What are the actual incidence and mortality rates of subarachnoid hemorrhage? Surg Neurol. 1997;47(1):47-52
39. ISUIA (The International Study of Unruptured Intracranial Aneurysms Investigators. Unruptured Intracranial Aneurysms) – Risk of Rupture and Risks of Surgical Intervention. N Engl J Med. 1998;339:1725-1733
40. ISUIA (The International Study of Unruptured Intracranial Aneurysms Investigators Unruptured Intracranial Aneurysms) – Natural history, clinical outcome, and risks of surgical and endovascular treatment. Lancet. 2003;362:103-110
41. Juvela S, Porbas M, Poussa K – Natural history of unruptured intracranial aneurysms: probability of and risk factors for aneurysm rupture. J Neurosurg. 2000;93:379-387
42. Juvela S – Rebleeding form ruptured intracranial aneurysms. Surg Neurol. 1989;32:323-326.
43. Karasawa H, Matsumoto H, Naito H, Sugiyama K, Ueno J, Kin H – Angiographically Unrecognized Microaneurysms: Intraoperative Observation and Operative Technique. Acta Neurochir (Wien). 1997;139:416-420
44. Kassel NF, Torner JC – Aneurysmal rebleeding: a preliminary report from the Cooperative Aneurysm Study. Neurosurgery. 1983;13:479-481
45. Khurana VG, Meissner I, Meyer F – Update on genetic evidence for rupture-prone compared with rupture-resistant intracranial saccular aneurysms. Neurosurg Focus. 2004;17(5):E7
46. Krex D, Schackert HK, Schackert G – Genesis of Cerebral Aneurysms - an update. Acta Neurochir (Wien). 2001;143: 429-449

Scanned with OKEN Scanner

Scanned with OKEN Scanner

Motto: *„Tocmai adevărurile simple sunt cele pe care omul le descoperă ultimele".*

LUDWIG FEUERBACH, filosof german (1804-1872)

ANEVRISMELE INTRACRANIENE

*Prof. dr. **Ion POEATĂ,** **Acad. Prof. dr. **Leon DĂNĂILĂ,** ***Prof. dr. **Alexandru Vlad CIUREA**

* Clinica de Neurochirurgie, Spitalul Clinic de Urgenţă „Prof. dr. N. Oblu" Iaşi,
Str. Ateneului nr. 2, Cod 700309
e-mail: ipoeata@gmail.com

** Institutul de Neurologie şi Boli Neurovasculare Bucureşti,
Şos. Berceni nr. 10-12, Sector 4, Cod 041902

*** Clinica I Neurochirurgie, Spitalul Clinic de Urgenţă „Bagdasar-Arseni" Bucureşti,
Şos. Berceni nr. 10-12, Sector 4, Cod 041902
e-mail: rsn@bagdasar-arseni.ro

Scanned with OKEN Scanner

ANEVRISMELE INTRACRANIENE

Prof. dr. **Ion POEATĂ**, Acad. Prof. dr. **Leon DĂNĂILĂ**, Prof. dr. **Alexandru Vlad CIUREA**

DEFINIȚIE, CLASIFICARE

Anevrismele sunt dilataţii arteriale localizate, însoţite de o modificare de structură a peretelui arterial. Cele mai frecvente anevrisme intracraniene sunt saculare, având formă sferoidală (uneori polilobată, mamelonată, complexă) şi conexiune cu vasul purtător printr-un colet. Mai rar se întâlnesc anevrisme fusiforme (dilataţie globală a unui segment de vas, fără colet, prezente în special pe arterele vertebrale şi bazilară) (fig.1).

A

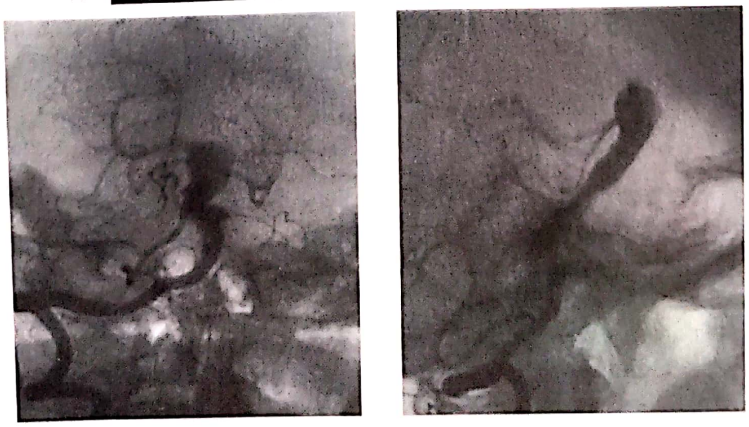

B

Fig. 1. Dilataţie fusiformă vertebrobazilară. Imagini din angiografia CT *(A)* şi cea endovasculară *(B)*.

Anevrismul disecant constă în apariţia unei dilataţii a vasului în urma unei disecţii arteriale (pătrunderea sângelui între două straturi ale peretelui arterial) în special între adventice şi medie.

Pseudoanevrismul se formează prin transformarea conjunctivă a periferiei trombusului ce închide o ruptură vasculară parţială (de obicei o arie restrânsă a peretelui vascular) cu liza părţii centrale a trombusului şi repermeabilizarea rupturii. Deşi prezintă colet şi corp anevrismal, întrucât nu prezintă un perete de tip vascular degenerat ci un perete conjunctiv poartă numele de pseudoanevrism. Pseudoanevrismul se formează fie la nivelul rupturii traumatice a unei artere (pseudoanevrisme posttraumatice), fie la nivelul unei rupturi anevrismale, rezultatul fiind de obicei apariţia unui anevrism bilobat în clepsidră, cu lobul proximal delimitat de un perete anevrismal şi lobul distal de un perete conjunctiv pseudoanevrismal.

Manifestarea majoră a anevrismelor intracraniene o constituie ruptura anevrismului ce determină hemoragie subarahnoidiană. Într-un număr important de cazuri ruptura se asociază şi cu una sau mai multe dintre următoarele localizări ale hemoragiei: hematom intraparenchimatos, hemoragie intraventriculară, hematom subdural. Rareori ruptura anevrismului se produce strict în unul din aceste spaţii fără hemoragie subarahnoidiană. Doar 1 din 3 anevrisme devine simptomatic, restul fiind descoperiri necroptice sau imagistice incidentale. Circa 3-5% dintre anevrisme devin simptomatice prin compresiunea formaţiunilor vecine (îndeosebi nervi cranieni) şi nu prin ruptură (anevrisme pseudotumorale).

Cu alte cuvinte, majoritatea HSA (80%) sunt determinate de rupturi anevrismale şi 95%, dar nu toate anevrismele simptomatice, se manifestă prin HSA. Din punct de vedere practic orice hemoragie subarahnoidiană trebuie investigată şi tratată de la bun început drept suspiciune de ruptură anevrismală, cu excepţia cazurilor în care contextul clinic orientează spre alt diagnostic. Principala cauză de mortalitate o constituie repetarea rupturii anevrismale în cazurile în care anevrismul nu este tratat (operat sau embolizat).

EPIDEMIOLOGIE

În studiile necroptice prevalenţa anevrismelor intracraniene este de 0,01% pentru grupa de vârstă sub 20 de ani, 1,3% pentru grupa 20-39 de ani, 1,8% pentru grupa 40-59 de ani şi 2,3% pentru grupa 60-80 de ani[59].

Aproximativ 1-2% din populaţia generală are un anevrism intracranian dar incidenţa HSA anevrismale în aceeaşi populaţie este redusă (aproximativ 11 la 100 000 de persoane/an). Într-un studiu cu pacienţi care au fost subiecţii clipării anevrismelor cerebrale rupte sau intacte, rata anuală a formării unui anevrism de novo a fost de 0,89%.

Riscul de resângerare a unui anevrism rupt şi îngrijit doar cu tratament conservator este între 20 şi 30% pentru prima lună de la hemoragie. În studiul prospectiv Cooperative Aneurysm Study (CAS), resângerarea a fost maximă (4%) în prima zi după HSA, pentru ca apoi să fie constantă la o rată de 1% până la 2% pe zi pentru următoarele 4 săptămâni.

După primul an riscul se stabilizează la o rată de aproximativ 3% pe an. Hemoragia recurentă rămâne o consecinţă serioasă a HSA anevrismale cu o rată de deces de aproximativ 70% pentru resângerări. În ultimii ani, îmbunătăţirea mijloacelor de diagnostic al HSA şi adresarea rapidă către centre specializate au conturat un tablou al resângerării destul de diferit faţă de studiile mai vechi[1].

Pentru anevrismele descoperite incidental cu ocazia investigaţiilor pentru o altă afecţiune, ISUIA 2003 (International Study of Unruptured Intracranial Aneurysms Investigators) găseşte următoarele date: rata cumulativă de ruptură după 5 ani de urmărire pentru anevrismele de sub 7 mm, 7-12 mm, 13-24 mm şi peste 24 mm a fost respectiv de 2,5%, 14,5%, 18,4% şi 50% pentru anevrismele situate în circulaţia posterioară (vertebrobazilară) şi cele de arteră comunicantă posterioară şi, respectiv, de 0%, 2,6%, 14,5% şi 40% pentru restul anevrismelor din circulaţia anterioară (carotidiană). Există şi numeroase critici la adresa acestui studiu: Spetzler opiniază că studiul s-a efectuat pe cazuri selectate, cuprinde 41% anevrisme intracavernoase, are o durată prea scurtă de urmărire.

Scanned with OKEN Scanner

În plus, dacă rata de ruptură a anevrismelor mici ar fi 0,05% pe an, ar reieşi că 12% din populaţie să aibă un anevrism detectabil RMN, ceea ce contravine realităţii.

Într-un studiu recent efectuat pe 428 de anevrisme consecutive operate, Ciurea şi colab.[6] constată următoarea incidenţă a anevrismelor: sub 16 ani - populaţie pediatrică – 25 de cazuri (5,8%), 41 de cazuri (9,5%) între 17 şi 30 de ani, 74 de cazuri (17,4%) între 31 şi 40 de ani, 195 de cazuri (45,5%) între 41 şi 50 de ani, 84 de cazuri (19,6%) între 51 şi 60 de ani şi 9 cazuri (2,2%) peste 61 de ani. Sexul afectat preponderent este cel masculin (68%).

Într-o statistică de 491 anevrisme consecutive, clipate microchirurgical la Clinica de Neurochirurgie Iaşi în perioada 1999-2006, repartiţia a fost: 15-25 de ani, 26 de cazuri (6%), 26-35 de ani, 58 de cazuri (13%), 36-55 de ani, 162 de cazuri (36%), 56-75 de ani, 185 de cazuri (41%), peste 75 de ani, 17 cazuri (4%). A fost afectat preponderent sexul feminin: 278 de cazuri (62%).



Fig. 2. Anevrism polilobat voluminos de arteră comunicantă anterioară. Două perspective (anterioară şi postero-superioară) ale angiografiei CT – reconstrucţia tridimensională.

MORFOPATOLOGIE

Anevrismele intracraniene pot fi saculare sau fusiforme (vezi fig. 1). Anevrismele saculare se prezintă sub forma unor dilataţii sferoidale (corpul anevrismului) ataşat la vasul purtător printr-un colet. În cazul anevrismelor rupte, sediul rupturii este cel mai adesea la nivelul fundului anevrismului (în partea opusă coletului). În afară de forma clasică, sferoidală, corpul anevrismului poate fi alungit, mamelonat, policiclic, polilobat (fig. 2). Acestor lobi li se poate subţia peretele şi sunt predispuşi la ruptură. Coletul anevrismului poate fi îngust sau larg (sesil), iar sediul rupturii, obişnuit la nivelul fundului anevrismal, poate fi localizat oriunde în peretele anevrismal, inclusiv la nivelul coletului. Peretele anevrismal poate fi subţire, gros sau mixt, cu alternanţă de arii subţiri şi fibroase. Uneori prezintă calcificări sau plăci de ateroscleroză. Unele anevrisme, în special cele mari şi gigante, pot fi parţial sau total trombozate. Anevrismele saculare sunt cele mai frecvente şi au fost considerate în trecut în mare majoritate congenitale sub raportul unui defect sectorial congenital al tunicii medii a peretelui arterial care, în decursul vieţii, proemină treptat formând anevrismul. La ora actuală etiopatogenia este considerată mai degrabă de tip degenerativ. Unele au origine infecţioasă demonstrată (de obicei în endocardite) sau posttraumatică (3-5%). Anevrismele fusiforme sunt cel mai adesea aterosclerotice, uneori rezultatul unei disecţii între tunicile vasculare (anevrisme disecante).

Din punctul de vedere al dimensiunii, Yasargil[69] clasifică anevrismele saculare în microanevrisme (sub 2 mm), anevrisme mici (2-6 mm, fig. 3), mijlocii (6-15 mm), mari (15-25 mm) şi gigante (peste 25 mm pentru cel mai mare dintre diametre, fig. 4). Majoritatea anevrismelor rupte sunt cuprinse între 5 şi 15 mm, dar 13% din anevrismele rupte sunt sub 5 mm în diametru. Dimensiunea medie a anevrismelor rupte este de aproximativ 9 mm, în timp ce, cea a anevrismelor nerupte este de 4,7 mm.

Anevrismele intracraniene saculare, în ordinea frecvenţei, sunt cel mai adesea localizate la următoarele nivele[32]:

Scanned with OKEN Scanner

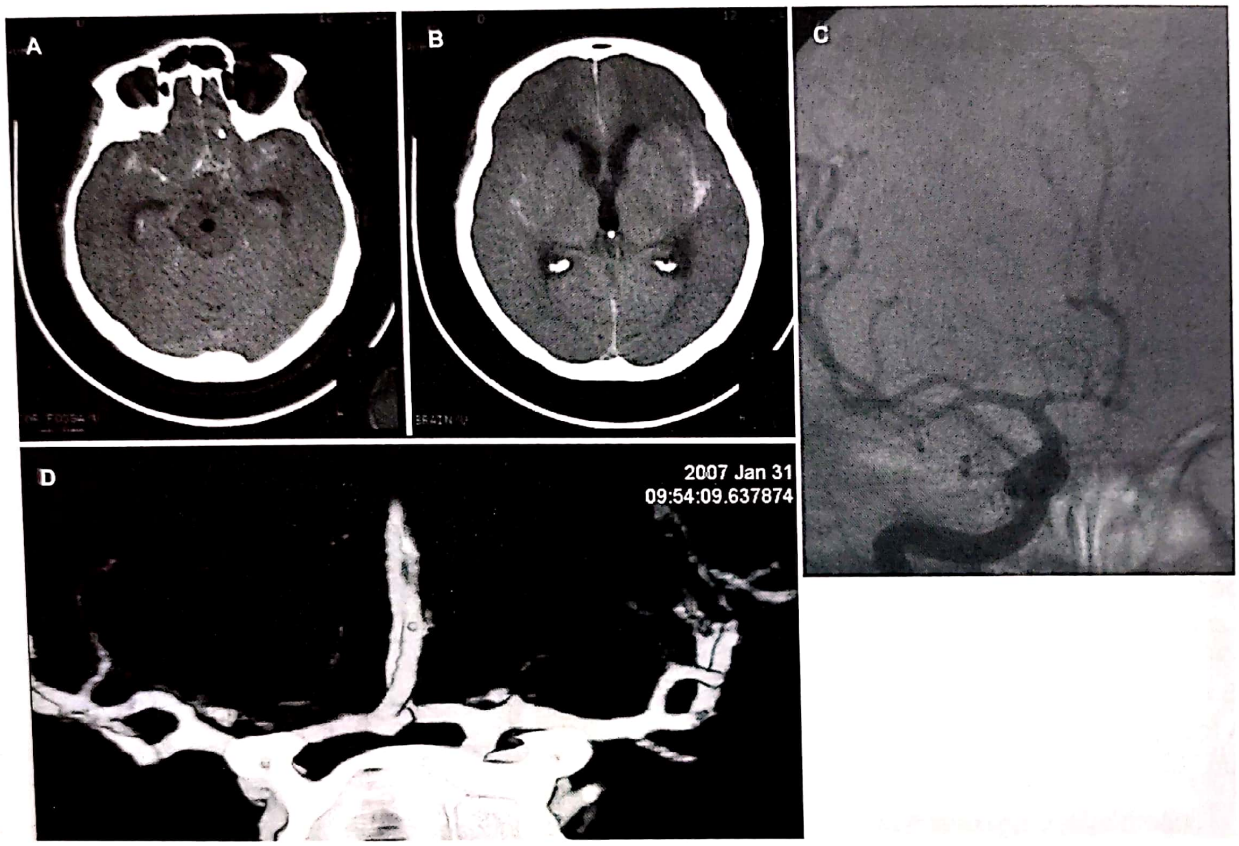

Fig. 3. Anevrism mic de arteră comunicantă anterioară injectat din dreapta, rupt, cu HSA difuză. *A)* şi *B)* Imagini CT. *C)* Angiografie CT. *D)* Angiografie endovasculară.

– 85-95% în sistemul carotidian, cu următoarele trei cele mai comune localizări:

- AcoA 30%;
- AcoP 25%;
- ACM 20%;

– 5-15% în circulaţia posterioară (vertebrobazilară):

- aproximativ 10% la nivelul arterei bazilare: cel mai frecvent la nivelul bifurcaţiei bazilarei (vârf de bazilară);
- 5% pe artera vertebrală, joncţiunea AV-PICA fiind cea mai comună;

– 20-30% din pacienţi prezintă anevrisme multiple (vezi fig. 3, fig. 4)

Într-un studiu realizat pe 428 de cazuri de anevrisme intracraniene operate consecutiv, Ciurea şi colab.[6] găsesc o incidenţă de 35,3% de anevrisme de arteră comunicantă anterioară.

Într-o statistică a Clinicii de Neurochirurgie Iaşi pe 491 anevrisme consecutive, clipate microchirurgical în perioada 1999-2006, a fost găsită următoarea repartiţie: AcoA, 185 de cazuri (37%), ACM, 116 cazuri (24%), AcoP, 91 de cazuri (18%), ACI oftalmică, 27 (6%), ACI bifurcaţie, 28 de cazuri (6%), A2, 24 de cazuri (5%), vârf de bazilară, 9 cazuri (2%), anevrisme de cerebeloasă postero-inferioară, 11 cazuri (2%).

ETIOPATOGENIE

Etiopatogenia anevrismelor intracraniene saculare (ASIC)

În neurochirurgia clasică, modelul congenital al patogenezei ASIC se baza pe prezumţia defectelor înnăscute ale elasticei interne şi ale tunicii medii ale arterelor intracraniene. Aceste zone de perete arterial displazic situate la nivelul unei bifurcaţii arteriale, la

Scanned with OKEN Scanner

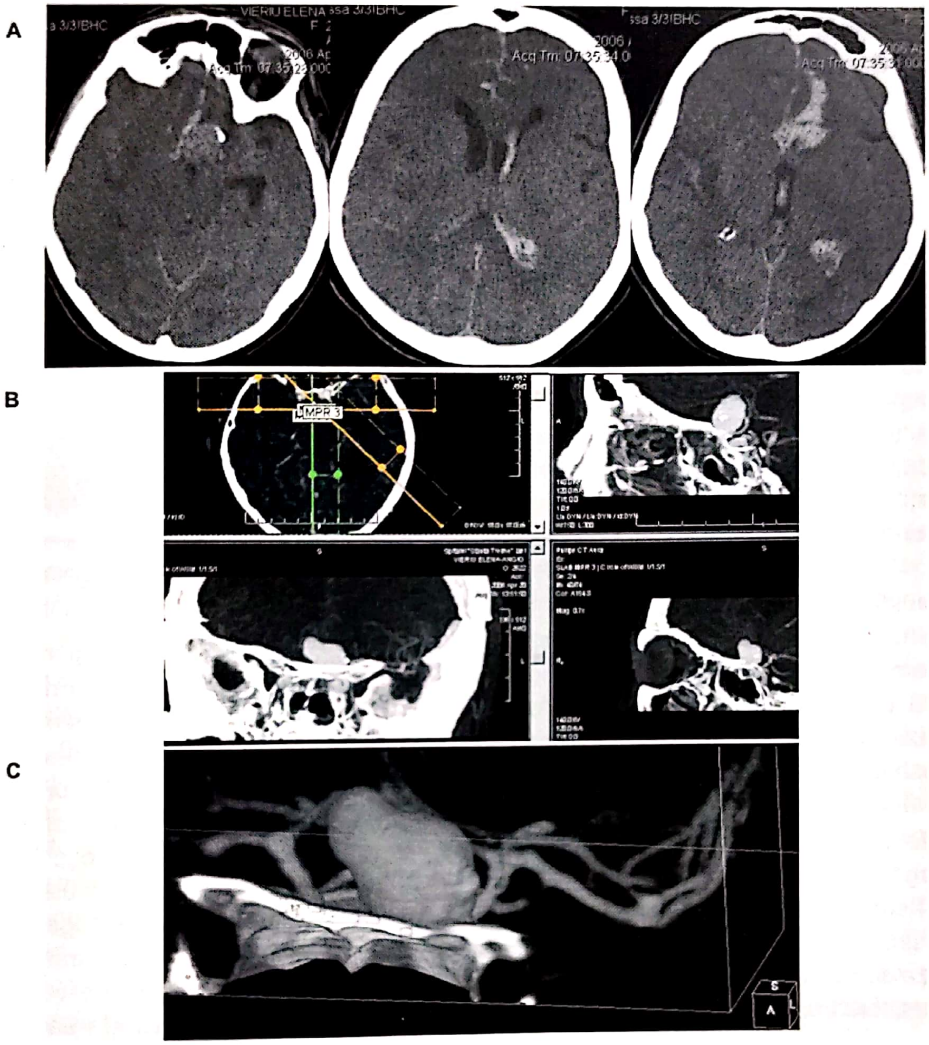

Fig. 4. Anevrism gigant juxtaclinoidian stâng rupt cu HSA grup Fisher IV. Secţiuni CT fără contrast *(A)*. Angiografie CT *(B)* şi reconstrucţie tridimensională *(C)*.

locul de desprindere al unei ramuri colaterale sau pe o buclă arterială, ar progresa pe parcursul vieţii spre anevrisme saculare care cresc şi se pot rupe. Numeroase observaţii clinice, date experimentale şi studii statistice moderne susţin mai degrabă un model degenerativ multifactorial al patogenezei ASIC decât modelul congenital amintit. În zonele de perete arterial supuse unui stres hemodinamic important se produce un dezechilibru între progresia degenerării tisulare şi procesele de remodelare naturale. Apar defecte secundare ale peretelui vascular ce pot evolua spre formarea unui sac anevrismal. Câteva scenarii sunt posibile pentru evoluţia anevrismului: creştere rapidă şi rupere, stabilizare, reluarea creşterii cu restabilizare sau ruptură.

O direcţie fundamentală de cercetare este îndreptată spre găsirea elementelor definitorii în diferenţierea dintre anevrismele stabile şi cele predispuse la ruptură.

Creşterea şi/sau ruptura apar în momentul în care rezistenţa peretelui este depăşită de stresul hemodinamic.

Patogeneza anevrismelor cerebrale este legată de: *1.* caracteristicile circulaţiei sanguine, *2.* rezistenţa peretelui vascular şi *3.* procesele de remodelare. Observaţiile clinice şi de laborator susţin ipoteza că ane-

Scanned with OKEN Scanner

vrismele intracraniene se formează pe parcursul unei perioade scurte de timp şi, fie se rup, fie suferă transformări „stabilizatoare".

1. Relaţia dintre dinamica circulaţiei cerebrale şi geometria arterială **(stresul hemodinamic cronic asupra peretelui vascular)** joacă un rol important în patogeneza ASIC. Locaţiile obişnuite pentru formarea anevrismelor sunt în strânsă legătură cu zonele de agresiune circulatorie: coturile vasculare strânse (paraclinoidiene), zonele de bifurcaţie (cerebrala medie, trunchiul bazilar), de ramificare (carina distală de bifurcare de pe originea arterei comunicante posterioare) sau de joncţiune (artera comunicantă anterioară). Aceste locaţii sunt supuse unui stres mural ridicat şi unor variaţii circulatorii complexe. De obicei, anevrismele sunt orientate pe direcţia de curgere a fluxului sanguin.

Variaţiile anatomiei cerebrovasculare normale a cercului lui Willis sunt asociate adesea cu anevrismele intracraniene. Se remarcă o incidenţă crescută a anevrismelor de arteră comunicantă anterioară în prezenţa unei hipoplazii de A1 controlaterală. 97% din anevrisme sunt localizate pe peretele opus fluxului sanguin dominant (fig. 5).

Analiza computerizată a dinamicii fluidelor (CDF) combinată cu imagini angiografice 3D (angiografie RM, angiografie CT sau angiografie 3D cu substracţie digitală) pune la dispoziţie parametri hemodinamici in vivo, cum ar fi: viteza de curgere, formarea de vârtejuri persistente sau tranzitorii în sacul anevrismal, stresul mural în anevrism şi zonele de stres crescut în timpul ciclului cardiac. Marile artere cerebrale, spre deosebire de cele sistemice, pulsează liber în lichidul cefalorahidian, nefiind înconjurate de ţesuturi.

2. **Rezistenţa peretelui vascular**. Structura unei artere cerebrale este compusă din următoarele straturi: intima (celule endoteliale, un strat subţire de colagen şi o lamină internă elastică, bine dezvoltată), media (celule musculare netede) şi adventicea. Lamina elastică externă, prezentă în arterele extracraniene, este absentă (media nu are elastică), ceea ce predispune arterele intracraniene în mod particular la formarea de anevrisme. Defecte de continuitate la nivelul mediei (observate adesea la bifurcaţii, în special la vârfuri şi la unghiurile laterale ale unui ram) sunt considerate în prezent intersecţii fiziologice a două straturi musculare (raphe-uri) şi nu defecte congenitale, aşa cum se credea până nu demult.

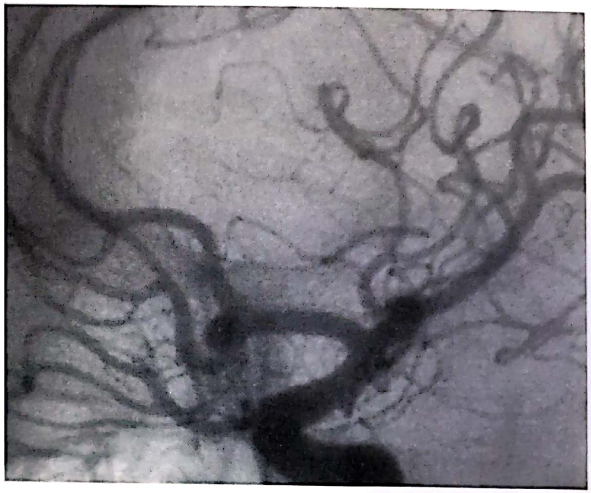

Fig. 5. Anevrism de arteră comunicantă anterioară. Imagine angiografică endovasculară în care ambele artere pericaloase sunt injectate din artera cerebrală anterioară stângă, dominantă.

Injurii aduse endoteliului, degenerarea/distrugerea laminei elastice interne şi subţierea stratului de celule musculare la nivelul mediei sunt primele modificări în formarea anevrismelor. Peretele anevrismal este format din intimă şi adventice, îngroşate prin hialinizare.

În anevrismele rupte (obţinute la autopsie) se observă un conţinut redus în colagen şi pierderea stratului endotelial luminal. Prin contrast, anevrismele nerupte au un conţinut dublu de colagen faţă de un perete arterial normal. Celulele endoteliale formează un strat intact ce căptuşeşte lumenul arterelor cerebrale în cele mai multe din anevrismele nerupte, în schimb, stratul endotelial continuu este absent în cele mai multe din anevrismele rupte.

3. **Procesele de remodelare**. Se consideră că lamina elastică internă degenerează ca urmare a stresului hemodinamic prelungit; mecanismul de compensare este reprezentat de îngroşarea intimei sau formarea de „pernuţe" intimale.

Proliferarea celulară, conţinutul crescut de colagen şi reconstituirea stratului endotelial, procese observate în anevrismele nerupte, pot fi mecanisme reparatorii care compensează pierderea laminei elastice interne şi conduc la stabilizarea anevrismului.

Leziunile proteolitice ale peretelui vascular cauzate de inflamaţie (inflamaţia conduce la eliberarea de me-

taloproteinaze şi alte enzime proteolitice) formează un mecanism fiziopatologic important în ateroscleroză, anevrismul aortic abdominal şi arterită. Câteva observaţii sugerează că un mecanism asemănător ar putea fi implicat în patogeneza anevrismelor intracraniene.

Degradarea proteinelor matricei extracelulare de către enzimele proteolitice (proteaze) este reglată de inhibitorii de proteaze (antiproteaze). Câteva studii sugerează că pierderea echilibrului dintre proteaze şi antiproteaze este un posibil factor de risc pentru dezvoltarea anevrismelor intracraniene.

Matricea extracelulară este un complex stabil de macromolecule secretate de către macrofage, care formează un strat care înconjură celulele. În peretele arterial cerebral acest strat este format din fibre de colagen şi elastină înglobate în glicoproteine şi proteoglicani. Fibrele reticulare formează o structură în jurul fiecărei fibre musculare a mediei şi conţin colagen de tip 3, glicoproteine şi proteoglicani. Colagenul de tip 1 este rezervat preponderent adventicei. Fibrele de elastină care se găsesc cu precădere în lamina elastică internă sunt principalele elemente de rezistenţă şi sunt responsabile de dilatare şi revenire la forma iniţială a arterei.

Un defect al matricei extracelulare a peretelui arterial, cea care asigură rezistenţa arterelor intracraniene, joacă foarte probabil un rol în fiziopatologia anevrismelor intracraniene.

Scăderea nivelului proteinelor matricei extracelulare poate fi explicată prin afectarea sintezei. Totuşi, deşi constituenţii matricei sunt produşi şi degradaţi în permanenţă, sub controlul a numeroase proteaze (metaloproteinaze matriceale [MPM], elastaza leucocitară şi neutrofilă) şi inhibitorii lor (inhibitorul tisular al MPM [ITMP] şi antitripsina), factori de creştere şi citokine, scăderea nivelului proteinelor matricei extracelulare poate fi şi rezultatul unei degradări accelerate, datorată unui dezechilibru între aceste proteaze şi inhibitorii lor.

4. **Factori endogeni şi exogeni în etiopatogenia ASIC.** Numeroase afecţiuni ereditare ale ţesutului conjunctiv au fost asociate cu anevrismele cerebrale: boala renală polichistică congenitală autozomal dominantă, sindromul Ehlers-Danlos tip IV, alte afecţiuni ale colagenului de tip 3, pseudoxanthoma elasticum, deficienţa de alfa$_1$-antitripsină, sindromul Marfan, neurofibromatoza de tip I, scleroza tuberoasă. Un model de moştenire familială a putut fi pus în evidenţă la mai puţin de 2% din cazurile de anevrisme intracraniene. În cele mai multe cazuri de anevrisme familiale acest model este neclar.

Patru studii de tipare genetică au identificat locaţii genetice asociate cu anevrismele intracraniene. Trei dintre aceste locaţii includ gene funcţionale candidate pentru codarea proteinelor structurale, componente ale matricei extracelulare: elastina şi colagenul de tip 1A2 fiind cei mai promiţători candidaţi deoarece, în cazul lor, s-a pus în evidenţă şi asociere alelică cu anevrismele intracraniene. Totuşi, variaţiile acestor gene explică doar o mică parte din factorii genetici implicaţi în anevrismele intracraniene. Sunt necesare alte studii pentru identificarea altor gene posibil candidate. În cazul anevrismelor traumatice şi infecţioase factorul patogen extrinsec este evident.

ASIC sunt de 1,6 ori mai frecvente la femei decât la bărbaţi. Riscul este mai mare la femeile aflate la menopauză. Fumatul, consumul de alcool şi hipertensiunea sunt discutate ca factori de risc ai ASIC. Fumatul a fost demonstrat ca factor de scădere a eficienţei alfa$_1$-antitripsinei, principalul inhibitor al enzimelor proteolitice. Câteva date statistice sugerează că incidenţa rupturii anevrismale este mai crescută în anotimpul de primăvară şi toamnă.

În studiul publicat de Ciurea şi colab.[6] patologia asociată a fost dominată de hipertensiune arterială, obezitate, hipercolesterolemie.

5. **Direcţii recente de cercetare, perspective.** Dinamica circulatorie şi forţele de stres mural pot fi obţinute acum prin metode de studiu computerizat aplicate unor tipuri variate de angiografie. Unii autori consideră că realismul anatomic al geometriei luminale şi pulsatilitatea circulatorie pot oferi informaţii hemodinamice esenţiale pentru creşterea şi ruptura anevrismului.

Nu există în prezent metode imagistice pentru evaluarea grosimii peretelui anevrismal sau al vasului. Mai importantă este evaluarea componentelor peretelui vascular (stratul endotelial, lamina elastică internă, celulele musculare netede, fibrele de elastină şi colagen, matricea extracelulară). Diverşi factori genetici, celulari, inflamatori, imuni şi de mediu pot

Scanned with OKEN Scanner

perturba fiziologia normală a organogenezei, remodelarea şi procesele regenerative ale diverşilor componenţi ai peretelui arterial. Modele animale multifactoriale şi biologia moleculară vor aduce probabil, în următorii ani, clarificări ale proceselor patogene şi noi metode terapeutice îndreptate împotriva anevrismelor saculare.

În prezent, în faţa unui caz de anevrism sacular, trebuie avute în vedere informaţii variate despre dinamica circulaţiei cerebrale, rezistenţa pereţilor vasculari şi a proceselor de remodelare tisulară a acestor pereţi, împreună cu alte date clinice, imagistice şi cu evaluarea factorilor de risc genetici sau de mediu.

Cu toate acestea, încă nu este posibil să se prevadă momentul apariţiei, creşterii şi eventual al rupturii unui anevrism. Odată cu îmbunătăţirea metodelor de investigare este posibil ca decizia predominant statistică să fie înlocuită cu o decizie cu fundament patogenic şi poate vor apărea metode de prevenire eficiente.

Un model biologic al originii, dezvoltării şi rupturii unui anevrism este un instrument foarte util în raţionamentul neurochirurgical. O obiecţie fundamentală împotriva studiilor retrospective asupra anevrismelor nerupte este acela că asemenea studii evaluează numai anevrismele rămase după ce acelea cu un risc mare de ruptură au fost selectate şi tratate conform cu experienţa neurochirurgului.

FORME CLINICE (PREZENTAREA ANEVRISMELOR)

Forma comună de manifestare clinică a unui anevrism intracranian o constituie ruptura anevrismală cu hemoragie subarahnoidiană. Uneori (circa 20% din cazuri) există simptome premonitorii cu un număr variat de zile (de obicei 6-20 de zile) înainte de HSA (numite şi simptome de avertizare sau simptome santinelă). Clinica HSA şi a simptomelor premonitorii este descrisă în capitolul precedent.

HSA prin ruptura anevrismală poate fi însoţită şi de hemoragie în alte compartimente intracraniene. În aceste situaţii, la simptomatologia de HSA se poate asocia simptomatologia procesului expansiv intracranian asociat (hematom intracerebral, hematom subdural) care poate fi prioritară ca necesitate de evacuare de urgenţă.

După Greenberg, procentul de hematoame/hemoragii în alte compartimente asociate cu HSA este:

1. hematom intracerebral: 20-40% din cazuri (mai frecvent în anevrismele de arteră cerebrală medie);
2. hemoragie intraventriculară 13-28%. Situaţii posibile sunt:
   - anevrismele de AcoA tind să producă hemoragie intraventriculară prin ruptura laminei terminale şi inundarea ventriculului 3 sau/şi a ventriculilor laterali;
   - anevrismele de vârf de bazilară sau de carotidă terminală pot rupe prin planşeul ventriculului;
   - anevrismele de PICA distale pot rupe direct în ventriculul 4 prin foramenul Lushka;
3. hematom subdural 2-5%.

Circa 65% din anevrismele intracraniene rămân asimptomatice pe tot parcursul vieţii. Acest fapt a dat naştere unei vaste literaturi cu privire la tratamentul anevrismului asimptomatic, descoperit incidental, cu ocazia investigaţiilor pentru o altă afecţiune. Pe de altă parte, anevrismul care a rupt poate avea următoarele consecinţe:

- *moarte subită* – 15-20% din cazuri;
- *stare gravă* – 20%, scor Hunt şi Hess IV şi V, care nu permite intervenţia chirurgicală, pacientul fiind dependent de măsurile de terapie intensivă;
- *stare mediocră* – 30%, scor Hunt şi Hess III, permite intervenţia imediată de clipare chirurgicală numai în cazuri de dotare anestezică şi operatorie optimă a serviciului respectiv;
- *stare clinică relativ bună* (scor Hunt şi Hess II: 30%) care permite intervenţia chirurgicală imediată pentru cliparea anevrismului.

Odată rupt, deşi în momentul examinării de obicei hemostaza naturală este deja prezentă, anevrismul are cu totul alt prognostic decât anevrismul care nu a rupt niciodată. Tromboza la nivelul rupturii nu constituie decât o hemostază provizorie şi doar 30% din anevrismele netratate vor evolua către cicatrizare stabilă la nivelul rupturii. Pentru restul de 70% dintre

Scanned with OKEN Scanner

anevrismele rupte, repetarea rupturii apare şi are loc cu atât mai frecvent cu cât ne aflăm în perioada de timp mai apropiată faţă de ruptura iniţială. Repetarea rupturii este adeseori fatală.

În afară de ruptura anevrismală, alte manifestări clinice ale anevrismelor intracraniene pot fi[32]:

I. Efectul de masă (apare după o creştere anevrismală şi uneori poate preceda ruptura):

a) compresiunea de trunchi cerebral care poate determina hemipareză (anevrisme gigante);

b) neuropatia craniană ce include:

- paralizia de nerv III, de obicei tranzitorie, datorită compresiunii nervului de către un anevrism de arteră comunicantă posterioară (sau mai rar datorită unui anevrism de vârf de bazilară);
- pierderea vederii prin:
- neuropatie optică compresivă datorită unui anevrism de arteră oftalmică,
- sindrom chiasmatic datorită unor anevrisme de AcoA, vârf de bazilară,
- sindroame algice faciale cu distribuţie în teritoriul nervului oftalmic sau maxilar, care pot mima o nevralgie de trigemen, pot apărea în cazul unor anevrisme intracavernoase sau supraclinoidiene;

c) anevrismele supraselare pot determina disfuncţii endocrine prin compresiune pe glanda sau tija pituitară.

II. Infarcte de mici dimensiuni sau ischemii tranzitorii datorate embolizării distale (inclusiv amauroză fugace, hemianopsie omonimă).

III. Pot apărea crize convulsive ca rezultat al gliozei localizate fără a însemna în mod obligatoriu o expansiune a anevrismului.

Există particularităţi ale anevrismelor intracraniene în funcţie de localizare, dimensiune, complexitate, leziuni asociate.

EXPLORĂRI

În situaţii clinice, majoritatea anevrismelor sunt diagnosticate după ruptură (la pacienţi cu HSA). În aceste condiţii, primele investigaţii se fac de urgenţă şi sunt discutate în capitolul precedent.

În funcţie de starea pacientului, experienţa echipei ce se ocupă cu tratamentul anevrismelor intracraniene şi în funcţie de dotarea cu aparatură a centrului medical, sunt folosite diverse protocoale de explorare angiografică. La ora actuală, angiografia se poate practica prin metoda endovasculară de injectare endoarterială a unei substanţe de contrast iodate (metoda Seldinger de cateterism femural), sau fără puncţie arterială: angiografia CT şi angiografia RMN. În majoritatea centrelor se tinde spre utilizarea ca primă intenţie a angiografiilor neinvazive (CT sau RMN). Metoda endovasculară rămâne cea mai fidelă deocamdată, dar şi cu un risc potenţial de 1/1 000 pentru complicaţii majore, aşa încât este utilizată după ce prin una din metodele precedente nu s-a ajuns la un rezultat concludent sau pentru detalii anatomice şi poziţionare în timpul intervenţiilor endovasculare.

Un mare număr de anevrisme nerupte asociate anevrismului rupt se depistează astăzi angiografic. Alteori, anevrisme nerupte incidentale, de obicei cele de dimensiuni mai mari, pot fi evidenţiate pe explorările CT sau RMN făcute pentru diverse afecţiuni (sindroame cefalalgice, boli degenerative, tumori, traumatisme, alte suferinţe vasculare etc.). Semnificaţia şi conduita faţă de aceste două categorii de anevrisme asimptomatice a condus în ultimii ani la mai multe studii şi controverse.

TRATAMENTUL ANEVRISMELOR INTRACRANIENE

Hemoragia subarahnoidiană este o urgenţă medicală, iar măsurile de diagnostic trebuie aplicate imediat. Odată diagnosticul de HSA stabilit prin examen clinic, CT sau prin puncţie lombară (când este nevoie), decizia asupra tratamentului iniţial depinde în mare măsură de starea neurologică a pacientului. Trebuie iniţiată terapia orală cu nimodipină şi trebuie efectuată o angiografie preoperatorie pentru examinarea tuturor localizărilor predilecte ale anevrismelor. Tratamentul HSA a fost discutat în capitolul precedent. Programarea angiografiei depinde de intervalul de la

Scanned with OKEN Scanner

debut, starea pacientului şi planificarea intervenţiei chirurgicale[1].

În prezent, modalităţile principale de excludere din circulaţie a anevrismelor intracraniene sunt cliparea microchirurgicală sau embolizarea cu spirale prin cateterism vascular (tehnica endovasculară). Ambele procedee au un risc vital şi de complicaţii severe în jur de 3-5%, când se practică la pacienţi în stare bună (anevrisme nerupte sau cu HSA de grad HH mic - I şi II).

Edemul cerebral, vasospasmul, tulburările neurovegetative cresc riscul operator la pacienţii în stare mai gravă (III şi mai ales IV şi V) şi justifică temporizarea cazurilor sub protecţia unui repaus absolut şi a controlului tensiunii arteriale până când evoluţia spontană şi măsurile de terapie intensivă vor contribui la ameliorarea pacientului.

În 20%-40% din cazuri, ruptura anevrismală se însoţeşte de hematoame intracraniene (intracerebrale, mai rar subdurale) care necesită operaţia de urgenţă în cazul unui efect de masă semnificativ (evacuarea hematomului şi cliparea anevrismului). La pacienţii în stare gravă, dacă evacuarea hematomului nu se însoţeşte de reluarea hemoragiei anevrismale, intervenţia de disecţie şi clipare a anevrismului se poate amâna pentru un timp ulterior.

Complicaţiile care apar în evoluţia post-intervenţie a unui anevrism rupt, clipat sau embolizat, sunt datorate, pe de o parte, evoluţiei hemoragiei subarahnoidiene, ca suferinţă a creierului predispozantă pentru edem, vasospasm, ischemie, tulburări vegetative şi, pe de altă parte, datorită complicaţiilor postoperatorii sau post-embolizare posibile (tromboze vasculare, hematoame intracraniene, infecţii, leziuni cerebrale prin tracţiune etc.).

Necesitatea excluderii din circulaţie a anevrismelor a dat naştere la apariţia şi dezvoltarea unui arsenal relativ complex de implanturi, fie pe linia clipurilor autostatice anevrismale, fie pe linia spiralelor cu aplicabilitate endovasculară[7]. Un număr foarte mic de anevrisme complexe rămân nerezolvabile prin aceste tehnici şi necesită reconstrucţia ramurilor arteriale purtătoare de anevrism odată cu excluderea anevrismului sau revascularizarea teritoriului arterial, respectiv cu sacrificarea arterei pentru ocluzionarea anevrismului.

Evaluarea şi tratamentul formelor grave de hemoragie subarahnoidiană (grad IV şi V) se încadrează în managementul accidentului vascular cerebral grav (al pacientului comatos) prin măsuri de menţinere a funcţiilor vitale, de prevenire a leziunii cerebrale secundare şi a complicaţiilor sistemice. În caz de ameliorare, când starea pacientului o permite, se practică angiografia şi intervenţia de excludere a anevrismului pe cale endovasculară sau microchirurgicală.

Depistarea şi tratarea anevrismului în faza de anevrism asimptomatic este problematică la ora actuală: o investigaţie angiografică negativă nu înlătură riscul unei viitoare hemoragii anevrismale, căci există riscul apariţiei subsecvente a unui anevrism (anevrisme de novo); pe de altă parte, în funcţie de vârsta pacientului, poziţia, mărimea şi complexitatea anevrismului, există situaţii în care riscul unei intervenţii de excludere a anevrismului nerupt din circulaţie cu tehnicile actuale (microchirurgical sau endovascular) este mai mare decât riscul evoluţiei naturale.

Decizia chirurgicală pentru tratamentul anevrismelor cerebrale

Scopul fundamental al tratamentului anevrismelor intracraniene este realizarea ocluziei complete, permanentă şi sigură a anevrismului. Anevrismele pot fi închise prin mijloace chirurgicale sau endovasculare sau prin combinarea ambelor tehnici. Unele anevrisme totuşi nu pot fi închise şi pot fi tratate mai eficient prin sacrificarea vasului părinte sau reconstrucţie vasculară. Alegerea modalităţii de tratament celei mai eficiente şi sigure pentru fiecare pacient este o decizie terapeutică de maximă importanţă.

Trebuie trataţi pacienţii cu anevrisme nerupte care prezintă următoarele caracteristici: HSA de la un alt anevrism, anevrism simptomatic prin compresiune pe structurile nervoase, anevrism mai mare de 10 mm în diametru şi anevrismele între 6 şi 9 mm dacă pacientul este tânăr sau de vârstă mijlocie. Pacienţii cu anevrisme cu diametrul mai mic de 6 mm trebuie supuşi unei angiografii de urmărire în intervalul a doi ani şi

Scanned with OKEN Scanner

trebuie tratați dacă leziunea se mărește. Decizia de a închide anevrismul chirurgical sau endovascular trebuie să se bazeze pe morfologia anevrismului și pe vârsta și condiția medicală a pacientului[47](fig. 6).

Privire de ansamblu asupra tehnicilor chirurgicale

Alegerea celui mai bun tratament depinde de starea clinică a pacientului, anatomia anevrismului, abilitatea neurochirurgului, dotarea serviciului. Cliparea chirurgicală a coletului sau ocluzionarea sacului anevrismal cu spirale metalice (GDC: Guglielmi Detachable Coils) introduse pe cale endovasculară constituie în prezent metodele de elecție în tratamentul majorității anevrismelor.

Standardul curent în practica chirurgicală impune disecția microchirurgicală și cliparea coletului anevrismal. În România, această tehnică a fost introdusă de profesorul Leon Dănăilă, cu primul anevrism operat microchirurgical pe data de 26 ianuarie 1979 și cu o serie consecutivă de 2 854 pacienți cu anevrisme intracraniene până la sfârșitul anului 2007[25]. Mortalitatea operatorie a scăzut cu această tehnică la 3-5% față de statistica unui alt autor dinainte de 1979, cu o mortalitate de 49% în intervențiile macrochirurgicale[25].

Scopul chirurgiei anevrismale este prevenirea rupturii sau a creșterii în dimensiuni a anevrismului, în același timp cu păstrarea intactă a tuturor vaselor normale și reducerea la minim a leziunilor pe țesutul cerebral și nervii cranieni. Morbiditatea operatorie este determinată de mai mulți factori, incluzând locația, mărimea și conformația anevrismului, starea neurologică și medicală a pacientului, coexistența altor complicații ale HSA. Plasarea clipului prea jos pe vas duce la obturarea vasului purtător, în timp ce plasarea prea distală lasă pe loc un rest anevrismal cu un oarecare risc de ruptură ulterioară.

Deciziile legate de programarea intervenției, abordul chirurgical și alte detalii tehnice trebuie luate ținând cont de particularitățile clinice ale fiecărui caz (fig. 7).

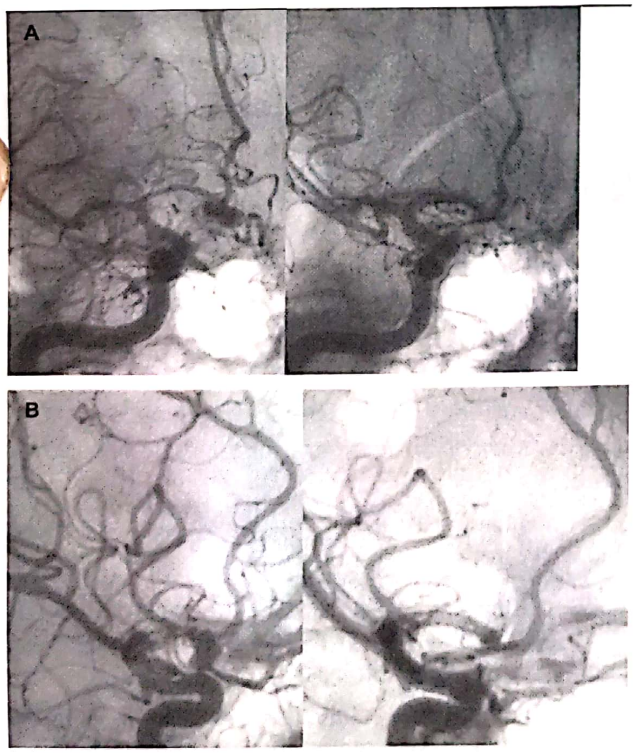

Fig. 6. Anevrism de arteră comunicantă anterioară stângă. Angiografia endovasculară. *A)* Imagini pre- și postoperator, incidență de față. *B)* Imagini pre- și postoperator, incidență oblică.

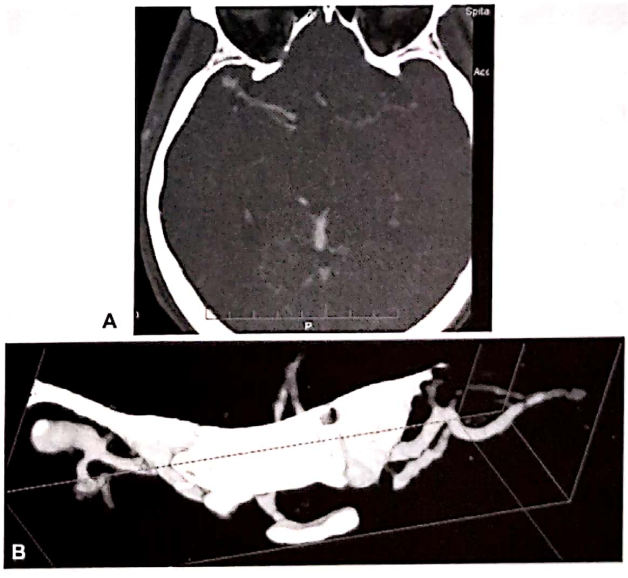

Fig. 7. Anevrism de bifurcație de arteră cerebrală medie dreaptă: angiografia CT și reconstrucția tridimensională permit planificarea virtuală a operației, distanța de la pterion la anevrism, cât și raportul coletului cu ramurile arteriale fiind ușor de calculat.

Scanned with OKEN Scanner

Utilizarea clipurilor temporare pe artera aferentă pe parcursul diferitelor etape în disecţie şi clipare, în special în cazul anevrismelor mari şi dificile, a intrat în tehnicile curente odată cu îmbunătăţirea măsurilor intraoperatorii de protecţie cerebrală la ischemie. Anevrismele care nu pot fi clipate (anevrisme fusiforme, unele anevrisme complexe sau gigante) trebuie abordate prin alte tehnici, cum ar fi anevrismorafia, excizia cu interpolarea de grefon venos sau alte forme de reconstrucţie arterială (fig. 8), wrapping-ul (învelirea pungii anevrismale cu un material: muşchi, răşini sintetice, teflon, clei de fibrină, pentru întărirea peretelui). În unele cazuri cu anevrisme gigante sau

Pentru chirurgia precoce există următoarele argumente: exclude riscul de resângerare (risc maxim în perioada imediat următoare HSA), facilitează tratamentul vasospasmului (permite creşterea presiunii arteriale) şi poate evacua sângele din cisternele subarahnoidiene, incriminat în declanşarea vasospasmului. Deşi mortalitatea operatorie este mai mare, mortalitatea generală este mai redusă.

Împotriva chirurgiei precoce şi în favoarea chirurgiei tardive argumentele sunt:

- edemul cerebral este cel mai sever imediat după HSA (implică o retracţie a creierului mai agresivă, retractoarele au o tendinţă mai mare să producă dilacerări în acest creier mult mai friabil);

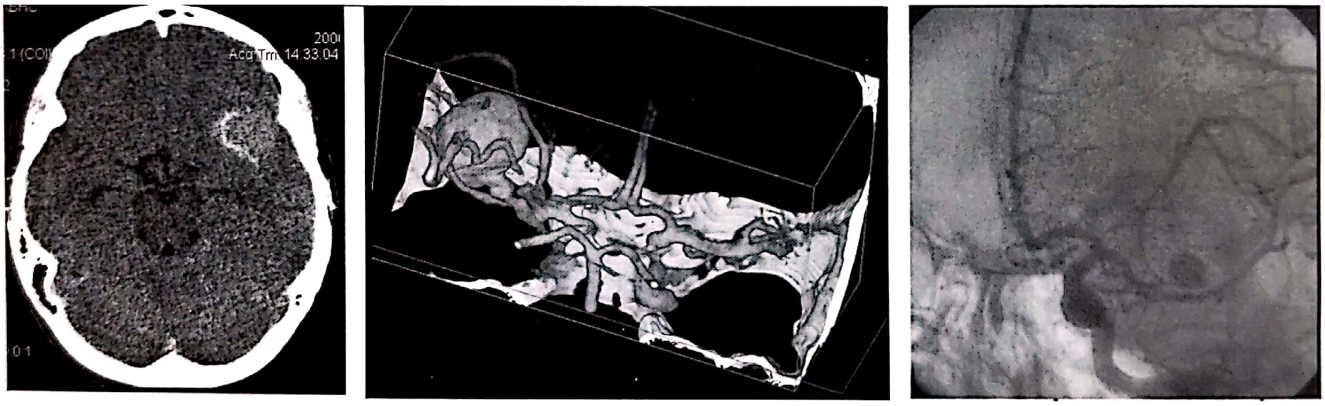

A B C

Fig. 8. Anevrism gigant de arteră cerebrală medie parţial trombozat, cu calcificări la nivelul peretelui şi ramul inferior de bifurcaţie M1 cu origine în corpul anevrismal. A necesitat rezecţia sacului anevrismal, endarterectomia bifurcaţiei şi reconstrucţie arterială cu clipuri şi sutură.

fusiforme, se poate folosi ligatura arterială proximală (ligatura hunteriană) pentru a reduce presiunea intraanevrismală sau trapping-ul: întreruperea fluxului sanguin atât distal, cât şi proximal faţă de anevrism. În funcţie de capacitatea circulaţiei colaterale aceste procedee pot fi precedate de un bypass extra-intracranian în cazurile în care se anticipează intoleranţa la sacrificarea vasului purtător.

Programarea chirurgiei anevrismale

Alegerea între chirurgia precoce (în primele 3-4 zile) şi chirurgia tardivă (de obicei după 10-14 zile de la HSA) este un subiect controversat.

- la scurt timp după HSA cheagurile solide care nu au avut timp să se lizeze îngreunează disecţia anevrismului, riscul de ruptură intraoperatorie este mai mare;
- posibila creştere a incidenţei vasospasmului după chirurgia precoce datorită disecţiei pe vase.

În favoarea alegerii chirurgiei precoce pledează:

- starea generală şi starea neurologică bună a pacientului (grad Hunt şi Hess ≤ III);
- condiţiile care complică tratamentul anevrismelor neclipate: tensiune arterială instabilă, crize convulsive frecvente sau care nu răspund la tratament;
- hematom intracranian cu efect de masă asociat HSA;

Scanned with OKEN Scanner

• resângerare precoce, în special resângerări multiple;

• indicatori ai unei resângerări iminente (apariţia unei paralizii de nerv 3 în anevrismul de arteră comunicantă posterioară, creşterea în dimensiuni a anevrismului la angiografii repetate etc.)[32].

Prognosticul pare să fie mai nefavorabil când intervenţia chirurgicală se practică între zilele 4-10 după HSA („intervalul vasospastic") faţă de intervenţiile precoce sau tardive[32].

Anestezia în chirurgia anevrismelor

Hipotensiunea arterială indusă s-a folosit în trecut pentru prevenirea rupturii intraoperatorii. În prezent se recomandă ca durata cu hipotensiune intraoperatorie să fie redusă la minim pentru a preveni consecinţele ischemice. La un grup selectat de pacienţi cu anevrisme gigante, în special de arteră bazilară, hipotermia profundă cu oprire circulatorie sub circulaţie extracorporeală este o tehnică acceptabilă în centrele cu o experienţă adecvată.

Pentru relaxarea creierului se pot folosi: hiperventilarea, drenajul LCR (asigură relaxarea creierului, elimină LCR-ul hemoragic), diuretice: manitol şi/sau furosemid.

Protecţia cerebrală (creşterea toleranţei la ischemie a SNC) se poate obţine prin: *1.* medicamente care combat efectele toxice ale ischemiei fără să reducă consumul de oxigen al creierului şi *2.* reducerea metabolismului bazal al neuronilor (barbiturice, hipotermie). Din prima categorie fac parte: blocanţi ai canalelor de calciu: nimodipina, captori de radicali liberi - superoxid dismutaza, dimetiltioureea, lazaroide, vitamina C, barbiturice.

Manitolul, deşi nu este un protector cerebral în sine, poate ajuta la restabilirea fluxului sanguin spre parenchimul compromis, îmbunătăţind perfuzia prin creşterea tranzitorie a volumului sanguin cerebral şi scăderea vâscozităţii sanguine.

Dacă se utilizează un clip temporar peste 5 minute unii recomandă să se administreze 5 000 U de heparină intravenos pentru prevenirea trombozei şi a emboliilor cu punct de plecare din trombus[32].

Îngrijirea postoperatorie

Majoritatea pacienţilor vor trebui monitorizaţi în clinica de terapie intensivă pentru diverse perioade postoperator. Deşi nu s-a studiat care este durata optimă de monitorizare în terapie intensivă, monitorizarea presiunii intracraniene, a parametrilor hemodinamici, a volumului intravascular şi a stării funcţiei pulmonare şi monitorizarea TCD pentru vasospasm pot necesita o staţionare de lungă durată în terapie intensivă. Scanări CT secvenţiale pot fi necesare pentru a diferenţia degradarea neurologică cauzată de vasospasm, hidrocefalie sau edem cerebral. Adeseori se recomandă un program de reabilitare pentru pacienţii care îşi revin din HSA datorită varietăţii de deficite motorii, cognitive, de vorbire şi psihosociale care pot surveni[1].

Implanturi folosite în tratamentul anevrismelor intracraniene

Necesitatea excluderii din circulaţie a anevrismelor intracraniene a dus la apariţia unui mare număr de clipuri anevrismale, cât şi a câtorva tipuri de baloane şi spirale metalice pentru ocluzie endovasculară.

Clipurile anevrismale

La începutul secolului 20, clipurile simple din argint sub diverse variante (Cushing, McKenzie, Olivecrona) au constituit un real progres în hemostaza neurochirurgicală. Odată aplicate, aceste clipuri nu mai pot fi repoziţionate. Introducerea electrocoagulării monopolare şi apoi bipolare, cât şi a bureţilor hemostatici au îmbunătăţit mult posibilităţile de hemostază operatorie în parenchimul cerebral, reducând necesitatea folosirii acestor clipuri. Excluderea din circulaţie a anevrismelor intracraniene saculare prin ligatura coletului anevrismal ori cliparea acestuia cu clipuri simple a fost însoţită de o rată crescută a mortalităţii operatorii prin ruptură sau tromboză arterială. În perioada 1965-1975, microchirurgia înlocuieşte treptat macrochirurgia în abordul anevrismelor intracraniene şi, simultan,

Scanned with OKEN Scanner

diverse clipuri autostatice sunt inventate (Mayfield, McFaden, Sundt, Heifetz-Weck). Variantele clipului Yasargil (1968, 1970, 1983, 1995), clipul Sugita fenestrat şi clipul Perneczky (1995) arată că un clip vascular perfect adaptat oricărei situaţii operatorii nu a fost încă obţinut.

Principalele proprietăţi necesare metalului din care se confecţionează clipurile sunt: biocompatibilitate, neferomagnetism, artefactare imagistică minimă, transparenţă radiologică, elasticitate, rezistenţă, compatibilitate cu sterilizarea, rezistenţă la coroziune.

Corodarea şi fracturarea clipului au fost semnalate în literatură în anii 70, în special pentru clipurile Heifetz Weck, din oţel inoxidabil. Alcătuirea clipului din patru elemente (două braţe, axul pivot şi arcul) alături de fenomenele electrolitice posibile între elementele constituente au fost ipoteze explicative ale coroziunii. Coroziunea prin reacţie electrolitică apare mai intens dacă diversele componente ale clipului sunt alcătuite din aliaje diferite. Clipurile moderne nu au prezentat efecte negative de acest tip.

Dimensiunile comparative ale artefactului RMN dat de diverse tipuri de clipuri sunt: titaniu pur 1; aliaj de titaniu 2,5; aliaj de cobalt 6-7,5. Un pacient cu un clip anevrismal implantat raportat ca fiind neferomagnetic a decedat ca urmare a unei investigaţii RMN. Pacientul a suferit o hemoragie intracerebrală prin torsionarea arterei cerebrale medii în urma deplasării clipului în câmpul magnetic al RMN-lui (1993). Examenul RMN la pacienţi cu clip anevrismal este contraindicat, dacă nu există certitudinea asupra structurii neferomagnetice a clipului.

Alte implanturi în neurochirurgia vasculară

Spirele metalice (GDC: Guglielmi Detachable Coils) sunt folosite în ocluzionarea pungii anevrismale pe cale endovasculară[7]. Cateterul introdus prin puncţie femurală este dirijat în dreptul coletului anevrismal şi un fir metalic introdus prin cateter pătrunde în anevrism prin împingere şi manevrare adecvată. Acest fir se încolăceşte (spiralează) în interiorul sacului anevrismal, obstruându-l. În funcţie de dimensiunile anevrismului, una sau mai multe spire detaşabile sunt necesare. Detaşarea spirei este asigurată de un curent electric care produce electroliza la nivelul unei stricturi unde firul are diametru minim. Complicaţii hemoragice sau ischemice sunt posibile cu o rată apropiată de cea a statisticilor operatorii şi în funcţie de experienţa echipei care practică tehnica intervenţionistă endovasculară. La ora actuală, în afara câtorva tipuri de anevrisme nu există limite clare între cazurile cu indicaţie prioritar microchirurgicală sau prioritar endovasculară.

Stenturile au aspectul unei cămăşi de cilindru dintr-o reţea metalică care se introduc endovascular în lumenul vasului la nivelul unei stenoze[7]. Dilatarea cilindrului cu un balonaş sau simpla eliberare a stentului cu memorie a formei determină expansionarea acestuia cu corectarea stenozei. În ultimii ani se folosesc stenturi şi în terapia unor anevrisme, izolat sau în combinaţie cu spiralele.

PARTICULARITĂŢI ALE UNOR TIPURI DE ASIC

Anevrismele intracavernoase se manifestă relativ rar prin HSA, nefiind localizate în spaţiul subarahnoidian. Extensia şi ruptura lor în spaţiul subarahnoidian este mai frecventă pentru anevrismele gigante sau pentru cele din apropierea inelului carotidian. Uneori, o hemoragie masivă intracavernoasă se poate exterioriza prin exoftalmie cu chemozis sau chiar prin epistaxis (de obicei în cazul unui anevrism intracavernos traumatic). Alteori, ruptura unui anevrism intracavernos poate genera o fistulă carotidocavernoasă spontană. Expansiunea anevrismului în sinusul cavernos produce sindrom de sinus cavernos, de obicei manifestat prin oftalmoplegie externă cu diplopie. Anevrismele intracavernoase descoperite incidental în prezent nu se tratează dacă au dimensiuni mici. Rata rupturii în aceste anevrisme este mai mică decât riscul complicaţiilor cu metodele actuale de tratament. Anevrismele simptomatice se tratează endovascular sau chirurgical la cazurile care tolerează ocluzia unei carotide. Operaţia de trapping constă în ligatura carotidei interne la gât (deci înainte de intrarea în sinusul cavernos) şi clipare supraclinoidiană (după ieşirea din sinusul cavernos). S-a realizat

Scanned with OKEN Scanner

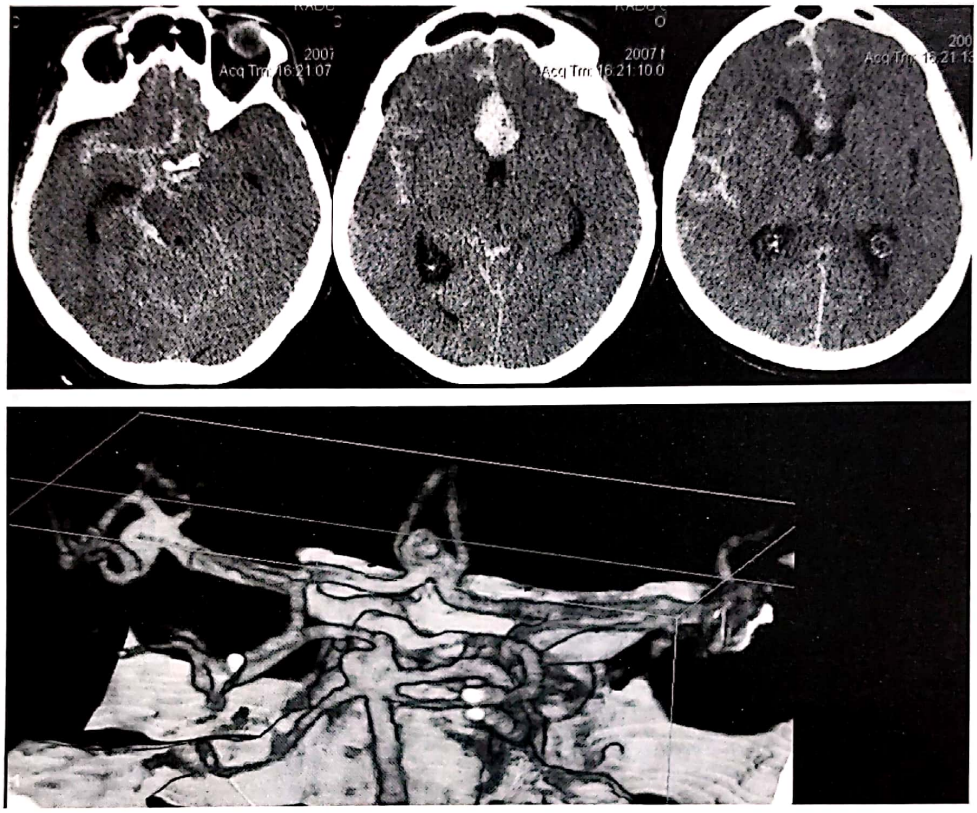

Fig. 9. Caz cu anevrisme cerebrale multiple: anevrism de arteră comunicantă anterioară rupt şi anevrisme de bifurcaţie de arteră cerebrală medie stângă şi de vârf de bazilară asociate nerupte. *A)* Imagini CT: HSA grup Fisher III şi *B)* angiografie CT vedere posterioară.

de asemenea şi abordul direct intracavernos al anevrismului[11].

Anevrismele multiple se găsesc la 30% dintre bolnavii cu HSA. În aceste cazuri problema diagnostică esenţială o constituie identificarea anevrismului rupt. Cu alte cuvinte se pune întrebarea care dintre anevrisme trebuie clipat pentru a preveni resângerarea. În decelarea sursei hemoragice un ajutor important îl oferă imagistica CT (fig. 9) atunci când hemoragia subarahnoidiană este localizată predominant în anumite zone. Când hemoragia este difuză, criteriile angiografice (anevrismul cel mai mare, anevrismul cu contur neregulat etc.) orientează spre alegerea ţintei operatorii iniţiale. Cliparea celorlalte anevrisme poate fi făcută în acelaşi timp operator când sunt atacabile prin acelaşi abord sau în mai mulţi timpi operatori.

PROGNOSTICUL HSA ANEVRISMALE

În urma rupturii anevrismale moartea subită sau decesul pacientului înainte de a ajunge la o unitate medicală se produc în 10-20% din cazuri. Mortalitatea totală în condiţiile actuale de tratament este în medie de 45% (variind între 32-67% în diverse statistici), în special pe seama HSA grave (grad IV şi V HH) şi pe seama complicaţiilor (repetarea rupturii, vasospasm etc.). Aproximativ 30% din supravieţuitori au disfuncţii moderate şi severe. Pentru hemoragiile subarahnoidiene anevrismale de grad mic prognosticul vital şi funcţional este mult ameliorat în condiţiile conduitei terapeutice prezente: recunoaşterea imediată a bolii şi punerea pacientului în repaus la pat,

Scanned with OKEN Scanner

diagnosticare rapidă CT şi angiografică, intervenţie precoce, profilaxia complicaţiilor.

În studiul publicat de Ciurea şi colab. pe 428 de cazuri de anevrisme intracraniene rupte operate, starea pacienţilor evaluată pe scara Glasgow Coma Outcome (GOS), la trei luni postoperator, era următoarea: good recovery (GR) - 278 de cazuri (64,9%), moderate disability (MD) - 101 cazuri (23,6%), severe disability - 21 de cazuri (5%), persistent vegetative state - 5 cazuri (1,1%) şi decese 23 de cazuri (5,3%).

BIBLIOGRAFIE

1. American Heart Association – Guidelines for the Management of Aneurysmal Subarachnoid Hemorrhage, 1994
2. Arseni C, Constantinovici A, Mihăilă G – Anevrismele cerebrale. Experienţa noastră pe 482 cazuri. Neurol Psihiat Neurochir. 1972;17:5,395-418
3. Batjer H, Suss RA, Samson D – Intracranial AVM associated with aneurysms. Neurosurgery. 1986;18:29-35
4. Black PMcL – Hydrocephalus and vasospasm after SAH. Neurosurgery. 1986;18:355-362
5. Botterell EH, Leugheed WH, Scott JW, Vandewater, SL – Hypotermia and interruption of carotid, or carotid and vertebral circulation in the surgical management of intracranial aneurysms. J Neurosurg. 1956;13:1-42
6. Ciurea AV, Taşcu A, Chefneux A, Rădulescu R, Brehar F – Lifethreatening in Intracranial Aneurysms – Important Measures to avoid Rebleeding and Cerebral Ischemic Stroke. 9-th Stroke Conference, Bucharest, 2006
7. Chefneaux A, Taşcu A, Ciurea AV – Tratamentul Endovascular şi Chirurgical al Anevrismelor Intracraniene. Edit. Benett, 2007
8. Chen PR, Frerichs K, Spetzler R – Natural history and general management of unruptured intracranial aneurysms. Neurosurg Focus. 2004;17(5):E1,1-6
9. Constantinovici A, Ciurea AV – Ghid practic de neurochirurgie. Edit. Medicală, Bucureşti, 1998
10. Dănăilă L – Vascularizaţia arterială şi venoasă a creierului, 2001
11. Dănăilă L, Arsene D, Carp N – Atlas de patologie chirurgicală a creierului (Atlas of Surgical Pathology of the Brain). Edit. Moonfal Press Bucharest, ed. I, 2000; ed. II, 2001
12. Dănăilă L, Paşcu M – Lasers in Neurosurgery. Edit. Academiei, Bucharest, 2001
13. Dănăilă L – Vascularizaţia arterială şi venoasă a creierului. Edit. Tipart Group, Bucharest, 2001
14. Dănăilă L, Pais V, Ştefănescu F – Cerebrovascular malformations – an atlas of histopathology and ultrastructure. Edit. Cartea Universitară, Bucureşti, 2005
15. Dănăilă L, Pais V, Ştefănescu F – The vascular wall and the intracerebral hemorrhage – an atlas of light and electron microscopy. Edit. Cartea Universitară, Bucharest, 2005
16. Dănăilă L, Ştefănescu FI – Anevrismele sistemului arterial vertebro-bazilar. Rev Medico-Chirurgicală. 1991;95;236-237
17. Dănăilă L, Ştefănescu FI – Intracranial aneurysms of the internal carotid artery (ICA). Rom Neurosurg. 1992;1:1-10
18. Dănăilă L – Vertebrobasilar aneurysms. Rom Neurosurg. 1992;1:11-22
19. Dănăilă L – Cerebral mycotic aneurysm. Case report. Rom Neurosurg. new series. 1993;2,159-164
20. Dănăilă L, Papacocea T – Anevrismele micotice intracraniene – Consideraţii clinico-terapeutice. Infomedica. 1994;4:102-104
21. Dănăilă L, Ştefănescu FI, Petrescu DA – Microchirurgia anevrismelor circulaţiei posterioare. Rom J Reconstructive Microsurgery. 1996;1,5-16
22. Dănăilă L, Ştefănescu FI, Petrescu DA – Tratamentul chirurgical al anevrismelor de arteră comunicantă anterioară. Acta Neurologica Moldavica. 1997;5,136
23. Dănăilă L, Ştefănescu FI, Rădoi M, Olteanu R, Petrescu DA, Toader C, Gheorghiţescu Lidia, Pătruleasa Carmen – Tratamentul chirurgical al anevrismelor de comunicantă anterioară (AACoA). A VII-a Conferinţă Naţională de Stroke (AVC) cu participare internaţională. Rev Rom Stroke (AVC), Sinteze şi Rezumate. 14-15 Oct 2004, p. 85-86
24. Dănăilă L et al – Tratamentul neurochirurgical al anevrismelor din teritoriul circulaţiei posterioare. A IX-a Conferinţă Naţională de Stroke. Rev Rom Stroke (AVC), Sinteze şi Rezumate. 13 Oct 2006, Vol. IX, p. 207
25. Dănăilă L, Ştefănescu F – Anevrismele cerebrale. Edit. Academiei Române, Bucureşti, 2007
26. Dolenc V – A combined epi and subdural direct approach to carotid ophtalmic artery aneurysms. J Neurosurg. 1985;62:667-672
27. Dolenc V – Direct microsurgical repair of intracavernos vascular lesions. J Neurosurg. 1983;58:824-831
28. Drake CG, Peerless SJ, Hernesniemi JA – Surgery of vertebrobasilar aneurysms. London, Ontario experience on 1767 patients. Springer, Wien, 1996
29. Ferguson GG – Physical factors în the initiation, growth and rupture of human intracranial saccular aneurysms. J Neurosurg. 1972;37:666-677
30. Garfinkle AM, Danys JP, Nicolle DA – Terson's syndrome: A reversible cause of blidness following SAH. J Neurosurg. 1992;76:766-771
31. Glynn LE – Medial defects in the circle of Willis and their relation to aneurysms formation: J Pathol Bacteriol. 1940;51:213-221
32. Greenberg MS – Handbook of Neurosurgery. Thieme, 2001
33. Hashimoto N, Handa H – Experimental Models of Cerebral Aneurysms. In: Le Roux PD, Winn RH, Newell DW (eds): Management of Cerebral Aneurysms, Elsevier Inc, 2004, p. 69-79
34. Hernesniemi J, Koivisto T – Comments on „The impct of the International Subarachnoid Aneurysm Treatment Trial (ISAT) on neurosurgical practice". Acta Neurochir (Wien). 2004;146: 203-208
35. Hesselink JR – Radiology: Investigation of intracranial aneurysms. In: Fox JL (ed): Intracranial Aneurysms, Springer-Verlag, New York, 1983, cap. 17, p. 497-548
36. Hillman J – Should computed tomography scanning replace lumbar puncture in the diagnostic process în suspected SAH? Surg Neurol. 1986;26:547-550

Scanned with OKEN Scanner

Scanned with OKEN Scanner

Motto: *„Am creat o civilizaţie ale cărei elemente esenţiale sunt profund dependente de ştiinţă şi tehnologie”.*

CARL SAGAN, astronom american (1936-1996)

MALFORMAȚIILE ARTERIOVENOASE CEREBRALE

*Prof. dr. **Radu Mircea GORGAN**

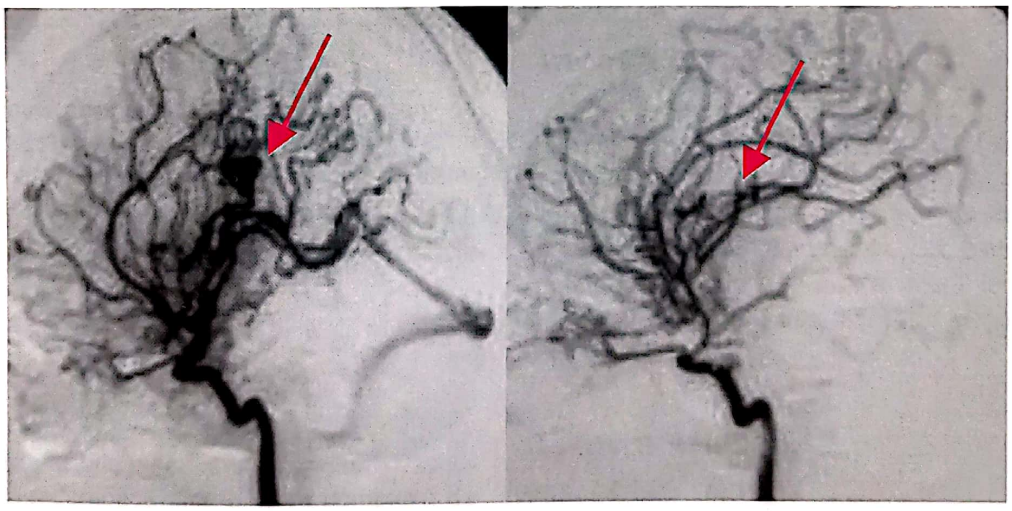

* Clinica I Neurochirurgie, Spitalul Clinic de Urgenţă „Bagdasar-Arseni” Bucureşti,
Şos. Berceni nr. 10-12, Sector 4, Cod 041902
e-mail: gorgan_mircea@yahoo.com

Scanned with OKEN Scanner

ABREVIERI

MAV – Malformaţie arteriovenoasă
CT – Examinare computer-tomografică
IRM – Examinare prin rezonanţă magnetică nucleară
DSA – Digital substraction angiography - angiografie digitală cu substracţie
NPPB – „Normal perfusion pressure breaktrough"- ruperea pragului de perfuzie cerebrală normală
PET – „Positron emission tomography" - tomografie prin emisie de pozitroni
SPECT – „Single photon emission computed tomography" - tomografie prin emisie de fotoni
MAV „high-flow" – MAV cu flux rapid

Scanned with OKEN Scanner

MALFORMAȚIILE ARTERIOVENOASE CEREBRALE

Prof. dr. **Radu Mircea GORGAN**

INTRODUCERE

Malformaţiile arteriovenoase (MAV) intracraniene reprezintă o patologie deosebit de dificilă din punct de vedere diagnostic şi terapeutic. Rezultatele tratamentului au evoluat pozitiv datorită rezecţiilor microchirurgicale sau combinaţiilor dintre embolizarea endovasculară şi radiochirurgia stereotactică.

Definiție

Malformaţiile arteriovenoase sunt anomalii vasculare congenitale compuse dintr-o reţea complexă de artere şi vene conectate prin fistule, fără interpunerea unui pat capilar între sursa arterială şi drenajul venos.

Embriologie

Plexurile anastomotice ale vascularizaţiei în curs de dezvoltare intrauterină la embrion, între a patra şi a opta săptămână, prezintă asemănări morfologice cu malformaţiile arteriovenoase. Apariţia unei malformaţii vasculare este strâns legată de o oprire în evoluţie a dezvoltării vaselor embrionare[9,13].

EPIDEMIOLOGIA MAV

Incidență

Malformaţiile arteriovenoase au o frecvenţă de 14 cazuri/10 000 de indivizi, indiferent de sex, şi reprezintă 6% din leziunile cerebrale. Ocazional a fost descrisă o incidenţă familială, dar este necesară o cercetare mai aprofundată a alterărilor genetice în MAV cerebrale, acestea fiind încă neconcludente.

Istorie naturală

Existenţa unei malformaţii arteriovenoase cerebrale expune pacientul unor riscuri majore:

1. Rata de sângerare a MAV nerupte este de 3-4% pe an.
2. În localizările profunde (mezencefal, nuclei bazali, trunchi cerebral) rata de sângerare este de 60% pe an, dintre care 1% decedează anual.
3. Rata de deces în MAV este de 1-2% pe an şi este asociată:
   - 10% cu prima sângerare;
   - 13% cu a doua hemoragie;
   - 20% cu următoarele hemoragii.

4. Resângerarea cumulată a MAV este de 33% în 4 ani.

5. 30% dintre supravieţuitori prezintă morbiditate: deficite neurologice şi/sau epilepsie.

6. Incidenţa unui nou deficit neurologic este de 50% la fiecare sângerare.

7. 7,6% dintre pacienţii cu MAV dezvoltă în timp un anevrism.

Evoluţia naturală a MAV este spre creştere în dimensiune şi volum, îndeosebi la pacienţii tineri[1].

ETIOPATOGENIA MAV

Fiziopatologia MAV şi a parenchimului cerebral înconjurător este influenţată şi dependentă de mai mulţi factori, şi anume:

- Mărimea malformaţiei arteriovenoase.
- Localizarea superficială sau profundă a MAV.
- Anomaliile vasculare asociate.
- Prezenţa sângerării.

O mare parte din manifestările clinice sunt induse de ischemia cerebrală ce însoţeşte evoluţia malformaţiilor arteriovenoase. Suportul anatomic al mecanismelor fiziopatologice include arterele nutritive ale malformaţiei, arterele nutritive ale parenchimului cerebral din jur şi şunturile vasculare create prin prezenţa malformaţiei arteriovenoase.

Conform modelului teoretic propus de Spetzler şi Seluran, fenomenele ischemice cerebrale ce înconjoară malformaţia arteriovenoasă au următorul mecanism:

1) Cu cât şuntul din interiorul malformaţiei este mai pronunţat, fluxul sanguin va fi direcţionat către acest şunt, ducând implicit la o reducere a presiunii perfuziei cerebrale în aria deservită de acea arteră nutritivă.

2) Scăderea fluxului sanguin este direct proporţională cu rata fluxului prin şuntul arteriovenos, cu lungimea arterei nutritive şi cu presiunea venoasă locală.

3) Mecanismele cerebrale de autoreglare, ca răspuns compensator, reduc fluxul sanguin la nivelul parenchimului cerebral înconjurător şi dilată arteriolele nutritive.

4) Expunerea continuă la o presiune de perfuzie scăzută duce la dilatarea permanentă a arterelor nutritive şi la modificări definitive ale peretelui vascular. Patul vascular aflat sub influenţa mecanismelor de autoreglare regresează într-o reţea pasivă care este dependentă numai de presiune.

5) Dilatarea şi contracţia autonomă a vaselor nu mai este posibilă în condiţiile de creştere sau de scădere a presiunii.

6) Modificările ischemice cerebrale apar atunci când capacitatea de compensare prin vasodilataţie este depăşită de reducerea marcată a fluxului prin arterele nutritive, care, la rândul lor, depind de amploarea şuntului din nidusul malformaţiei.

Complexitatea fiziopatologiei malformaţiilor arteriovenoase a devenit şi mai evidentă odată cu descrierea biomatematică şi analiza hemodinamică a alterărilor de flux sanguin. Lo şi colaboratorii[12], analizând matematic fluxul cerebral, presiunile de perfuzie cerebrală, gradientele de presiune din MAV şi rezistenţa hemodinamică, au demonstrat în 1993 următoarele:

7) Fenomenul de furt vascular este invers proporţional cu rezistenţa hemodinamică a malformaţiei.

8) Probabilitatea hemoragiei este în relaţie directă cu distribuţia presiunii de-a lungul şunturilor voluminoase, cu pereţi subţiri.

ANATOMIA PATOLOGICĂ A MAV

Localizarea malformaţiilor arteriovenoase este în proporţie de aproximatv 90% supratentorială. Principala arteră nutritivă a malformaţiei provine, în majoritatea cazurilor, în ordine descrescătoare, din artera cerebrală medie, artera cerebrală anterioară şi artera cerebrală posterioară.

La momentul diagnosticului, 30% dintre MAV au mărimea sub 3 cm, 60% au între 3 şi 6 cm, iar restul peste 6 cm.

Malformaţia arteriovenoasă este alcătuită din vase de calibru diferit, care de obicei se întind de la cortex până la peretele ventricular. Aspectul intraoperator sugerează un „ghem" vascular arterial dilatat şi sinuos,

Scanned with OKEN Scanner

care comunică direct cu un „ghem" venos îngroşat, fără interpunerea unui pat capilar. Vasele sanguine sunt hialinizate, sclerozate, cu multiple calcificări, fapt ce predispune la rupturi. Parenchimul cerebral înconjurător prezintă gliază, care joacă rolul cel mai important în apariţia crizelor epileptice.

Malformaţiile arteriovenoase se dezvoltă de obicei în teritoriul mai multor lobi cerebrali, rareori bilateral, iar vascularizaţia arterială se realizează prin mai mulţi pediculi, atât corticali, cât şi profunzi. Frecvent, malformaţia vasculară beneficiază de aport arterial şi prin pediculi din emisfera controlaterală.

În afara modificărilor arborelui arterial induse de prezenţa malformaţiei (anevrisme, stenoze), circulaţia în sectorul venos prezintă multiple modificări structurale: ectazii şi stenoze ale venelor de drenaj, variante angiografice ale sinusurilor venoase sau absenţa sinusului drept. Congestia venoasă poate fi la originea unei hemoragii sau a unui deficit neurologic.

MANIFESTĂRI CLINICE ALE MAV

Simptomele clinice la debut sunt, în ordine descrescătoare:

- Hemoragia cerebrală - 53%.
- Crizele epileptice - 46%.
- Cefaleea acută - 34%.
- Deficitul neurologic progresiv - 21%

15% din pacienţii cu MAV sunt asimptomatici.

Semnele bolii apar mai frecvent în decada a treia de viaţă[1].

Expresia clinică a malformaţiilor arteriovenoase conturează trei mari sindroame:

1. *Hemoragia cerebromeningiană* este sindromul majoritar şi evidenţiază brutal prezenţa afecţiunii. Ruptura malformaţiei arteriovenoase are drept cauze favorizante eforturile fizice, suprasolicitarea psihică, puseurile de hipertensiune arterială, traumatismele craniocerebrale, insolaţia, sarcina, abuzul de alcool etc.

Apariţia hematomului intraparenchimatos se manifestă printr-o pierdere a conştienţei de intensitate şi durată redusă, care uneori poate lipsi, şi ulterior apare o pareză controlaterală. Deficitul neurologic se ameliorează progresiv în perioada următoare prin resorbţia hematomului şi dispariţia edemului cerebral.

Când simptomul de debut este hemoragia subarahnoidiană, tabloul clinc poate fi dramatic, cu fenomene de hipertensiune intracraniană, comă, crize de epilepsie jacksoniană şi semne de iritaţie meningiană.

2. *Crizele epileptice* reprezintă în 46% din cazuri primul simptom clinic prin care se manifestă malformaţiile arteriovenoase şi sunt frecvente în cazul malformaţiilor mari şi mijlocii. Frecvenţa crizelor este mai mare la pacienţii peste 30 de ani, când glioza perimalformaţie s-a instalat. Crizele epileptice pot fi generalizate sau focalizate. În localizarea frontală sau temporală, crizele se întâlnesc mai rar. Malformaţiile vasculare parietale dau crize focale, iar cele dezvoltate bilobar (frontoparietal, parietotemporal etc.) se manifestă prin crize generalizate. Aspectul clinic al crizei epileptice este acelaşi pe parcursul întregii evoluţii a malformaţiei vasculare şi deficitele neurologice postcritice se remit.

Mecanismele fiziopatologice responsabile de epilepsia din malformaţiile arteriovenoase sunt:

- Glioza parenchimului cerebral din jurul malformaţiei, cauzată de hemoragii subclinice şi depozitele de hemosiderină.
- Ischemia cortexului adiacent cauzată de şuntul realizat prin malformaţie, numit şi „furt vascular clinic".
- Localizarea „borderzone" a malformaţiei arteriovenoase considerată ca atare atunci când există artere nutritive provenind din cel puţin două artere principale ale poligonului Willis: artera cerebrală anterioară, medie sau posterioară.

3. *Sindromul pseudotumoral* al MAV se întâlneşte în evoluţia malformaţiilor mari şi mai ales în cele cu localizare la nivelul fosei craniene posterioare. Deficitul neurologic progresiv poate fi în 21% din cazuri simptomul de debut al afecţiunii. Semnele de hipertensiune intracraniană se asociază rapid în conturarea tabloului clinic.

Malformaţiile arteriovenoase localizate subtentorial apar la orice vârstă, debutează cu hemoragie subarahnoidiană în marea majoritate a cazurilor[22]. La copii şi tineri, malformaţiile de trunchi cerebral, cu localizare predilectă în punte, se manifestă cu sim-

Scanned with OKEN Scanner

ptome premonitorii cu luni şi ani înainte de diagnostic: vertij, deficite de nervi cranieni, fenomene de hipertensiune intracraniană[3]. Dacă ruptura malformaţiei se produce în cerebel, apar vertij, nistagmus şi tulburări de echilibru secundare hematomului intracerebelos.

Alte simptome se pot valida, dar sunt mult mai rar întâlnite: decompensarea cardiacă la sugar şi copilul mic, hidrocefalia obstructivă, suflul intracranian.

DIAGNOSTICUL MAV

Diagnosticul malformaţiilor arteriovenoase se bazează pe investigaţiile imagistice: computer-tomografia cerebrală (CT) şi rezonanţa magnetică cerebrală (IRM) asociate cu angiografia cerebrală.

Examenul CT cerebral cu substanţă de contrast evidenţiază malformaţia arteriovenoasă sub forma unui proces expansiv de aspect serpiginos localizat intracerebral.

Imagistica prin rezonanţă magnetică (IRM) este investigaţia de fineţe care permite precizarea exactă a topografiei malformaţiei şi raporturile anatomice pe care aceasta le are cu structurile adiacente. Explorarea funcţiilor neurologice se poate face prin IRM funcţional.

Opţional, se poate face o explorare a hemodinamicii cerebrale prin tomografie cu emisie de pozitroni (PET) sau prin SPECT (single photon emission computed tomography).

Diagnosticul „de aur" este reprezentat de angiografia cerebrală cu substracţie (DSA) urmată de angiografia selectivă şi, când este necesar, de stereoangiografie.

Angiografia permite aprecierea angioarhitecturii malformaţiei vasculare precum şi a situaţiei hemodinamice în întregime. Chiar malformaţii arteriovenoase medii (3-6 cm diametru) pot avea compartimente multiple care să necesite un studiu angiografic supraselectiv, deseori necesar pentru adoptarea optimă a strategiei terapeutice.

Angiografia trebuie să precizeze prezenţa următoarelor elemente:

- flux rapid;
- componente plexiforme;
- artere nutritive multiple;
- surse nutritive din arterele lenticulostriate care trebuie conservate intraoperator;
- anevrisme intranidale sau situate pe artere nutritive;
- drenajul venos.

În baza studiului angiografic, Martin şi Spetzler[19] au propus în 1986 o scală de gradare a MAV care este şi astăzi cea mai utilizată metodă de apreciere a conduitei terapeutice şi de evaluare a riscului de deficit motor postoperator (fig. 1, fig. 2, fig. 3, fig. 4). Gradul malformaţiei este dat de suma punctelor acordate pe 3 criterii:

1) Mărimea malformaţiei.

2) Elocvenţa funcţională a creierului adiacent malformaţiei.

3) Poziţia drenajului venos.

Cu cât malformaţia are un punctaj mai mare, cu atât riscul intraoperator este mai mare, sindroamele de hiperperfuzie apar mai frecvent, iar riscul de agravare devine major (tabelul I).

TABELUL I

MĂRIMEA MAV	PUNCTAJ
< 3 cm – MAV mică	1
3-6 – MAV mare	2
> 6 cm – MAV mare	3
ELOCVENŢA CREIERULUI ADIACENT	
Neelocvent	0
Elocvent	1
DRENAJUL VENOS	
Superficial	0
Profund	1

Riscul de deficit neurologic pentru malformaţiile mici este de 5,1%, pentru cele medii de 21,5%, iar pentru cele mari de 40%.

Drenajul venos profund adaugă un surplus de 20% în apariţia deficitelor neurologice permanente.

În baza gradării malformaţiilor conform scalei Martin-Spetzler, se consideră că pacienţii cu MAV de grad I, II şi III beneficiază de rezecţie chirurgicală optimă, iar cei cu grade IV şi V au risc major de deficit neurologic permanent. Ulterior a fost adăugat un grad VI pentru malformaţiile considerate imposibil de tratat.

Scanned with OKEN Scanner

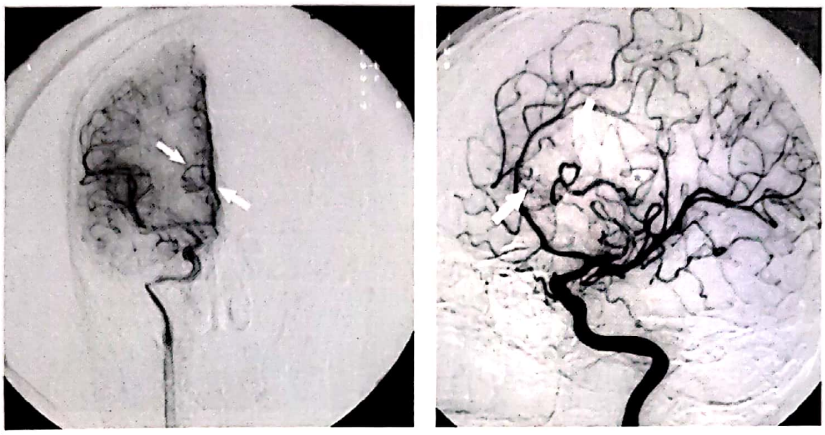

Fig. 1. MAV gradul I Martin-Spetzler. Angiografia cu substracţie faţă şi profil, artera carotidă internă dreaptă, relevă MAV tip blush arterial frontal drept injectată din artera cerebrală anterioară dreaptă (grupul frontal intern) şi drenaj venos unic sinuos în sinusul drept via vena Galen.

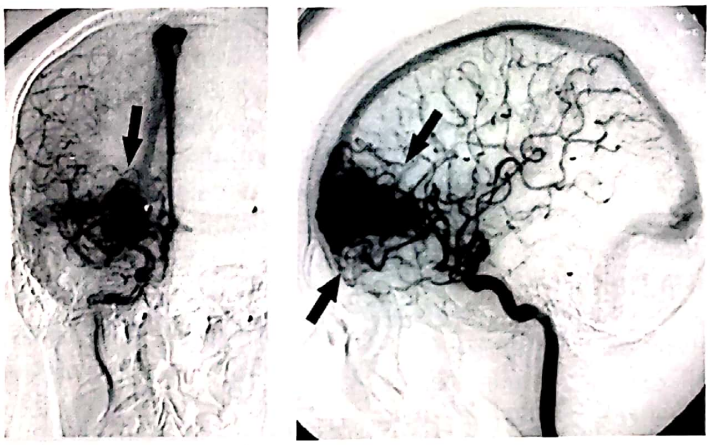

Fig. 2. MAV gradul II Martin-Spetzler. Angiografia cu substracţie faţă şi profil relevă leziunea frontală injectată din artera frontopolară dreaptă şi grupul frontal extern drept, cu nidus de 3,5 cm şi drenaj venos în sinusul sagital superior prin 4 vene corticale.

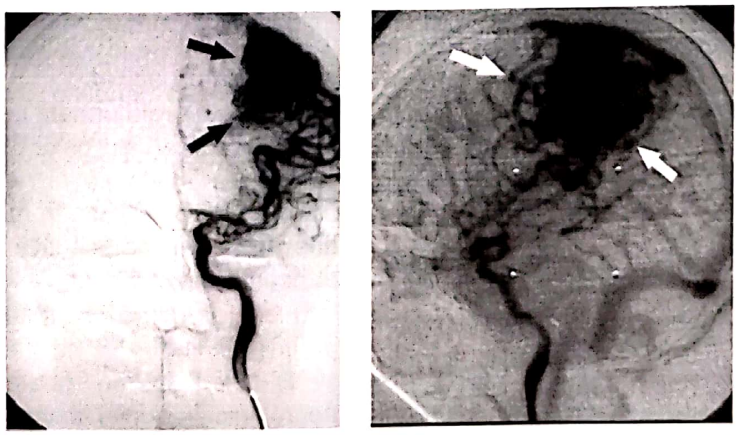

Fig. 3. MAV gradul III Martin-Spetzler. Angiografia cu substracţie faţă şi profil relevă MAV parietal drept „high-flow" cu sursă din artera parietală posterioară dreaptă (din artera cerebrală medie), artera plicii curbe, artera calosomarginală şi artera pericaloasă. Nidusul are peste 6 cm iar drenajul venos este multiplu superficial prin vene corticale în sinusul sagital. MAV se injectează şi prin artera comunicantă posterioară din sistemul vertebrobazilar.

Scanned with OKEN Scanner

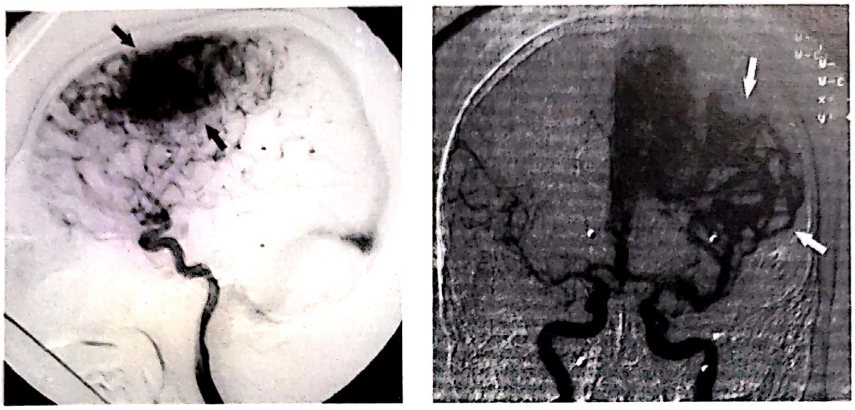

Fig. 4. MAV gradul IV Martin-Spetzler. Angiografia cu substracţie faţă şi profil relevă leziunea gigantă de emisferă stângă dominantă, frontoparietală, alimentată de multiple ramuri din artera cerebrală anterioară stângă, artera cerebrală medie stângă şi o mică contribuţie din ramurile distale ale arterei cerebrale posterioare stângi, cu nidus 5,5/4,5 cm, cu drenaj venos multiplu superficial în sinusul sagital.

TRATAMENTUL MAV

Metodele terapeutice actuale cuprind:

- Rezecţia chirurgicală.
- Radiochirurgia stereotactică Gamma-Knife.
- Embolizarea endovasculară.
- Combinaţii între acestea[2,3].

Obiectivul tratamentului este de a elimina riscul de hemoragie intracraniană şi progresia deficitului neurologic.

A. Consideraţii preterapeutice

Stabilirea conduitei terapeutice presupune parcurgerea cu rigurozitate a 3 etape:

1) Efectuarea comparaţiei între riscul tratamentului şi riscul impus de istoria naturală a bolii[17].

2) Aprecierea vârstei pacientului, a tarelor asociate, a eventualităţii sarcinii la femei, evaluarea localizării leziunii cu detalii anatomice extensive, inclusiv pentru drenajul venos, aceştia fiind factorii de bază care orientează către modalitatea terapeutică ce urmează a fi selectată.

3) Efectuarea comparaţiei factorilor de risc între diferite proceduri sau combinaţii de proceduri.

Decizia terapeutică presupune o cunoaştere aprofundată a riscurilor şi beneficiilor diferitelor opţiuni, de aşa manieră încât pacientul să beneficieze de cea mai bună soluţie.

B. *Scopurile şi indicaţiile tratamentului*

Scopul principal este reprezentat de cura totală a leziunii şi de prevenirea riscului de hemoragie, cu restabilirea fluxului sanguin cerebral în parametrii normali. Se consideră că absenţa completă a MAV la angiografia postoperatorie elimină riscul de hemoragie secundară.

Metodele terapeutice actuale trebuie individualizate pentru fiecare pacient de către o echipă multidisciplinară:

1) Chirurgia deschisă se adresează MAV mici şi mijlocii, situate în arii neelocvente, fără drenaj venos profund complex.

2) Radiochirurgia se adresează leziunilor cu mărime sub 3 cm, care au un istoric de sângerare sau care sunt prezente la pacienţi în vârstă.

3) Embolizarea are ca scop reducerea permanentă a mărimii MAV şi a riscului de sângerare, având rolul de a facilita procedurile curative şi de a scădea riscul pentru pacient.

Radiochirurgia urmată de chirurgie deschisă efectuată după intervalul celor 3 ani, în care se presupune obliterarea malformaţiei, a devenit recent o nouă alternativă de operaţie în mai mare siguranţă a MAV, deschizând noi perspective în tratamentul multimodal al acestor leziuni.

Fiecare dintre metodele menţionate prezintă propriile limite:

1) Chirurgia nu poate rezolva fără sechele neurologice leziunile anatomice profunde sau pacienţii cu stare neurologică alterată.

2) Radiochirurgia are o rată înaltă de complicaţii pentru MAV mai mari de 3 cm şi efectul ei este întârziat.

Scanned with OKEN Scanner

3) Embolizarea nu este o cură radicală decât în 5-10% din cazuri, dar poate preceda chirurgia deschisă în MAV gigante; poate preceda, de asemenea, şi radiochirurgia; poate rezolva anevrismele asociate cu MAV sau fistulele arteriovenoase din malformaţiile plexiforme. Procedeul embolizării prezintă riscul revascularizării MA[3,18].

Tratament chirurgical

Tratamentul chirurgical al MAV se face numai în servicii specializate, dotate tehnic şi capabile să asigure investigaţii complete, condiţii intraoperatorii optime, îngrijire şi tratament postoperator eficient în orice eventualitate evolutivă[21].

Există experţi neurochirurgi care preferă să opereze toate tipurile de MAV. Ei au dezvoltat procedee accesorii de neuroprotecţie care permit intervenţii chirurgicale de succes chiar în MAV de gradul V, apelând la oprire cardiacă şi circulaţie extracorporeală în condiţii de hipotermie profundă, la temperaturi corporale centrale de 15°C pentru un timp maxim de 50 de minute de lucru (Spetzler şi colab, 1997).

Majoritatea neurochirurgilor preferă ca malformaţiile mici şi nerupte, situate în arii elocvente să fie tratate radiochirurgical. Foarte puţine MAV mici au indicaţie de tratament endovascular. MAV sub 3 cm situate în arii neelocvente sunt operabile. MAV mici rupte situate în arii elocvente care au cauzat deficite neurologice se tratează prin chirurgie deschisă[4].

MAV rupte cu hematoame ce predispun la sindroame de angajare se operează de urgenţă într-un prim timp pentru evacuarea hematomului, urmând ca angiografia şi intervenţia curativă să se facă ulterior[5,10].

Pacienţii cu deficite majore apărute după rupturi ale malformaţiilor dar fără iminenţă de angajare se tratează conservator până la stabilizarea neurologică, după care sunt reevaluaţi şi operaţi[6].

Pacienţii cu malformaţii mari nerupte şi oligosimptomatice situate în arii elocvente, cu riscuri operatorii deosebit de mari sunt trataţi conservator şi ţinuţi sub observaţie[7,8].

Pregătirea preoperatorie presupune administrare de steroizi, de beta-blocante şi selectiv de anticonvulsivante.

Intervenţia neurochirurgicală se face sub anestezie generală şi monitorizare intraoperatorie. Presupune o craniotomie largă şi o deschidere delicată a durei mater pentru a nu intercepta elementele corticalizate ale leziunii. Pentru leziunile situate în ariile centrale este foarte utilă şi necesară monitorizarea neurofiziologică intraoperatorie[9], ca şi reevaluarea angiografică intraoperatorie ori de câte ori este necesar înaintea începerii rezecţiei sau în timpul acesteia.

Aspecte tehnice

Principiile care trebuie respectate în vederea unei rezecţii sigure a MAV, fără sângerări sau injurii ale creierului sunt următoarele:

1) Abordul chirurgical trebuie să permită disecţia arterelor nutritive, a nidusului şi a venelor de drenaj, în ordinea menţionată. Când acest lucru nu este posibil, se preferă procedee operatorii multistadiale. Extirparea completă trebuie efectuată numai după întreruperea arterelor nutritive.

2) Disecţia trebuie efectuată pe cât posibil în spaţiul subarahnoidian. Când se apropie de suprafaţa creierului, arterele nutritive trebuie urmărite prin fisuri sau şanţurile intergirale. Pentru MAV situate profund, de exemplu în regiunea talamică, abordul transventricular micşorează injuria potenţială a parenchimului cerebral.

3) Pentru MAV de mărime mare, cu flux crescut sau cu artere nutritive multiple, se preferă întreruperea multistadială a arterelor nutritive în apropierea nidusului, pentru a simplifica caracteristicile leziunii şi a permite o rezecţie totală în siguranţă.

Actul chirurgical presupune atacul primar al arterelor nutritive şi disecţia malformaţiei pe planul de clivaj gliotic. Magnificaţia intraoperatorie devine necesară, lupele fiind preferate pentru planurile superficiale, iar microscopul pentru cele profunde. Disecţia se începe în aria silenţioasă a creierului în marginea anatomică a leziunii. Retracţia se face pe malformaţie, nu pe creier. Tehnica de întrerupere vasculară apelează la coagularea bipolară şi secţionare cu microfoarfece, acordând atenţie arterelor de trecere („en passant")[4,5,6,7].

Scanned with OKEN Scanner

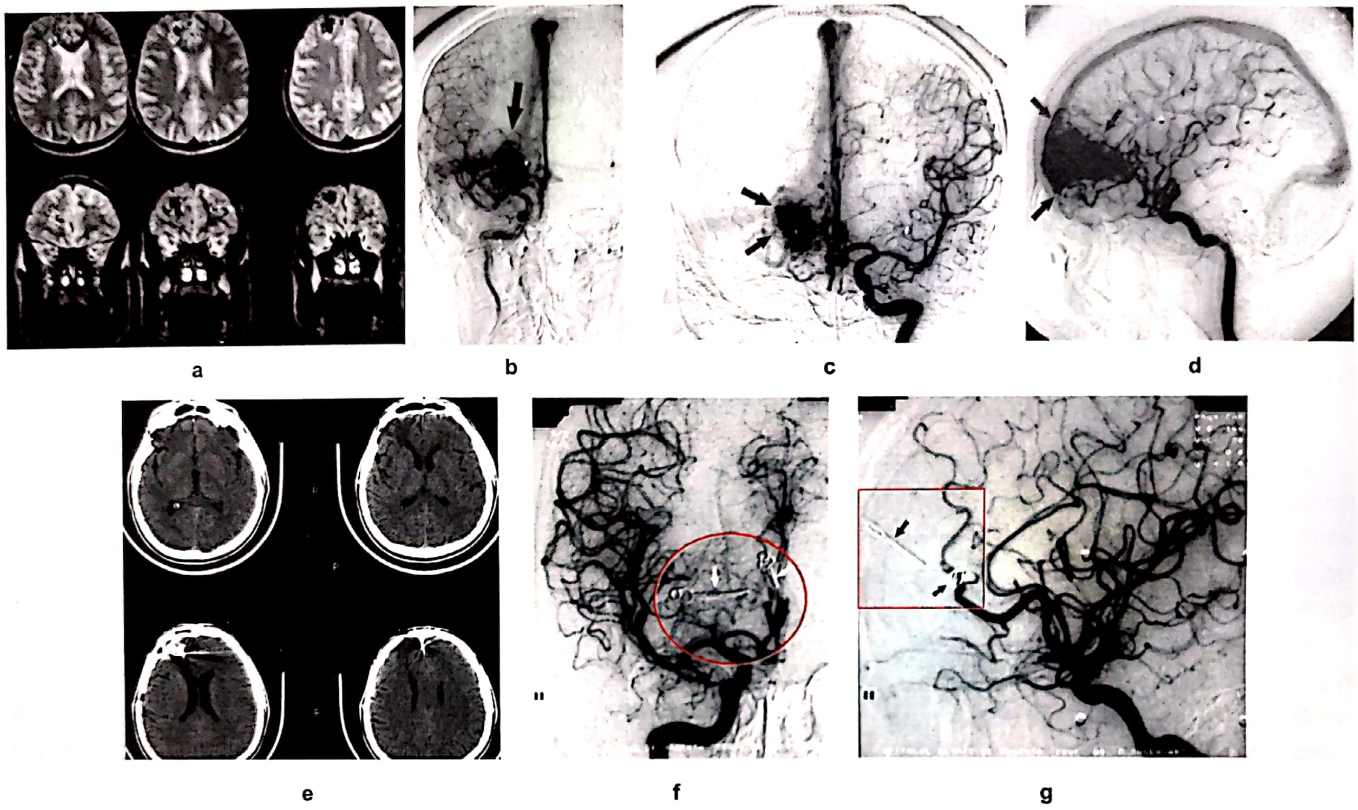

Fig. 5. Bărbat, 43 de ani, prezintă crize „grand mal" de 8 ani devenite rezistente la tratament. IRM *(a)* relevă MAV frontală dreaptă gradul II Martin-Spetzler. Angiografia carotidiană bilaterală faţă şi profil *(b,c,d)*, relevă leziunea frontală injectată din artera frontopolară dreaptă şi grupul frontal extern drept, cu nidus de 3,5 cm şi drenaj venos în sinusul sagital superior prin 4 vene corticale. Injectarea se face şi din artera carotidiană internă stângă prin artera comunicantă anterioară. Este operat, examenul CT postoperator *(e)* şi angiografia de control *(f, g)* relevă absenţa malformaţiei. Nu prezintă deficite focale postoperator, are minim sindrom frontal şi este în tratament cu doza minimă de carbamazepină de 600 mg/zi.

Se stabileşte progresiv planul de disecţie în jurul malformaţiei iar venele se întrerup la sfârşitul procedurii după evaluarea prin clipare temporară[15].

Porţiunea profundă a nidusului este cel mai greu de abordat deoarece posedă artere cu presiune mare şi vene fragile care în timpul coagulării se pot rupe şi retracta în parenchimul din jur. După devascularizarea completă se secţionează venele şi se excizează nidusul[11].

Majoritatea MAV sunt în vecinătatea ventriculilor laterali, iar când aceştia se deschid, se izolează pentru a preveni inundaţia sanguină secundară. Se poate lăsa drenaj ventricular extern pe termen scurt.

Pentru evitarea incidentelor intraoperatorii tehnice este absolut necesară menţinerea disecţiei în planul de clivaj gliotic.

Închiderea se face numai după irigare şi inspecţie atentă timp de câteva minute. Ariile suspecte necesită examinare sub magnificaţie înaltă pentru a micşora riscul lăsării pe loc a unei mici porţiuni din nidus.

Exemplificăm în fig. 5 *(a-g)* un caz de malformaţie arteriovenoasă frontobazală dreaptă gradul II, Martin-Spetzler, la care s-a intervenit neurochirurgical. Angiografia de control postoperatorie relevă extirparea în totalitate a malformaţiei vasculare cerebrale.

Complicaţii

Cele intraoperatorii sunt redutabile şi constau în hemoragii[10] de diferite amplitudini în toate etapele operatorii. Cea mai dificil de oprit este cea produsă la finalul rezecţiei nidusului situat profund, prin tendinţa de recanalizare a malformaţiei reziduale, parţial devitalizată. Edemul cerebral, uneori de tip erectil, apare datorită secţiunilor neadecvate ale venelor sau hemo-

Scanned with OKEN Scanner

ragiilor ventriculare secundare. Ischemia cerebrală iatrogenă este şi ea cauzatoare de deficite postoperatorii şi este secundară distrugerilor parenchimatoase prin leziuni de vase de trecere sau leziuni de spatulă.

Complicaţiille chirurgicale postoperatorii presupun hemoragii şi hematoame în patul leziunii rezecate, edem şi hemoragie prin depăşirea presiunii de perfuzie cerebrală normală (NPPB) care conduce la ocluzii venoase retrograde sau vasospasm cerebral[22]. Pot apărea crize epipleptice „de novo" în 7-15% din cazuri.

Spetzler a oferit o explicaţie plauzibilă pentru sângerările care apar în creierul din jurul malformaţiei după rezecţia acesteia. Fenomenul care se numeşte ruperea pragului normal de perfuzie cerebrală este, de asemenea, în relaţie cu pierderea răspunsului vasomotor autonom într-un pat vascular dilatat cronic. Se consideră că MAV este tratată cu succes atunci când şuntul este exclus în totalitate[23]. Închiderea acestui şunt determină o creştere a presiunii sângelui în creierul din jur, de la o valoare aflată sub normal la o valoare fiziologică. În condiţii normale, răspunsul autonom al creierului din jur la această creştere subtilă a fluxului este să determine o vasoconstricţie a arterelor nutritive. Dilataţia cronică preexistentă a patului vascular împiedică un asemenea răspuns normal, iar rezultatul îl reprezintă hemoragia şi edemul creierului înconjurător sau chiar din arii aflate la distanţă de teritoriul arterei nutritive care hrăneşte malformaţia.

Complicaţiile hiperemice după tratamentul chirurgical apar mai frecvent în MAV cu flux crescut care prezintă fenomene de furt. Pe măsură ce tehnicile de măsurare a fluxului şi presiunii din interiorul şi din jurul malformaţiilor se perfecţionează cu ajutorul metodelor matematice computerizate, ne aşteptăm să apară noi date de fiziologie cu un impact teoretic şi practic mai mare în tratamentul acestor pacienţi[14].

Există şi alte teorii care încearcă să explice rolul circulaţiei venoase în MAV şi probabilitatea apariţiei fenomenelor hiperemice postoperatorii. Al-Rodhan[18] şi colaboratorii au arătat că edemul şi hemoragia de după rezecţie se pot datora ocluziei venelor de drenaj. Acest proces conduce la edem şi hiperemie prin stagnarea fluxului sanguin în vasele nutritive. Schaller[22] a sugerat că hiperperfuzia după rezecţia MAV se datorează unui flux arterial care circulă fără constrângeri în arii corticale ischemiate anterior din cauza unei presiuni crescute în venele de drenaj. Niciuna dintre teoriile existente până în prezent nu poate să explice în totalitate fenomenele observate în legătură cu prezenţa, tratamentul şi complicaţiile unei malformaţii vasculare cerebrale[19].

În acest moment considerăm faptul că edemul şi hemoragia postoperatorie sunt complicaţii care apar la un număr redus de pacienţi şi sunt rezultatul unei combinaţii între furtul vascular preoperator şi ocluziile venoase postoperatorii[17,20].

Radiochirugia

Are ca principiu iradierea cu un fascicul îngust (format de 201 surse convergente) de particule administrat într-o singură şedinţă, ţintit pe un volum predeterminat, cu risc minim de afectare a ţesutului cerebral din jur[16].

Scopul radiochirurgiei este de a oblitera un MAV când volumul nidusului este între 5 şi 10 cm^3.

Obliterarea completă are o latenţă de 1-3 ani după radiochirurgie, în 80-85% din cazuri, timp în care pacientul nu este protejat contra hemoragiei.

Este sigură şi eficientă pentru malformaţiile mici situate în arii elocvente. Radiochirurgia nu este indicată ca tratament de primă intenţie în MAV. Este o alternativă viabilă doar atunci când rezecţia chirurgicală prezintă riscuri.

Cea mai frecventă indicaţie o reprezintă malformaţiile mici şi profunde care pot fi vindecate cu rată maximă de eficienţă.

Local leziunea se trombozează trecând prin fazele histologice de: telangiectazii, peteşii hemoragice şi tromboze parcelare, necroze fibrinoide şi în final degenerare hialină[12].

Complicaţii

Cel mai important este riscul persitent de hemoragie timp de 1-3 ani. Este posibil de asemenea un tratament imperfect datorat lipsei de vizualizare completă la examenul angiografic.

Sunt descrise şi recanalizări de malformaţii embolizate anterior cu materiale tip „glue", ca şi planning operator imperfect datorat unor angiografii bidimensionale (de aceea sunt preferate stereoangiografiile).

Scanned with OKEN Scanner

Uneori apare absenţa ocluziei MAV datorită dozei de iradiere prea scăzute.

Embolizarea MAV

Scopul embolizării este de a reduce permanent mărimea malformaţiei şi fluxul sanguin anormal prin aceasta, reducând incidenţa hemoragiilor secundare şi facilitând alte proceduri curative radiochirurgicale sau chirurgicale cu risc minim pentru pacient.

Tehnicile sunt diferite pentru vasele nutritive şi nidusuri. Materialele sunt şi ele variate, ca: spiralele metalice (coils), mătasea, cleiurile organice, polialcoolii, poliacrilaţii, baloanele detaşabile.

Embolizarea endovasculară este folosită în diferite servicii ca primă intenţie de tratament sau numai ca metodă complementară[13,17].

Este folosită pentru MAV gigante ca procedură multistadială şi supraselectivă deoarece evită riscul de rupere a pragului de perfuzie cerebrală normală (NPPB - normal perfusion pressure breaktrough).

Rezultatele şi complicaţiile raportate diferă în funcţie de experienţa serviciului şi modalitatea de selecţie a cazurilor[24,25,26,27].

Embolizarea intraoperatorie are precizie mai mare şi evită riscul sacrificării inutile a unor teritorii vasculare importante.

Complicaţii

Cea mai frecventă este hemoragia prin perforaţii de vase, apoi hemoragia prin depăşirea pragului de perfuzie cerebrală normală. De asemenea, sunt descrise accidente vasculare ischemice, retenţia de microcatetere, ocluzii vasculare nedorite prin migrarea materialelor de embolizare, ca şi recanalizarea vasului embolizat din cauza materialelor imperfecte.

PROGNOSTIC

Aprecierea rezultatelor se face prin examen neurologic zilnic şi examen angiografic de control la 7 zile de la operaţie. Rata de excludere chirurgicală este apeciată la 98% din cazurile operate.

Agravările neurologice sunt apreciate pentru MAV sub 3 cm la sub 5%, iar pentru MAV medii (3-6 cm) la 10-25% din cazuri.

Mortalitatea pentru malformaţiile de gradele I, II şi III este estimată la 5,7%, iar pentru cele de grad V şi VI la 30% din cazuri.

Morbiditatea pentru gradele I, II şi III este de 4,8%, iar pentru gradele V şi VI de 65%.

Recuperarea maximă se produce în primele 6 luni postoperator[20,24,25].

MAV de gradele IV şi V precum şi cele situate periventricular sau intraventricular beneficiază de tratament multimodal şi chirugie multistadială[26,27].

CONCLUZII

Tratamentul multimodal al MAV trebuie individualizat pentru fiecare caz în parte. Intervenţiile chirurgicale multistadiale pe leziuni mari sunt recomandate a fi făcute în condiţii de hipotensiune controlată intraoperator[2].

Următorul algoritm de tratament este foarte util în practica medicală (tabelul II):

TABELUL II

MAV		NERUPT	RUPT
Grad 0 – III		PROCEDEE	PROCEDEE
Localizare	Arii elocvente	Radiochirurgie	Operaţie
	Nuclei bazalii	Radiochirurgie	Operaţie + alte metode
			Embolizare
	Arii neelocvente	Operaţie	Operaţie
Grad III – IV			
Localizare	Nidus rezidual	Embolizare + operaţie	Operaţie
	Nuclei bazali	Radiochirurgie	Operaţie + alte metode
		Metode combinate	Operaţie + alte metode
Grad IV – V			
Localizare		Observaţie	Operaţie + alte metode. Operaţii multistadiale + radiochirurgie
		Embolizări multistadiale	

Scanned with OKEN Scanner

BIBLIOGRAFIE

1. Adams RD, Victor M – Principles of neurology, 5th ed. McGraw-Hill, New York, 1993
2. Ausman JI et al – Multidisciplinary approach to AVM, Operative Neurosurgery. Harcourt Publishers Limited, 2000, p. 1137-1151
3. Chapman PH et al – Multimodality treatment of Nongalenic AVM in Pediatric Patient. Neurosurgery. 2000; 47(2):346-354
4. Gorgan RM, Bucur N, Neacşu A – Difficulties in the treatment of cerebral arteriovenous malformations. Rom Neurosurgery. 2003;11(2):39-45
5. Gorgan RM, Bucur N, Neacşu A – Tratamentul multimodal al malformaţiilor arteriovenoase supratentoriale. Neurologia Medico-Chirurgicală, Timişoara, 2004
6. Gorgan RM, Bucur N, Neacşu A – Malformaţiile arteriovenoase supratentoriale, principii de tratament. Rev Rom Stroke (AVC). 2005;8:1
7. Gorgan RM – Malformaţiile arteriovenoase cerebrale. In: Popescu I (red.): Tratat de Patologie Chirurgicală, Volumul Neurochirurgie, Edit. Academiei, 2008
8. Gnanalingham K et al – Dual Technique for Obliteration of small AVM. Br J Neurosurg. 2002;16(4):376-80
9. Heros R et al – Supratentorial AVM, Neurovascular Surgery. Mc Graw-Hill Inc, 1995, p. 979-1004.
10. Jafar J Jafar, Ali R Rezai – Acute Surgical Management of Intracranial Arteriovenous Malformations. Neurosurgery. 1994; 34:8-13
11. Justin HT, Pik, Michael K Morgan – Microsurgery for Small Arteriovenous Malformations of the Brain: Results in 110 Consecutive Patients. Neurosurgery. 2000;47:571-577
12. ***A theoretical analysis of hemodynamic and biomechanical alterations in intracranial AVMs after radiosurgery. Int J Radiat Oncol Biol Phys. 30 Sept 1993;27(2):353-61
13. Matsko DE, Korshunov AG, Sokolova IA, Lakhteeva SV, Nikitin PI – Racemose arteriovenous angioma (malformation) of the brain. Arkh Patol. 1999;61(1):30-5
14. Nataf F, Meder JF, Ghossoub M, Merienne L – Hemorrhage in arteriovenous malformations: clinical and anatomic data. Neurochirurgie. 2001;47(2-3 Pt 2):158-67
15. Raymond G, Auger MD, David O Wiebers – Management of Unruptured Intracranial Arteriovenous Malformations: A Decision Analysis. Neurosurgery. 1992;30:561-569
16. Regis J – Role of radiosurgery in the management of AVM. WFNS Course, Bucharest, 2002
17. Rodesch G – Endovascular therapy in brain AVM's. WFNS Course, Bucharest, 2002
18. Rodhan NR – Occlusive hyperemia remains the most logical explanation for the hemodynamic complications of resected intracerebral arteriovenous malformations. J Neurosurg Anesthesiol. Jul 1995;7(3):208-10
19. Spetzler R, Martin NA – A proposed grading system for AVM's. J Neurosurg. 1986;65:476-83
20. Spetzler R et al – Supratentorial AVM, Operative Neurosurgery. Harcourt Publishers Limited, 2000, p. 1080-1091
21. Stachura K, Danilewicz B, Czepko R – Risk factors for surgical treatment of supratentorial cerebral arterio-venous angiomas. Przegl Lek. 2000;57(7-8):382-5
22. ***Operation for delayed symptomatic brain oedema after treatment of an arteriovenous malformation by embolization and radiosurgery. Acta Neurochir (Wien). Oct 2005;147(10):1103-8; discussion 1108
23. Schramm J, Schaller C – Operative treatment of AVM's, EANS course, Amsterdam, 2001, p. 19-21
24. Susumu Miyamoto, Nobuo Hashimoto, Izumi Nagata, Kazuhiko Nozaki, Masafumi Morimoto, Waro Taki, Haruhiko Kikuchi – Posttreatment Sequelae of Palliatively Treated Cerebral, Arteriovenous Malformations. Neurosurgery. 2000;46:589-595
25. Tindall TG, Cooper PR, Barrow DL – The practice of Neurosurgery. Williams and Wilkins Publishers, 1996
26. Vilalta J, Topezewski T, Arikan F, Guitart JM, Rubio E – Arteriovenous malformations of the posterior fossa. Clinical features, treatment and results. Rev Neurol. 2001;32(12):1124-8
27. Young WL – Cerebral AVM, Hemodynamics and Non-hemorrhagic Presentation. Advanced Course of ESNR, Lisbon, Sept 1998

Scanned with OKEN Scanner

Scanned with OKEN Scanner

Motto: *„Adevărul creator este nevoia, care este mama tuturor invenţiilor noastre".*

PLATON, filosof antic grec (428-348 î.Hr.)

TRATAMENTUL ENDOVASCULAR AL ANEVRISMELOR CEREBRALE ȘI AL MARFORMAȚIILOR ARTERIOVENOASE CEREBRALE

*Dr. **Andrée-Robert CHEFNEUX**

* Laboratorul de Radiologie şi Imagistică medicală, Spitalul Clinic de Urgenţă „Bagdasar-Arseni" Bucureşti, Şos. Berceni nr. 10-12, Sector 4, Cod 041902
e-mail: andrechefneux@yahoo.com

ABREVIERI

ACE – Artera carotidă externă
ACI – Artera carotidă internă
ACM – Artera cerebrală medie
AOV – Agenţi de ocluzie vasculară
AV – Artera vertebrală
CBF – Flux sanguin cerebral de bază
CT – Computer-tomografie
3DRA – Angiografie rotaţională 3D
DSA – Arteriografie prin substracţie digitală
FAV – Fistule arteriovenoase
FLAIR – Fluid-attenuation inversion recovery
GDC – Guglielmi detachable coil
HSA – Hemoragie subarahnoidiană
IBCA – Izobutil-cianoacrilat
IRM – Imagistică prin rezonanţă magnetică
MAV – Malformaţie arteriovenoasă
MDTC – Tomograf computerizat multi detector
MIP – Maximum intensity projection
MPR – Multiplanar reformatting
NBCA – N-butil-cianoacrilat
PGA – Polimeri de acid glicocolic
PLA – Polimeri de acid lactic
RR – Risc de ruptură
SSD – Surface shaded display
VE – Endoscopie virtuală

Scanned with OKEN Scanner

TRATAMENTUL ENDOVASCULAR AL ANEVRISMELOR CEREBRALE ȘI AL MALFORMAȚIILOR ARTERIOVENOASE CEREBRALE

Dr. **Andrée-Robert CHEFNEUX**

ANEVRISMELE CEREBRALE

Tratamentul endovascular – istoric

Primele date despre tratamentul endovascular al anevrismelor cerebrale se găsesc în 1831, când Velpeu şi Philips au obţinut tromboză arterială prin inserţia unui ac în lumenul vascular[6]. Ulterior, în 1864, Moore şi Murchison au implantat într-un sac anevrismal o bucată de sârmă pe care au lăsat-o definitiv la nivelul anevrismului[6]. Mult mai târziu, în 1960, Mullan şi colaboratorii au studiat diferite metode de a induce tromboza anevrismală. Într-un studiu preliminar, ei au obţinut tromboza completă la câine prin introducerea unor electrozi de dimensiuni reduse direct în peretele vascular şi aplicarea unui curent electric[1]. Prima etapă a tratamentului endovascular al anevrismelor cerebrale a fost ocluzia vasului portant al anevrismului. Acest tratament în unele cazuri a dat rezultate (ocluzia ACI cu baloane detaşabile chiar proximal de anevrism sau prin ocluzia ambelor AV în anevrismul de fosă posterioară). Aceste ocluzii sunt precedate de teste de ocluzie vasculară. A doua etapă de dezvoltare a tratamentului endovascular al anevrismelor cerebrale este reprezentată de ocluzia selectivă a anevrismului cerebral. În 1974, Serbinenko a publicat în Journal of Neurosurgery metoda de tratament al anevrismelor cerebrale cu ajutorul baloanelor detaşabile[6]. Baloanele folosite de Serbinenko erau din latex şi se obţineau prin topirea unor benzi de gumă. În această perioadă metoda tratamentului endovascular al anevrismelor cerebrale cu baloane detaşabile a devenit metoda standard. Hilal şi Solomon au introdus spirele de platină în anevrism cu ajutorul unui împingător (pusher) (push-them-out-the-end)[3]. Marele dezavantaj al acestor spire este că ele nu mai pot fi retrase după poziţionare. În 1980, Guido Guglielmi, în timp ce introducea curent electric printr-un electrod într-un anevrism experimental, a observat detaşarea accidentală a acestuia. Împreună cu Ivan Sepetka, inginer la Target Therapeutics, au construit GDC[3]. În martie 1990, la UCLA, după o ocluzie nereuşită cu balon detaşabil a unei fistule carotidocavernoase produse prin ruperea unui anevrism de sinus cavernos, s-au folosit pentru prima dată două GDC pe cale venoasă, fapt care a dus la ocluzia definitivă a fistulei. Tot la UCLA, în ianuarie 1991, s-a făcut prima embolizare cu

Scanned with OKEN Scanner

GDC a unui anevrism cerebral, iar în 1995 United States Food and Drug Administration a aprobat folosirea GDC. Până în anul 2000 în lume au fost trataţi cu GDC peste 60 000 de pacienţi şi se consideră că se tratează cu GDC aproximativ 1 100 de pacienţi în fiecare lună. Datorită dificultăţilor folosirii GDC în anevrismele gigante şi cu colet mare au apărut metodele de remodelare vasculară fie cu baloane (Moret)[9], fie cu stenturi. Dezvoltarea în viitor a tratamentului endovascular al anevrismelor cerebrale se va face probabil pe două căi de evoluţie. Prima cale ar fi dezvoltarea tehnicilor de imagistică mai ales cele endoluminale (endoscopie, angiografie) cu transmisie în timp real. A doua cale de dezvoltare este găsirea unui agent embolizant ideal care ar trebui să aibă următoarele calităţi: trebuie să se adapteze formei anevrismului, nu trebuie să afecteze vasul portant, să absoarbă energia transmisă pereţilor anevrismului prin pulsaţii şi să prevină creşterea ulterioară a anevrismului.

Patologia anevrismelor cerebrale

Clasificarea anevrismelor cerebrale se poate face atât din punct de vedere anatomopatologic, histologic, cât şi din punct de vedere al localizării, mărimii şi etiologiei. Anatomopatologic, anevrismele cerebrale se împart în anevrisme saculare, berry, fusiforme şi disecante. Anevrismele saculare reprezintă peste 66% din totalul anevrismelor şi constituie principala ţintă pentru tratamentul endovascular. Din punct de vedere histologic, anevrismele cerebrale sunt de patru tipuri: adevărate, false, mixte şi disecante. Anevrismele adevărate au adventicea intactă, în timp ce intima, membrana limitantă internă şi tunica medie nu există. Anevrismele false nu au un perete vascular adevărat, acesta fiind format din hematomul perivascular care suferă o transformare fibroasă. Anevrismele mixte apar când are loc o ruptură, de obicei posttraumatică, a unui anevrism adevărat cu formarea unui fals anevrism secundar. Anevrismele disecante se formează prin trauma intimei cu apariţia unui lumen fals între intimă şi membrana elastică internă. Din punct de vedere al localizării, anevrismele cerebrale se împart în anevrisme ale circulaţiei anterioare (85-90%) şi anevrisme ale circulaţiei posterioare (10- 15%). Principalele localizări ale anevrismelor din circulaţia anterioară sunt la nivelul arterei comunicante anterioare (1/3), originii arterei comunicante posterioare (1/3) şi la nivelul trifurcaţiei segmentului M1 (1/5). Alte localizări în circulaţia anterioară sunt la nivelul sinusului cavernos, arterei oftalmice, arterei coroidiene anterioare, arterei hipofizare superioare, bifurcaţiei arterei carotide interne, unghiului sylvian, segmentelor A2/A3 etc. Principalele localizări ale anevrismelor în circulaţia posterioară sunt reprezentate de apexul bazilar şi originea arterei cerebeloase postero-inferioare. Alte localizări în circulaţia posterioară sunt artera cerebrală posterioară, artera cerebeloasă antero-inferioară şi artera cerebeloasă superioară etc. Din punct de vedere al mărimii, anevrismele se clasifică în anevrisme mici (sub 10 mm), anevrisme mari (10-25 mm) şi anevrisme gigante (peste 25 mm). Un număr de boli ale ţesutului conjunctiv se asociază cu anevrismele cerebrale. Aceste maladii sunt sindromul Ehlers-Danlos tip IV, sindromul Marfan, neurofibromatoza şi boala polichistică renală cu transmitere autozomal dominantă. Anevrismele familiale cerebrale afectează rudele de gradul doi dintr-o familie şi reprezintă 10-17% din totalul anevrismelor.

Prevalenţa anevrismelor cerebrale este de 1%-7%, iar dintre acestea 10%-20% sunt anevrisme multiple (75% 2 anevrisme, 15% 3 anevrisme şi 10% mai mult de 3 anevrisme). Un studiu retrospectiv pe 30 de ani a găsit că anevrismele cerebrale au o incidenţă aproape egală cu cea a tumorilor cerebrale primare. În S.U.A. incidenţa anevrismelor cerebrale este de peste 25 000 de cazuri pe an, dintre care 72% sunt însoţite de decese sau disabilităţi severe, iar costul tratamentului acestor pacienţi depăşeşte 1,75 miliarde dolari/an. În 1998, ISUIA (International Study of Unruptured Intracranial Aneurysms) a concluzionat că anevrismele cerebrale cu diametrul mai mic de 10 mm care nu au un trecut de hemoragie subarahnoidiană au un risc de ruptură mai mic de 0,05% pe an şi se numesc anevrisme incidentale. Dacă aceste anevrisme au un trecut de hemoragie subarahnoidiană riscul de ruptură este de 11 ori mai mare. Pentru anevrismele cu diametrul mai mare de 10 mm, riscul de ruptură este de 1% pe an indiferent de existenţa hemoragiei subarahnoidiene în istoric. Acest studiu a fost criticat ulte-

Scanned with OKEN Scanner

rior, arătându-se că riscul de ruptură la anevrismele cu diametrul sub 10 mm este mult mai mare. În 2003, a fost publicat întreg studiul ISUIA în care s-a arătat că anevrismele de până la 7 mm au un risc de ruptură de 0,1% pe an.

În 2005 a apărut termenul de risc relativ de ruptură (RR), care este de 3,3 la anevrismele cu diametrul între 7 şi 12 mm şi de 17 la anevrismele cu diametrul mai mare de 12 mm. Ca medie, RR este de 1,3 pentru anevrismele din circulaţia anterioară şi de 3,4 pentru cele din circulaţia posterioară. Anevrismele de sinus cavernos au un RR mic de 0,15 spre deosebire de anevrismele de apex bazilar care au un RR de 2,3 şi cele de comunicantă posterioară care este de 2,1.

Anevrismele cerebrale pot apărea şi în alte diferite condiţii, cum ar fi boli congenitale cardiace, anomalii vasculare, fenestraţii arteriale, vasculopatii (displazia fibromusculară, boala cu celule în seceră), factori de risc (fumat) şi în prezenţa diverşilor markeri biochimici (lipoproteină, gelatinază, elastază plasmatică, deficit de alfa$_1$-antitripsină).

Anevrismele dobândite (cele mai frecvente anevrisme) sunt reprezentate de anevrismele degenerative, anevrisme datorate fluxului, anevrisme micotice, anevrisme traumatice şi anevrisme oncotice.

Anevrismele degenerative apar datorită stresului hemodinamic şi se dezvoltă în general la nivelul bifurcaţiilor arteriale.

Anevrismele care apar datorită fluxului sanguin crescut se observă în malformaţiile arteriovenoase (MAV) şi se găsesc într-un procent cuprins între 3% şi 23%. Hemoragia subarahnoidiană, în aceste cazuri, se datorează, în peste 80% din cazuri, ruperii anevrismului cerebral. Anevrismele care se asociază cu MAV sunt de două tipuri. Anevrismele intranidale apar în 60% din MAV şi sunt răspunzătoare de hemoragia subarahnoidiană într-un procent de 42%. Al doilea tip de anevrisme care se asociază cu MAV sunt anevrismele de pediculi care se inseră pe aferenţele arteriale principale sau secundare ale MAV.

Anevrismele infecţioase (bacteriene, micotice) au o incidenţă de 3% şi o mortalitate crescută (peste 60%) prin ruptură anevrismală. Un procent de aproximativ 10% din bolnavii cu endocardite bacteriene fac anevrisme infecţioase. Termenul de anevrism infecţios trebuie să fie folosit pentru această entitate, iar termenii de anevrism micotic sau bacterian trebuie folosiţi numai când este cunoscut agentul patogen. Intervalul de timp între apariţia embolului septic şi dilataţia anevrismală este de aproximativ 24 de ore. Există trei căi de propagare a infecţiei: prin emboli septici (în 80% din cazuri), din surse locale prin contiguitate (otite medii, meningite, infecţii de sinus cavernos etc.) şi prin infecţia unei plăci ateromatoase în timpul unei bacteriemii tranzitorii.

Cel mai des agent bacterian întâlnit este Streptococcus viridans, iar agentul fungic este Aspergillus fumigatus. Aceste anevrisme se inseră la nivelul vaselor mici situate distal de poligonul Willis. Sunt produse de embolii septici care distrug intima şi adventicea prin intermediul vasa vasorum şi sunt cel mai adesea pseudoanevrisme. Evoluţia anevrismelor intracraniene infecţioase este greu de precizat. Sub tratament antibiotic sau antimicotic, marea majoritate a acestora îşi reduc dimensiunea sau dispar în totalitate.

Anevrismele traumatice reprezintă 0,2-1% din totalul anevrismelor şi reprezintă 5-15% din anevrismele de la copii. Apar la un interval de 3-4 săptămâni după traumatism. Cel mai des sunt pseudoanevrisme. Anevrismele posttraumatice pot apărea la nivelul arterei cerebrale anterioare distale în cazul traumatismelor ce afectează falx cerebri sau la nivelul arterei cerebeloase superioare în traume ce afectează tentoriul.

Anevrismele inflamatorii apar în angeitele din lupusul eritematos sistemic, poliarterita nodoasă sau arteritele cu celule gigante datorită distrugerii ţesutului elastic şi necrozei fibrinoide focale de la nivelul peretelui arterial. Aceste anevrisme sunt de obicei multiple şi se localizează periferic.

Anevrismele oncotice reprezintă 0,1% din totalul anevrismelor şi apariţia lor se datorează invaziei directe a peretelui vascular. Apar atât în tumori primare (meningioame, adenoame pituitare, astrocitoame), cât şi în tumori secundare (mixoame atriale, choriocarcinoame).

Diagnosticul anevrismelor cerebrale

Diagnosticul HSA se face prin CT. În 50-70% din HSA cauza este ruptura anevrismală. 15% din pa-

Scanned with OKEN Scanner

cienţii cu HSA decedează înainte de internare. Anatomia anevrismului se pune în evidenţă prin angio-RM, angio-CT şi DSA (metoda gold standard). Diagnosticul anevrismelor rupte trebuie să evidenţieze: tipul şi mărimea hemoragiei, anatomia anevrismului şi relaţia cu parenchimul învecinat şi vasul purtător, efectul de masă, edemul secundar şi dereglările circulaţiei LCR, anevrisme multiple, vasospasmul şi ischemia cerebrală (vasospasmul constă în îngustarea arterelor cu cel puţin 50% şi este demonstrat angiografic la 70% din pacienţii cu HSA, dar numai 1/3 din pacienţi au un vasospasm simptomatic).

Diagnosticul prin *CT* se face nativ şi cu administrarea substanţei de contrast. Secţiunile sunt de 3 mm grosime, continue, în fosa cerebrală posterioară şi cu 3 mm grosime şi pas de 8 mm în etajul supratentorial. Odată cu dezvoltarea aparatelor MDCT (multi detector computer tomograf) a apărut posibilitatea efectuării examinării angio-CT. Parametrii achiziţiei angio-CT la aparatele MDCT sunt: 140 KV, 130 mA, deplasarea mesei 1 mm, 0,5 mm intervalul de reconstrucţie, 120 cm^3 substanţa de contrast cu un debit de 3 cm^3/s, 3D reconstrucţie.

Sensibilitatea CT pentru a detecta HSA depinde de volumul sângelui extravazat, de hematocrit şi de perioada de timp care a trecut de la HSA. Sensibilitatea CT pentru a detecta HSA scade la 30% la 2 săptămâni de la episodul acut. CT poate fi de ajutor în a diferenţia HSA după ruptura anevrismală de cea posttraumatică. În HSA posttraumatică sângele este de obicei localizat la nivelul convexităţii. Foarte rar, meningitele şi edemul cerebral masiv pot mima un aspect de HSA şi pot duce la rezultate fals pozitive. Dacă CT este negativ, următorul pas în diagnosticul HSA este puncţia lombară (când nu există tulburări de coagulare şi când nu există efect de masă asupra sistemului ventricular). Puncţia lombară nu trebuie efectuată mai repede de 6 ore de la debutul cefaleei. După acest interval de timp, are loc liza eritrocitelor şi se formează bilirubina şi oxihemoglobina. Aceşti pigmenţi produc xantocromia lichidului cefalorahidian care se menţine până la 7 săptămâni de la debutul HSA. Densitatea sanguină din hemoragia subarahnoidiană poate fi evaluată folosind scala lui Fisher (tabelul I).

TABELUL I

0	Anevrism nerupt
1	Nu se detectează sânge
2	Strat difuz sau vertical de sânge < 1 mm
3	Hematom localizat şi/sau strat sanguin vertical > 1 mm
4	Hematom intracerebral sau intraventricular cu sau fără hemoragie subarahnoidiană difuză

Sensibilitatea *angio-CT unidetector* în investigarea anevrismelor cerebrale este cuprinsă între 67% şi 100%. Angio-CT unidetector nu poate evalua teritorii vasculare întinse, nu vizualizează anevrismele sub 3 mm, reconstrucţia depinde de operator iar imaginea poate fi distorsionată în anevrismele situate în apropierea bazei craniului prin efect de volum parţial datorat structurilor osoase. Efectuarea angio-CT unidetector necesită un timp relativ mare, ceea ce nu este indicat în situaţiile acute de HSA. De asemenea, angio-CT se face cu o cantitate mare de substanţă de contrast, ceea ce face dificilă efectuarea în continuare a DSA şi a tratamentului endovascular. *Angio-CT multidetector* reduce mult timpul de achiziţie, creşte mult calitatea imaginii şi rezoluţia spaţială. În evaluarea anevrismelor mai mici de 2 cm, angio-CT multidetector are o sensibilitate de 50%, iar în anevrismele mai mari de 2 mm sensibilitatea este de 95%. Angio-CT joacă un rol important în studierea anevrismelor mari şi gigante. De asemenea, angio-CT este folositoare în studierea anevrismelor parţial trombozate şi calcificate. Examinarea computer-tomografică completează angiografia deoarece, folosind numai DSA, este greu de vizualizat anatomia coletului şi relaţia cu structurile osoase adiacente (anevrismele din regiunea paraoftalmică).

Diagnosticul *IRM* se face prin secvenţe convenţionale (T1, T2, T1 postcontrast) care este dispensabil, cu excepţia anevrismului trombozat, şi prin *angio-IRM*. IRM convenţională este mai puţin sensibilă în HSA decât CT. Dacă HSA este de origine anevrismală, forma predominantă a hemoglobinei este oxihemoglobina. Imediat după extravazarea sângelui în spaţiul subarahnoidian se produce o creştere a semnalului T1. Pe secvenţa FLAIR (fluid-attenuation inversion recovery), HSA apare hiperintensă faţă de lichidul cefalorahidian şi ţesutul cerebral adiacent. Angio-IRM

se face prin tehnica 3D-TOF-tune (fără administrarea substanţei de contrast) şi prin metoda FISP-3D (se injectează 20 cm^3 substanţă de contrast cu un debit de 4 cm^3/s sau după calcularea individuală a unui delay după administrarea unui bolus test). Mărimea anevrismului are o foarte mare importanţă pentru sensibilitatea angio-IRM. Astfel, sensibilitatea pentru anevrismele peste 6 mm este de peste 95%, iar pentru anevrismele sub 5 mm sensibilitatea angio-IRM scade la 50%. Pentru anevrismele cu diametrul sub 3 mm sensibilitatea angio-IRM scade foarte mult. Indicaţiile actuale ale angio-IRM sunt reprezentate de descoperirile incidentale de anevrisme cerebrale la examinarea CT şi de evaluarea unor simptome clinice specifice (paralizia de oculomotor) etc. În cazul contraindicaţiilor angiografiei, examenul IRM asigură urmărirea non-invazivă a pacienţilor cu anevrisme cunoscute sau a celor cu tratament endovascular, precum şi screeningul pacienţilor cu risc crescut (anevrisme multiple, rinichiul polichistic etc.).

La pacienţii cu angiograme negative, IRM şi angio-IRM sunt procedee imagistice folosite în lămurirea altor cauze de HSA decât cele anevrismale. În perioada acută a HSA, IRM dă rezultate inferioare CT. Există avantaje şi dezavantaje în folosirea angio-CT faţă de angio-IRM. Pacienţii cu contraindicaţii tipice pentru IRM (clipuri feromagnetice, pacemakeri, claustrofobie) beneficiază de angio-CT. Angio-CT este mai sensibilă în studiul anevrismelor cerebrale la pacienţii cu un output cardiac scăzut. Artefactele vizibile în anevrismele cerebrale gigante la angio-IRM nu sunt vizibile pe angio-CT. Angio-CT nu poate fi folosită în urmărirea pacienţilor cu anevrisme cerebrale tratate endovascular la care angio-IRM este tehnica de elecţie (TOF-Angio-RM).

Efectuarea *DSA* 4 vase este obligatorie în HSA (metoda gold standard). DSA trebuie să se facă în multiple proiecţii, să opacifieze întregul cerc Willis (teste de compresiune), să se efectueze o angiografie vertebrală cervicală în HSA craniocervicală şi să se măsoare atât diametrele sacului anevrismal, cât şi cele ale coletului. DSA trebuie să localizeze anevrismul, să arate forma şi geometria acestuia, să determine prezenţa anevrismelor multiple, să stabilească situaţia circulaţiei colaterale şi să evidenţieze gradul vasospasmului. Angiografic, diagnosticul de ruptură anevrismală se face pe baza a trei criterii: mărimea anevrismului (anevrismele mari prezintă riscul de ruptură mai mare), neregularităţile de contur (anevrismele cu contur neregulat şi cele multilobate), efectul de masă local (deplasarea vaselor adiacente anevrismului). Dacă există mai multe anevrisme, se consideră că anevrismul rupt este cel cu diametrul cel mai mare, cu efect de masă local, cu neregularităţi de contur şi cu aspect multilobat sau cu „daughter" sac. Bineînţeles că acest diagnostic angiografic trebuie coroborat cu examenul clinic şi cu celelalte examene secţionale. Diagnosticul diferenţial al anevrismelor se face cu buclele arteriale (loops) şi cu infundibulii arteriali. Diferenţa cu buclele arteriale se face folosind diverse incidenţe care derulează aceste bucle. Uneori, la persoanele în vârstă, cu modificări majore de ateroscleroză cerebrală, acest diagnostic diferenţial nu este posibil şi de aceea se foloseşte angiografia rotaţională cu reconstrucţie vasculară tridimensională. Diagnosticul diferenţial cu infundibulii arteriali (resturi fetale) se face în special pentru anevrismul situat la nivelul originii arterei comunicante posterioare şi, mai rar, pentru cel situat la originea arterei coroidiene anterioare. Infundibulul are diametrul sub 3 mm, iar artera comunicantă posterioară este situată central spre deosebire de anevrism, când artera este excentrică. Criteriile pentru repetarea angiografiei după o primă angiografie negativă sunt: calitatea precară a angiografiei, lipsa opacifierii tuturor vaselor, vase suprapuse, vasospasm, hematoame cerebrale, dereglări ale circulaţiei (edem cerebral, HI), hipercoagulabilitate (spontană, tromboză), cheag mare local, anevrisme asociate cu alte boli (rinichi polichistic, colagenoze, istorie familială de anevrisme etc.).

Utilizarea angiografiei rotaţionale în planificarea tratamentului anevrismelor cerebrale

Deşi progresele realizate în CT şi IRM-angiografie sunt considerabile, DSA a rămas metoda gold standard pentru diagnosticul anevrismelor cerebrale.

Scanned with OKEN Scanner

Pentru prima dată, în 1975, principiul angiografiei rotaţionale fără subtracţie a fost conceput de Cornelis, iar prima angiografie rotaţională a fost făcută de Voigt. Ulterior s-au adus îmbunătăţiri acestei metode de Thorn în 1983, Schumacher în 1989 şi Hoff şi colab. în 1990[18]. Un real progres a fost făcut prin introducerea angiografiei rotaţionale computerizate care a generat imagini tridimensionale cu rezoluţie izotropică prin reconstrucţie (Fahrig, 1997)[18]. Ulterior s-au făcut progrese în special în creşterea vitezei în transferul de date şi postprocesare. Procedura 3D angiografiei rotaţionale constă în: achiziţia datelor în timpul unui „run" angiografic, transferul de date de la angiograf la o staţie de prelucrare grafică (workstation), transformarea datelor, postprocesarea datelor şi vizualizarea lor. 3DRA are rolul de a completa imaginile angiografice cu subtracţie digitală, înlăturând parţial dezavantajul suprapunerii structurilor din achiziţia plană. În timpul achiziţiei imaginilor, braţul în C al aparatului se roteşte continuu, cu 240 grade în jurul regiunii de interes plasate în izocentru (mod „proppeler"). Achiziţia se face cu 10 cadre/s, cu o viteză de 55 grade/s. Achiziţia imaginilor trebuie realizată în momentul de încărcare maximă cu substanţă de contrast a structurilor vasculare. Debitul şi volumul substanţei de contrast injectate trebuie să asigure o încărcare uniformă şi constantă a arterelor pe parcursul întregii achiziţii rotaţionale. Folosirea injectomatului asigură cele mai bune rezultate, dar în literatură se descriu şi protocoale 3DRA cu injectare manuală (2 ml/s pe parcursul întregii achiziţii). Transformarea imaginilor plane în imagini tridimensionale se realizează prin generarea de voxeli din pixelii imaginilor bidimensionale pe baza unui algoritm matematic. Transformarea datelor constă într-o reconstrucţie tridimensională, iar imaginea obţinută poate fi prezentată fie printr-o imagine MPR (multiplanar reformatting), fie printr-o imagine MIP (maximum intensity projection), fie printr-o imagine SSD de renderizare de suprafaţă (surface-shaded-display) sau printr-o imagine de renderizare de volum (volume rendering technique). Aceste tehnici de postprocesare (unele comune cu cele din CT şi IRM) sunt completate de SUM şi endoscopia virtuală (VE). 3D-angiografia rotaţională s-a dovedit să fie de o valoare ridicată atât pentru diagnostic, cât şi pentru procedeele intervenţionale. Astfel, ea este utilă atât înainte, cât şi după embolizarea anevrismelor cu electrospire detaşabile şi pentru punerea în evidenţă a coletului anevrismal (mărime, poziţie). Este utilă pentru a evidenţia rapoartele anevrismului cu vasele vecine şi, de asemenea, este necesară pentru tehnicile de remodelare vasculară cu baloane sau stenturi care se practică în anevrismele cu colet larg. De asemenea, cu ajutorul angiografiei rotaţionale 3D putem să măsurăm volumul anevrismului atât la începutul procedurii, cât şi după embolizare, pentru a aprecia gradul de ocluzie anevrismală şi mărimea anevrismului. Testul de ocluzie a arterelor cerebrale, cu baloane nedetaşabile, vizează evaluarea toleranţei acestor vase la respectiva ocluzie. Scopul este tratamentul anevrismelor fără colet sau gigante care nu pot fi obliterate selectiv. De asemenea, evaluează supleanţa arterială furnizată de poligonul Willis (testul de ocluzie a ACI). La începutul testului se injectează i.v. în bolus 5 000 U.I. de heparină. Sunt utilizate două căi arteriale: fie o cale bifemurală, fie o cale carotidiană de partea anevrismului şi o cale femurală pentru studiul supleanţelor. Un aparat Tomomatic deplasabil în sala de angiografie măsoară debitul sanguin cerebral emisferic de fiecare parte prin injecţia în ACI de izotop (xenon 133). Se măsoară şi viteza de circulaţie a ACM bilateral cu ajutorul unui Doppler transcranian. Odată obţinute aceste date se introduce balonul în ACI în segmentul intracavernos imediat în amonte de anevrism. Apoi se umflă balonul până se obţine ocluzia ACI. Aceasta nu trebuie să depăşească 30 de minute. În timpul ocluziei trebuie urmăriţi următorii parametri:

- toleranţa clinică (funcţiile senzitive, motorii şi superioare);
- Dopplerul transcranian se execută de trei sau patru ori în intervalul de 30 de minute (o asimetrie mai mare de 25% între cele două emisfere în viteza de circulaţie a ACM nu este permisă);
- debitul sanguin se măsoară la 2, 10 şi 20 de minute prin injectarea xenonului 133 în ACI controlaterală ocluziei;
- studiul supleanţelor arteriale cu ajutorul angiografiei.

Dacă criteriile menţionate nu sunt îndeplinite se consideră testul negativ. Se dezumflă balonul şi se face o anastomoză temporosylviană (în anevrismele

Scanned with OKEN Scanner

gigante de sifon carotidian). Intervalul între repetarea testului şi efectuarea anastomozei temporosylviene este cuprins între 15 zile şi 1 lună.

Se poate folosi testul cu diamox (acetazolamidă) în scopul studierii circulaţiei cerebrale şi mai ales a circulaţiei colaterale. Acetazolamida este un inhibitor de anhidrază carbonică care inhibă conversia acidului carbonic în CO_2 şi H_2O la nivelul creierului producând acidoză şi scăderea pH. Aceste transformări duc la vasodilataţie, acetazolamida neproducând însă scăderea presiunii arteriale generale. Testul a fost folosit iniţial pentru a aprecia circulaţia cerebrală la bolnavii cu stenoze carotidiene în vederea procedeelor de revascularizare. Se face tomografia cu ^{133}Xe pentru a se obţine fluxul sanguin cerebral de bază (CBF). Apoi se injectează intravenos 1 mg de diamox iar tomografia este repetată la 15-20 de minute. Cele 2 tomografii sunt comparate. Răspunsul la diamox variază de la un pacient la altul. Pacienţii cu circulaţie colaterală normală au un răspuns normal la acetazolamidă fără redistribuţia sângelui. Acest test poate fi folosit pentru studiul ariilor cerebrale care înconjoară MAV.

Vasospasmul cerebral este notat în 70% din cazuri după HSA, dar devine simptomatic doar la 50% din aceşti pacienţi, probabil datorită circulaţiei colaterale diferite şi a gradului de vasospasm. Ischemia cerebrală apare la 3 zile după HSA cu un vârf între 4-12 zile şi poate persista 3 săptămâni. Metoda de elecţie pentru diagnosticul vasospasmului este Dopllerul transcranian. Ischemia cerebrală poate fi focală sau multifocală, se datorează vasospasmului şi apare în prima sau a 2-a săptămână după HSA la 1/3 din pacienţi. Spasmul arterial se datorează fie cateterismului, fie hemoragiei subarahnoidiene. Vasospasmul cerebral se instalează după apariţia sângelui în cisternele bazale prin ruperea unui anevrism, mai rar după ruperea unei malformaţii arteriovenoase. Angiografic, vasospasmul cerebral este vizibil în 40-70% din cazuri şi apare începând din a 4-a zi de la hemoragia subarahnoidiană până în a 16-a zi, cu un vârf la 6-8 zile şi altul la două săptămâni. Produce exitus sau deficite neurologice permanente în 7-17% din cazuri. Se manifestă prin scăderea stării de conştienţă, febră, semne focale. Vasospasmul angiografic fără semne neurologice (Fisher: deficit ischemic întârziat) este vizibil angiografic, dar nu are semne neurologice datorită prezenţei circulaţiei colaterale. Simptomele neurologice datorate vasospasmului (ischemiei) se dezvoltă începând de la 6 ore la câteva zile după vasospasmul angiografic şi sunt insidioase. Vasospasmul apare datorită acţiunii unuia sau a mai multor agenţi vasogenici care atacă o anumită parte a receptorilor musculari netezi, crescând concentraţia intracelulară de Ca. Tratamentul de elecţie al vasospasmului cerebral se efectuează cu antagonişti de Ca, cum ar fi Nimotop în doză de 60-90 mg la 4 ore, timp de 21 de zile. Formarea oxihemoglobinei inhibă vasodilataţia prin acetilcolină, iar hemoglobina inhibă vasodilataţia neurogenică. Biosinteza prostaciclinei care este un vasodilatator scade în hemoragia subarahnoidiană. Pe lângă modificările de ordin funcţional din vasospasmul cerebral, apar şi modificări histologice vizibile atât pe studiile pe animale, cât şi pe cele umane:

- formarea de trombi ataşaţi pe intimă;
- modificări necrotice în miocitele netede;
- infiltrat cu limfocite şi plasmocite;
- infiltrarea adventicei cu macrofage;
- ulterior, apar şi alte modificări histologice:
  - atrofia mediei;
  - îngustarea concentrică subendotelială prin fibroză (vasculopatie proliferativă).

Tratamentul vasospasmului are patru obiective: evacuarea sângelui din cisternele bazale (operaţie precoce), prevenirea sau reversibilitatea îngustării arteriale (antagonişti de Ca), prevenirea sau reversibilitatea deficitelor ischemice neurologice (creşterea perfuziei cerebrale) şi prevenirea infarctizării (barbiturice). În hemoragia subarahnoidiană, scăderea volumului sanguin şi a celulelor roşii duce la creşterea activităţii simpatice, precum şi la hiponatremie care produce vome şi diaree. În neuroradiologia intervenţională, vasospasmul cerebral datorat cateterului se tratează cu inhibitori de Ca. Aceştia sunt folosiţi fie cu scop preventiv (administrare intravenoasă), fie cu scop terapeutic (administrare intraarterială). Cel mai des folosit inhibitor de Ca este Nimotopul (nimodipina). În scop profilactic Nimotopul se administrează fie per os (60-90 mg la 4 ore, timp 21 de zile), fie intravenos, cu cel puţin 3 ore înaintea cateterismului, în doză de 5 ml/oră în perfuzie cu ser fiziologic. Doza poate fi crescută până la 10 ml/oră la începutul cateterismului. Eficacitatea Nimotopului se evidenţiază prin scăderea ten-

Scanned with OKEN Scanner

siunii arteriale maxime cu 20-30 mmHg. Tratamentul curativ al vasospasmului cu Nimotop se face pe cateter în bolus de 1-2 ml diluaţi în 10 ml de ser fiziologic, repetat de 1-2 ori dacă este necesar, sub controlul tensiunii arteriale.

Evaluarea preterapeutică, indicații și managementul tratamentului cu GDC

Tratamentul anevrismelor cerebrale poate să fie chirurgical (în perioada acută şi anume în primele 3 zile de la hemoragia subarahnoidiană sau în perioada subacută, adică în zilele 4-14 de la hemoragia subarahnoidiană) sau endovascular. Tratamentul endovascular al anevrismelor cerebrale depinde de localizarea anevrismului, anatomia vasculară, configuraţia, precum şi de raportul dintre diametrul sacului anevrismal şi diametrul coletului anevrismal (ratio-sac-neck sau RSN).

În ceea ce priveşte localizarea anevrismelor, marea majoritate sunt accesibile tratamentului cu GDC[3,4,5]. În ceea ce priveşte configuraţia anevrismului, principalele indicaţii ale folosirii GDC sunt anevrismele cu baza de implantare mică sub 15 mm şi anevrismele mari cu diametrul cuprins între 15 şi 25 mm şi cu RSN egal sau mai mare de 1,5. În anevrismele cu RSN moderat cuprins între 1,2 şi 1,5 şi în anevrismele cu RSN mic sub 1,2 şansele de reuşită a embolizării cu GDC sunt mici, de aceea s-au introdus tehnicile de remodelare vasculară cu ajutorul baloanelor nedetaşabile sau cu stenturi. Anevrismele gigante cu diametrul mai mare de 25 mm nu reprezintă indicaţii de embolizare. Există puţine contraindicaţii absolute pentru tratamentul endovascular cu GDC: prezenţa de cheag proaspăt la nivelul sacului anevrismal şi forma fusiformă a anevrismului. În afara acestor contraindicaţii absolute mai există şi nişte limite sau contraindicaţii relative în folosirea GDC în tratamentul anevrismelor cerebrale[7,8]. Acestea sunt reprezentate de tulburările de coagulare şi reacţiile adverse la heparină, istoric de alergie la substanţa de contrast (reacţii majore), insuficienţă renală, ateroscleroză avansată. Anevrismele gigante au o rată de creştere mai ridicată decât celelalte anevrisme, apar cu o decadă mai tardiv decât anevrismele mici şi sunt de două ori mai des întâlnite la sexul feminin decât la cel masculin. 1/4-1/3 din anevrismele gigante produc hemoragie iar restul se manifestă prin deficit neurologic şi efect de masă. În 5 ani de evoluţie fără tratament, anevrismele gigante duc în 80% din cazuri la deces sau incapacitate. Dacă se află pe tractul optic, anevrismele gigante produc orbire în câţiva ani, iar dacă se află în trunchiul cerebral produc paralizii şi deces în câteva luni. Simptomele anevrismelor gigante depind de localizarea acestora; astfel, la nivelul arterei carotide interne apar oftalmoplegia, cefaleea retroorbitală, pierderea sensibilităţii faciale, epistaxis masiv; la nivelul bifurcaţiei arterei carotide interne apar hemianopsia omonimă şi hemipareze, iar la nivelul arterei comunicante anterioare apare sindromul de lob frontal şi hemianopsia bitemporală. Anevrismele gigante ale arterei carotide interne din regiunea pietroasă (C2) pot fi congenitale, infecţioase (otite medii) sau traumatice (fractură de bază de craniu). Tratamentul lor se face endovascular prin ocluzia ACI cu balon detaşabil. Anevrismele gigante intracavernoase produc tulburări vizuale, dureri retroorbitale, proptozis şi chemozis (mai ales în fistulele carotidocavernoase). Tratamentul acestor anevrisme este foarte dificil. Tratamentul chirurgical este însoţit de un procent ridicat al mortalităţii. Tratamentul endovascular al anevrismelor gigante intracavernoase (C4) se face numai când coletul anevrismal este sub 4 mm. Se introduce un balon în artera carotidă internă distal de originea arterei oftalmice şi se implantează în anevrism electrospirele detaşabile. Anevrismele gigante paraclinoidiene şi paraoftalmice se tratează în primul rând chirurgical[11]. Anevrismele supraclinoidiene, cele situate la bifurcaţia arterei carotide interne, la nivelul ACA şi ACM se tratează chirurgical. Anevrismele gigante ale arterei vertebrale sunt în general fusiforme şi nu pot fi tratate cu GDC. În prima etapă se face un test de ocluzie a AV iar apoi se ocluzionează AV cu un balon (dacă AV controlaterală are un calibru normal). Anevrismele gigante de bifurcaţie a trunchiului bazilar produc exitus (60-70%), hemoragie, efect de masă[11,14,18]. Dacă anevrismul este proiectat posterior apar paralizia pseudobulbară, ataxia şi slăbiciune de

Scanned with OKEN Scanner

diferite grade în toate cele patru extremităţi. Dacă anevrismul este asimetric, se produce compresia pedunculului cerebral şi a perechii a III-a de nervi cranieni (sindrom Weber, care constă în hemipareză controlaterală şi pareză ipsilaterală de nerv oculomotor comun). Aceste anevrisme se tratează fie chirurgical, fie endovascular cu electrospire. Complicaţiile tratamentului endovascular în aceste cazuri sunt foarte dese şi constau în ruptura anevrismului, malpoziţia electrospirelor cu embolizarea vasului portant (tratament cu anticoagulante 1-3 zile), complicaţii datorită cateterului ghid (tromboză, disecţie).

Tratamentul cu GDC al anevrismelor cerebrale

Cateterele ghid (purtătoare). Se plasează în vasul purtător într-o poziţie distală şi stabilă. Acest lucru favorizează microcateterizarea şi inserţia electrospirelor detaşabile, scade riscul vasospasmului, disecţiei şi complicaţiilor tromboembolice. Cu cât cateterele ghid au diametrul mai mare, cu atât este mai eficientă microcateterizarea. Se folosesc de obicei catetere ghid de 6F. Dintre cateterele ghid folosite, cele mai cunoscute sunt Envoy (Cordis), FasGuide şi Guider XF Soft Tip (Boston Scientific).

Microcateterele. Există două tipuri de microcatetere care se folosesc în embolizarea anevrismelor cu GDC: microcatetere flux-independente, care se direcţionează cu ajutorul microghidurilor şi au o mărime cuprinsă între 0,010 şi 0,016 inch, şi microcatetere flux-dependente, care sunt sub 0,010 inch. Pentru cateterizarea anevrismelor se indică folosirea microcateterelor flux-independente, acestea având o teacă hidrofilă care facilitează navigaţia şi cateterizarea distală. Aceste microcatetere au doi markeri la capătul distal care ajută alinierea microcateterului cu zona de detaşare a GDC în timpul embolizării. Cele mai cunoscute microcatetere sunt Excel şi Excelsior[10,14,18] (Boston Scientific). Microcateterele pot avea o formă predefinită a capătului distal (Prowler; Cordis) sau forma acestuia poate fi făcută de neurointervenţionist în funcţie de anatomia şi mărimea anevrismului.

Microghidurile. Microghidul ideal pentru embolizarea anevrismelor cu GDC trebuie să navigheze uşor, să fie flexibil, moale, uşor deformabil, să aibă un coeficient scăzut de fricţiune cu peretele arterial şi să aibă un vârf atraumatic. Cele mai cunoscute microghiduri care încearcă să însumeze proprietăţile enumerate mai sus sunt Transend (Boston Scientific) şi Terumo. Dimensiunile acestor microghiduri sunt cuprinse între 0,014 şi 0,016 inch. Pentru procedurile de remodelare vasculară cu stenturi (Neuroform) se folosesc microghiduri de schimb care au o lungime de 300 cm (Transend; Boston Scientific).

Anestezia. Se face anestezie generală în marea majoritate a centrelor medicale, deşi acest lucru nu ne permite să apreciem starea neurologică a pacientului în timpul procedurii şi aduce în plus riscurile asociate cu ventilaţia mecanică şi anestezia generală. Qureshi şi colab. în 2001, în Marea Britanie, au publicat un număr de embolizări de anevrisme intracraniene efectuate la pacienţi vigili. La aceşti pacienţi este greu de continuat embolizarea cu GDC dacă apare ruptura anevrismală.

Anticoagulantele. Se face heparinizare fie intravenos în bolus de 5 000 U, fie în infuzie continuă de 2 500-3 000 U/oră, păstrându-se un ACT de două sau trei ori mai mare. În anevrismele rupte, prima doză de heparină se face în momentul inserţiei primului coil, iar în anevrismele integre heparina se face în momentul introducerii tecii femurale.

Postoperator, 1-2 zile se face heparinizare într-o doză de 700 U/oră. Apoi, se introduce heparină cu greutate moleculară mică timp de 2-8 zile împreună cu aspirină intravenos într-o singură doză de 250 mg. Trebuie ţinut la îndemână sulfatul de protamină (100 mg).

Medicaţia preoperatorie. Se foloseşte nimodipina pentru combaterea vasospasmului. Combaterea efectului de masă care apare postembolizare se face prin folosirea în bolus intravenos a 100 mg metilprednisolon succinat de sodiu la fiecare 8 ore (anevrismele îşi măresc volumul după embolizare cu 10-13%, mai ales cele situate la bifurcaţia trunchiului bazilar). Dacă efectul de masă se menţine, tratamentul cu metilprednisolon se continuă până la două săptămâni în funcţie de simptomatologie.

Scanned with OKEN Scanner

Microcateterizarea şi poziţionarea. Microghidul trebuie să fie scos din microcateter când se pătrunde în anevrism. Retragerea microghidului din microcateter se face cu mare grijă sub fluoroscopie. Poziţionarea microcateterului depinde de mărimea anevrismului. Cel mai des microcateterul este poziţionat în porţiunea proximală sau în porţiunea mijlocie a sacului anevrismal. În anevrismele mici, sub 3 mm, se poziţionează microcateterul la nivelul coletului anevrismal pentru a permite amplasarea coilsurilor. În timpul procedurii tensiunea microcateterului variază. Aceasta este de obicei mai mare în anevrismele mici, în anevrismele care se inseră în unghi ascuţit şi în cele cu orientare opusă vasului purtător. În mod normal, această tensiune creşte odată cu apropierea de sfârşitul procedurii. Scăderea tensiunii se poate realiza printr-o retragere lentă a microcateterului şi electrospirei detaşabile instantaneu sau a microcateterului singur. Se poate retrage microcateterul lăsând electrospira în anevrism ca un microghid şi apoi se repoziţionează microcateterul. Alegerea GDC se face în funcţie de configuraţia anevrismului.

Astfel, GDC-18 Standard, care sunt mai rigide şi mai stabile decât GDC-10, se folosesc în anevrismele mari sau gigante. GDC-18 Soft sunt cu 59% mai moi decât GDC-18 Standard şi se folosesc ca primă electrospiră în anevrisme mari sau mijlocii. GDC-10 Standard se folosesc în anevrisme sub 15 mm. GDC-10 Soft se folosesc în anevrismele mici cu ruptură recentă. GDC-18 şi GDC-10 2D au un risc scăzut de a migra în vasul purtător. Sunt electrospirele detaşabile cele mai bune pentru a face „bascket". Embolizarea unui anevrism de AV este arătată în figura 1.

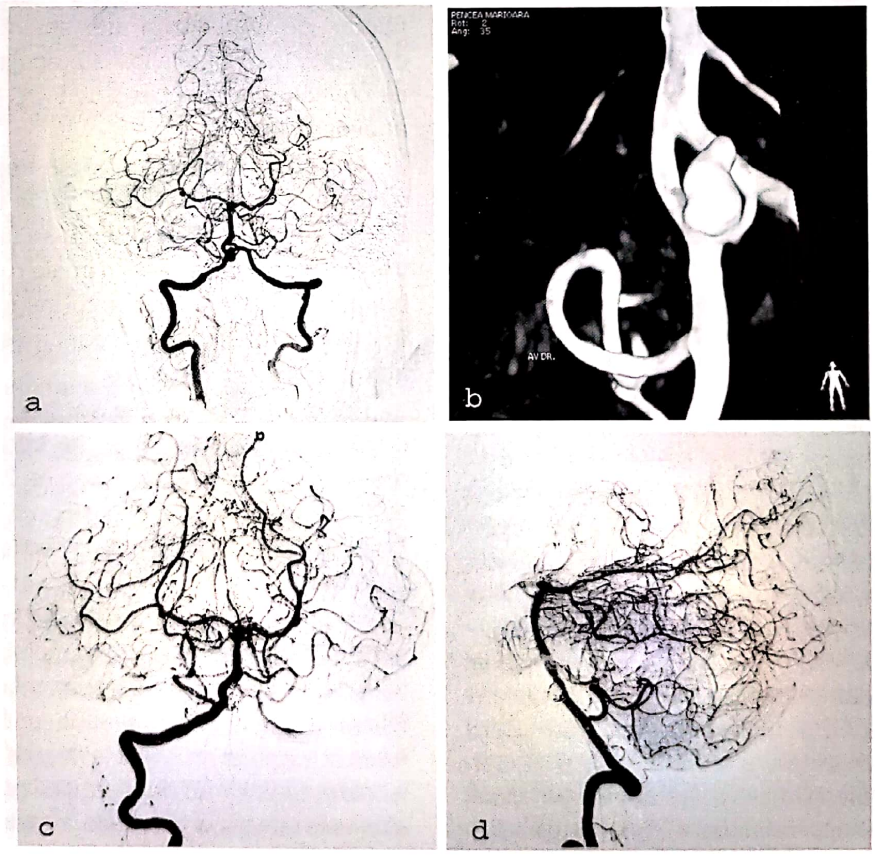

Fig. 1. Anevrism rupt cu daughter sac inserat la nivelul segmentului V4, AV dreaptă cu anomalie vasculară (comunicare între cele două AV), DSA în incidenţa de faţă *(a)* şi în renderizare de volum *(b)*. Aspectul anevrismului postembolizare cu spire în incidenţa de faţă *(c)* şi de profil *(d)*.

Scanned with OKEN Scanner

Strategia generală de poziţionarea a GDC

Scopul primului GDC este să creeze o reţea de suport pentru următoarele electrospire detaşabile şi să ocupe coletul pentru a preveni migrarea în vasul purtător a celorlalte GDC. Mărimea helicoidală şi lungimea primului GDC folosit depind de configuraţia anevrismului. Primul GDC trebuie să fie cât mai lung şi cât mai mare în diametru. Mărimea sa trebuie să corespundă diametrului celui mai mare al sacului anevrismal şi nu trebuie să fie mai mică decât diametrul coletului anevrismal. În acelaşi timp este fundamental să menţinem o tensiune minimă a microcateterului.

Al 2-lea GDC trebuie să aibă aceeaşi mărime helicoidală ca şi prima electrospiră şi aceeaşi lungime sau mai mică. O combinaţie de electrospire detaşabile soft şi standard poate fi aplicată în anevrismele mici (< 15 mm) şi mari (> 15 mm şi < 25 mm). Dacă anevrismul are un sac îngust şi eliptic „sausage-like", primul şi al doilea GDC trebuie să aibă diametrul mai mic decât diametrul anevrismului. Ultimul GDC trebuie să aibă diametrul helicoidal mai mare decât diametrul coletului.

Tehnici de remodelare a pereţilor vasului purtător

Această tehnică a fost prezentată pentru prima dată la al 20-lea Congres al Societăţii Europene de Neuroradiologie (ESNR) în Nancy, Franţa, 1994. Această tehnică se foloseşte în anevrismele cu colet mare peste 4 mm cu RSN mic. Se face puncţie femurală bilaterală cu ajutorul unui kit introducător de 6F. Se introduc două catetere ghid de 6F în artera carotidă comună sau în artera carotidă internă bilateral sau în ambele artere vertebrale în funcţie de localizarea anevrismului. În cazul unei artere vertebrale hipoplazice, unul dintre catetere se poziţionează în artera subclavie ipsilaterală cât mai aproape de originea arterei vertebrale. Struna folosită cu cateterul SOLSTICE se introduce sub originea anevrismului. Se introduce cateterul SOLSTICE cu o perfuzie de ser fiziologic cu 2/3 substanţă de contrast. Se introduce o strună Quicksilver 10 (Medtronic/MIS) prin cateter şi se înaintează în microcateter până la aproximativ 5 cm de capul distal al acestuia. După aproximativ 1 minut după ce are loc egalizarea presiunii în sistemul microcateter-strună-valvă avansăm cu struna în afara microcateterului. Se avansează cu SOLSTICE într-o poziţie distală faţă de anevrism. Celălalt microcateter cu 2 markeri este introdus în sacul anevrismal. Apoi balonul SOLSTICE este poziţionat peste coletul anevrismal şi umflat. Balonul se mulează pe peretele arterial şi acoperă coletul anevrismal. Ocluzia cu balon nu poate dura mai mult de 4 minute (de obicei 2-4 minute)[9]. După ce s-a introdus prima electrospiră detaşabilă, balonul este dezumflat încet. Apoi se face o angiogramă pentru a vedea poziţia şi configuraţia electrospirei înainte de a se face detaşarea. Dacă totul este în regulă, se produce detaşarea electrospirei. Apoi balonul este umflat înainte de a se retrage electrospira detaşată şi apoi dezumflat încet. Se introduce următoarea electrospiră şi apoi balonul se umflă. Această manevră se repetă pentru fiecare electrospiră. Balonul se retrage când GDC au format peretele arterei portante. În afara tehnicii de remodelare vasculară cu balon (Moret), în ultimul timp se foloseşte tehnica cu neurostent (Neuroform). Inflaţia balonului în vasele tortuoase intracraniene este însoţită de un grad de risc (disecţie şi ruptură arterială). Pentru a minimaliza aceste riscuri, s-au făcut eforturi pentru a se crea un stent care să poată naviga prin arterele sinuoase intracraniene şi să acopere eficient coletele largi (mai mari de 4 mm sau cu RSN mai mic de 2) ale anevrismelor intracraniene aflate de obicei la nivelul bifurcaţiei arterelor. Un astfel de stent este Neuroform (Boston Scientific Target, Fremont, CA). Neuroform poate fi folosit numai în vasele cu diametrul cuprins între 2 mm şi 4,5 mm. Neuroform nu poate fi folosit la pacienţii la care se contraindică terapia anticoagulantă. Neuroform este construit dintr-un aliaj de nichel şi titan numit nitinol, cu un mare grad de elasticitate şi deformabilitate. În loc să fie montat într-un balon, Neuroform este învelit într-un sistem coaxial de 3F. Sistemul de microcatetere este acoperit de o teacă învelitoare hidrofilă care uşurează navigarea în vasele intracraniene. Aceste stenturi sunt de diferite diametre (2,5-4,5 mm) şi lungimi (10-20 mm). Datorită faptului că sistemul nu este radioopac, Neuroformul este prevăzut cu patru markeri din platină situaţi la ambele extremităţi. Stentul este format din 4-8 secţiuni distincte în funcţie de lungimea lui. Neuroform este format din microcateterul de 3F (135 cm lungime) şi stent, precum şi din un al 2-lea microcateter stabilizator (162 cm lungime).

Scanned with OKEN Scanner

Microcateterul stabilizator de 2F este prevăzut cu un marker la capătul distal. Amândouă microcateterele sunt prevăzute cu un adaptor Luer-lock care permite o perfuzie continuă în timpul procedurii. După plasarea cateterului ghid, se face un roadmap digital cu subtracţie şi se introduce un microghid de 0,014 inch care se găseşte în interiorul unui microcateter cu care se face navigarea până într-un punct situat distal de anevrism. Apoi se avansează cu microcateterul şi microghidul se scoate şi este înlocuit cu un microghid de schimb în lungime de 300 cm. Se retrage microcateterul şi se introduce microcateterul Neuroform pe microghidul de schimb şi se navighează până când este acoperit coletul anevrismal. Se recomandă să fie păstrată o margine de 4 mm între stent şi ambele extremităţi ale coletului (proximală şi distală). Acest lucru este necesar pentru a preveni lezarea vasului purtător şi a preveni migrarea stentului. Datorită faptului că lungimea maximă a stentului este de 20 mm, Neuroformul nu poate fi folosit pentru embolizarea anevrismelor cu un colet mai mare de 12 mm. După plasarea stentului urmează embolizarea anevrismului cu GDC.

În prezenţa anevrismelor multiple, un singur anevrism va fi tratat endovascular în timpul unei proceduri dacă celelalte anevrisme se află pe acelaşi vas sau corespund aceleiaşi regiuni vasculare. Dacă se află în diverse regiuni sau pe alte vase se pot emboliza mai multe anevrisme într-o singură procedură. Vasospasmul se poate combate prin folosirea papaverinei prin microcateter care produce o vasodilataţie temporară. Se introduc 1-2 electrospire detaşabile pentru a preîntâmpina sângerarea şi apoi microcateterul se retrage din anevrism şi se poziţionează proximal de artera aflată în vasospasm. Se face o perfuzie cu ser fiziologic pentru a preîntâmpina formarea de cristale şi apoi se face infuzia cu care se injectează lent manual (200-300 mg în 50 ml ser fiziologic).

Metode combinate de tratament al anevrismelor cerebrale

În anevrismele complexe se poate face o abordare complexă, chirurgicală şi endovasculară, acest lucru ducând la scăderea morbidităţii şi la ameliorarea rezultatelor pe termen lung. Astfel, în unele anevrisme în care DSA şi angiografia rotaţională cu reconstrucţie tridimensională nu au dus la lămurirea pe deplin a anatomiei anevrismului, se poate face anevrismografie şi, ulterior, cliparea anevrismului. În alte cazuri, în timpul clipării, se pot folosi baloane de ocluzie temporară a vasului purtător. Alte procedee de tratament combinat sunt: cliparea după ocluzie parţială endovasculară şi embolizarea cu GDC după cliparea parţială a anevrismului. Tratamentul endovascular cu GDC nu exclude tratamentul chirurgical. Graves şi colab. (1995) au raportat două cazuri în care s-a făcut cliparea în bune condiţii a anevrismului după o ocluzie incompletă cu GDC. În unele cazuri însă este nevoie de extragerea prealabilă a GDC din anevrism, de o ocluzie temporară prelungită a vasului purtător şi apoi de cliparea finală. În cazuri grave în care pacienţii au o stare generală alterată se poate face o ocluzie parţială cu GDC până la ameliorarea stării generale şi apoi cliparea definitivă a anevrismului. În alte cazuri (Forsting şi colab., 1996) s-a făcut o clipare parţială a unor anevrisme cu bază largă de implantare şi, ulterior, s-a continuat cu embolizarea totală pe cale endovasculară. Şi în aceste cazuri este dificil uneori să se facă tratamentul endovascular, fie datorită coletului restant prea mic care nu permite avansarea intraanevrismală a microcateterului, fie a coletului restant prea larg care duce la prolabarea electrospirelor în vasul portant. Horowitz şi colab. consideră că aceste tehnici combinate de tratament au un grad de risc crescut[7]. Se recomandă ca pentru anevrismele parţial ocluzate prin tratament endovascular să se facă o a 2-a procedură endovasculară dacă într-un interval de 6-12 luni a apărut o nouă ruptură anevrismală[16,19].

Complicaţiile embolizării şi tratamentului lor

Cauzele apariţiei complicaţiilor embolizării anevrismelor cerebrale cu GDC sau cu Matrix Detachable Coils se datorează experienţei medicului, dispozitivelor folosite, duratei procedurii şi a factorilor critici (localizarea anevrismului, configuraţia sa anatomică,

Scanned with OKEN Scanner

regimul de heparinizare, menţinerea constantă şi permanentă a perfuziilor în diversele catetere folosite). Morbiditatea complicaţiilor tratamentului endovascular al anevrismelor cerebrale este cuprins între 4% şi 10%, iar mortalitatea între 0% şi 2%[4,15]. Aceste date statistice aparţin pacienţilor cu anevrisme integre, fără antecedente de HSA (pentru a exclude complicaţiile HSA).

Trombembolismul. Este cea mai frecventă complicaţie şi apare mai des în circulaţia anterioară şi mai ales la nivelul arterei cerebrale mijlocii şi al ramurilor acesteia[2,24,26]. Poate apărea în toate etapele procedurii (amplasarea cateterului ghid, microcateterizarea, poziţionarea electrospirelor detaşabile etc.). Tratamentul trombembolismului se face prin fibrinoliză, aspirină injectabilă, derivaţi de thienopyridină şi inhibitori de IIb/IIIa glicoproteină.

Fibrinoliza. După apariţia trombozei se face angiografie cerebrală 4 vase pentru a aprecia fluxul şi circulaţia colaterală. Se contraindică fibrinoliza în anevrismele rupte recent atât timp cât împachetarea cu electrospire nu s-a făcut sau s-a făcut insuficient. Fibrinoliza este de evitat în anumite cazuri: când s-a produs o mică tromboză care nu are tendinţa la propagare, dacă s-a făcut pe un vas minor care irigă o zonă neurologică de importanţă mică, dacă se observă o bună supleare prin circulaţia colaterală. Pacienţii trebuie ţinuţi sub heparinizare combinată cu o creştere uşoară a tensiunii arteriale sistolice pentru a obţine o perfuzie optimă a regiunii afectate. Fibrinoliza se face în tromboze mari şi în tromboze ale ariilor cu deficit neurologic major. Fibrinoliza se face selectiv când microcateterul este în tromb sau proximal de acesta şi hiperselectiv când microcateterul este poziţionat distal de tromb. Fibrinoliza se face mecanic sau medicamentos. Trebuie să se facă întâi un canal în tromb pentru a permite fluxului să transporte medicamentul fibrinolitic. Se foloseşte urokinaza 15 000-20 000 U/ml sau 1 milion de U în 50 ml de ser fiziologic prin injecţie manuală continuă. Se repetă angiografia. Când s-a ajuns la cantitatea de 1,5 milioane U de urokinază aceasta se opreşte. Se repetă angiografia cerebrală 4 vase. Folosirea urokinazei în prezenţa vaselor perforante sau anevrismului rupt este cel puţin hazardată sau chiar dezastruoasă. Dificultatea majoră în tratamentul fibrinolitic constă în stabilirea intervalului de timp în care acest tratament trebuie să fie aplicat. În ischemia carotidiană, trebuie respectat un interval de şase ore, iar în ischemia vertebrobazilară acest interval nu trebuie să depăşească 24 de ore. După fibrinoliză se efectuează un CT în scopul detectării unei transformări hemoragice, a edemului cerebral sau apariţiei unei zone de hipodensitate. După efectuarea unei fibrinolize în teritoriul ACM, apar zone microhemoragice la nivelul nucleilor gri centrali care însă nu au nici o semnificaţie patologică. Un alt agent fibrinolitic este rTPA (recombined Tissue Plasminogen Activator), care are avantajul că produce foarte rar complicaţii hemoragice, are un timp de înjumătăţire de 6 minute. Doza recomandată este de maximum 20-30 mg în bolus de 5 mg repetat la 1-2 ore. După fibrinoliză, heparinoterapia este contraindicată. Terapia cu heparină se poate instala doar când fibrinogenul ajunge la 1 g.

Aspirina injectabilă poate fi folosită în tratamentul complicaţiilor trombembolice. Aspirina înhibă agregarea trombocitară prin blocarea ireversibilă a ciclooxigenazei (enzimă care are un rol în formarea A2-tromboxanului care produce tromboză prin activarea plachetară şi vasoconstricţie).

Derivaţii de thienopyridină, ticlopidină (Ticlid) şi clopidrogel (Plavix), blochează receptorii P2Y1 din membrana trombocitară. Aceşti receptori sunt responsabili pentru agregarea plachetară mediată ADP. În comparaţie cu aspirina, derivaţii de thienopyridină sunt mai bine toleraţi dar au un cost crescut. Efectul Ticlidului a fost demonstrat în trialul TASS (Ticlopidine Aspirin Stoke Study). O doză de 250 mg Ticlid este mult mai activă decât o doză de 650 mg de aspirină folosită în prevenirea stroke-ului la pacienţii cu risc (13,8% rata stroke-ului la pacienţii cu Ticlid faţă de 18,1% la pacienţii cu aspirină). Efectele adverse ale Ticlidului sunt neutropenia (2,4%) după 4-6 săptămâni de tratament şi purpură după 3-4 săptămâni de tratament. 75 mg Plavix este eficient după 5 zile de tratament şi este folosit în tratamentul complicaţiilor trombembolice după tratamentul cu stent cerebral (Neuroform).

Inhibitorii de glicoproteine IIb/IIIa blochează receptorii glicoproteină IIb/IIIa şi previn agregarea plachetară. Există mai multe medicamente în această categorie. Abciximabum (ReoPro) a fost izolat dintr-un

Scanned with OKEN Scanner

anticorp monoclonal antireceptor GP IIb/IIIa de la şoarece în anul 1995. Doza de ReoPro este de 0,25 mg/kg administrat în 1-2 minute după o perfuzie intravenoasă de 12 ore (0,125 µg/kg/minut). Contraindicaţiile ReoPro sunt reprezentate de HTA severă, trombocitopenie, hemoragii interne şi ischemie cerebrală în ultimii 2 ani. Un alt medicament din această grupă este Eptifibatide (Integrilin), care a fost obţinut din veninul de şarpe şi se administrează în doză de 180 µg/kg în bolus urmată de o perfuzie de 24 de ore (2 µg/kg/minut).

Ruptura sacului anevrismal. Este cea mai severă complicaţie a tratamentului endovascular (2%-5%) şi poate duce la agravarea stării generale sau chiar la exitus prin creşterea presiunii în spaţiul subarahnoidian. Ruptura poate fi produsă de spire, de microghid sau microcateter. Riscul rupturii anevrismale este mai mare la anevrismele mici (spaţiul mai mic de manevră şi spirele mici au o memorie mai mare decât spirele cu diametrul mai mare) şi la amplasarea primei spire. Tratamentul acestei complicaţii se face prin scăderea TA, oprirea heparinoterapiei, administrarea sulfatului de protamină şi introducerea electrospirelor adiţionale. În cazul anevrismelor cu colet larg la care se utilizează şi un balon pentru securizarea coletului anevrismal ca şi manevră de urgenţă, se dilată balonul.

Urmărirea pacienţilor trataţi prin tratament endovascular este diferită de la ţară la ţară. În ţările scandinave, după embolizare, pacienţilor li se acordă un număr specific pe care îl vor purta toată viaţa. La Göteborg se fac angiografii de control la 1 an şi 3 ani după embolizare. În caz de embolizare completă se face ultimul control la 10 ani, iar dacă ocluzia anevrismului nu este completă următorul control se face la 7 ani. Se consideră 4 stadii de ocluzie:

Stadiul I: ocluzia totală – anevrismul cerebral nu se umple cu substanţă de contrast în cel puţin 2 proiecţii perpendiculare.

Stadiul II: substanţa de contrast umple anevrismul numai central, în timp ce electrospirele şi cheagurile sanguine protejează pereţii anevrismului („ochi de veveriţă", „dog ear").

Stadiul III: substanţa de contrast umple centrul coletului, dar nu atinge cheagurile laterale şi electrospirele (colet central rămas).

Stadiul IV: substanţa de contrast se extinde la nivelul părţii externe a electrospirelor (colet lateral rămas).

BIBLIOGRAFIE

1. Baert AL, Sartor K – Intracranial Vascular Malformations and Aneurysms. 2004;144-236
2. Connors W – Interventional Neuroradioloy. 1999;294-316
3. Guglielmi G, Vinuela F, Sepetka I, Macellari V – Electrothrombosis of Saccular Aneurysms via Endovascular Approach. Part 1: Electrochemical Basis, Technique and Experimental Results. J Neurosurgery. 1991;75:1-7
4. Guglielmi G, Vinuela F, Duckwiller G, Dion J, Lylyk P, Berenstein A, Strother C, Graves V, Halbach V, Nichols D, Hopkins N, Ferguson R, Sepetka I – Endovascular Treatment of Posterior Circulation Aneurysms by Electrothrombosis Using Electrically Detachable Coils. J Neurosurgery. 1992;77:515-524
5. Guglielmi G – The GDC System in the Treatment of Intracranial Aneurysms. Riv Neuroradiologia. 1996;9:463-470
6. Hopkins LN, Lanzino G, Guterman RL – Treating Complex Nervous System Vascular Disorders through a Needle Stick: Origins, Evolution, and Future of Neuroendovascular Therapy. Neurosurgery. 2001;48:463-474
7. Horowitz M, Samson D, Purdy P – Does Electrothrombosis Occur Immediately after Embolization of an Aneurysm with Guglielmi Detachable Coils? AJNR. 1997;18:510-513
8. Malish T, Guglielmi G, Vinuela F, Duckwiller G, Gobin YP, Martin N, Frazee J – Intracranial aneurysms treated with the Guglielmi Detachable Coil: midterm clinical results in a consecutive series of 100 patients. J Neurosurgery. 1997;87:176-183
9. Moret J, Pierot L, Boulin A, Castaings L, Rey A – The Remodelling Technique in the Treatment of Wide Neck Intracranial Aneurysms. Interventional Neuroradiology. 1996;38:800-805
10. Raaymakers TW, Buys PC, Verbeeten BJr, Ramos LM, Witkamp TD, Hulsmans FJ, Mali WP, Algra A, Bonsel GJ, Bossuyt PM, Vonk CM, Buskens E, Limburg M, van Gijn J, Gorissen A, Greebe P, Albrecht KW, Tulleken CA, Rinkel GJ – MR angiography as a Screening Tool for Intracranial Aneurysms: Test Characteristics and Interobserver Agreement. (AJR) Am J Roentgenol. 1999;173:1469-1475
11. Roos YB, de Haan RJ, Beenen LF, Groen RJ, Albrecht KW, Vermeulen M – Complications and Outcome in Patients with Aneurysmal Subarachnoid Haemorrhage: a Prospective Hospital Based Cohort Study in the Netherlands. J Neurol Neurosurg Psychiatry. 2000;68:337-341
12. Rumboldt Z, Kalousek M, Castillo M – Hyperacute Subarachnoid Hemorrhage on T2-weighted MR Images. (AJRN) Am J Neuroradiol. 2003;24:472-475
13. Schievink WI – Spontaneous Dissection of the Carotid and Vertebral Arteries. N Engl J Med. 2001;344:898-906

Scanned with OKEN Scanner

14. Sethi H, Moore A, Dervin J, Clifton A, MacSweeny JE – Hydrocephalus: Comparison of Clipping and Embolization in Aneurysm Treatment. J Neurosurgery. 2000;92:991-994
15. Szikora I, Guterman LR, Wells KM, Hopkins LN – Combined Use of Stents and Coils To Treat Experimental Wide-necked Carotid Aneurysms: Preliminary Results. (AJRN) Am J Neuroradiology. 1994;15:1091-1102
16. Tateshima S, Murayama Y, Gobin YP, Duckwiller GR, Guglielmi G, Vinuela F – Endovascular Treatment of Bazilar Tip Aneurysms Using Guglielmi Detachable Coils: Anatomic and Clinical Outcomes in 73 Patients from a Single Institution. Neurosurgery. 2000;47:1332-1339
17. Teitelbaum GP, Larsen DW, Zelman V, Lysachev AG, Likhterman LB – A Tribute to Dr. Feodor A Serbinenko, Founder of Endovascular Neurosurgery. Neurosurgery. 2000;46:462-470
18. Thornton J, Aletich VA, Debrun GM, Alazzaz A, Misra M, Charbel F, Ausman JI – Endovascular Treatment of Paraclinoid Aneurysms. Surg Neurology. 2000;54:288-299
19. Tong FC, Cloft HJ, Dion JE – Endovascular Treatment of Intracranial Aneurysms with Guglielmi Detachable Coils: Emphasis on New Techniques. J Clin Neuroscience. 2000;7:244-253
20. Uda K, Murayama Y, Gobin YP, Duckwiller GR, Vinuela F – Endovascular Treatment of Basilar Artery Trunk Aneurysms with Guglielmi Detachable Coils: Clinical Experience with 41 Aneurysms in 39 Patients. J Neurosurgery. 2001;95:624-632
21. Valee JN, Aymard A, Vicaut E, Reis M, Merland JJ – Endovascular Treatment of Basilar Tip Aneurysms with Guglielmi Detachable Coils: Predictors of Immediate and Long-term Results with Multivariate Analysis 6-years Experience. Radiology. 2003;226:867-879
22. Van Rooij WJ, Sluzewski M, Menovsky T, Wijnalda D – Coiling of Saccular Basilar Trunk Aneurysms. Neuroradiology. 2003;45:19-21
23. Wanke I, Doerfler A, Dietrich U, Aalders T, Forsting M – Combined Endovascular Therapy of Ruptured Aneurysms and Cerebral Vasospasm. Neuroradiology. 2000;42:926-929
24. Weber W, Yousry TA, Felber SR., Henkes H, Nahser HC, Roer N, Kuhne D – Noninvasive Follow-up of GDC-treated Saccular Aneurysms by MR Angiography. Eur Radiology. 2001;11:1792-1797
25. Wiebers D, Whisnant JP, Huston J, Meissner I, Brown RD Jr, Piepgras DG, Forbes GS, Thielen K, Nichols D, O'Fallon WM, Peacock J, Jaeger L, Kassell NF, Kongable-Beckman GL, Torner JC – Unruptured Intracranial Aneurysms: Natural History, Clinical Outcome, and Risks of Surgical and Endovascular Treatment. Lancet. 2003:362:103-110
26. Wintermark M, Uske A, Chalaron M, Regli L, Maeder P, Meuli R, Schnyder P, Binaghi S – Multislice Computerized Tomography Angiography in the Evaluation of Intracranial Aneurysms: a Comparison with Intraarterial Digital Subtraction Angiography. J Neurosurgery. 2003;98:828-836
27. Yamura A, Ono J, Hirai S – Clinical Picture of Intracranial Non-traumatic Dissecting Aneurysm. Neuropathology. 2000;20:85-90

MALFORMAȚIILE ARTERIOVENOASE CEREBRALE

Definiții

Malformaţiile arteriovenoase (MAV) reprezintă, după anevrisme, cea de-a doua cauză a hemoragiei subarahnoidiene (HSA), la copii situându-se chiar pe primul loc.

Există trei tipuri de malformaţii arteriovenoase intracraniene, şi anume:

- malformaţiile arteriovenoase parenchimatoase;
- fistulele arteriovenoase piale;
- fistulele arteriovenoase durale.

Elementul comun al celor trei entităţi este comunicarea anormală între cele două sectoare, arterial şi venos. Dacă în cadrul fistulelor comunicarea se face direct în plin canal, în cadrul malformaţiilor comunicarea se face printr-o reţea anormală de şunturi care formează nidusul.

Clasificarea MAV

Există mai multe clasificări ale MAV, acestea sunt foarte variate şi reflectă evoluţia în cunoaşterea şi tratamentul MAV:

- *clasificările patologice* (macroscopice şi microscopice) au apărut în era descriptivă a MAV şi s-au făcut în funcţie de aspectul anatomopatologic al acestora;
- *clasificările demografice* se ocupă de subpopulaţii şi grupări specifice (copii, adulţi);
- *clasificările hemodinamice şi morfologice* demonstrează interesul neurochirurgiei moderne şi al neuroanesteziei în problemele hemodinamice (fenomenul „perfusion breakthrough");
- *clasificările anatomoclinice şi radiologice* introduc comportamentul biologic normal şi patologic al sistemului vascular;
- *clasificările topografice* introduc conceptul de zonă elocventă.

Scanned with OKEN Scanner

Sistemele de gradare a MAV au fost stabilite pentru a crea parametrii de standardizare a irigaţiei, mărimii, localizării şi drenajului MAV, în vederea stabilirii unui procent de morbiditate şi mortalitate.

1) **Clasificarea lui Virchow** (1863)
   - Angioma simplex: telangiectazia.
   - Angioma cavernos.
   - Angioma racemos: arterial, venos, arteriovenos.
   - Limfangioma.
2) **Clasificarea Merland şi colab.** (1983)
   - Displazia pură arterială (2 cazuri).
   - Displazia arteriovenoasă (şunt macroscopic): fistula arteriovenoasă directă, simplă (vertebrovertebrală, vertebrojugulară, carotidocavernoasă, carotidojugulară).
   - Malformaţii arteriovenoase.
   - Malformaţii capilare şi capilarovenoase: malformaţie pură capilară (Rendu-Osler), malformaţii capilarovenoase.
   - Ectazii venoase şi cavernoase.
   - Tipuri adiţionale: angiomul imatur al nounăscutului, angioame rare.
3) **Clasificarea lui Huang şi colab.** (1984)
   I. Malformaţii care au aferenţe arteriale (feeders) şi drenaj venos (vizibile angiografic):
      - Malformaţii arteriovenoase superficiale sau piale în special în substanţa cenuşie.
      - Malformaţii arteriovenoase profunde sau centrale în substanţa gri centrală.
      - Tipul medular.

   II. Malformaţii care afectează primar capilarele:
      - Malformaţia capilară cavernoasă.
      - Boala Rendu-Osler-Weber.
      - Sindromul Louis-Bar.

   III. Malformaţii care afectează primar venele:
      - Malformaţii venoase cu sau fără componenţă arterială.
      - Malformaţii cavernoase venoase.
      - Flebectazia sau varicele.

   IV. Orice combinaţie între cele menţionate.
4) **Clasificarea Chaloupka; Huddle** (1998)
   I. Malformaţii vasculare cu şunt arteriovenos:
      - Malformaţii arteriovenoase.
      - Niduşi plexiformi.
      - Niduşi micşti (plexiform-fistulos).
      - Fistule arteriovenoase.
      - Fistule singure sau multiple.
      - Fistule mono- sau multipediculate.
      - Malformaţii vasculare fără şunt arteriovenos.

   II. Malformaţii capilare (telangiectazii):
      - Malformaţii venoase.
      - Anomalii venoase de dezvoltare.
      - Varice venoase neasociate cu alte malformaţii sau fistule.
      - Malformaţii cavernoase.

Marea majoritate a MAV sunt localizate în emisferele cerebrale, numai 15% aflându-se în fosa cerebrală posterioară. În funcţie de localizare, MAV se clasifică în superficiale şi profunde. Raportul dintre MAV superficiale (convexitate) şi cele profunde este cuprins între 2/1 şi 3/1. Leziunile convexităţii se subdivid în sulcale, girale şi sulcogirale. Pentru buna delimitare a MAV este nevoie de o angiografie selectivă precum şi de un examen RM de înaltă rezoluţie.

Clasificarea AOV

Actualmente AOV sunt extrem de extinse, ceea ce necesită pentru aprofundare prezentarea unei clasificări actuale. Dintre multiplele clasificări cunoscute vom prezenta câteva mai utilizate.

1. **Clasificarea lui Kunstlinger** (1981), în care AOV sunt defalcate după structura lor în[18]:
   a. Particule embolizante naturale: cheag autolog, ţesut autolog, ţesut nonautolog (dura mater).
   b. Particule embolizante sintetice: gelatină (Spongel), oxid de celuloză (Oxycel), acetat de celuloză (Surgicel), polivinil alcool (Ivalon), bile de silicon sau plumb, microsfere din carbon, polizaharide sau polistiren.
   c. Lichide embolizante: cianoacrilaţi (NBCA sau IBCA) sau silicon.

2. **Clasificarea lui Young şi Castaneda-Zuniga** (1989), care împarte AOV după resorbţia materialului în următoarele grupe[6]:

Scanned with OKEN Scanner

a. Materiale resorbabile: cheag autolog, cheag modificat, Spongel, Oxycel.
b. Materiale neresorbabile: agenţi sclerozanţi (Sotradecol, alcool absolut), fluide (IBCA şi NBCA, ethibloc, silicon), particule (Ivalon, sfere de silicon, bile, sfere acrilice), electrocoagulare, alţi agenţi (baloane, spire metalice).

3. **Clasificarea lui Novak** (1990), extrem de complexă, împarte multiplele tipuri de AOV după componenţa lor fizică în[25]:

a. Particule: autoloage (cheag nativ şi modificat sau fragmente tisulare din dura mater, fascia lata sau muşchi), resorbabile (gelatină Spongel), oxid de celuloză (Oxycel), ethibloc, colagen (Avitene), neresorbabile (sfere de silicon, polivinil alcool – Ivalon, particule şi sfere plastice sau metalice).
b. Agenţi lichizi: cianoacrilaţi, silicon, alcool absolut, agenţi sclerozanţi, glucoză hipertonică, sulfat de bariu.
c. Sisteme mecanice (coilsuri).
d. Sisteme de catetere cu baloane nedetaşabile.
e. Sisteme de catetere cu baloane detaşabile:
   - baloane detaşabile din latex;
   - baloane detaşabile din silicon.

4. **Clasificarea simplificată** (Merland JJ şi colab., 1989) este extrem de utilă în delimitarea rapidă şi exactă a AOV[22]:

a. Particule: sferice (silicon, amidon, gelatină, sticlă, polimeri acrilici, polimeri de acid lactic – PLA, polimeri de acid glicocolic – PGA, copolimeri PLA-PGA), nonsferice (dura mater, cheag, Spongel, Ivalon, muşchi etc.).
b. Lichide, geluri, emulsii, paste: agenţi vasoactivi (omologi ai sintezei de vasopresină şi ocitocină), agenţi care alterează peretele vascular (ethibloc, alcool, agenţi sclerozanţi medicamentoşi – Sotradecol, cleiuri acrilice – IBCA şi NBCA).
c. Sisteme mecanice: baloane (silicon, latex), spire (coilsuri, electrocoilsuri).

AOV utilizaţi în angiografia terapeutică trebuie să corespundă tuturor cerinţelor implanturilor (conform datelor publicate la Conferinţa despre biomateriale de la Liverpool, 1987). În aceste condiţii, un implant este un material medical format dintr-unul sau mai multe biomateriale, care este plasat intenţionat în corp introdus total sau parţial sub o suprafaţă epitelială.

Ocluzia vasculară

Ocluzia vasculară se poate folosi fie într-o strategie de cură totală şi în acest caz ea este efectuată singură sau precedă chirurgia sau radioterapia stereotactică, fie într-o strategie de tratament simptomatic şi în acest caz ea se face izolat.

Tipurile de embolizare vasculară cerebrală sunt:

1. Embolizarea preoperatorie, care face apel cel mai des la particule în suspensie (Ivalon) cu condiţia ca intervenţia chirurgicală să aibă loc la câteva zile sau săptămâni.

2. Embolizarea de reducere a MAV, care se execută înaintea radioterapiei stereotactice (acrilaţi).

3. Embolizarea cu rol simptomatic care se realizează cu particule calibrate.

Efectele ocluziei vasculare

Există multiple efecte ale ocluziei vasculare, produse prin aplicarea de AOV, introduşi endovascular. Practic, aceste efecte pot fi sintetizate în mecanice şi biologice.

a. Efecte mecanice:
   - staza sau ocluzia, au o durabilitate şi un efect în funcţie de materialul folosit;
   - decompresiunea venoasă în aval de ocluzie;
   - corecţia volumului arterial.

b. Efecte biologice, care trebuie defalcate în locale şi regionale:
   - locale (la nivelul structurii vasculare ocluzate): toxice; reacţii de corp străin; mecanisme de recanalizare;
   - regionale: tromboza venoasă în aval sau amonte; efecte toxice (edemul datorat embolusului etc.).

AOV moderni

Dintre AOV folosiţi actualmente menţionăm agenţii fluizi (în principal cianoacrilaţii) şi particulele introduse

Scanned with OKEN Scanner

intraarterial de tip resorbabil (Ivalon), sfere de silicon, particule metalice etc.

AOV fluizi

AOV fluizi. Numărul mare de agenţi fluizi folosiţi ca AOV a determinat extinderea indicaţiilor acestor tipuri de materiale de embolizare vasculară. Actualmente, în primul rând trebuie menţionaţi cianoacrilaţii. Ceilalţi agenţi fluizi menţionaţi în clasificările anterioare rămân doar cu titlu istoric (Novak, 1990)[25].

Cianoacrilaţii

Sunt monomeri lichizi cu polimerizare anionică indusă de ionii OH (prezenţi în toate lichidele biologice). Polimerizarea este exotermă cu degajare de căldură (până la 70 grade Celsius) şi este instantanee. Cianoacrilaţii se combină în mod uzual cu lipiodol ultrafluid. Raportul cianoacrilaţi/lipiodol este în mod normal de 50%/50%. Lipiodolul nu intervine direct în mecanismul de polimerizare, dar în emulsie cu monomerul acrilic diminuează structura tridimensională. Pentru întârzierea polimerizării raportul monomer/lipiodol devine 33-66%, iar pentru accelerarea polimerizării raportul este de 66-33%. Concentraţia cea mai bună a amestecului cianoacrilat-lipiodol este greu de stabilit şi depinde în special de experienţa medicului în embolizarea MAV cerebrale. În cazul unui nidus care nu are un drenaj venos precoce, o diluţie de 17% (1 cm^3 histoacril în 4,5 cm^3 lipiodol) permite o injectare lentă şi prelungită a amestecului fără risc major de prindere a microcateterului în amestecul embolizant. Concentraţiile mari (66% - 1 cm^3 histoacril în 0,5 cm^3 lipiodol) se folosesc în FAV în care microcateterul tinde să fie aspirat în venă. Radioopacitatea lipiodolului poate fi crescută prin adăugarea unei cantităţi mici de metal greu (tantal). Amestecul se face extemporaneu înaintea injectării. Există mai multe metode pentru întârzierea polimerizării:

- adăugarea în amestec cu cianoacrilaţi de acid acetic;
- introducerea de acid ugranoic;
- introducerea de nitroceluloză – agentul respectiv se conjugă cu ionii activatori;
- cleiurile acrilice, adică cianoacrilaţii, pot fi injectate în două maniere:
  - în flux blocat sau controlat,
  - în flux liber (cateterism hiperselectiv).

În radiologia convenţională opacitatea reproduce configuraţia vasului embolizat. În CT-scan, tantalul în concentraţii mari este responsabil de apariţia artefactelor. După injectarea cianoacrilaţilor nu se distinge vasul afectat (este necesară mărirea „ferestrei" de examinare CT-scan). În studiul cu IRM polimerii acrilici produc un vid de semnal iar în asociaţie cu lipiodolul şi tantalul se obţine un semnal hipo- sau izodens.

În *mecanismul de polimerizare* anionul OH provoacă deschiderea dublei legături CH_2=C şi dispoziţia în lanţ a grupărilor de cianoacrilaţi.

Efectele tisulare datorate cleiurilor acrilice sunt multiple. Laurent şi colab., 1989, studiind aceste efecte le sintetizează astfel[19]:

- necroza intimală (dispariţia reţelelor celulare din intimă şi dintr-o parte a mediei);
- edemul perivascular care apare datorită reacţiei exoterme şi toxicităţii secundare a reziduului nepolimerizat din cianoacrilaţi (în primele săptămâni);
- reacţia de corp străin este o reacţie inflamatorie cu macrofage iniţial, apoi cu celule gigante şi în final cu evoluţie progresivă către fibroză şi încorporarea materialului în peretele vascular. Degradarea materialului de embolizare este foarte lentă şi are loc în câţiva ani.

Efectele toxice ale cianoacrilaţilor se traduc clinic prin cefalee difuză, crize epileptice focale sau generalizate şi deficit neurologic (motor, senzitiv; hemianopsie).

Tratamentul constă în corticoterapie şi anticomiţiale, care se administrează imediat după embolizare. Protocolul terapeutic de rutină, postembolizare la clinica Lariboisiére din Paris (Merland şi colab.) constă în[22]:

- antiepileptice: clonazepam 1 mg × 3/zi, timp de trei zile;
- corticoterapie: în prima zi metilprednisolon 80 mg i.v. în momentul embolizării, iar apoi 20 mg i.v. în primele 6 ore. Dacă cefaleea persistă se trece la corticoterapie orală 2-3 zile împreună cu pansament gastric.

Din punct de vedere microscopic ocluzia vasculară este de 80% (Vinters şi colab., 1986)[33]. Polimerii coagulează în turbioane iar în interspaţiile lăsate libere

Scanned with OKEN Scanner

de cleiul acrilic se găseşte sânge coagulat, fie datorat stazei produse de polimerizare, fie degajării de căldură (termocoagulare).

Evaluarea iniţială a bolnavilor înaintea efectuării embolizării cu cianoacrilaţi se face de către un colectiv multidisciplinar format din neurochirurgi şi neuroradiologi (dacă MAV include şi vasele care vascularizează şi tractul optic, la consult participă şi neurooftalmologi).

Se face o evaluare completă clinică şi neurologică, după care este introdusă scara Spetzler şi Martin (grad I-V). Se adaugă câte un grad în plus în prezenţa hemoragiei. Dacă este cazul se face o subclasificare, şi anume:

A. prezenţa stenozelor la nivelul drenajului venos;

B. prezenţa unui anevrism la nivelul aferenţei arteriale sau intranidal;

C. localizarea periventriculară.

În manipularea cianoacrilaţilor apar dificultăţi datorate polimerizării greu de controlat (polimerizare venoasă, refularea cheagului prin polimerizare insuficientă sau prinderea cateterului prin polimerizare prea rapidă). Dacă se rupe partea distală a microcateterului, nu trebuie executată nici o manevră endovasculară sau neurochirurgicală. Complicaţiile clinice datorită prezenţei unei porţiuni din microcateter la nivelul arterelor intracraniene sunt foarte rare. În cazul în care acestea apar, se face un tratament anticoagulant cu heparină cu greutate moleculară joasă pentru o săptămână şi cu aspirină timp de 3 luni. Desigur că apar şi alte dificultăţi datorită efectelor toxice tisulare.

În ultimul timp a fost folosit un nou tip de cianoacrilat, şi anume 2-hexil-cianoacrilat, numit neuroacril. Acesta are o adezivitate scăzută, ceea ce permite retragerea cateterului chiar după ce a avut loc ocluzia parţială a vasului respectiv. Neuroacrilul prezintă o vâscozitate mai mare decât NBCA, ceea ce face mult mai grea avansarea lui în sectorul venos.

Scopul tratamentului MAV este completa obliterare a conexiunilor anormale arteriovenoase şi reinstaurarea circulaţiei normale cerebrale. 30% din MAV sunt sub 3 cm, 60% între 3 şi 6 cm şi 10% au peste 6 cm.

Chirurgia are ca principală indicaţie leziunile mici localizate în zonele neelocvente şi care nu au un drenaj venos profund complex. Radiochirurgia se adresează leziunilor sub 3 cm. Tratamentul endovascular are ca scop reducerea în mărime a MAV şi diminuarea anomaliilor circulaţiei sanguine, în aşa fel ca procedeele chirurgicale şi radiochirurgicale să fie făcute cu riscuri minime. Numai în 5% din cazuri embolizarea singură poate fi curativă.

Scopurile şi riscurile embolizării cu particule solide diferă de cele ale embolizării cu cianoacrilaţi:

- Embolizarea cu particule solide este o procedură adjuvantă deoarece aceşti agenţi nu fac o ocluzie permanentă. Acest dezavantaj face ca după embolizarea cu particule solide să se folosească chirurgia sau radiochirurgia. Din literatură reiese că embolizarea cu cianoacrilaţi este permanentă.

- Particulele solide necesită sisteme de eliberare de dimensiuni mai mari care însă sunt mai puţin flexibile şi necesită folosirea microghidurilor pentru plasarea microcateterelor, acest lucru crescând riscul lezării peretelui vascular în comparaţie cu folosirea microcateterelor care folosesc agenţi lichizi. De asemenea, datorită diametrului crescut, microcateterele pentru embolizare cu particule solide sunt mai greu de plasat la nivelul nidusului, ceea ce face să crească riscul refluxului agentului embolizant în circulaţia cerebrală normală cu distrugerea parenchimului cerebral sănătos.

Un alt tip de cianoacrilat este GLUBRAN 2. Acesta este un monomer NBCA-MS Co din clasa a III-a şi are proprietăţi hemostatice şi adezive. Reacţia de polimerizare începe după 1-2 s şi se termină după alte 60-90 s. Acest lucru permite retragerea microcateterului din artera embolizată. Reacţia de polimerizare este însoţită de o reacţie exotermă mai mică decât în cazul histoacrilului (45°C). O MAV de scalp formată din numeroase fistule în plin canal cu aferenţe multiple din artera occipitală stângă şi drenaj venos superficial extracranian este arătată în fig. 2 iar aspectul pre- şi postembolizare al unei MAV temporale drepte este arătat în fig. 3.

Alcoolul absolut (etanolul 96%)

Este cel mai periculos agent embolizant care se foloseşte. El trebuie folosit numai după îndelungate antrenamente deoarece utilizarea lui produce numeroase complicaţii. Injectarea alcoolului absolut se face folosind controlul fluxului proximal cu ajutorul unui cateter de control al fluxului (cateter Zeppelin cu balon

Scanned with OKEN Scanner

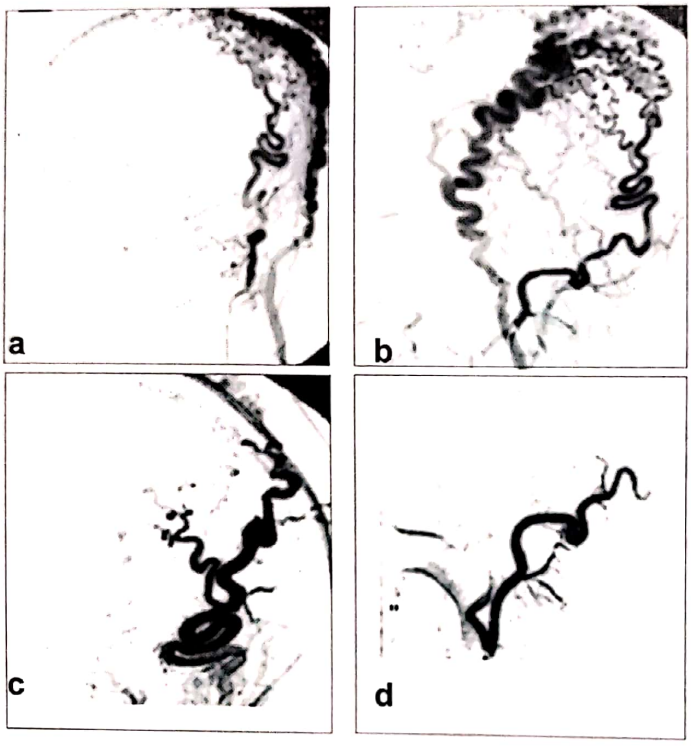

Fig. 2. MAV de scalp formată din numeroase fistule în plin canal cu aferenţe multiple din artera occipitală stângă şi drenaj venos superficial extracranian, aspect preembolizare *(a,b)* şi aspect postembolizare *(c,d)*.

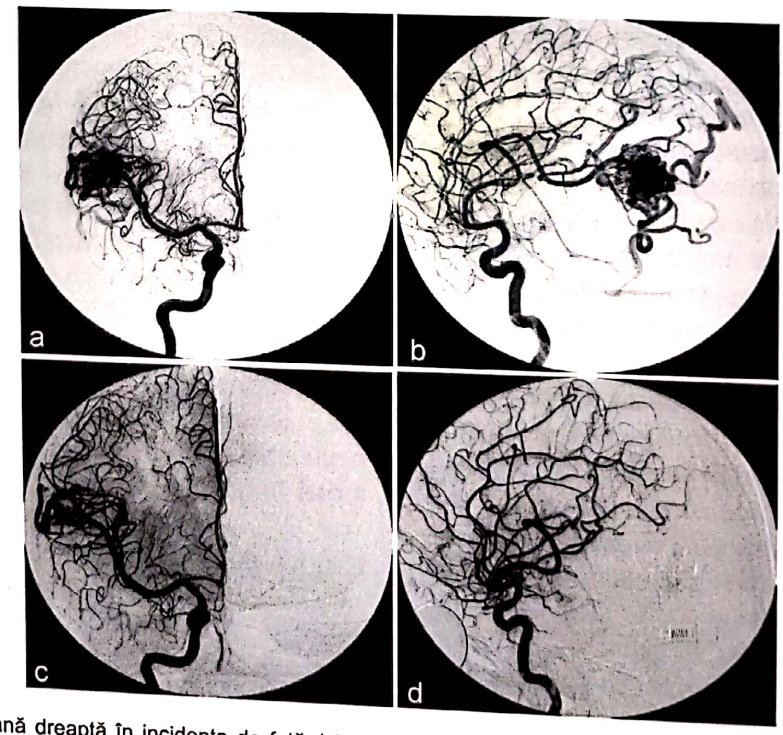

Fig. 3. Angiografia carotidiană dreaptă în incidenţa de faţă *(a)* şi de profil *(b)* arată o MAV temporală dreaptă (aspectul preembolizare). Angiografia carotidiană dreaptă; aspect postembolizare *(c,d)*.

Scanned with OKEN Scanner

de silicon). Alcoolul absolut poate fi folosit simplu sau combinat cu Omnipaque pentru radioopacitate. Omnipaque se combină cu etanolul şi trebuie omogenizat foarte bine. Adăugarea substanţei de contrast produce creşterea vâscozităţii amestecului şi se foloseşte mai ales în MAV cu debit scăzut. Alcoolul nu numai distruge endoteliul vascular, producând precipitarea protoplasmei, dar atacă şi globulele roşii şi alte structuri. Etanolul, fiind un agent embolizant lichid, străbate capilarele şi distruge circulaţia colaterală.

În MAV cu flux crescut, când refluxul nu constituie o problemă, se foloseşte etanol pur. Odată pătruns în nidus şi în vena de drenaj, alcoolul se diluează şi devine ineficient. Dintre complicaţiile produse de folosirea alcoolului absolut enumerăm următoarele: durerea (dacă vasul ce trebuie ocluzat irigă un organ senzitiv, este necesară anestezia generală), vasospasm cerebral sever (apare imediat sau la un interval de câteva zile) şi efecte idiosincratice, ca hipertensiunea acută pulmonară.

Ethibloc (Ethicon)

Este un amestec între o proteină de origine vegetală extrasă din porumb (zeina), propilenglicol, oleum papaveris, amidotriazotat de sodiu, toate aceste substanţe aflându-se într-o soluţie alcoolică de 60%. Zeina nu este solubilă în apă, iar în timp ce alcoolul se dizolvă în sânge, zeina precipită, formând o masă gelatinoasă. Rata precipitării zeinei poate fi controlată prin preinjectarea de glucoză. Ethiblocul produce o reacţie inflamatorie locală care este dureroasă. Ethiblocul este vâscos şi greu de folosit cu microcateterele.

Alte tipuri de agenţi fluizi de ocluzie vasculară

În decursul timpului, s-au încercat şi alţi agenţi fluizi de ocluzie vasculară. Taki şi colab., în 1990, au folosit un polimer slab hidrofil (etilenvinil alcool) în amestec cu un solvent hidrosolubil (dimetilsulfoxid); solventul hidrosolubil se diluează în conţinutul sanguin iar polimerul hidrofob precipită şi obstruează vasul respectiv[30]. Lylyk şi colab., în 1991, au folosit o suspensie vâscoasă formată din fibre de colagen, particule de polivinil alcool, produsul de contrast şi alcool absolut[20]. Cele două metode menţionate nu au câştigat încă valoarea incontestabilă realizată de către produşii de cianoacrilat.

AOV – particule

Dintre multiplele particule folosite în ocluzia vasculară, un rol important ca materiale neresorbabile îl are Ivalonul.

Ivalon

Ivalon este din punct de vedere chimic polivinilformal, un polimer care este obţinut din acţiunea formaldehidei asupra alcoolului polivinilic. Această particulă resorbabilă, ca agent de AOV, a fost introdusă de către Tadavarthy şi colab. (1973)[32].

Sunt patru produse comerciale cunoscute: Ivalon, Ultraivalon, Drivalon, Ultradivalon, sub formă de particule embolizante cu următoarele dimensiuni: 50-150, 150-300, 300-600, 600-1 000 microni. Materialul este resorbabil, inert, netoxic, nonpirogen, sterilizat la razele gamma.

Polimerul este capabil să absoarbă apa ca un burete mărindu-şi volumul cu 10-20% atunci când este în contact cu lichidele fiziologice, element extrem de important în utilizarea acestui produs.

Indicaţiile Ivalonului sunt de embolizare terapeutică în FAV, MAV sau embolizare preoperatorie în tumori hipervascularizate şi MAV, la care va urma intervenţia chirurgicală de exereză.

Ivalon produce la început ocluzie mecanică, iar apoi apar staza şi organizarea trombusului. Acesta este înlocuit cu timpul de fibroză cu apariţia celulelor gigante. Ocluzia este permanentă, deşi s-au descris în literatură recanalizări probabil prin ocluzia prea proximală sau prea distală a vasului.

Contraindicaţiile Ivalonului sunt multiple. Menţionăm contraindicaţiile principale: vasospasm; şunturi arteriovenoase cu debit crescut; intoleranţa vaselor selectate pentru ocluzie; false anevrisme recente arteriale şi venoase cu risc mare de hemoragie.

Onyx

Un alt agent de ocluzie vasculară folosit în tratamentul endovascular al MAV este Onyx (polimer lichid nonadeziv). Acesta este un amestec de copolimer al etilenvinil alcoolului (EVOH) cu dimetilsulfoxidul

Scanned with OKEN Scanner

(DMSO). Există trei concentraţii folosite: 6%, 6,5% şi 8%. O concentraţie mică, de 6%, este mai puţin vâscoasă şi permite o cateterizare mai distală. Onyx se combină cu o pudră de tantalum pentru a creşte radioopacitatea. Principalul avantaj al folosirii onyxului în embolizarea MAV este eliminarea, cel puţin teoretică, a riscului prinderii microcateterului în vasul embolizat.

Hidroxiapatita

Hidroxiapatita este un material insolubil cristalin care este componenta minerală normală a ţesutului osos. Hidroxiapatita poate fi uşor purificată şi separată în particule care pot fi folosite ca agent embolizant. Produce o reacţie inflamatorie locală minoră şi prezintă o bună biocompatibilitate.

Dura mater

Dura mater comercială este de origine umană. Aceasta poate fi decupată extemporaneu fie de utilizator, fie de producător. În aceste condiţii dura mater calibrată are un diametru de aproximativ 500-600 µm şi poate fi folosită ca AOV. Din nefericire, efectul vascular este incomplet datorită formei paralelipipedice a particulelor. Degradarea materialului este lentă, iar reacţia inflamatorie este moderată. Practic, acest material de AOV a fost părăsit.

Spongel

Iniţial burete hemostatic chirurgical, Spongel, a fost utilizat pentru prima dată în embolizare de R. Djinjian în 1973[10]. Comercial se găseşte sub formă de foiţe care se decupează extemporaneu sau sub formă de pudră uscată obţinută prin granulometrie. Spongelul produce o ocluzie mecanică incompletă care durează în medie o lună, deci total ineficient ca material de AOV.

Ca şi dura mater, Spongelul poate fi impregnat cu alcool absolut înaintea injecţiei cu scopul de a produce o scleroză a peretelui vascular. Ca şi dura mater, acest material ca agent AOV este complet părăsit.

Avitene

Avitene este format din microfibre de colagen de origine bovină. Sunt particule de 75-150 µm aflate în suspensie. Este folosit pentru ocluzia vaselor mici, având o activitate complexă: produce ischemie, tromboză (prin agregare plachetară) şi reacţie granulocitară. Ocluzia produsă de Avitene este temporară. Se poate combina cu particule de Ivalon sau cu ethanolul.

Angiostat

Este format dintr-un amestec de microfibrile de colagen de origine bovină şi aldehidă glutamică. Sunt particule de 75 µm care au o acţiune mecanică fiind folosite numai pentru ocluzia vaselor mici.

Pulsar

Sunt particule formate din hidrogel combinat cu tantalum (pentru creşterea radioopacităţii). Pulsar este eliberat sub formă de pulbere şi acestea trebuie hidratate în concentraţie de 40%. Aceste particule nu sunt biodegradabile, ocluzia produsă de ele fiind permanentă. Au aceeaşi mărime ca şi particulele de Ivalon.

Ji şi Gugliemi de la Centrul Medical UCLA au dezvoltat un nou concept despre agenţii embolizanţi[30]. Acest concept arată că scleroterapia este eficientă în ocluzia vasculară doar dacă timpul de contact dintre agentul sclerozant şi peretele vascular este suficient de îndelungat. Autorii au imaginat un agent embolizant care să permită o embolizare rapidă şi eficientă: vizibilitate, ocluzie vasculară imediată şi permanentă, precum şi posibilitatea ca acest agent să fie administrat cu ajutorul unui microcateter. Preparatul este format dintr-un amestec solid-semilichid alcătuit din 30 mg albumină, 50 mg tetraciclină, 0,2 ml Omnipaque şi 0,8 ml Ethiodol. Tetraciclina este agentul sclerogen. Toate componentele amestecului sunt biodegradabile. Autorii au folosit melanjul la animale atât cu, cât şi fără tetraciclină. Amestecul cu tetraciclină a produs o embolizare permanentă.

Microsferele. Microsferele calibrate de silicon au fost utilizate pentru tratamentul MAV de Spence şi Lusenhop (1960)[21] iar Raziel şi colab. în 1980 au folosit microsfere din ceară de Carnauba[27]. Ulterior Dion (1986) a folosit microsfere din dextran[9].

Laurent şi colab. (1989) au folosit microsfere hidrofile suple şi biocompatibile din polimeri acrilici[19]. Aceste microsfere cu diametrul cuprins între 200 şi 1 200 µm au fost utilizate în mod experimental la

Scanned with OKEN Scanner

şoareci (artera pulmonară) şi s-a demonstrat că produc o ocluzie mecanică de 100% completată de o reacţie inflamatorie cu macrofage. Beaujeux şi colab. (1991) au întrebuinţat aceste microsfere în clinica umană şi au demonstrat că injectarea este facilă (nu se produc agregate în seringă şi cateter şi pot fi injectate prin catetere cu diametrul mai mic decât cel al particulelor)[3].

Folosirea microsferelor a permis o apreciere mai bună a mărimii şunturilor MAV. Astfel şunturile angioamelor cerebrale au diametrul cuprins între 1 000 µm şi 2 000 µm, iar şunturile angioamelor medulare au diametrul cuprins între 500 µm şi 900 µm.

Utilizarea microsferelor calibrate este rară datorită costului ridicat şi modului de folosire dificil.

AOV – implanturi expansibile

Acestea sunt de două tipuri: spire metalice; baloane.

Spirele metalice (coilsurile) sunt la rândul lor de două tipuri:

- electrospire;
- spire metalice mecanice cu împingător (pentru a fi plasate la locul leziunii).

Spirele sunt de numeroase forme şi mărimi. Cele folosite pentru embolizare cu microcatetere cu supleţe variabilă sunt formate din platină la care se adaugă fibre din Dacron sau mătase pentru a le creşte trombogenitatea. Principala lor indicaţie în embolizare este cateterismul venos (anevrismul venei Galen). Introducerea coilsurilor se face cu ajutorul unui împingător, iar electrospirele au capătul distal format dintr-un aliaj special care prin încălzire cu un curent electric de 9 V se detaşează. Un dezavantaj major în folosirea spirelor metalice este cel de deplasare a vârfului microcateterului în momentul expulzării acesteia. Există spire metalice radioopace cu forme drepte sau curbe, cum sunt coilsurile Cook, şi coilsuri cu configuraţie variabilă (microcoilsurile Boston). Există şi spire feromagnetice care produc artefacte importante, ceea ce nu ne permite studiul cu ajutorul IRM. În general spirele feromagnetice contraindică examenul IRM. Minicoilsurile Cook şi Boston nu produc artefacte. În primele luni după embolizare, tromboza produce un izo- sau hipersemnal, ceea ce permite vizualizarea coilsurilor. În faza cronică, prezenţa hemosiderinei produce un hiposemnal important în toate secvenţele din T2.

Spirele lichide sunt coilsuri construite din particule de platină extrem de fine şi de aceea sunt foarte suple. Indicaţia lor majoră este în tratamentul MAV în combinaţie cu cianoacrilaţii: coilsurile sunt folosite pentru a reduce fluxul sanguin la nivelul nidusului înaintea folosirii cianoacrilaţilor.

Baloanele folosesc sisteme coaxiale de catetere endoarteriale. Unele sunt nedetaşabile şi se folosesc în testele de ocluzie vasculară, iar altele sunt detaşabile şi vor fi prezentate ulterior.

Testul de ocluzie a arterelor cerebrale, cu baloane nedetaşabile, vizează evaluarea toleranţei acestor vase la respectiva ocluzie. Scopul este tratamentul anevrismelor fără colet sau gigante care nu pot fi obliterate selectiv. De asemenea, evaluează supleanţa arterială furnizată de poligonul Willis (testul de ocluzie a ACI). La începutul testului se injectează i. v. în bolus 5 000 U.I. de heparină. Sunt utilizate două căi arteriale: fie o cale bifemurală, fie o cale carotidiană de partea anevrismului şi o cale femurală pentru studiul supleanţelor. Un aparat Tomomatic deplasabil în sala de angiografie măsoară debitul sanguin cerebral emisferic de fiecare parte prin injecţia în ACI de izotop (xenon 133). Se măsoară şi viteza de circulaţie a ACM bilateral cu ajutorul unui Doppler transcranian. Odată obţinute aceste date se introduce balonul în ACI în segmentul intracavernos imediat în amonte de anevrism. Apoi se umflă balonul până se obţine ocluzia ACI. Aceasta nu trebuie să depăşească 30 de minute. În timpul ocluziei trebuie urmăriţi următorii parametri:

- toleranţa clinică (funcţiile senzitive, motorii şi superioare);
- Dopplerul transcranian se execută de trei sau patru ori în intervalul de 30 de minute (o asimetrie mai mare de 25% între cele două emisfere în viteza de circulaţie a ACM nu este permisă);
- debitul sanguin se măsoară la 2, 10 şi 20 de minute prin injectarea xenonului 133 în ACI controlaterală ocluziei;
- studiul supleanţelor arteriale cu ajutorul angiografiei.

Scanned with OKEN Scanner

Dacă criteriile menţionate nu sunt îndeplinite se consideră testul negativ. Se dezumflă balonul şi se face o anastomoză temporosylviană (în anevrismele gigante de sifon carotidian). Intervalul între repetarea testului şi efectuarea anastomozei temporosylviene este cuprins între 15 zile şi 1 lună.

Se poate folosi testul cu diamox (acetazolamidă) în scopul studierii circulaţiei cerebrale şi mai ales al circulaţiei colaterale. Acetazolamida este un inhibitor de anhidrază carbonică care inhibă conversia acidului carbonic în CO_2 şi H_2O la nivelul creierului producând acidoză şi scăderea pH. Aceste transformări duc la vasodilataţie, acetazolamida neproducând însă scăderea presiunii arteriale generale. Testul a fost folosit iniţial pentru a aprecia circulaţia cerebrală la bolnavii cu stenoze carotidiene în vederea procedeelor de revascularizare. Se face tomografia cu ^{133}Xe pentru a se obţine fluxul sanguin cerebral de bază (CBF). Apoi se injectează intravenos 1 mg de diamox iar tomografia este repetată la 15-20 de minute. Cele două tomografii sunt comparate. Răspunsul la diamox variază de la un pacient la altul. Pacienţii cu circulaţie colaterală normală au un răspuns normal la acetazolamidă fără redistribuţia sângelui. Acest test poate fi folosit pentru studiul ariilor cerebrale care înconjoară MAV.

Baloanele detaşabile introduse endoarterial au ca indicaţie primordială actualmente fistula carotidocavernoasă (Serbinenko)[29]. Valoarea în timp a acestor baloane detaşabile s-a dovedit a fi superioară multor altor metode încercate în obliterarea fistulelor carotidocavernoase. Aceste baloane sunt dotate cu o valvă „leak", aceasta permiţând umflarea şi expulzia din balon a diverselor substanţe embolizante. Pentru navigarea intracerebrală se consideră că cele mai bune baloane sunt cele Colibri şi Balt I, care sunt mici, ovale, construite din latex şi care îşi măresc diametrul doar până la 1-3 mm, ceea ce reprezintă un risc minor de ruptură vasculară. Valva poate fi de diferite mărimi, în funcţie de nevoia de a controla fluxul sanguin. O valvă de dimensiuni mari ne permite o injectare mai distală înainte de a umfla balonul. În fistulele cu debit sanguin mare, se folosesc baloane cu valvă mică care ne permite să umflăm balonul înaintea eliminării distale a materialului emboligen, ceea ce permite un control mai bun al fluxului sanguin.

Din punct de vedere al imagisticii neuroradiologice, baloanele de latex umflate cu contrast diluat se văd pe radiografia standard la 3 săptămâni de la embolizare sub forma unor imagini regulate, cu contur precis. La CT-scan apare o zonă bine delimitată, hipodensă cu artefact mai mare sau mai mic în funcţie de concentraţia produsului de contrast. Imaginea IRM depinde de concentraţia produsului de contrast: în concentraţie de 100% apare un hipersemnal în T1 şi un hiposemnal în T2, iar în concentraţie de 50% produs de contrast şi 50% ser fiziologic apar un hipersemnal moderat în T1 şi un hipersemnal în T2. Baloanele de latex umflate cu Hema (substanţă polimerizantă care menţine constantă mărimea balonului) se evidenţiază pe radiografia standard sub forma unor opacităţi bine delimitate iar la CT-scan se evidenţiază sub forma unor hiperdensităţi. La IRM imaginea apare sub forma unui hiposemnal moderat atât în T1 cât şi în T2.

Comportamentul reologic al AOV

În folosirea corectă a AOV, trebuie să se ţină seama de condiţiile hemodinamice în care are loc embolizarea. Acestea sunt:

- debitul şi viteza de circulaţie;
- numărul reţelelor vasculare (normale sau patologice);
- topografia acestor reţele vasculare;
- mărimea şunturilor arteriovenoase.

Este important de menţionat că *cleiurile polimerizante* părăsesc cateterul şi avansează în lumenul vascular fiind antrenate de flux. În aferenţele unui MAV cerebral, debitul sanguin poate fi de patru ori mai mare decât debitul normal (în ACI debitul normal este de 300-400 ml/min), iar viteza de circulaţie de două ori mai mare decât viteza normală (viteza normală în artera sylviană este de 40-100 cm/s. Când viteza este prea mare există riscul de ocluzie a versantului venos, ceea ce duce la hipertensiune în aval cu potenţial hemoragic. Pentru a evita acest lucru trebuie să modificăm amestecul în aşa fel încât să se producă o polimerizare rapidă. În cazurile cu debit scăzut polimerizarea prea rapidă devine periculoasă, întrucât poate să cuprindă şi cateterul.

Scanned with OKEN Scanner

Trei fenomene reologice au implicaţii importante în embolizare.

Primul fenomen este cel de *flux aberant* care se produce la nivelul bifurcaţiilor arteriale şi poate produce un recul al unei particule deja angajate dintr-un pedicul în altul. Fenomenul a fost descris de Karino şi colab. (1987)[16]. Consecinţa practică a acestui fenomen este că embolizarea în flux liber a ramurilor arteriale mari în amonte de ramurile normale este riscantă şi că singura soluţie este cateterismul hiperselectiv (în aval de ramurile normale).

Al doilea fenomen se referă la *topografia reţelei vasculare* care constituie MAV şi condiţionează evoluţia în timp a embolizării (Pelozzi şi colab., 1987)[26].

Al treilea fenomen constă în *repartiţia particulelor în lumenul vascular* (Mills şi Snabe, 1987)[23]. Acest fenomen desigur că depinde de diametrul vasului. Astfel, în vasele mari (aortă, carotidă), particulele sunt distribuite aleatoriu indiferent de mărimea particulelor. În vasele mici, cu diametrul cuprins între 100 µm şi 1 mm, fenomenul de redistribuţie constă în dispunerea parietală a particulelor mici şi axializarea particulelor mari. Acest lucru favorizează ocluzia vaselor mici (ramuri perforante normale) de către particulele mici, în timp ce particulele mari sunt aspirate de şuntul MAV.

Evoluția materialelor de embolizare și a vaselor ocluzate

Ocluzia vasculară prin embolizare declanşează două tipuri de reacţii din partea organismului: fenomene care vizează o revascularizaţie a vasului ocluzat şi reacţii de corp străin dirijate către embolus. Mecanismele de revascularizare după embolizare sunt bine cunoscute actualmente. Apar fie dezvoltarea unei vascularizaţii de supleare prin deschiderea şunturilor sau mărirea diametrului vaselor normale, fie recanalizarea vasului ocluzat.

Recanalizarea se produce prin trei mecanisme:

- deplasarea precoce a embolusului (câteva minute sau ore) în cazul particulelor (Dion, 1986)[9];
- degradarea embolusului şi a trombusului de acompaniament în cazul embolusului de gelatină (Gold şi Grace, 1975; Barth şi colab. 1977) şi care produce recanalizarea relativ rapid (ore sau săptămâni)[12,2];
- încorporare a embolusului în peretele vascular cu recanalizarea lumenului vascular, fenomen descris de mai mulţi autori (Vinters şi colab., 1986 ; Biondi şi colab. 1990, etc.)[33,4]. Încorporarea are loc în săptămâni sau luni, deci recanalizarea se produce tardiv.

Termenul de migrare transvasculară a fost propus de Thomashefski şi colab., în 1988, şi prin el se înţelege încorporarea embolusului în peretele vascular şi excluderea sa din lumenul vascular cu dezvoltarea recanalizării[33]. Mai mulţi autori au descris ruptura limitantei interne (Castaneda-Zuniga[6], 1978); Brothers şi colab.[5], 1989). Acest fenomen se petrece în cazul cleiurilor acrilice şi al particulelor.

BIBLIOGRAFIE

1. Baert AL, Sartor K – Intracranial Vascular Malformations and Aneurysms. 2004;50-65
2. Barth KH, Strandberg JD, White RI – Longterm followup of transcatheter embolization with autologous clot, oxycel and gelfoam in domestic swine. Invest Radiol. 1977;12:273-280
3. Beaujeux R, Laurent A, Wassef M, Merland JJ – Calibrated sphere embolization of craniofacial tumours and AVMs. Neuroradiology. 1991;33:562-564
4. Biondi A, Merland JJ, Reizine D, Rymard A, Hodes J, Lecoz P, Rey A – Embolization with particles in thoracic inframedullary arterio-venous malformations: long-term angiographic and clinical results. Radiology. 1990;177:651-658
5. Brothers MF, Kaufman JCE, Fox AJ, Deveikis JP – N-butyl-2-cyanoacrylate substitue for IBCA in interventional neuroradiology; histopathologic and polymerisation time studies. AJNR. 1989;10:777-786
6. Castaneda-Zuniga WR, Sanchez R, Amplatz K – Experimental observations on short and long-term effects of arterial occlusion with Ivalon. Radiology. 1978;126:783-785
7. Connors JJ, Wojak JC – Interventional Neuroradiology; Strategies and Practical Techniques. 1999;227-275
8. Debrun G, Vinuela F, Fox A, Drake CG – Embolization of cerebral A-V malformations with bucrylate. Neurosurgery. 1982;56:616-627
9. Dion JE – Dextran microspheres embolization: experimental and clinical experience with radiologic-pathologic correlation. Radiology. 1986;150:717-721
10. Djindjian R, Cophignon J, Rey A, Theron J, Merland JJ, Houdart R – Superselective arteriography embolization by the femoral route in neuroradiology: study of 60 cases. Neuroradiology. 1973;6:132
11. Dotter CT, Goldman MN, Rosh J – Instant selective arterial occlusion with isobutyl-2-cyanoacrylate. Radiology. 1975;114:227

Scanned with OKEN Scanner

12. Gold RE, Grace DM – Gelfoam embolization of the left gastric artery for bleeding ulcer. Experimental considerations. Radiology. 1975;113:575-580
13. Holzman RNN, Stein BM – Endovascular interventional neuroradiology. Springer-Verlag, 1995
14. Hilal SK, Khandji AG, Chi TL, Stein BM, Bello JA, Silver AJ – Synthetic fiber-coated platinum coils successfully used for endovascular treatment of arterio-venous malformations and direct arteriofistulas of CNS (a). AJNR. 1988;9:1030
15. Izukawa D, Lach B, Benoit B – Intravascular papillary endothelial hyperplasia in intracranial cavernous hemangioma. Neurosurgery. 1987;21:939-941
16. Karino T, Goldsmith HL, Motomiya M, Mabuchi S, Sohara Y – Flow patterns in vessels of simple and complex geometries. In: Leonard EF, Turrito VT, Vroman L (eds): Blood in contact with natural and artificial surfaces. Annals of the New York Academy of Sciences, Vol. 516, Academy of Sciences, New York, 28 Dec 1987, p. 422-441
17. Keller HM – Diagnosis and follow-up of patients with cerebral AVM using doppler ultrasound. In: Yasargil MG (ed): AVM of the brain, Thieme Verlag, Stuttgart-New York, 1987, p. 240-249
18. Kunstlinger F, Brunelle F, Chaumont P et al – Vascular occlusive agents. AJR. 1981;136:151-156
19. Laurent A, Wassef M, Drouet L, Pignaud G, Merland JJ – Étude histologique de plusieurs materiaux d'embolisation et d'un nouveau type de materiel spherique et adhesif. Inov Tech Biol Med. 1989;10:357-366
20. Lylyk P, Vinuela F, Vinters HV, Dion J, Bentson J, Duckwiller G, Lin T – Use of a new mixture for embolization of intracranial malformations. Preliminary experimental experience. Neuroradiology. 1990;32:304-310
21. Luessenhop AJ, Spence WT – Artificial embolization of cerebral arteries: report of use in case of arteriovenous malformations. JAMA. 1960;172:1153
22. Merland JJ – Fistules arterio-veineuses meningées intracraniennes. Neuroradiologie interventionnelle, tome I. Monographies de l'ANPP. 1992;6:12-29,119-147
23. Mills P, Snabre P – Particles migration connected to rheological mechanism in a flowing aggregated suspension. Clin Hemorrheology. 1987;7:295-304
24. Muraszko K, Wang HH, Pelton G, Stein BM – A study of the reactivity of feeding vessels to arteriovenous malformations: correlation with clinical outcome. Neurosurgery. 1990;26(2): 190-199
25. Novak D – Embolisation materials. In: Dondelinger et al (eds.) Interventional Radiology (Thieme), 1990, p. 295-314
26. Pelozzi G, Sanozzi G, Trivelle MG, Labate A – Small artery occlusion: theoretical approach to the definition of coronar arhitecture and resistance by a branching tree mod Microvascular Res. 1987;34(3):318-335
27. Raziel A, Puisieux F, Terracol O, Hoffman P, Cave G – W microemboli tailored for the therapeutic embolization ? AJ 1980;134:404
28. Rufenacht D, Herman JJ – Detachable latex balloon with va mechanism for the permanent occlusion of large AV fistulas of cerebral arteries. In: Walk J (ed): Neuroradiology 1985/198 Elsevier Science Publishers EV, 1986
29. Serbinenko FA – Ballon catheterization and occlusion of major cerebral vessels. J Neurosurg. 1974;41:125-145
30. Taki W, Yonekawa Y, Iwata H, Uno A, Yamashita A – A new liquid for embolization of arterio-venous malformations. AJNR. 1990;11:163-168
31. Spiegel SM, Vinuela F, Goldwasser JM, Fox AJ, Peltz DM – Adjusting the polymerisation time of isobutyl-2-cyanoacrylate. AJNR. 1986;16:109-112
32. Tadavarthy SM, Coleman CC, Hunter D, Castenada-Zuniga WR, Amplatz K – Polyvinyl alcohol (Ivalon) as an embolizing agent. Semin Intervent Radiol. 1973;1:101
33. Vinters HV, Lundie MJ, Kaufmann JCE – Longterm pathological follow-up of cerebral arterio-venous malformations treated by embolization with bucrylate. New Engl J Med. 1986; 314:477-483

Scanned with OKEN Scanner

Scanned with OKEN Scanner

Motto: *„Înţelepciunea nu o primim de-a gata, trebuie să o descoperim noi înşine, după un drum pe care nimeni nu-l poate face în locul nostru".*

MARCEL PROUST, scriitor francez (1871-1922)

CAVERNOAMELE CEREBRALE

*Prof. dr. **Ioan Ştefan FLORIAN**, *Dr. **Cristian ABRUDAN**, *Dr. **Horaţiu IOANI***

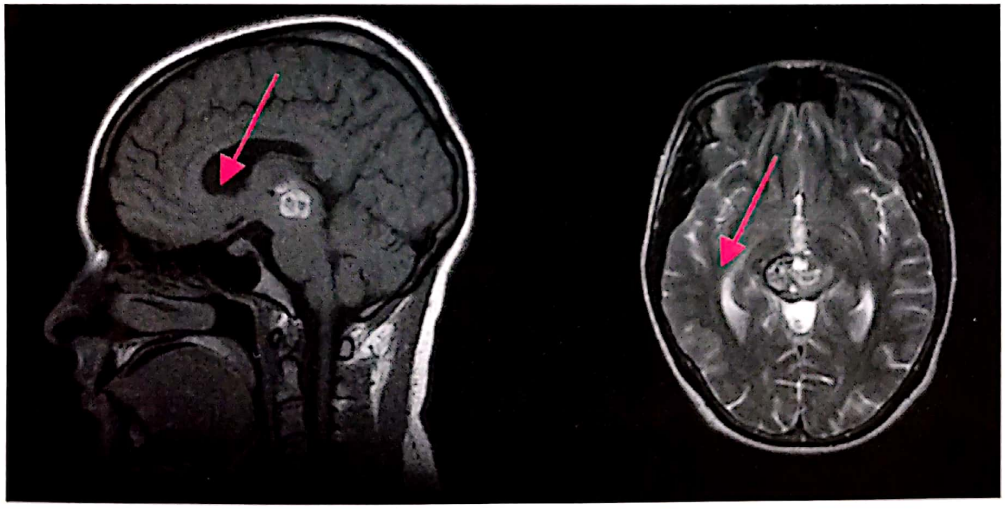

* Clinica de Neurochirurgie, Spitalul Clinic Judeţean de Urgenţă Cluj-Napoca,
Str. Victor Babeş nr. 43, Cod 400012
e-mail: florian_stefan@yahoo.com

CAVERNOAMELE CEREBRALE

Prof. dr. **Ioan Ștefan FLORIAN**, Dr. **Cristian ABRUDAN**, Dr. **Horațiu IOANI**

CARACTERISTICI GENERALE

Introducere și terminologie

Cavernoamele reprezintă unul din cele patru tipuri de malformaţii vasculare care se dezvoltă la nivelul sistemului nervos central, fiind apreciate la 5-15% din totalitatea acestora. Cavernoamele cerebrale sunt leziuni angiografic criptice, clasic definite ca structuri vasculare dilatate, cu pereţi fini, situate în SNC, fără parenchim cerebral interpus.

Introducerea examinării prin rezonanţă magnetică face astăzi posibil diagnosticul cavernoamelor chiar înainte de diagnosticul histopatologic. Tratamentul corect al acestor leziuni presupune o bună cunoaştere a epidemiologiei, caracterelor histopatologice, precum şi a evoluţiei naturale a acestora.

Cavernoamele pot avea orice localizare la nivel cerebral, dar şi la nivelul măduvei sau al nervilor cranieni sau spinali[4,11,15].

Termenul „cavernos" a fost utilizat pentru prima dată de Rokitansky, în 1846, care desemna o leziune vasculară situată la nivel cerebral. Ulterior, în 1956, Rudolf Virchow a realizat pentru prima dată o descriere histopatologică a acestor leziuni. În 1956, Crawford şi Russel au introdus termenul de criptic pentru a descrie o patologie arteriovenoasă sau hamartoame venoase situate la nivelul encefalului şi care determinau uneori apariţia hemoragiilor. Acest termen a fost apoi utilizat pentru leziunile cerebrovasculare care nu se evidenţiau angiografic, alături de acela de „malformaţie vasculară ocultă angiografic"[4,11].

Referitor la această patologie, nomenclatura actuală include următorii termeni: cavernom, angiom cavernos, hemangiom cavernos sau malformaţii cavernoase. Denumirea iniţială a acestor leziuni a fost cea de angioame sau hemangioame cavernoase, fiind ulterior schimbată cu cea de malformaţii cavernoase, pentru a putea fi diferenţiate de leziunile vasculare de tip neoplazic, sugerate de termenul „angioame"[20,40,48].

EPIDEMIOLOGIE

Înainte de apariţia metodelor moderne de neurodiagnostic, angioamele cavernoase erau considerate leziuni rare. Astfel, în 1976, Voigt şi Yasargil au descris cazul unui pacient cu cavernom şi au realizat o retrospectivă a literaturii de specialitate la acea vreme, găsind 126 de cazuri[20].

Adevărata prevalenţă a cavernoamelor este necunoscută. Incidenţa angioamelor cavernoase în seriile de pacienţi examinaţi prin RMN şi seriile autopsiate a fost raportată ca fiind 0,4-0,5%.

În cazul aproape al tuturor cavernoamelor există semne de microhemoragii repetate la examinările neuroimagistice, chiar dacă aceasta nu este clinic manifestă (riscul anual de sângerare este apreciat

Scanned with OKEN Scanner

între 0,25 şi 6%). Incidenţa microhemoragiilor creşte după primul episod[1,21,22,36,37,44]. Examinarea RMN este examenul de elecţie datorită înaltei specificităţi şi sensibilităţi în detectarea produşilor de degradare a hemoglobinei prezenţi în interiorul şi în jurul leziunii[9,14,31,42,43,47,55].

Cavernoamele cerebrale pot fi găsite în orice regiune a SNC, iar localizarea supratentorială este prezentă în 70-80% din cazuri, după cum leziunile multiple apar la 10-20% din pacienţi[4,7,21].

Statisticile nu relevă o predominanţă a unuia dintre sexe, iar majoritatea pacienţiilor aparţin decadelor 3 şi 4 de vârstă. Se citează în literatură un studiu publicat de Hahn, care a inclus 1 240 de cazuri şi în cadrul căruia distribuţia pe sexe a menţionat 644 (52%) de cazuri aparţinând sexului femnin şi 596 de cazuri (48%) sexului masculin[20].

Angioamele cavernoase se prezintă sub două forme, spontană şi familială. Formele spontane apar ca şi cazuri izolate, cel mai frecvent fiind vorba de leziuni unice. Forma familială se caracterizează prin leziuni multiple, citându-se cazuri de agregare familială cu o transmitere autozomal dominantă[20,48,59].

Altădată considerate ca leziuni congenitale, mai mulţi autori au raportat apariţia de novo a cavernoamelor mai ales în urma radioterapiei[5,6,8,24,28,52]. Factorii genetici au fost identificaţi la 20-30% din pacienţii cu cavernoame[17]. Alte studii sugerează că până la 75% din cazurile aşa-numite sporadice cu leziuni multiple sunt în realitate forme familiale, cu leziuni asimptomatice[23].

Studiile RMN sugerează o penetranţă dependentă de vârstă în cazurile familiale de aproape 100%, dintre care aproximativ 60% se manifestă clinic.

Aceasta sugerează că incidenţa reală a cavernoamelor este subestimată semnificativ.

Experienţa personală în tratamentul cavernoamelor se bazează pe 40 de cazuri operate în perioada 01.01.1996-31.12.2008, acestea reprezentând pacienţii care au beneficiat de tratament chirurgical, fiind excluse cazurile pentru care atitudinea terapeutică a constat în tratament conservator şi monitorizare clinică şi imagistică. Acestea reprezintă aproximativ o treime (31%) din totalul malformaţiilor vasculare cerebrale abordate chirurgical de către autor, în perioada menţionată. Valorile înregistrate pentru vârsta pacienţilor trataţi a prezentat limite largi, de la 21 la 73 de ani, cea mai mare incidenţă fiind la nivelul decadei a cincea, aproximativ 31%. Ponderea la sexul masculin a fost superioară, fiind înregistraţi 25 de bărbaţi, valoare ce reprezintă aproximativ 62,5% faţă de 15 femei, 37,5%, cu un raport M:F de 1,7:1[11].

CARACTERISTICI MORFOLOGICE

Angioamele cavernoase ale nevraxului sunt clasificate ca şi hamartoame. Macroscopic au aspect caracteristic muriform, de culoare roşu-violet, de mărimi variabile (de la 1 mm la câţiva cm), pot fi unice sau multiple, frecvent încapsulate şi multilobulate, conţinând hemoragii în diferite stadii de evoluţie şi uneori calcifieri[27,28,39,46].

Microscopic, se diferenţiază de alte malformaţii vasculare prin prezenţa unei mase compacte de canale vasculare de tip cavernos sau sinusoidal, tapetate de celule endoteliale, cu dimensiuni variabile, cu pereţii subţiri, lipsiţi de elastină sau tunică musculară, adesea cu impregnare hialină şi fără interpunere de ţesut nervos la acest nivel[11,12].

Localizare

Localizarea supratentorială a cavernoamelor predomină, fiind citate procente de 73%, versus cavernoamele infratentoriale, prezente în restul de 27% dintre cazuri[4]. În cadrul cavernoamelor supratentoriale, majoritare sunt cele localizate în substanţa albă a emisferelor cerebrale (subcortical), fiind afectaţi, în ordine, lobii frontal, parietal, temporal şi occipital. Cavernoamele localizate profund includ nucleii bazali, talamusul, ventriculul lateral. Angioamele cavernoase infratentoriale sunt localizate majoritar la nivelul trunchiului cerebral (în ordine: punte, mezencefal şi bulb rahidian), dar şi la nivelul cerebelului. În ceea ce priveşte profunzimea leziunilor, la nivelul trunchiului cerebral cele mai numeroase sunt situate superficial spre planşeul ventriculului IV. Există leziuni extinse supra şi subtentorial, cum ar fi cazul cavernoamelor mezencefalodiencefalice[4,40].

În experienţa personală am înregistrat o localizare majoritară a leziunilor situate la nivelul parenchimului

Scanned with OKEN Scanner

cerebral. Treizeci şi două de cazuri (80%) au avut o localizare supratentorială iar 8 cazuri (20%) au fost localizate subtentorial. Repartiţia leziunilor la nivelul formaţiunilor cerebrale a fost diferită, înregistrându-se la nivel frontal 8 cazuri, urmat de occipital cu 17 cazuri, parietal 10 cazuri şi 5 la nivelul lobului temporal. Repartiţia înregistrată la nivelul infratentorial a prezentat următoarele valorii: 4 cazuri la nivelul punţii, 3 cazuri la nivelul bulbului rahidian, postero-lateral şi un caz mezencefalic[11].

ISTORIE NATURALĂ

Evoluţia naturală a acestor leziuni este importantă, fiind un factor determinant în decizia terapeutică, care se face individualizat pentru fiecare caz, evaluându-se riscul de morbiditate (datorat resângerării, efectului de masă sau crizelor epileptice)[16,20].

Spre deosebire de alte leziuni cerebrovasculare (anevrisme, MAV), cavernoamele produc rar hemoragii masive şi foarte rar hemoragie subarahnoidiană sau intraventriculară. În cazul unei hemoragii secundare rupturii unui cavernom, agravarea statusului neurologic se produce lent progresiv.

Majoritatea autorilor remarcă o evoluţie lentă a acestor leziuni, „tumor like", simptomatologia fiind produsă de multe ori consecutiv „efectului de masă" exercitat de cavernom[32,40].

Hemoragia datorată cavernoamelor diferă semnificativ de hemoragia secundară altor leziuni vasculare, fapt susţinut şi de marea diversitate de termeni, prezenţi în literatură, referitor la hemoragia dată de cavernoame: hemoragie simptomatică, hemoragie subclinică, diapedeză intralezională sau perilezională, hemoragie clinic semnificativă şi identificabilă radiologic, hemoragie neidentificabilă radiologic, microhemoragie, hemoragie în spaţiul sinusoidal al malformaţiei. Spre deosebire de hemoragia secundară rupturii unei MAV, hemoragia secundară rupturii cavernoamelor rareori este masivă iar uneori chiar dificil de apreciat radiologic[4]. Porter şi colab. remarcă la unii pacienţi prezenţa hemoragiilor detectate neuroimagistic, care nu au răsunet clinic şi consideră aceste hemoragii irelevante; a propus astfel examinarea pacientului luând în considerare nu rata de sângerare, ci rata de apariţie a unui „eveniment" neurologic, referindu-se la agravarea statusului neurologic, independent de aspectul neuroimagistic[20,33].

Studiile recente au demonstrat o rată scăzută a hemoragiilor, astfel Robinson şi colab., urmărind 57 de pacienţi pe o perioadă de 26 de luni, au documentat un risc de hemoragie redus, de 0,7% pe an. Hemoragiile apar de obicei în mod repetat şi la intervale scurte de timp. Rata de hemoragie pare să fie semnificativ mai redusă la pacienţii cu leziuni descoperite în mod incidental, faţă de pacienţii cu istoric de hemoragie simptomatică, unde este citat un risc de resângerare până la 4% pe an[8,15,20].

Localizarea pare să fie cel mai important factor de predicţie pentru agravarea pacienţiilor, fiind citată o rată de hemoragie până la 10% pe an în cazul leziunilor situate profund supratentorial[20]. Rata de hemoragie este în mod particular crescută în cazul cavernoamelor la care episoadele hemoragice repetate au produs ruperea capsulei cu o hemoragie extralezională şi intraparenchimatoasă importantă[16,20,58].

Riscul dezvoltării unui deficit neurologic permanent cauzat de hemoragie depinde în mod direct de localizarea leziunii. Astfel, deficitele neurologice sau decesul sunt asociate aproape exclusiv cu hemoragiile consecutive rupturii cavernoamelor localizate la nivelul trunchiului cerebral sau nucleilor bazali.

Leziunile subcorticale supratentoriale reprezintă o cauză importantă a crizelor epileptice, mai ales la pacienţii sub 40 de ani[59]. Creşterea incidenţei crizelor epileptice se datorează probabil efectelor iritative asupra cortexului cerebral din partea procesului de gliază şi depunerilor de hemosiderină perilezionale[4,30].

Istoria naturală a cavernoamelor de trunchi cerebral este diferită de cea din alte localizări, deoarece acest subgrup de malformaţii au un risc de sângerare mai ridicat[1,13].

Cunoaşterea mai bună a evoluţiei naturale a unui cavernom este utilă în decizia terapeutică. Odată ce un cavernom de trunchi cerebral sau într-o zonă elocventă a sângerat leziunea ar trebui privită ca un risc important pentru pacient, aşa cum o hemoragie clinic manifestă nu trebuie subestimată. Repetarea episoadelor de sângerare cresc şi posibilitatea ca deficitul neurologic să rămână permanent[10,54].

Scanned with OKEN Scanner

DIAGNOSTIC CLINIC

Taboul clinic al angioamelor cavernoase variază semnificativ, existând forme asimptomatice, descoperite incidental la o examinare CT/RMN (efectuată pentru un sindrom cefalalgic sau după un eveniment traumatic), dar şi forme descoperite la necropsie după o hemoragie intracraniană fatală[4,11,20,30,40].

Prezentarea clinică a cavernoamelor se face de obicei sub formă de crize comiţiale (45%), deficit neurologic focal, ca urmare a hemoragiei (38%) sau cefalee (17%)[15].

Angioamele cavernoase devin simptomatice de obicei între decadele a 2-a şi a 5-a de viaţă. Pacienţii asimptomatici reprezintă un procent de 15-20% din totalitatea cavernoamelor. Pacienţii cu forme familiale de cavernom pot rămâne asimptomatici până la 40% din cazuri în ciuda prezenţei leziunilor multiple[4,20].

Simptomatologia angioamelor cavernoase se dezvoltă în condiţiile creşterii în dimensiuni a acestora, consecutivă episoadelor repetate hemoragice şi trombozelor intralezionale.

Comiţialitatea sau crizele epileptice, de diferite forme, reprezintă cea mai frecventă manifestare clinică a cavernoamelor, fiind citate cu o frecvenţă de 40-80%[3,4,5]. Crizele epileptice sunt asociate cu prezenţa hemoragiei acute sau subacute. Prezenţa fierului în depozitele perilezionale este recunoscută ca epileptogenă, lucru demonstrat prin studiile realizate pe animale de laborator[4,20,40].

Deficitul neurologic focal secundar efectului de masă se instalează de obicei gradat sau lent progresiv şi este rar prezent în tabloul clinic al cavernoamelor. Se datorează rupturii leziunilor situate supratentorial. Deficitul neurologic focal, instalat brusc, reprezintă o manifestare frecventă a cavernoamelor localizate la nivelul trunchiului cerebral. La acest nivel este cunoscut faptul că hemoragii de dimensiuni reduse sunt greu tolerabile şi nu puţine sunt cazurile cu un prognostic infaust.

Hemoragia de grade şi vârste diferite este prezentă în mod constant perilezional, fapt ce se poate obiectiva prin examinare RMN[41]. Prezenţa depozitelor de hemosiderină perilezional reprezintă marca acestor leziuni. Aparenta creştere în dimensiuni se poate evidenţia neuroimagistic şi se datorează hemoragiilor repetate precum şi trombozelor constituite la nivel intralezional[59]. Organizarea şi proliferarea endotelială intralezional creează condiţii pentru creşterea în dimensiuni a cavernomului. Rar angiomul cavernos se rupe şi produce hemoragie extracapsulară şi intraparenchimatoasă.

Angioamele cavernoase reprezintă leziuni caracterizate prin flux şi presiune reduse, iar hemoragia intraparenchimatoasă consecutivă rupturii produce de obicei deplasare şi efect de masă asupra ţesutului cerebral şi rar are efect distructiv[4,11,20].

În cadrul lotului studiat, prezentarea clinică la internarea în clinica noastră a fost cu hemoragie la nivelul leziunii în 18 cazuri (45%), crize comiţiale 9 cazuri (22,5%) şi deficit neurologic progresiv în 13 cazuri (32,5%).

DIAGNOSTIC NEUROIMAGISTIC

Progresele în domeniul neuroimagisticii permit astăzi diagnosticul de cavernom, chiar înainte de examinarea histologică.

Examinarea CT

Explorarea CT evidenţiază o leziune spontan hiperdensă, dată fiind impregnarea cu hemosiderină, neomogenă, cu contur net, de formă rotundă sau neregulată (fig. 1). La administrarea de substanţă de contrast cavernoamele se comportă variabil, în unele cazuri evidenţiindu-se o priză de contrast, mai ales dacă examinarea se efectuează tardiv, ştiut fiind că aceste leziuni sunt caracterizate printr-un flux lent[5,11]. La unii pacienţi se pot evidenţia calcifieri la acest nivel.

Examinarea RMN

Examenul RMN reprezintă metoda de elecţie pentru diagnosticul celor mai multe cazuri (fig. 2, fig. 3). Imaginea tipică pentru cavernom este reprezentată de o leziune bine circumscrisă, cu aspect neomogen, de „fagure de miere" şi cu un inel de hiposemnal la exterior, impreganarea cu hemosiderină. Urme ale microhemoragiilor mai vechi sau mai recente pot fi evidenţiate la nivelul leziunii sau al zonelor adiacente[41]. Rar se poate evidenţia o venă de drenaj. În

Scanned with OKEN Scanner

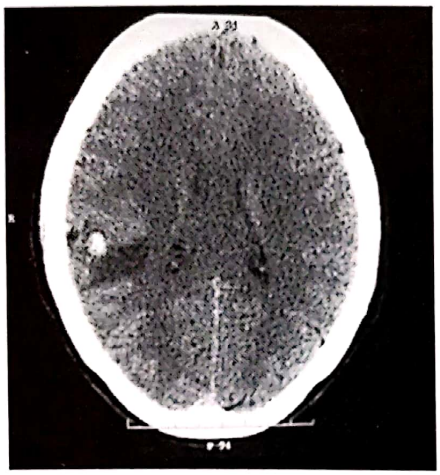

Fig. 1. Examinare CT-scan axială care pune în evidenţă un cavernom parietal drept cu o mică zonă hipodensă perilezională (edem cerebral reactiv probabil la o sângerare recentă).

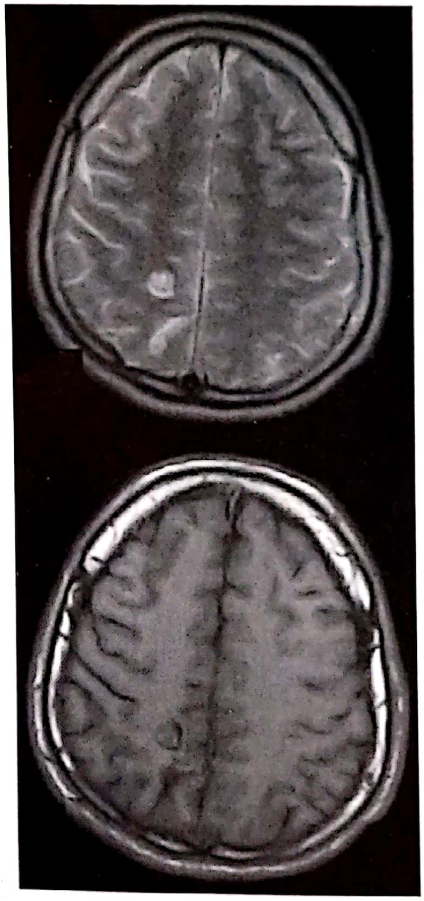

Fig. 2. Cavernom parietal drept. Examinare RMN, secţiune axială, secvenţă T2 *(sus)*. Examinare RMN, secţiune axială, secvenţă T1 *(jos)*.

examinările în secvenţa T2 se remarcă o zonă de hipersemnal la periferia leziunii ca urmare a edemului substanţei cerebrale. Examinările cu contrast prezintă o lipsă a captării la nivelul leziunii[11,15,41].

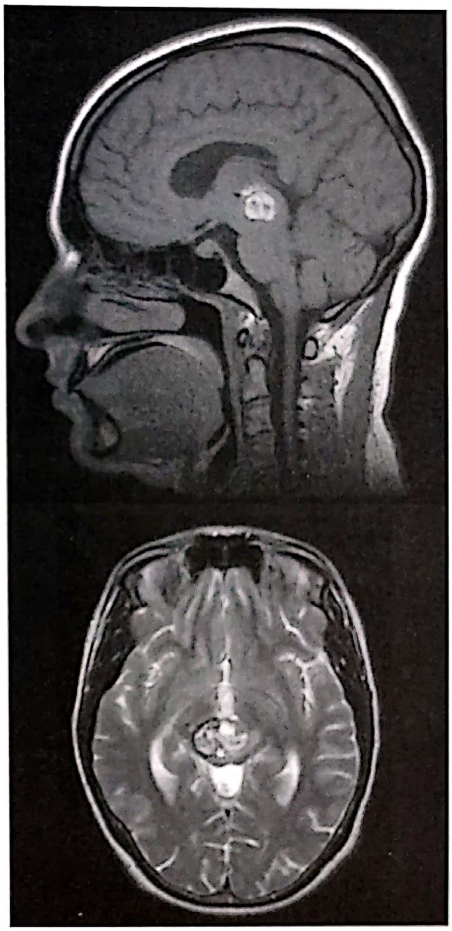

Fig. 3. Cavernom mezencefalic. Examinare RMN, secţiune sagitală, secvenţă T1 *(sus)*. Examinare RMN, secţiune axială, secvenţă T2 *(jos)*.

Angiografia

Angiografia cerebrală este negativă în majoritatea cazurilor, cavernoamele reprezentând cea mai mare parte a malformaţiilor vasculare oculte (fig. 4). Rar se poate observa o zonă avasculară sau se evidenţiază o aglomerare de capilare. De obicei nu este indicată în diagnosticul cavernoamelor decât atunci când se consideră necesară obţinerea de informaţii legate de anatomia vasculară a regiunii sau se suspicionează asocierea cu o altă malformaţie vasculară.

Scanned with OKEN Scanner

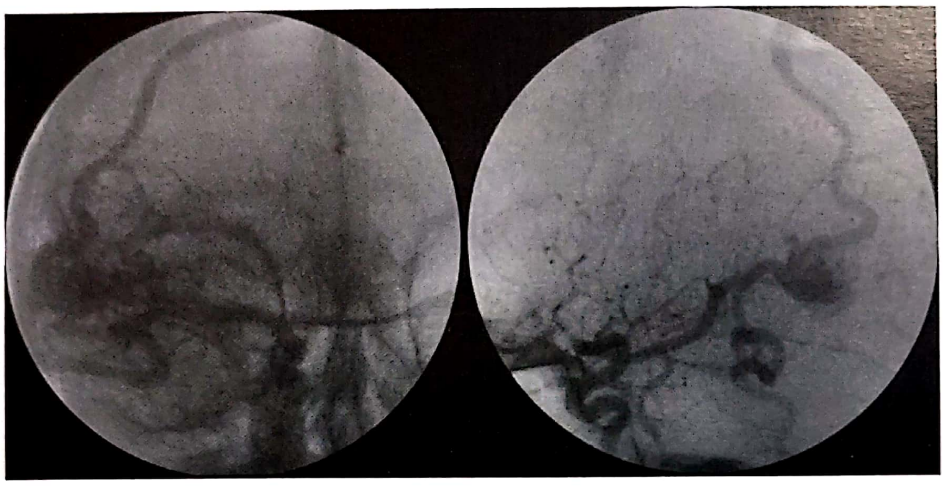

Fig. 4. Angiografie carotidiană dreaptă la un caz de asociere de cavernom cu malformaţie arteriovenoasă.

Deşi malformaţiile cavernoase sunt de obicei clasificate ca leziuni oculte angiografic, doar 30-40% din cazuri au angiografii negative[15,41]. Anomaliile angiografice sunt reprezentate de aglomerări capilare şi vene de drenaj, fără prezenţa unor modificări patologice arteriale. În prezenţa unei hemoragii, angiografia poate releva o regiune avasculară, uneori cu efect de masă asupra axelor vasculare. Principalul beneficiu al angiografiei este reprezentat de identificarea unei MAV, care poate fi asociată uneori cavernoamelor[4,11,20,59].

ATITUDINE TERAPEUTICĂ

Angioamele cavernoase, fiind prin natura lor leziuni bine delimitate, cu vase nutritive având un flux sanguin redus, oferă premisele unei rezecţii chirurgicale totale. Există în prezent o atitudine generală de exindere a indicaţiilor chirurgicale chiar şi la pacienţii tineri, cu simptomatologie frustă, înlăturându-se astfel riscul hemoragiei cu consecinţele sale[4,11,45]. La acest fapt au contribuit şi progresele în domeniul neuroimagisticii prin introducerea neuronavigaţiei[40,49]. Problemele apar în cazul leziunilor cu localizări critice: cavernoame corticale sau subcorticale din arii elocvente sau din regiuni profunde, cum ar fi nucleii bazali, talamusul, corpul calos, paraventricular sau trunchiul cerebral.

Decizia terapeutică

Există numeroase protocoale terapeutice pentru tratamentul cavernoamelor. Luând în considerare simptomatologia, localizarea leziunii şi datele genetice în cazul cavernoamelor supratentoriale, ne-am oprit la următorul algoritm[19,25,29,34,35,51,53,57,60]:

1) Cavernoamele asimptomatice sunt evaluate cu atenţie prin examinări RMN efectuate anual.

2) Cavernoamele simptomatice în zone neelocvente (cefalee severă, crize, deficit neurologic progresiv) şi cavernoamele localizate în zone elocvente şi/sau profunde, simptomatice (crize rezistente la tratament medicamentos, hemoragii repetate sau severe, deficite neurologice progresive) beneficiază de tratament neurochirurgical.

3) În cazurile de cavernoame manifestate clinic prin crize, criteriile pentru intervenţie depind de accesibilitatea leziunii, localizare (elocvenţa zonei), severitatea crizelor şi rezistenţa la tratamentul medicamentos. În cazul cavernoamelor multiple, pacienţii trebuie investigaţi electroencefalografic (EEG), eventual electrocorticografic, pentru a determina cu exactitate leziunea generatoare de crize. În zonele neelocvente sau accesibile, tratamentul chirurgical trebuie realizat cât mai repede după apariţia crizelor. În caz de crize temporale, dacă simpla rezecţie a leziunii nu ameliorează simptomatologia, se efectuează maping cortical al regiunii urmat de chirurgia epilepsiei (amigdalohipocampectomie).

Scanned with OKEN Scanner

4) Este recomandabil ca eventualele anomalii venoase asociate cavernomului întâlnite intraoperator să fie cruţate datorită posibilelor complicaţii hemodinamice consecutive.

5) Cazurile suspecte familial, identificate clinic sau imagistic, necesită screening genetic. În eventualitatea unor rezultate pozitive, studiul genetic trebuie extins la toţi membrii familiei, pentru includerea lor într-un grup de risc.

6) La cazurile cu rezecţie incompletă, reintervenţia se recomandă pentru localizările în zone neelocvente, pe când la cazurile localizate în arii elocvente sau profunde, necesitatea reintervenţiei se evaluează de la caz la caz, neexistând un algoritm în această direcţie.

7) Este obligatorie urmărirea imagistică postoperatorie a tuturor pacienţilor cu cavernoame pentru detectarea recurenţelor, precum şi a eventualelor leziuni de novo.

Cu toate progresele neuroimagisticii, ale tehnicilor microchirurgicale şi ale neuroanesteziei, persistă controversele în cazul cavernoamelor infratentoriale, în special în cadrul celor localizate la nivelul trunchiului cerebral.

În general numai angioamele cavernoase de trunchi cerebral manifeste clinic au indicaţie neurochirurgicală. În stadiul acut evacuarea hematomului poate conduce la o ameliorare rapidă a simptomelor cauzate de efectul de masă al hematomului. În formele cronice cea mai importantă indicaţie chirurgicală o are prevenirea resângerării. Luarea unei decizii este însă de multe ori foarte dificilă, necesitând punerea în balanţă a riscului de resângerare, dar şi a riscului operator.

Pentru un neurochirurg experimentat în această patologie, tratamentul neurochirurgical al cavernoamelor de trunchi cerebral simptomatice pare a fi cel mai bun în prevenirea hemoragiei[4,11,26,38].

Având în vedere cunoştinţele privind evoluţia naturală a cavernoamelor de trunchi cerebral, a experienţei clinice de până în prezent, radiochirurgia nu este suficient de sigură şi nu elimină riscul de resângerare decât după un interval de timp mai lung[3,18].

Experienţa noastră în domeniul cavernoamelor localizate la nivelul trunchiului cerebral, cu rezultate postoperatorii favorabile, ne îndreptăţeşte să susţinem o atitudine chirurgicală, mai ales în cazurile cu localizare superficială, spre planşeul ventriculului IV[11].

Metode de tratament

Observaţia clinică şi imagistică

Leziunile asimptomatice, indiferent de localizare, se recomandă a fi observate clinic şi neuroimagistic la interval de 1 an; deteriorarea clinică şi/sau creşterea în dimensiuni obiectivată prin examn RMN impun intervenţia chirurgicală[2].

În cazul leziunilor supratentoriale profunde, greu accesibile, este indicată o atitudine conservatoare cu observaţie clinică şi imagistică.

Pacienţii cu leziuni multifocale sunt trataţi conservator, fiind observaţi clinic şi imagistic, tratamentul chirurgical fiind rezervat pentru cazurile care prezintă creşterea dimensiunilor şi/sau apariţia deficitului neurologic. Prezenţa crizelor în aceste cazuri impune investigaţii suplimentare pentru determinarea focarului epileptogen cu rezecţia chirurgicală doar a leziunilor responsabile pentru crizele refractare la tratamentul medicamentos[2,40,56].

Cavernoamele situate infratentorial, la nivelul trunchiului cerebral, şi descoperite incidental sunt supuse observaţiei clinice şi imagistice, anual.

Tratament chirurgical

Tratamentul acestor leziuni este de cele mai multe ori chirurgical, dat fiind abordarea facilă a acestora prin existenţa unui plan gliotic la periferie ce le separă de ţesutul cerebral indemn[50,59]. Indicaţia de tratament chirurgical este o decizie destul de dificilă în cazul cavernoamelor descoperite incidental sau cu o slabă corelare simptomatică. Se recomandă rezecţia chirurgicală în cazul leziunilor net simptomatice, cu deficit neurologic corespunzător localizării, cu crize comiţiale rezistente la tratament sau în cazurile mai rare cu hemoragie importantă la acest nivel[11,15,48,59].

Momentul operator

Odată decisă o atitudine chirurgicală este recomandată aplicarea acesteia cât mai precoce, înaintea unei resângerări[4,11,20,40,50]. Prezenţa hematomului perilezional favorizează localizarea leziunii intraoperator şi facilitează excizia acestuia. Intraoperator,

Scanned with OKEN Scanner

localizarea cavernomului este facilitată de modificările locale induse de prezenţa hematomului secundar; aceste modificări sunt utile pentru detectarea ecografică intraoperatorie a leziunilor. Din aceleaşi considerente, pentru pacienţii cu status neurologic relativ bun, dar cu o leziune hemoragică, se recomandă efectuarea intervenţiei chirurgicale, înainte de resorbţia hematomului, chiar dacă starea clinică ar permite expectativa[4,11,20].

În cazurile cu leziuni progresive şi deficit neurologic evolutiv, alegerea momentului operator este impusă de prezenţa hematomului cu efect de masă, intervenţia precoce fiind recomandată înainte de instalarea deficitelor ireversibile[4,40].

Obiectivele tratamentului chirurgical pentru cavernoamele situate infratentorial sunt: prevenirea resângerării, care se realizează prin excizia în totalitate a malformaţiei, precum şi prevenirea producerii unor deficite neurologice suplimentare prin alegerea unui abord adecvat şi individualizat pentru fiecare caz (folosind aşa-numitele „ferestre" de la nivelul planşeului ventriculului IV).

Tehnică operatorie

Mulţi dintre pacienţi nu prezintă la momentul intervenţiei chirurgicale deficite neurologice majore, astfel încât se impune adoptarea unui abord cât mai puţin agresiv faţă de ţesutul cerebral şi elementele vasculare.

După stabilirea exactă a localizării leziunii şi a relaţiilor acesteia cu elementele adiacente (prin examinări RMN, RMN funcţional), se va decide tipul craniotomiei şi traiectul ulterior (coridor) care să permită o rezecţie totală lezională cu lezarea minimă a structurilor cerebrale. Astfel, se recomandă folosirea ultrasonografiei intraoperatorii; utilitatea acesteia este mult crescută în cazul leziunilor cu dimensiuni mai mari de 1,5 cm. Abordul transsulcal reduce traiectul coridorului, fiind diminuată disecţia la nivelul parenchimului[11,20,33].

În ceea ce priveşte excizia malformaţiei cavernoase, aceasta a fost comparată cu extragerea unui bob de strugure dintr-un vas cu gelatină. Pentru desfăşurarea în bune condiţii a intervenţiei chirurgicale este necesară folosirea instrumentelor de microchirurgie, a microscopului operator şi a electrocoagulării bipolare.

Angioamele cavernoase care prezintă calcificări sau leziunile vechi cu microhemoragii repetate, asimptomatice, cu un grad ridicat de organizare, sunt mai dificil de abordat, existând posibilitatea producerii unor traume chirurgicale suplimentare[20].

La nivelul trunchiului cerebral excizia unui cavernom reprezintă o provocare, solicitând la maxim cunoştinţele teoretice, dar şi îndemânarea neurochirurgului.

Abordul cavernoamelor de trunchi cerebral este variat: transependimal via fosa romboidă, supracerebelos infratentorial, subtemporal transtentorial, transcondilar, occipital transtentorial, retromastoidian, orbitozigomatic, pietros anterior sau combinat (subtemporal/retromastoid, orbitozigomatic/subtemporal, subtemporal/pietros anterior etc.) (fig. 5).

În timpul abordului chirurgical o deosebită atenţie trebuie acordată observării modificărilor patologice prezente pe suprafaţa trunchiului cerebral pentru a determina zona de abord optimă de la nivelul trunchiului cerebral. În unele cazuri aspectul exterior al trunchiului cerebral poate fi normal, iar decizia locului de incizie a trunchiului este dificilă şi necesită o reevaluare a tuturor reperelor vizibile pe examinarea RMN şi coroborarea lor cu imaginea intraoperatorie, precum şi al celor electrofiziologice (mapping electrofiziologic al fosei romboide). Atunci când neuronavigaţia este disponibilă, informaţiile furnizate facilitează mult alegerea culoarului de abord. În alte cazuri,

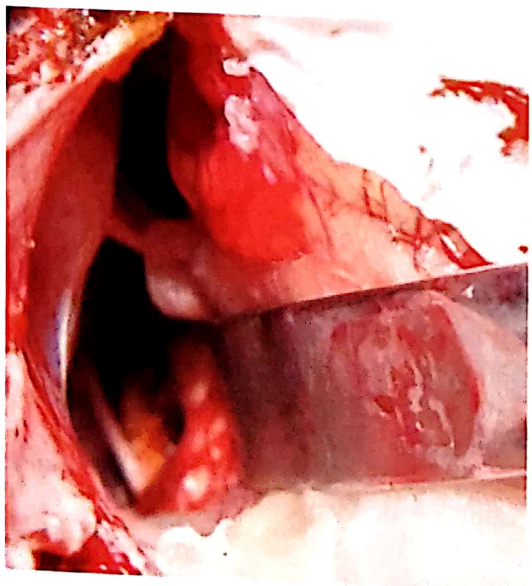

Fig. 5. Aspect introperator după rezecţia unui cavernom lateropontin deasupra originii aparente a nervului facial, abordat retrosigmoidian.

Scanned with OKEN Scanner

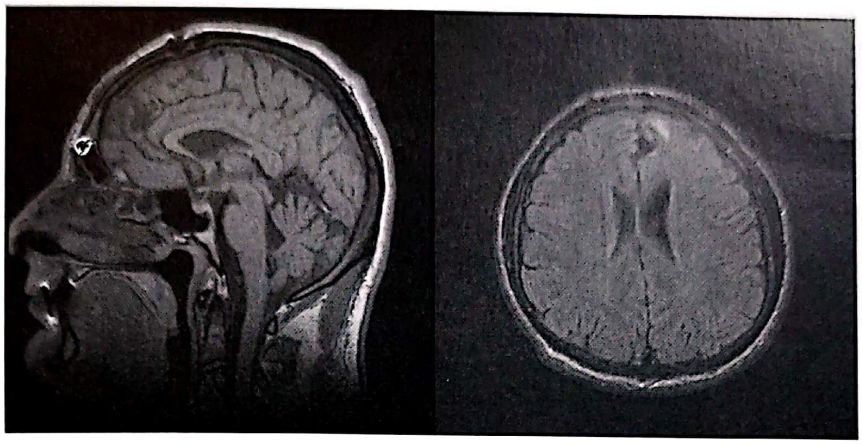

Fig. 6. Examinare IRM de control postoperator efectuată la un caz de cavernom frontal parasagital stâng.

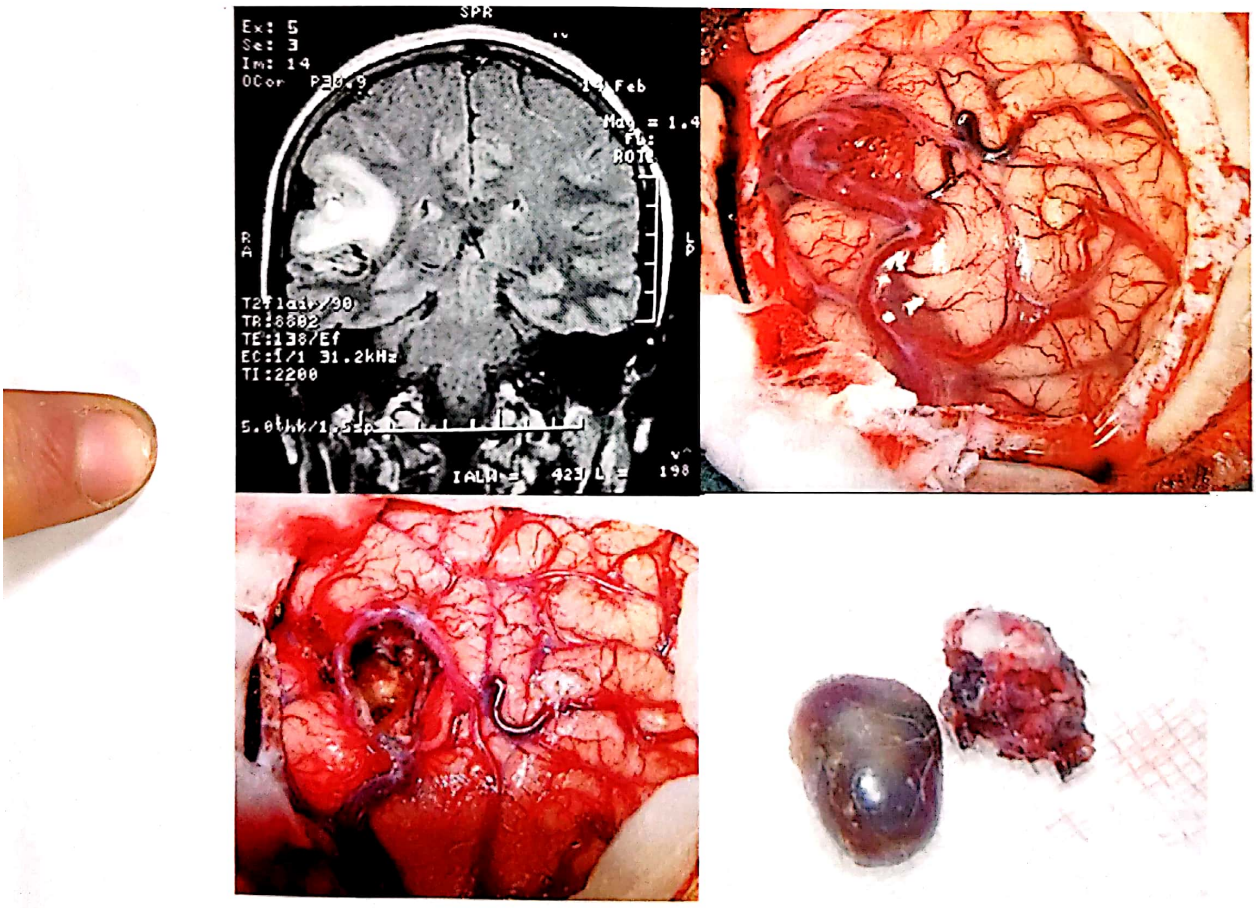

Fig. 7. Aspecte imagistice şi intraoperatorii într-un caz de malformaţie arteriovenoasă asociată cu un cavernom. *În dreapta jos,* piesele anatomice după excizia completă.

suprafaţa ependimală sau pială a trunchiului cerebral este gălbuie, cu modificarea reliefului trunchiului cerebral. În unele cazuri malformaţia este vizibilă chiar la suprafaţa trunchiului, în altele există mici cavernoame sau malformaţii arteriovenoase satelite la suprafaţa trunchiului cerebral anterior nediagnosticate imagistic.

Scanned with OKEN Scanner

În marea majoritate a cazurilor aceste date sunt suficiente pentru a determina zona de abord de la nivelul trunchiului cerebral.

Odată identificată leziunea se procedează la disecţia şi excizia acesteia gradual (piecemeal), evitându-se astfel rezecţia într-o singură piesă, care ar putea provoca tracţiune asupra ţesutului perilezional cu deficite neurologice secundare[11,12] (fig. 6).

În experienţa personală toate cele 40 de cazuri au fost supuse tratamentului chirurgical, cu excizia în totalitate a leziunii[11].

Cazurile pacienţilor cu cavernoame supratentoriale au fost abordate conform principiilor microchirurgiei şi utilizând de fiecare dată un abord adecvat, centrat pe leziune. Asocierea unui cavernom cu o malformaţie arteriovenoasă este de asemenea posibilă (fig. 7).

Pentru cavernoamele trunchiului cerebral, operaţia a fost realizată cu pacientul în poziţie şezând, cu excepţia cazului prezentând cavernom mezencefalic, care a fost operat în decubit lateral printr-un abord subtemporal (fig. 8).

Pentru cavernoamele situate pontin dorsal s-a practicat abordul suboccipital median transventricular; pentru cele situate lateral s-a utilizat un abord retrosigmoidian, iar cavernomul bulbar a fost excizat prin abord suboccipital median subvermian (fig. 9).

Evoluţia postoperatorie a înregistrat aspecte favorabile, 29 de pacienţi prezentând ameliorarea statusului clinic, fără deficite neurologice majore ulterioare. Complicaţiile înregistrate pentru ceilalţi pacienţi au fost: crize comiţiale pentru 5 cazuri, deficite neurologice, 4 cazuri şi resângerare în 2 cazuri. Scorul de recuperare, GOS (Glasgow Outcome Scale), a prezentat valori favorabile, 4 şi 5, pentru cea mai mare parte a pacienţilor.

Radiochirurgia stereotactică

Radiochirurgia stereotactică este o alternativă a tratamentului cavernoamelor simptomatice situate în zone elocvente, profunde sau la nivelul trunchiului cerebral. Aceasta se află încă în studiu ca şi metodă de tratament în cazul cavernoamelor considerate inoperabile[2]. Rezultatele radiochirurgiei sunt greu de apreciat imagistic; o MAV se consideră vindecată prin folosirea radiochirurgiei dacă nu se mai evidenţiază angiografic, o formaţiune tumorală răspunde pozitiv la acest tratament prin reducerea dimensiunilor; răspunsul malformaţiilor cavernoase la radiochirurgie se apreciază prospectiv prin reducerea incidenţei evenimentelor hemoragice. Nu există evidenţe potrivit cărora radiochirurgia aplicată cavernoamelor influenţează incidenţa crizelor epileptice generate de acestea[20].

CONCLUZII

Cele mai dificile cazuri de cavernoame cerebrale sunt cele situate profund în substanţa albă a emi-

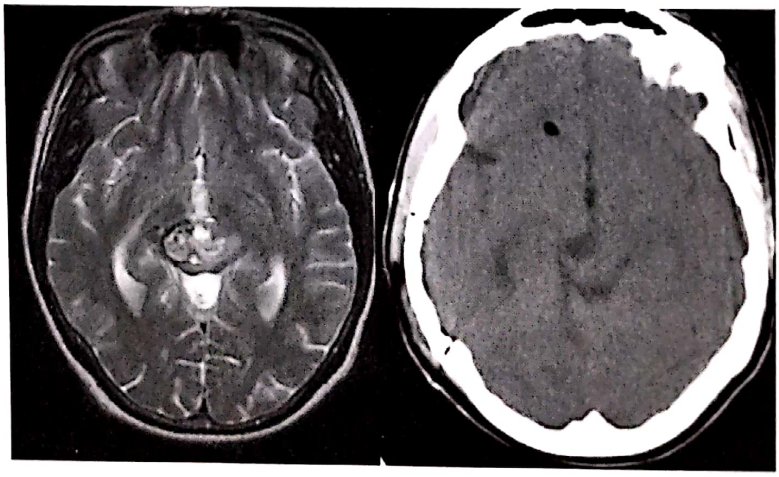

Fig. 8. Cavernom mezencefalic drept. În *stânga*, imagine IRM în secţiune axială T2 preoperator. În *dreapta*, examinare CT-scan postoperator la 72 de ore de la intervenţia chirurgicală prin abord subtemporal.

Scanned with OKEN Scanner

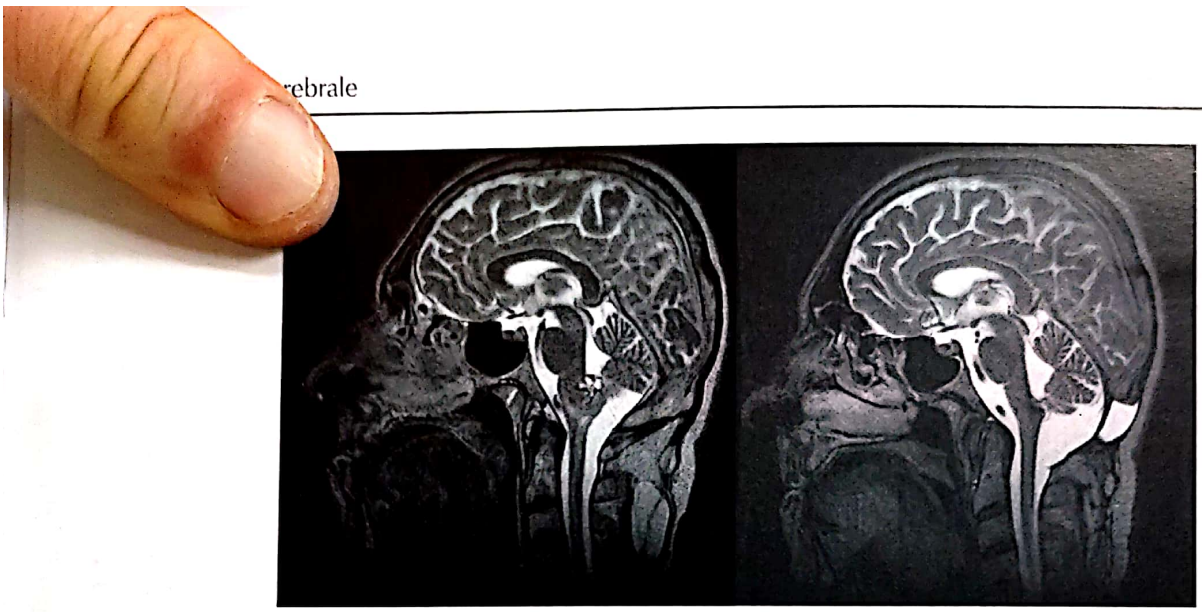

Fig. 9. Examinare RMN în secţiune sagitalăT2 la un caz de cavernom bulbar. *În stânga,* aspect preoperator. *În dreapta,* aspect postoperator.

sferelor cerebrale, în proximitatea nucleilor bazali, precum şi cele localizate în trunchiul cerebral, cu deosebire cele aflate în mijlocul punţii care nu sângerează, dar au un caracter progresiv din punct de vedere clinic şi radiologic.

Semnul clinic cel mai frecvent întâlnit în evoluţia unui cavernom este instalarea unui deficit neurologic.

Pentru cavernoamele din trunchiul cerebral care sângerează, cele care evoluează clinic şi imagistic, soluţia recomandabilă este cea chirurgicală, în timp ce pentru cele mute clinic, precum şi pentru cele descoperite incidental, soluţia cea mai rezonabilă este observaţia clinicoimagistică. Chirurgia acestor leziuni trebuie însă efectuată de echipe foarte experimentate din moment ce riscul de apariţie al unor deficite neurologice majore şi chiar riscul vital sunt foarte ridicate.

BIBLIOGRAFIE

1. Aiba T, Tanaka R, Koike T, Kameyama S, Takeda N, Komata T – Natural history of intracranial cavernous malformations. J Neurosurg. 1995;83:56-59
2. Amin-Hanjani S, Ogilvy CS, Ojemann RG et al – Risks of surgical management for cavernous malformations of the nervous system. Neurosurgery. 1998;42:1220-1227
3. Amin-Hanjani S, Ogilvy C, Candia GJ,. Lyons S, Chapman PH – Stereotactic radiosurgery for cavernous malformations: Kjellberg's experience with proton beam therapy in 98 cases at the Harvard Cyclotron. Neurosurgery. 1998;42:1229–1237
4. Bertalanffy H, Benes L, Miyazawa T, Alberti O, Siegel Am, Sure U – Cerebral cavernomas in the adult. Review of the literature and analysis of 72 surgically treated patients. Neurosurg Rev. 2002;25:1-53
5. Bergeson PS, Rekate HL, Tack ED – Cerebral cavernous angiomas in the newborn. Clin Pediatr (Phila). 1992;31:435-437
6. Clatterbuck RE, Eberhart CG, Crain BJ, Rigamonti D – Ultrastructural and immunocytochemical evidence that an incompetent blood-brain barrier is related to the pathophysiology of cavernous malformations. J Neurol Neurosurg Psychiatry. 2001;71:188-192
7. Del Curling O Jr, Kelly DL Jr, Elster AD, Craven TE – An analysis of the natural history of cavernous angiomas. J Neurosurg. 1991;75:702-708
8. Detwiler PW, Porter RW, Zabramski JM, Spetzler RF – De novo formation of a central nervous system cavernous malformation: implications for predicting risk of hemorrhage. Case report and review of the literature. J Neurosurg. 1997;87:629-632
9. Drayer B, Burger P, Darwin R, Riederer S, Herfkens R, Johnson GA – MRI of brain iron. (AJR) Am J Roentgenol. 1986;147:103-110
10. Duffau H, Capelle L, Sichez JP, Faillot T, Bitar A, Arthuis F, VanEffenterre R, Fohanno D – Early radiologically proven rebleeding from intracranial cavernous angiomas: report of 6 cases and review of the literature. Acta Neurochir (Wien). 1997;139:914-922
11. Florian IŞt, Matei C – Cavernoamele. In: Florian IŞt, Perju-Dumbravă L (eds): Opţiuni terapeutice în accidentele vasculare hemoragice, Edit. Medicală Universitară, 2007, p. 401-420
12. Florian IŞt – Cavernous Malformations, 8th International Conference on Cerebrovascular Surgery
13. Fritschi JA, Reulen HJ, Spetzler RF, Zabramski JM – Cavernous malformations of the brain stem. A review of 139 cases. Acta Neurochir (Wien). 1994;130:35-46
14. Gomori JM, Grossman RI, Goldberg HI, Hackney DB, Zimmerman RA, Bilaniuk LT – Occult cerebral vascular malformations: high-field MR imaging. Radiology. 1986:158:707-713

Scanned with OKEN Scanner

52. Tagle P, Huete I, Méndez J, del Villar S – Intracranial cavernous angioma: presentation and management. J Neurosurg. 1986;64:720-723
53. Tomlinson FH, Houser OW, Scheithauer BW, Sundt TM Jr, Okazaki H, Parisi JE – Angiographically occult vascular malformations: a correlative study of features on magnetic resonance imaging and histological examination. Neurosurgery. 1994;34: 792-800
54. Tung H, Gianotta SL, Chandrasoma PT, Zee CS – Recurrent intraparenchymal hemorrhage from angiographically occult vascular malformations. J Neurosurg. 1990;73:174-180
55. Vives KP, Awad IA – Overview: vascular causes of epilepsy. In: Kotagal P, Lüders H (eds): The Epilepsies: Etiologies and Prevention, Academic Press, New York, 1999, p. 371-3
56. Voigt K, Yasargil MG – Cerebral cavernous. Haemangiomas or cavernomas. Incidence, pathology, localization, diagnosis, clinical features and treatment. Review of the literature and report of an unusual case. Neurochirurgia (Stuttg). 1976;19:59-68
57. Wilkins RH – Natural history of intracranial vascular malformations: a review. Neurosurgery. 1985;16:421-430
58. Wilson CB – Cryptic vascular malformation. Clin Neurosurg. 1992;38:49-84
59. Youmans JR – Neurological Surgery, 5th ed., Vol. X, 2004, 135:2292-2292; 137:2305-2321, 138:2321-2341
60. Zabramski JM, Wascher TM, Spetzler RF, Johnson B, Golfinos J, Drayer BP et al – The natural history of familial cavernous malformations: results of an ongoing study. J Neurosurg. 1994;80:422-432

Scanned with OKEN Scanner

Motto: *„Descoperire înseamnă să vezi ce vede toată lumea şi să te gândeşti la ceva la care nu s-a gândit nimeni".*

ALBERT von SZENT-GYORGY, biochimist american (1893-1986)
Laureat al Premiului Nobel

SUPURAȚIILE ENDOCRANIENE NEUROCHIRURGICALE

*Prof. dr. **Ion POEATĂ**, **Prof. dr. **Alexandru Vlad CIUREA**

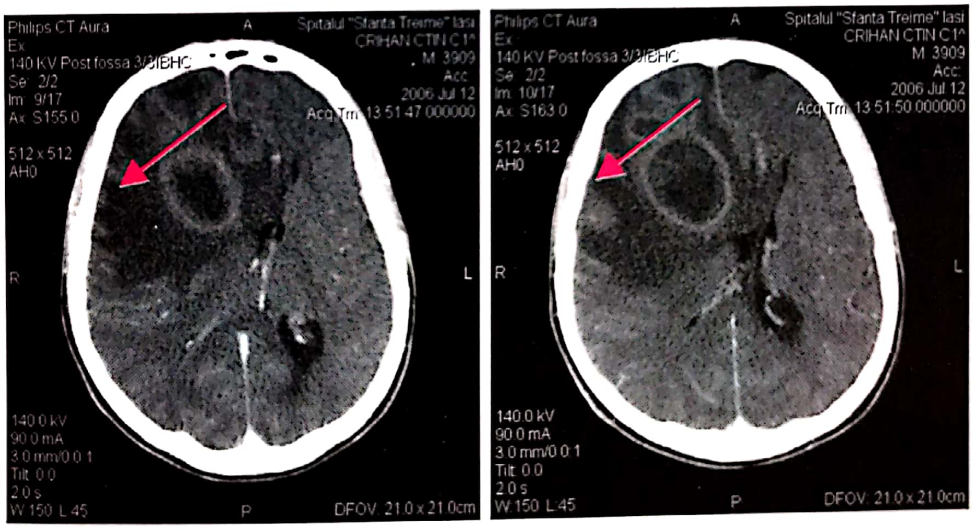

* Clinica de Neurochirurgie, Spitalul Clinic de Urgenţă „Prof. dr. N. Oblu" Iaşi,
Str. Ateneului nr. 2, Cod 700309
e-mail: ipoeata@gmail.com

** Clinica I Neurochirurgie, Spitalul Clinic de Urgenţă „Bagdasar-Arseni" Bucureşti,
Şos. Berceni nr. 10-12, Sector 4, Cod 041902
e-mail: rsn@bagdasar-arseni.ro

Scanned with OKEN Scanner

SUPURAȚIILE ENDOCRANIENE NEUROCHIRURGICALE

Prof. dr. **Ion POEATĂ,** Prof. dr. **Alexandru Vlad CIUREA**

Capitol dedicat colegului nostru George Buică, medic primar neurochirurg, şef secţie Neurochirurgie Cluj-Napoca

ASPECTE GENERALE

Supuraţiile endocraniene neurochirurgicale (SEN) sunt colecţii purulente intracraniene ce se pot dezvolta la nivelul următoarelor compartimente intracraniene: parenchimul cerebral (abcesul cerebral – AbC), spaţiile situate de o parte şi de alta a durei mater (empiemul subdural – ESD, şi abcesul epidural – AbE). Atât spaţiul subdural (între dura mater şi arahnoidă) cât şi cel epidural (între dura mater şi craniu) sunt în condiţii normale virtuale.

Supuraţiile endocraniene sunt procese expansive intracraniene cu evoluţie în majoritatea cazurilor fatală în absenţa tratamentului. Când efectul de masă al colecţiei şi al edemului perilezional depăşeşte spaţiile de rezervă intracraniene se produce o creştere a presiunii intracraniene, cu efecte în final deosebit de grave (scăderea până la oprire a fluxului sanguin intracranian, angajările cerebrale).

Tabloul clinic, incidenţa şi prognosticul acestor afecţiuni s-a schimbat în ultimii 15 ani. Pe de o parte, antibioterapia modernă, neuroimagistica şi abordurile minim invazive, profilaxia prin depistarea şi tratamentul precoce al factorilor cauzali (sinuzita, otita medie, mastoidita, abcesele pulmonare, abdominale, dentare, traumatismele craniocerebrale deschise, în special plăgile craniocerebrale împuşcate sau înjunghiate) sau al celor favorizanţi (malformaţii cardiace cianogene, malformaţii arteriovenoase pulmonare, valvulopatii) au dus la scăderea incidenţei şi la ameliorarea prognosticului SEN. Pe de altă parte, apariţia SIDA, într-un procent crescut în unele colectivităţi, numărul mare de pacienţi imunosupresaţi, îmbunătăţirea duratei supravieţuirii în bolile neoplazice şi în special în cancerele rinofaringiene determină creşterea incidenţei şi a mortalităţii prin abcese cerebrale.

Pe o statistică efectuată în ţară[50] se regăsesc într-una dintre clinicile universitare 344 de cazuri de supuraţii endocraniene tratate în decurs de 48 de ani (1951-1999): 296 de cazuri de abces cerebral (54% adiacente, 29% metastatice, 13% de origine necunoscută, 4% posttraumatice), 36 cazuri de empiem subdural şi 12 cazuri de abces epidural.

ABCESELE CEREBRALE

Sunt 1 500-2 500 de cazuri pe an în S.U.A., cu o incidenţă mai mare în ţările în curs de dezvoltare.

Scanned with OKEN Scanner

Raportul bărbaţi/femei este de 1,5-3:1[18]. În zilele noastre mortalitatea a scăzut la 10% sau chiar mai puţin în unele serii faţă de mortalitatea generală în AbC de peste 60% în era preantibiotică şi 40% în era pre-CT-scan. Factorii incriminaţi în reducerea mortalităţii ţin de: *1.* îmbunătăţirea metodelor de izolare microbiană cu un tratament ţintit încă de la început; *2.* dezvoltarea neuroimagisticii CT şi IRM care permite diagnosticul şi localizarea rapidă, urmărirea evoluţiei sub terapie, detectarea precoce a recidivelor; *3.* antibioticele noi, mult mai eficiente; *4.* îmbunătăţirea tehnicilor neurochirurgicale: atât cea deschisă, cât şi cea stereotactică; *5.* îmbunătăţirea tehnicilor anestezice şi a neuroterapiei intensive[30].

Etiopatogenie

Germenii patogeni ce constituie agenţii etiologici ai supuraţiilor endocraniene (bacterii, fungi, protozoare) pot pătrunde la nivelul compartimentelor anatomice amintite (parenchim cerebral, spaţiu subdural, spaţiu epidural) pe cale locală sau generală (hematogenă).

Contaminarea locală poate fi: *1.* directă, în cadrul unui traumatism craniocerebral sau al unei intervenţii chirurgicale, *2.* de vecinătate, în supuraţiile endocraniene de origine sinusală, otică etc. sau *3.* diseminare endocraniană dintr-un compartiment endocranian în altul (colecţii purulente intracraniene secundare unei alte infecţii endocraniene (meningită, tromboflebită cerebrală supurativă, abces cerebral secundar empiemului subdural – fig. 1 – etc.). Colecţiile lichidiene purulente, inclusiv abcesele cerebrale şi empiemele subdurale, sunt extrem de rare în asociere cu meningita bacteriană[35].

Barierele mecanice de protecţie a creierului faţă de agenţii infecţioşi sunt reprezentate dinăuntru în afară de spaţiul subarahnoidian împreună cu membranele care îl delimitează, pia mater la interior şi arahnoida la exterior, dura mater, craniu şi structurile epicraniene (scalpul pe convexitate şi mucoasele cavităţilor aerice sinusale şi otomastoidiene la bază). În contaminarea directă germenii pătrund prin lezarea traumatică a acestor bariere. În contaminarea de vecinătate se produce iniţial o infecţie cranianã sau extracranianã (sinuzită, otomastoidită etc.) de la care germenii se propagă intracranian, fie prin intermediul unui focar de osteită, fie pe cale venoasă, în special prin venele emisare ce fac legătura între circulaţia venoasă endo- şi exocraniană. Venele extremităţii cefalice sunt lipsite de valve. În contaminarea endocraniană intercompartimentală germenii pătrund dintr-un compartiment în altul depăşind bariera dintre ele. Abcesul cerebral secundar meningitei este o eventualitate rară, pe de o parte, datorită eficienţei barierei piale, pe de altă parte, datorită tropismului specific al unor germeni pentru compartimentul subarahnoidian şi nu pentru cel intraparenchimatos.

Fig. 1. *A)* Empiem subdural secundar unui hematom subdural. *B)* Control CT la 15 zile de la evacuarea empiemului *C)* Abces cerebral bilocular la 30 de zile de la evacuarea empiemului subdural *D)* Control CT la 23 de zile de la evacuarea abcesului cerebral secundar empiemului subdural.

Scanned with OKEN Scanner

Între torentul sanguin şi compartimentele intracraniene se interpune bariera hematoencefalică faţă de parenchimul cerebral, bariera coroidiană faţă de spaţiul intraventricular, spaţiile perivasculare Virchow-Robin, între vasele mici ce penetrează parenchimul cerebral şi spaţiul subarahnoidian. Spaţiul Virchow-Robin este locul de acumulare a celulelor inflamatorii în creier şi reprezintă în acelaşi timp calea de ieşire a acestor celule într-o manieră asemănătoare cu sistemul limfatic din restul organismului (SNC nu are limfatice)[12].

Infectarea hematogenă se produce de la un rezervor de la distanţă (infecţii pulmonare, endocardită bacteriană, diverticuli colonici, infecţii periodontale). Chiar şi după o investigaţie clinică foarte atentă, sursa de inoculare a SNC rămâne necunoscută în până la o treime din pacienţi[30].

Abcesele de vecinătate. Bonnal şi colab. (1960) au denumit această grupă de abcese „propagate" sau „prin propagare" care include: *a)* abcesele rinogene, *b)* abcesele otogene, *c)* abcesele secundare altor focare infecţioase de vecinătate. Abcesul odontogen este rar. În cele mai multe cazuri se asociază unei proceduri stomatologice în ultimele 4 săptămâni. Diseminarea poate fi şi hematogen[18].

Abcesele secundare unei otite medii (cele mai frecvente abcese cerebrale de vecinătate) sunt localizate de obicei în lobul temporal sau cerebel (vezi fig. 3). Studiile iniţiale au raportat că 40% din abcesele cerebrale erau asociate cu otita medie, dar acest număr a scăzut. Totuşi, dacă tratamentul antibiotic este neglijat, există un risc crescut de complicaţii intracraniene. Sinuzita paranazală continuă să fie o condiţie patologică importantă ce predispune la abces cerebral. Lobul frontal este localizarea predominantă a abcesului (fig. 2), deşi atunci când abcesul complică sinuzita sfenoidală sunt implicate de regulă lobul temporal şi şaua turcească[43].

Abcesele metastatice (cu diseminare hematogenă – fig. 4 şi fig. 5). Sunt secundare unui focar infecţios situat la distanţă. Abcesele metastatice sunt adesea multiple (10-50% din cazuri) şi multiloculate, apar de regulă la joncţiunea corticomedulară, proporţional cu fluxul sanguin regional. Pot să apară şi în talamus, trunchi cerebral şi cerebel. Au o rată a mortalităţii mai mare decât abcesele de adiacenţă. Sursele cele mai

Fig. 2. Abces frontal rinogen.

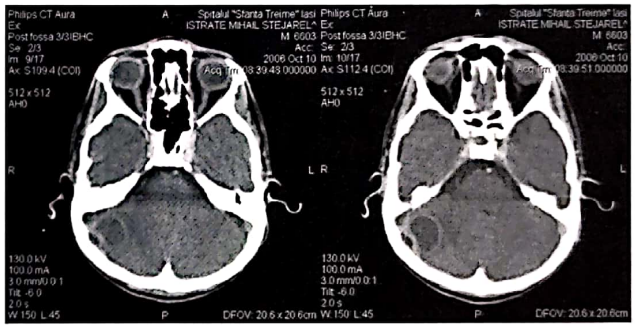

Fig. 3. Abces cerebelos otogen.

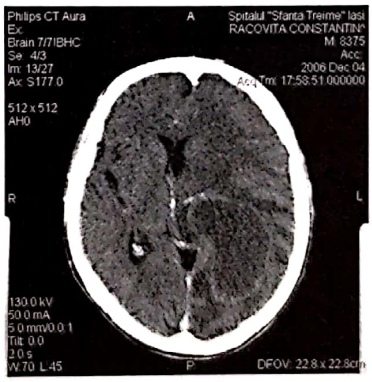

Fig. 4. Abces cerebral de cauză pulmonară.

obişnuite sunt afecţiunile pulmonare piogene, mai ales abcesul pulmonar, bronşiectazia, empiemul şi fibroza chistică. Abcesul cerebral poate apărea pe cale hematogenă de la infecţiile cutanate, osteomielite, infecţii pelvice, colecistite şi alte infecţii intraabdominale. Endocardita bacteriană este rar sursa unui abces cerebral (mai puţin de 5% din cazuri în cele mai multe serii), în ciuda unei bacteriemii continue.

Scanned with OKEN Scanner

Există unii factori predispozanţi pentru apariţia abceselor cerebrale hematogene[43]. Pacienţii cu malformaţii cardiace congenitale cu şunt dreapta-stânga, cu flux crescut sunt predispuşi la diseminare cerebrală a infecţiei de la diverse surse din organism (abcese cerebrale cianogene (fig. 5). De asemenea, pacienţii cu malformaţii arteriovenoase pulmonare, cei cu sindrom Osler-Weber-Rendu (incidenţa crescută a malformaţiilor arteriovenoase pulmonare în telangiectazia hemoragică ereditară) sunt predispuşi la formarea abceselor cerebrale. În ambele situaţii o cantitate de sânge venos ajunge în circulaţia sistemică (deci inclusiv la creier) ocolind filtrul capilarelor pulmonare. În plus, hematocritul redus şi presiunea scăzută a oxigenului la copii cu cardiopatie cianogenă congenitală creează un mediu hipoxic care predispune la proliferarea abcesului. Riscul estimat de AbC este de 4-7%, în special în tetralogia lui Fallot.

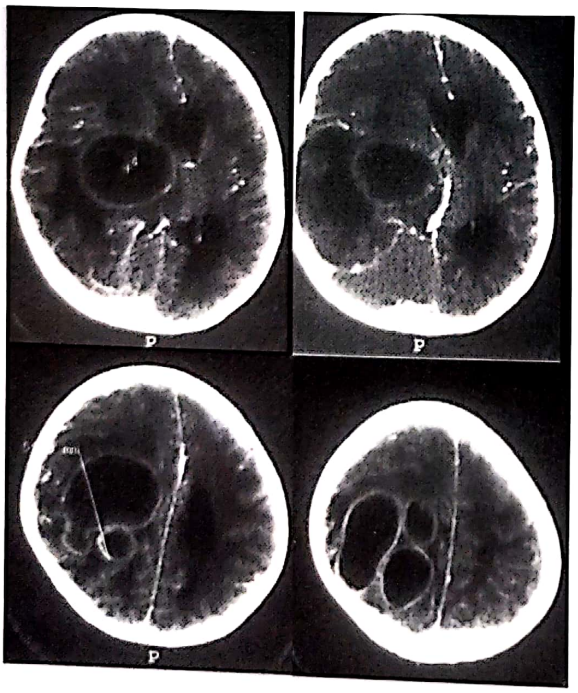

Fig. 5. Abces cianogen.

Aproximativ 50% dintre pacienţii cu fistule pulmonare arteriovenoase prezintă sindromul Osler-Weber-Rendu (telangiectazia hemoragică congenitală) şi la aproximativ 5% dintre aceşti pacienţi va apărea un abces în decursul vieţii.

Un risc mai mare pentru dezvoltarea abceselor cerebrale îl au pacienţii cu boli cronice debilitante (diverse neoplazii), pacienţii cu tratament imunosupresor (imunosupresaţi) mai ales în cadrul transplantului de organe sau pacienţii cu SIDA (imunodeficienţi) (fig. 6).

Fig. 6. Abces toxoplasmozic în SIDA.

Abcesele posttraumatice (fig. 7). Sunt determinate de cele mai multe ori de infectarea directă a parenchimului cerebral. Pot fi acute, cronice şi AbC traumatice tardive.

Abcesele de origine necunoscută (în medie 20% din cazuri în diverse statistici). Abcesele de origine necunoscută sunt abcese a căror sursă infecţioasă nu

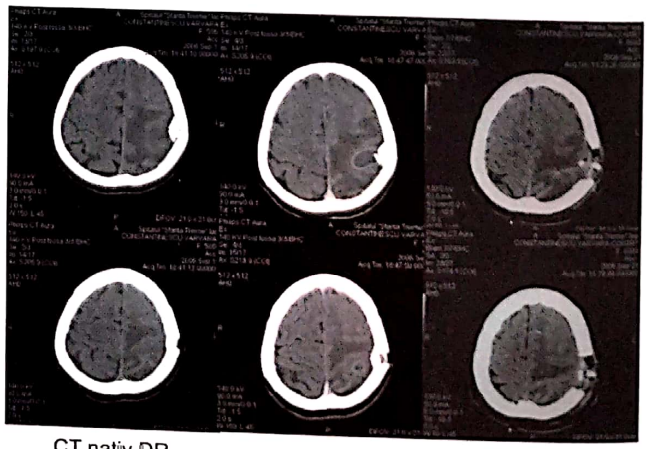

CT nativ DR. CT control

Fig. 7. Abces posttraumatic după plagă craniocerebrală neglijată: CT fără contrast *(dreapta)*, CT cu contrast *(mijloc)*, CT postoperator *(stânga)*.

Scanned with OKEN Scanner

poate fi decelată clinic sau cu mijloacele de investigaţie uzuale.

Distribuţia din punct de vedere etiopatogenic, în numeroase serii de AbC, s-a modificat în decursul timpului. În trecut exista o preponderenţă a abceselor adiacente, urmate de cele metastatice, posttraumatice şi de origine necunoscută.

Particularități ale abceselor cerebrale la copii

25% din cazurile de abces cerebral apar la copii, cele mai multe în grupul de vârstă 4-7 ani, de obicei la pacienţi cu un focar otic sau la pacienţi cu cardiopatie congenitală cianogenă[43]. Într-un studiu comparativ al abceselor cerebrale la copil din perioada 1945-1980 şi respectiv 1981 şi 2000 s-au constatat următoarele: cardiopatiile congenitale au fost cel mai important factor predispozant în ambele perioade, în comparaţie cu prima perioadă cele mai importante tendinţe includ scăderea numărului de abcese apărute la pacienţii cu infecţie de sinus şi otice (11% între 1981 şi 2000, comparativ cu 26% între 1945 şi 1980), creşterea numărului copiilor trataţi numai cu antibiotice (22% comparativ cu 1%), o rată a mortalităţii relativ stabilă (24% vs. 27%) şi identificarea lui Citrobacter şi a fungilor ca şi cauze de abcese intracraniene, neobservate în prima perioadă 1945-1980. Citrobacter a fost descoperit numai în perioada neonatală. Fungii au fost microorganismele patogene predominante în cazul pacienţilor imunodeprimaţi[17].

Microbiologie

În funcţie de etiologia abcesului cerebral germenii implicaţi în mod obişnuit sunt redaţi mai jos[43]:

1) abces otogen (secundar otitei medii sau mastoiditei): streptococci (anaerobi sau aerobi), Bacteroides şi Prevotella spp., enterobacteriaceae;

2) abces rinogen (secundar sinuzitei frontoetmoidale sau sfenoidale): streptococci, Bacteroides spp., enterobacteriaceae, Staphylococcus aureus, Haemophilus spp.;

3) abces cerebral de origine dentară: combinaţii de Fusobacterium, Prevotella şi Bacteroides spp., streptococi;

4) abces posttraumatic sau postchirurgical: S. aureus, streptococi, Enterobacteriaceae, Clostridium spp.;

5) abces cerebral secundar unei infecţii pulmonare: Fusobacterium, Actinomyces, Bacteroides şi Prevotella spp., streptococi, Nocardia spp.;

6) abces cerebral secundar endocarditei bacteriene: S. aureus, streptococi;

7) abces cianogen: streptococi, Haemophilus spp. Mucorales, Candida spp.;

8) la pacienţi cu transplant de organe: Aspergillus spp., Candida spp., Mucorales, enterobacteriaceae, Nocardia spp., Toxoplasma gondii;

9) la pacienţi cu SIDA: Toxoplasma gondii, Nocardia spp., Mycobacterium spp., Listeria monocytogenes, Cryptococcus neoformans.

Germeni ca Toxoplasma gondii, specii de Nocardia, Aspergillus, Candida sunt cei mai frecvenţi agenţi ai abcesului cerebral la pacienţii cu SIDA. La pacienţii cu transplant (atât măduvă, cât şi organe), infecţiile fungice sunt obişnuite, cele mai multe fiind datorate lui Aspergillus fumigatus, dintr-un focar primar pulmonar. Incidenţa abceselor cerebrale micotice a crescut. Speciile de Candida au ajuns să fie agentul etiologic prevalent; leziunile neuropatologice includ microabcese, macroabcese, granuloame necazeoase şi noduli gliali difuzi. Factorii de risc pentru infecţiile invazive cu Candida includ tratamentul cu agenţi imunosupresivi, corticosteroizi, terapia antimicrobiană cu spectru larg, copiii prematuri, pacienţii cu neoplazii, neutropenie, boala granulomatoasă cronică, diabet sau leziuni termice şi pacienţii care au cateter venos central. Sunt şi alte specii de fungi patogeni care trebuie luate în considerare în diagnosticul diferenţial al abcesului cerebral micotic[43].

La nou-născuţi sunt obişnuite bacteriile Gram-negative deoarece fracţiunea IgM nu traversează placenta[18].

Identificarea germenului (germenilor) patogeni este uneori dificilă. Culturile din abcesele cerebrale sunt sterile în până la 25% din cazuri. Modificările

Scanned with OKEN Scanner

temperaturii, contactul cu aerul, condiţiile de transport şi însămânţare pot provoca modificări în culturile microbiene. Antibioterapia premergătoare prelevării poate modifica flora microbiană a puroiului din AbC. Din punctul de vedere al rezultatului examenului bacteriologic abcesele pot fi monomicrobiene, polimicrobiene, cu germeni neidentificaţi şi sterile.

Morfopatologie

Sediul AbC este în strânsă dependenţă cu etiopatogenia. Abcesele adiacente sunt localizate lângă focarul infecţios, adică în lobul frontal pentru cele rinogene, în lobul temporal şi cerebel pentru cele otogene. Abcesele metastatice şi cele de origine nedeterminată afectează mai ales lobii frontali sau parietali, deseori sunt profunde, paraventriculare, mai frecvent în emisfera stângă. Abcesele traumatice sunt localizate în zona de impact a traumatismului craniocerebral deschis.

Forma şi numărul AbC. Concepţia clasică consideră că există trei tipuri AbC: unice, multiloculare şi multiple.

AbC multiloculare au contur neregulat, cu despărţituri multiple intracavitare şi tendinţă la recidivă în cazul când nu sunt extirpate în totalitate. Ele apar cu prioritate în cadrul abceselor metastatice şi reprezintă circa 20% din cazurile cu abces cerebral. Excizia chirurgicală pare să fie mai adecvată faţă de evacuarea prin puncţie stereotactică în aceste cazuri. Chiar şi în cazul exciziei, riscul de recidivă este semnificativ mai mare decât în abcesul unilocular, ceea ce impune o urmărire atentă şi de lungă durată a cazurilor.

AbC multiple sunt perfect izolate şi la distanţă unele de altele. Pot exista în număr mare. De obicei sunt abcese metastatice. Se regăsesc cel mai adesea la pacienţi care prezintă următoarele condiţii predispozante: cardiopatie congenitală, abces pulmonar, empiem, bronşiectazii şi endocardită bacteriană şi în stări patologice cu status imun compromis[30].

Constituirea AbC are loc în mai multe stadii[30,3], demonstrate clinic, imagistic (fig. 8) şi pe studii experimentale. Pentru abcesul rezultat prin inoculare de streptococ hemolitic în creierul de câine durata acestor stadii este redată mai jos. În condiţii clinice durata stadiilor este foarte variabilă (poate fi mult prelungită) în funcţie de reactivitatea gazdei, virulenţa germenului, antibioterapie, corticoterapie etc.

- Stadiul I – encefalita presupurativă (zilele 1-3): este caracterizat printr-un infiltrat inflamator acut cu bacterii vizibile la coloraţia Gram şi cu edem important în jurul leziunii. Pe parcursul stadiului de cerebrită precoce, se observă o zonă de demarcaţie în jurul ariei iniţiale de inoculare, compusă din celule inflamatorii şi este acompaniată de o infiltraţie perivasculară compusă din neutrofile, plasmocite şi mononucleare.

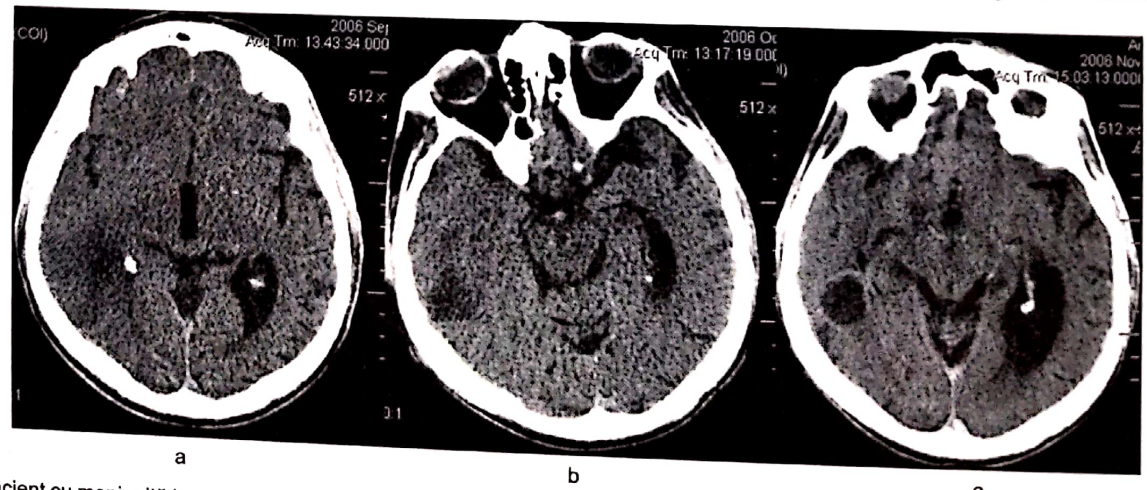

a b c

Fig. 8. Pacient cu meningită bacteriană tratată. Imaginile CT au fost efectuate la o lună interval una faţă de cealaltă, relevând în final un abces temporal încapsulat (*a.* Encefalita presupurativă. *b.* Încapsulare precoce. *c.* Capsula definitivă.).

Scanned with OKEN Scanner

Scanned with OKEN Scanner

• Stadiul II – encefalita supurativă sau stadiul de abces necolectat (zilele 4-9): centrul leziunii, mai bine delimitat, devine necrotic (focarele necrotice de mici dimensiuni se unesc într-o zonă centrală), macrofagele şi fibroblaştii încep să invadeze periferia (celulelor de inflamaţie acută li se adaugă macrofage şi fibroblaşti), o formaţiune reticulară înconjură centrul necrotic.

• Stadiul III – abcesul colectat sau abcesul confluent (zilele 11-13): apare ca o confluare de zone purulente, care formează o colecţie supurată conturată de formarea unei capsule fibrotice compuse din colagen şi reticulină, înconjurată de un inel de glioză. Un număr crescut de fibroblaşti şi macrofage infiltrează periferia şi se depune colagenul matur care formează capsula. Odată cu formarea capsulei incipiente, centrul necrotic începe să scadă în dimensiuni cu formarea simultană a capsulei colagenice, care este mai puţin proeminentă pe faţa ventriculară a leziunii; edemul cerebral începe să se reducă.

• Stadiul IV – abcesul încapsulat: formarea capsulei definitive (ziua 14 şi după): capsula matură este formată din 3 învelişuri: un înveliş extern, gliotic, unul intermediar colagenos şi unul intern, granulos. Un abces cerebral matur este caracterizat prin cinci arii histologice distincte: un centru necrotic (purulent) înconjurat de o regiune periferică cu fibroblaşti şi celule inflamatorii care este înconjurat la rândul lui de capsula dură de colagen, un strat de neovascularizaţie şi, în sfârşit, o regiune de glioză reactivă şi edem cerebral. Pe măsură ce se continuă încapsularea, centrul necrotic continuă să scadă în dimensiuni până când în afara capsulei se dezvoltă o glioză importantă.

La animalele imunodeprimate, chiar dacă răspunsul inflamator şi edemul au fost modeste şi au rezultat într-un efect de masă mai redus iniţial, uneori dimensiunile abcesului au devenit mai mari datorită răspunsului imun diminuat[3].

Tablou clinic

Simptomatologia reuneşte elemente ale sindromului neurologic focal (compresiv sau iritativ - crize epileptice), ale sindromului infecţios şi ale sindromului de hipertensiune intracraniană prin efectul de masă al colecţiei şi al edemului asociat (proces expansiv intracranian). Manifestarea clinică, în forma completă („triada Bergman"): sindrom infecţios, sindrom neurologic focal şi sindrom de hipertensiune intracraniană, este relativ rară în zilele noastre (sub 50% din cazuri).

Cele mai frecvente simptome sunt cefaleea (70-90%), redoarea de ceafă (25%), vărsăturile, modificarea stării vigile (70%) (neatenţie, iritabilitate, bradipsihie, obnubilare, confuzie, comă), crize focalizate sau generalizate, febră (45-50%), deficite neurologice focale (60%), pareze, deficite senzitive, afazie, tulburări de coordonare, modificări vizuale. Simptomele pot evolua lent progresiv sau se pot instala brusc. Edemul papilar se întâlneşte în circa 25% din cazuri.

Există unele caracteristici specifice unor anumite tipuri de abcese cerebrale: abcese rinogene, abcese otogene, abcese cianogene, abcese traumatice, abcese toxoplasmozice în SIDA, abcesul postmeningitic al nou-născutului. Tabloul clinic şi evoluţia sunt însă de obicei polimorfe, dependente de terenul gazdei, de virulenţa germenului cauzal, de antibioterapia utilizată anterior etc.

Debutul afecţiunii este extrem de variat. Majoritatea AbC debutează prin fenomene de hipertensiune intracraniană (cefalee şi vărsături), de multe ori asociate cu sindrom meningian. Debutul cu febră se întâlneşte în special la copii. Abcesele supratentoriale pot debuta uneori zgomotos, prin crize comiţiale generalizate sau, mai ales, prin crize focale (motorii, temporale, senzitivomotorii) însoţite de deficit motor postcritic. Abcesele subtentoriale prezintă de obicei la debut tulburări de echilibru şi coordonare. Uneori debutul este insidios, manifestându-se prin cefalee cu alterarea treptată a conştienţei şi deficit motor minim.

Sindromul infecţios local este prezent la abcesele adiacente rinogene, constând din edem frontal, şi la abcesele posttraumatice.

Sindromul infecţios general este reprezentat în primul rând de hipertermie (de obicei moderată) şi semnele biologice caracteristice infecţiilor (hiperleucocitoză cu neurotrofilie, creşterea vitezei de sedimentare a eritrocitelor).

Sindromul de hipertensiune intracraniană (HIC) (cefalee, vărsături, modificări ale fundului de ochi) se

întâlneşte în forma să completă, mai ales în AbC la copii.

Sindromul neurologic de localizare poate fi estompat de fenomenele de HIC. În aceste condiţii, pentru stabilirea precoce a diagnosticului, acesta trebuie căutat cu multă atenţie. În ordinea frecvenţei se întâlnesc: *deficitul motor* de diferite grade, tulburări de vorbire (în afectarea emisferei dominante), epilepsie, hemianopsie, în AbC subtentoriale se constată sindrom arhi- şi neocerebelos, paralizii de nervi cranieni.

Sindromul meningian se manifestă clinic major în meningitele bacteriene de acompaniament[11]. În formele obişnuite redoarea de ceafă este prezentă în 25% din cazuri.

Tulburările psihice: alterarea de diferite grade a stării de conştienţă a bolnavilor cu AbC este remarcată de către toţi autorii. Pentru explicarea acestui fenomen au fost incriminaţi factori ca: sindromul de HIC; dezvoltarea frecventă a procesului expansiv intracranian în lobul frontal şi/sau temporal; edemul marcat care însoţeşte AbC; endotoxinemia bacteriană; elementul encefalitic infecţios etc. Predomină tulburările de conştienţă (somnolenţă, confuzie, obnubilare, în forme grave, comă). Tulburările de conştienţă influenţează major prognosticul.

Forme evolutive

Evoluţia este de multe ori imprevizibilă, se pot prezenta ca urgenţă imediată în cazuri de debut acut sau agravare bruscă prin depăşirea spaţiilor de rezervă intracraniene şi decompensarea sindromului de hipertensiune intracraniană (stare comatoasă, tulburări neurovegetative, sindroame de angajare - herniere temporală sau a amigdalelor cerebeloase), sau prin ruptura abcesului. Ruptura în ventricul cu ventriculită consecutivă este fatală în 80% din cazuri.

Forma progresivă, pseudotumorală, evoluează fără nici un fenomen inflamator local sau general.

Clasic, se consideră că evoluţia AbC, în funcţie de stadiile anatomice, îmbracă trei modalităţi, şi anume:

– evoluţia acută – aspect evolutiv de encefalită supurativă;

– evoluţia subacută – aspect evolutiv de abces colectat;

– evoluţia cronică – aspect evolutiv de abces încapsulat.

Practic, putem considera că abcesele neîncapsulate evoluează acut şi subacut, iar abcesele încapsulate evoluează cronic. Desigur există şi posibilitatea, mai rară, ca encefalita supurativă să evolueze subacut sau chiar lent. Aceasta se explică prin scăderea virulenţei microbiene şi a intensităţii reacţiei parenchimului cerebral. Şi abcesele încapsulate pot evolua acut, în cazul când survine o complicaţie brutală (ruptură sau angajare).

Antibioticele şi corticoterapia au schimbat evoluţia AbC, aşa încât elementele esenţiale – virulenţa microbiană şi reacţia parenchimului cerebral – îşi modifică importanţa după introducerea tratamentului.

Atitudine diagnostică și terapeutică

Supuraţiile intracraniene sunt urgenţe care necesită spitalizare imediată pentru tratament. Presiunea intracraniană poate creşte brusc prin creşterea volumului colecţiei purulente sau a edemului perilezional şi poate cauza moartea. Cazurile grave necesită terapie intensivă.

Abordarea iniţială a pacientului suspectat de abces cerebral este multidisciplinară şi trebuie să includă un neurochirurg, un neuroradiolog şi un specialist în boli infecţioase.

Diagnosticul urmăreşte, pe de o parte, identificarea leziunii şi a topografiei ei (neuroimagistica actuală CT sau RMN) şi, pe de altă parte, stabilirea agentului etiologic pentru o antibioterapie ţintită, a sursei de infecţie pentru eradicarea acesteia.

CT-ul a făcut practic inutile metode de diagnostic precum angiografia, ventriculografia, pneumoencefalografia şi scintigrafia cerebrală[43].

Investigaţiile specifice de elecţie sunt reprezentate la ora actuală de CT şi/sau RMN.

CT-ul este superior în ce priveşte examinarea sinusurilor paranazale, a mastoidelor şi urechii medii. Imaginea CT caracteristică a unui abces cerebral este

Scanned with OKEN Scanner

cea a unui centru hipodens cu un inel periferic uniform după injectarea de substanţă de contrast (fig. 9); acest inel este înconjurat de o regiune variabilă hipodensă de edem cerebral[43].

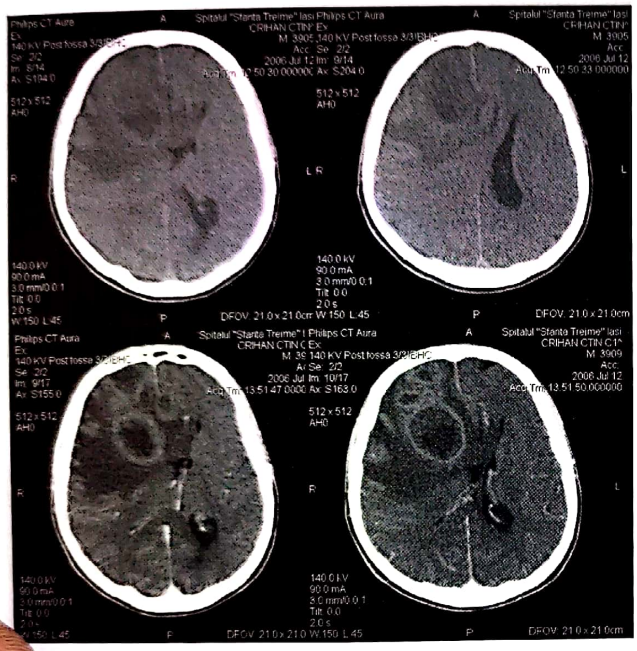

9. Abces frontal multilocular: CT fără contrast *(sus)*, CT cu contrast *(jos)*.

Pe imaginile CT se pot stabili: sediul, numărul şi chiar forma leziunii, stadiul de dezvoltare a AbC, efectul de masă: deplasarea sistemului ventricular, aspectul cisternelor bazale şi a şanţurilor cerebrale, leziunile asociate. În plus, se poate face reperajul leziunii pentru puncţie şi poate fi urmărită evoluţia leziunilor sub tratament prin repetarea periodică a investigaţiei.

IRM este metoda de elecţie pentru investigarea pacientului suspectat de abces cerebral. IRM este mult mai sensibil decât CT-ul şi, prin urmare, oferă unele avantaje semnificative în detectarea cerebritei precoce, a edemului cerebral cu un contrast mai bun între zona de edem şi parenchimul înconjurător, diseminarea difuză a inflamaţiei în ventriculi şi spaţiul subarahnoidian şi detectarea mai precoce a leziunilor satelite. Pe imaginile în T1, capsula abcesului are adesea un inel discret care este isointens până la uşor hiperintens. Substanţa de contrast oferă avantajul suplimentar de diferenţiere clară între abcesul central, captarea sporită în inelul înconjurător (capsula abcesului) şi edemul cerebral perilezional. Pe imaginile în T2 zona de edem ce înconjură abcesul are intensitate crescută a semnalului (hipersemnal în T2); capsula apare acum ca un înveliş bine definit, hipointens la marginea abcesului. Este important de remarcat că tratamentul cu corticosteroizi poate scădea captarea atât la CT, cât şi la IRM[43].

Imagistica prin RM cu substanţă de contrast este mai sensibilă pentru zonele de ruptură ale barierei hematoencefalice şi cele cu inflamaţie meningiană decât CT cu substanţă de contrast. Imaginile FLAIR sunt imagini T2 foarte accentuate şi permit detectarea îmbunătăţită a sângelui şi exsudatelor în spaţiile subarahnoidiene şi în sistemul ventricular[29]. Proporţia de rezultate fals-negative la CT este redusă (mai puţin de 1%). Totuşi, edemul asociat cu stadiul de cerebrită precoce şi imaginile iniţiale de captare inelară sunt descoperite mai uşor prin IMR cu contrast decât prin tomografie computerizată cu contrast. Diferenţierea abcesului cerebral de o tumoră primară sau metastatică doar imagisitc (atât CT, cât şi IRM) poate fi dificilă. Captarea de către peretele abcesului este de obicei mai îngustă (< 5 mm) şi mai regulată decât captarea inelară a celor mai multe tumori.

Conform unui studiu recent, diferenţierea abceselor de tumorile cerebrale necrotice sau chistice poate fi posibilă prin IRM de difuzie. Cu această tehnică conţinutul abceselor este intens, în timp ce conţinutul tumorilor chistice este hipointens. Spectroscopia RMN: aminoacizii şi acetatul sau lactatul sunt diagnostice pentru abces[18].

SPECT cu thalium-201 este foarte utilă în diferenţierea dintre limfom şi toxoplasmoză la pacienţii cu SIDA. Limfomul captează thalium în vreme ce toxoplasmoza nu.

IRM s-a dovedit util în localizarea abceselor parenchimatoase în scopul aspirării stereotactice cu sau fără cadru. Dispariţia marginii hipointense pe imaginile T2W1 este mai bine corelată cu vindecarea abcesului decât modificările în captarea inelară, care poate persista după completarea tratamentului pentru o perioadă îndelungată (luni). Deşi majoritatea leziunilor dispar după un tratament prelungit, o arie mică de captare poate persista în ciuda tratamentului adecvat.

Scanned with OKEN Scanner

Leziunea dispare de obicei în următoarele 3 până la 4 luni. După vindecarea abcesului mai pot persista o zonă de glioză şi calcificări ocazionale.

Imagistica în infecţiile intracraniene în cadrul SIDA

Leziunile intracraniene înlocuitoare de spaţiu formează până la jumătate din complicaţiile neurologice observate la pacienţii cu SIDA. Toxoplasmoza, cauzată de parazitul intracelular Toxoplasma gondii, este cea mai frecventă cauză de leziune înlocuitoare de spaţiu la aceşti pacienţi. Necesitatea unei biopsii este recomandată la o examinare efectuată la 10-14 zile de la iniţierea tratamentului. Este necesar să se documenteze o evoluţie bună pentru toate leziunile. Dacă unele persistă sau cresc în dimensiuni se suspectează o infecţie diferită, concomitentă sau o tumoră. În cazurile cu leziune solitară suspectate de limfom, demonstrarea captării markerului în SPECT cu thalium-201 poate anula necesitatea tratamentului antitoxoplasmozic. Trebuie reamintit că tumorile mici sau limfoamele strict subependimale pot rămâne nedescoperite în explorarea SPECT cu thalium.

Pe CT encefalita toxoplasmozică apare ca zone multiple de iso- şi hipodensitate în ganglionii bazali şi lângă joncţiunea substanţei albe cu cea cenuşie. Dimensiunile leziunilor variază de la mai puţin de 1 cm până la peste 3 cm şi sunt ocazional hemoragice. Captarea inelară sau nodulară este tipică. Imagini cu captare tardivă de contrast pot evidenţia captarea în centrul leziunii inelare. Semnul „ţintei asimetrice" (captare inelară în jurul unei captări nodulare excentrice) este un semn relativ specific (90%) al toxoplasmozei, dar este prezent în mai puţin de 30% din cazuri. IRM poate detecta leziuni în cazuri în care CT-ul este negativ. Leziunile prezintă o intensitate variabilă a semnalului T2W1. Ele pot fi hiperintense şi nu pot fi diferenţiate de edemul adiacent, sau iso- sau hipointense, înconjurate de edem. Leziunile sunt iso- sau hipointense faţă de parenchimul cerebral în T1, iar captarea inelară şi nodulară se observă după administrarea substanţei de contrast[30].

Puncţia lombară este în principiu contraindicată datorită riscului angajării cerebrale şi, pe de altă parte, cazurile la care se poate izola germenul din LCR sunt rare. Hemocultura este uneori pozitivă în unele colecţii cu diseminare hematogenă. Obţinerea culturilor din puroi reprezintă metoda de elecţie pentru identificarea germenului (totuşi, în circa 25% din cazuri culturile sunt sterile). Leucograma, viteza de sedimentare a hematiilor, hemocultura, radiografia pulmonară (infecţiile pulmonare sunt adesea la originea abceselor cerebrale) pot aduce date utile pentru diagnostic.

Investigaţiile de laborator pot indica un sindrom inflamator, iar CT sau IRM craniocerebral arată prezenţa abcesului, stadiul evolutiv şi localizarea exactă, prezenţa sinuzitei sau a mastoiditei. După investigaţia imagistică pot persista probleme de diagnostic diferenţial cu: tumoră cerebrală primară (gliom de grad mare), metastază, granulom (tuberculom), infarct, hematoame pe cale de resorbţie, necroză de iradiere, anevrism trombozat sau malformaţie arteriovenoasă, limfoame din SIDA, parazitoze (ex. chist hidatic). De asemenea, în primele faze ale AbC se impune diagnosticul diferenţial cu tromboflebita corticală şi meningita bacteriană.

Obiective şi strategii terapeutice, indicaţii

Obiectivele tratamentului în AbC includ: tratamentul chirurgical, antibioterapia, tratamentul edemului cerebral, tratamentul anticonvulsivant, tratamentul focarului primar de infecţie, tratamentul general la pacienţi cu stare generală afectată sau dezechilibre sistemice, tratamentul neurotrofic şi recuperator la pacienţi cu deficite neurologice sau neuropsihice.

Alegerea tipului de intervenţie chirurgicală şi a antibioterapiei, scăderea presiunii intracraniene prin tratamentul edemului perilezional (dexametazonă, furosemid, manitol), măsurile de terapie intensivă trebuie adaptate fiecărui caz în parte.

Există la ora actuală 3 strategii terapeutice principale în abordarea unui abces cerebral:

1) antibioterapie fără intervenţie chirurgicală, recomandată în unele situaţii particulare;

2) evacuarea prin puncţie a puroiului şi antibioterapie: metodă minim invazivă, puncţia poate fi repetată cu uşurinţă în funcţie de evoluţie;

3) excizia chirurgicală şi antibioterapia: reduc riscul recidivei şi scurtează durata tratamentului antibiotic.

Scanned with OKEN Scanner

Instilarea antibioticelor sau instilaţia-drenaj cu soluţie de antibiotice (postpuncţional sau postcraniotomie) direct în cavitatea abcesului nu s-a dovedit extrem de eficace, deşi poate fi folosită ca ultima măsură în abcesele cu Aspergillus[18].

Drenajul AbC este controversat, din cauza riscului de infectare a ţesutului cerebral, meningelor şi planurilor de suprafaţă indemne.

În majoritatea cazurilor dacă CT sau RMN cu substanţă de contrast confirmă diagnosticul de abces cerebral şi se găsesc una sau mai multe leziuni cu captare inelară de contrast pacientul trebuie operat de urgenţă. Intervenţia chirurgicală poate avea numai scop diagnostic (diagnostic neuropatologic din biopsie, identificarea germenului în puroi sau în produsul de biopsie în encefalita presupurativă) sau scop diagnostic şi curativ.

Există situaţii în care un tratament strict nechirurgical poate fi cea mai bună abordare[29]. Pacienţii cu abcese metastatice mici, multiple, în care agentul patogen a putut fi identificat dintr-o sursă externă SNC-ului sunt candidaţii ideali pentru această abordare. De asemenea, tratamentul nechirurgical poate fi indicat în următoarele situaţii: abcese localizate în zone critice (trunchi cerebral, arii elocvente), abcese asociate cu ependimita sau meningita, un candidat cu contraindicaţii pentru chirurgie (cu anestezie locală, se poate face biopsie stereotactică la aproape orice pacient cu teste de coagulare normale).

Tratamentul medical exclusiv are şanse de succes dacă:

1) a fost început înainte de încapsularea completă (stadiul de cerebrită precoce) chiar dacă multe din aceste leziuni îşi continuă evoluţia şi devin încapsulate;

2) leziuni cu diametru mai mic de 2,5 cm: din datele statistice diametrul leziunilor tratate eficient numai cu antibiotice a fost de 0,8-2,5 cm (medie de 1,7). Cele la care tratamentul numai medicamentos a eşuat erau de 2-6 cm (4,2 în medie);

3) durata simptomelor sub 2 săptămâni (este corelată cu stadiul de cerebrită);

4) pacientul arată o îmbunătăţire evidentă a stării clinice în prima săptămână.

Când se optează pentru un tratament exclusiv medicamentos este imperios necesară urmărirea cazurilor atât clinic, cât şi imagistic. Indicii că tratamentul nechirurgical nu dă rezultate sunt deteriorarea stării clinice, menţinerea dimensiunilor abcesului sau creşterea dimensiunilor acestuia. Dacă tratamentul este eficient, CT-ul ar trebui să pună în evidenţă o scădere a: nivelului captării inelare, edemului, efectului de masă, dimensiunilor leziunii.

Rezolvarea radiologică este mai lentă decât îmbunătăţirea stării clinice, astfel încât menţinerea unor anormalităţi reziduale imagistice nu trebuie să conducă la concluzia că tratamentul a fost lipsit de succes. În general, aproximativ 50% din pacienţi vor prezenta o scădere în dimensiuni a abcesului la 2 luni de la tratament. Hiperdensitatea captării inelare de contrast se va atenua după 5 până la 10 săptămâni la aproximativ jumătate din pacienţi, cu toate că se poate menţine pentru 6 luni sau chiar mai mult şi, din nou, nu semnifică neapărat o recurenţă[30].

Toate leziunile mai mari de 2,5 cm în diametru trebuie excizate sau aspirate stereotactic, iar produsele trimise spre laboratoarele de microbiologie şi anatomopatologie. Pentru abcesele în stadiul de cerebrită precoce sau pentru cele cu diametrul mai mic de 2,5 cm, cea mai mare leziune trebuie aspirată pentru stabilirea diagnosticului şi identificarea microorganismului. În cazurile cu abcese multiple, pentru alegerea leziunii care trebuie ţintită iniţial se iau în consideraţie: poziţia cea mai accesibilă, leziunea cea mai mare sau cea care cauzează cele mai multe simptome. Odată ce diagnosticul de abces este confirmat, se abordează orice leziune mai mare de 2,5 cm în diametru, leziunile cauzatoare de efect de masă semnificativ şi leziunile în creştere.

În plus, tratamentul chirurgical are indicaţie dacă există[18]:

1) apropierea de ventricul, ce indică posibilitatea ruperii intraventriculare care se asociază cu un prognostic sumbru;

2) abcesele fungice: rezistenţa relativă la antibiotice;

3) dificultate în diagnostic (mai ales la adulţi);

4) după 2 săptămâni de antibioterapie dimensiunea abcesului s-a mărit sau în 4 săptămâni de antibioterapie nu s-a obţinut remisiunea;

5) nu se poate face urmărirea CT la fiecare 1-2 săptămâni.

Scanned with OKEN Scanner

Puncţia şi tratamentul medicamentos sunt indicate în abcesele multiple, abcesele mici (sub 2 cm), abcesele însoţite de meningită, abcesele profunde, la pacienţii cu implanturi intracerebrale (şunturi din hidrocefalie, electrozi cronici de stimulare în boala Parkinson), pacienţi debilitaţi cu risc crescut pentru o intervenţie chirurgicală ablativă.

Aspirarea conţinutului purulent al abcesului prin puncţie constituie principala metodă de tratament chirurgical după unii autori[18].

1. Tratament chirurgical

Puncţionarea abcesului se face de principiu prin gaura de trepan şi diverse tehnici de reperaj: stereotactic, reperaj imagistic intraoperator (fluoroscopic, CT, RMN, ecografic) sau reperaj prin neuronavigaţie. În lipsa acestor mijloace de reperaj puncţionarea se face după craniotomie şi inspectarea suprafeţei cerebrale. Ecografia intraoperatorie poate fi folosită. Puncţia permite evacuarea puroiului şi sau biopsia leziunii. Biopsia puncţională din capsulă sau din focarul presupus de encefalită presupurativă poate confirma diagnosticul. Ambele zone au un oarecare risc hemoragic. Extragerea puroiului prin puncţie oferă produsul pentru izolarea germenului/germenilor (în circa 30% din cazuri flora este polimicrobiană) şi antibiogramă. Însămânţările se fac inclusiv pe medii de cultură pentru anaerobi şi medii pentru fungi. Cu toate acestea, în 20% din cazuri puroiul este steril. Evacuarea puroiului are efect decompresiv, totuşi, în abcesele multiloculare, cele septate sau cu puroi grunjos, dens, prin puncţie se poate efectua doar o evacuare parţială. Antibioticele administrate pe cale generală pot avea o penetrabilitate limitată în puroiul abcesului. Conform rezultatelor publicate în literatură abcesele mai mici de 2-3 cm se pot vindeca doar prin tratament conservator, fără evacuarea puroiului. Durata antibioterapiei şi riscul recidivei sunt mai mari cu acest protocol care evită însă riscurile puncţiei (în special pe cel hemoragic şi de diseminare a infecţiei pe traiectul canulei). Puncţia (stereotactică) permite evacuarea abceselor din zone profunde (nuclei bazali, trunchi cerebral) cu un risc minim al căii de abord. Pot fi necesare aspiraţii multiple sau aspiraţii repetate pentru evacuarea eficientă a puroiului.

Traiectoria canulei trebuie planificată astfel încât:

a. să nu cauzeze diseminare în zonele sterile ale creierului, mai ales să evite traversarea ventriculilor; lungimea traiectoriei prin creier să fie minimă;

b. să evite traversarea structurilor vitale neurale sau vasculare;

c. să evite traversarea unor zone craniene sau epicraniene infectate (os infectat, sinusuri paranazale, răni ale scalpului).

Abcesul trebuie aspirat încet şi cu blândeţe, deoarece o aspiraţie rapidă şi energică riscă să producă un hematom[30]. Aspiraţia pe parcursul stadiului de cerebrită poate avea un risc inacceptabil de hemoragie, îndeosebi la copil[37].

Tratamentul neuroendoscopic al abceselor cerebrale prezintă avantajul controlului vizual al gradului de eliminare a puroiului ca şi alternativă la aspirarea stereotactică, care este în continuare metoda terapeutică de referinţă pentru această patologie. Folosirea sistemelor cu ghidare stereotactică cu sau fără cadru poate fi recomandată probabil pentru leziuni profunde, complexe[25].

Este preferabil tratamentul chirurgical deschis (craniectomie) cu ablaţia formaţiunii în:

1) abcesele multiloculare;

2) abcesele traumatice: permite debridarea materialului străin;

3) abcesele care conţin gaz (produs de anumite tipuri de bacterii);

4) abcesele asociate cu empiem subdural sau/şi abces extradural;

5) efect de masă important observat la CT;

6) presiune intracraniană crescută persistentă sau progresivă;

7) stare neurologică precară (pacienţii răspund numai la durere sau nici măcar atât) sau stare neurologică ce se agravează.

Evacuarea abcesului prin operaţie largă (la vedere) constă într-o craniotomie cu ablaţia extracapsulară a formaţiunii sau cu evacuarea puroiului şi lăsarea pe loc parţială sau totală a capsulei.

Craniotomia permite ablaţia extracapsulară, asigură o decompresiune rapidă şi, în cazuri grave, îndepărtarea voletului osos poate ajuta la decompresiunea trunchiului cerebral în primele zile cruciale postoperatorii[30].

Scanned with OKEN Scanner

Complicaţiile posibile sunt cele comune ablaţiei unui proces expansiv intracranian intraparenchimatos (hematom intracerebral: 0,4-1,6% din cazuri, edem cerebral: destul de frecvent, crize comiţiale) şi specifice. Complicaţiile specifice sunt legate de diseminarea infecţiei. Neurochirurgul trebuie să aleagă o cale de mijloc între avantajele rezecţiei extracapsulare şi riscurile rupturii intraoperatorii a abcesului. Ruptura abcesului în ventricul este urmată de un procent crescut de ventriculite cu o mortalitate de până la 80%. Ruptura masivă în spaţiul subarahnoidian sau contaminarea parenchimului învecinat creşte riscul meningitei sau al recidivelor. Pe de altă parte, faţă de o ruptură intraventriculară a abcesului sau o contaminare intensă prin ruptură masivă intraoperatorie, este preferabilă aspiraţia conţinutului abcesului urmată de ablaţia capsulei, sau abordurile mixte intra- şi extracapsulare controlate, rezecţia capsulară parţială, rezecţia subtotală. Suprafaţa cerebrală expusă din jurul abcesului trebuie ferită de contaminare prin protejare cu fâşii şi aspirarea rapidă a oricărei extravazări de puroi apărute în cursul operaţiei. Fongusul cerebral este o complicaţie rară. Meningoencefalita postoperatorie poate fi urmată de hidrocefalie destul de frecvent.

2. Antibioterapia

În mod ideal, dacă pacientul nu se află într-o stare critică, toxică, este indicat să se aştepte instituirea tratamentului antibiotic până când se recoltează material biologic pentru culturi. Totuşi, foarte puţine studii au adus dovezi în sprijinul ideii că o singură doză de antibiotice imediat înainte de intervenţia operatorie ar afecta negativ creşterea culturilor intraoperatorii[30].

Odată obţinut materialul pentru studiul microbiologic şi histopatologic trebuie început un tratament antimicrobian. Până la obţinerea antibiogramei se administrează empiric antibiotice cu spectru larg sau potrivit prezumţiei etiologice. Fiecare poartă de intrare sau grupele specifice de imunodeficienţi/imunodeprimaţi prezintă o predilecţie pentru anumite tipuri de microbi. Dacă se identifică o sursă primară în afara SNC, care a condus cu mare probabilitate la formarea abcesului cerebral, se poate iniţia tratamentul antimicrobian bazat pe studii microbiologice din cealaltă sursă (de exemplu, hemoculturi pozitive la un pacient cu endocardită infecţioasă).

După obţinerea antibiogramei se practică antibioterapie ţintită. Unele abcese sunt cu floră plurimicrobiană (în special cele de origine sinuzitică). În ultimul timp a crescut incidenţa abceselor micotice (în special la imunodeprimaţi).

Dacă etiologia abcesului cerebral este cunoscută, pot fi presupuşi germenii care ar putea fi implicaţi şi se poate stabili antibioterapia empirică (terapia iniţială înainte de rezultatul antibiogramei), ţinând cont de următoarele date[43]:

1) abces otogen (secundar otitei medii sau mastoiditei): streptococi (anaerobi sau aerobi), Bacteroides spp., Prevotella spp., enterobacteriaceae:
metronidazol + o cefalosporină de generaţia a treia[(a)]

2) abces rinogen (secundar sinuzitei frontoetmoidale sau sfenoidale): streptococi, Bacteroides spp., enterobacteriaceae, Staphylococcus aureus, Haemophilus spp:
metronidazol + o cefalosporină de generaţia a treia[(a,b)]

3) abces cerebral de origine dentară: combinaţii de Fusobacterium, Prevotella şi Bacteroides spp., streptococi:
penicilină + metronidazol

4) abces posttraumatic sau postchirurgical: S. aureus, streptococci, Enterobacteriaceae, Clostridium spp.:
vancomicină + o cefalosporină de generaţia a treia[(c)]

5) abces cerebral secundar unei infecţii pulmonare: Fusobacterium, Actinomyces, Bacteroides şi Prevotella spp., streptococci, Nocardia spp.:
penicilină + metronidazol + o sulfonamidă[(d)]

6) abces cerebral secundar endocarditei bacteriene: S. aureus, streptococci:
vancomicină + gentamicină sau nafcilină + ampicilină + gentamicină

7) abces cianogen: streptococci, Haemophilus spp. Mucorales, Candida spp.:
cefalosporină de generaţia a treia

8) la pacienţi cu transplant de organe: Aspergillus spp., Candida spp., Mucorales, Enterobacteriaceae, Nocardia spp., Toxoplasma gondii;

9) la pacienţi cu SIDA: Toxoplasma gondii, Nocardia spp., Mycobacterium spp., Listeria monocytogenes, Cryptococcus neoformans:
pirimetamină asociată cu sulfadiazină (indicate în tratamentul abcesului toxoplasmozic în context imagistic şi serologic sugestiv)

Scanned with OKEN Scanner

10) abces cerebral de origine necunoscută:
vancomicină + metronidazol + o cefalosporină de generaţia a treia

- (a) cefotaximă, ceftriaxonă sau cefepimă;
- (b) se adaugă vancomicină când se suspectează o infecţie cauzată de Staphylococcus aureus meticilin-rezistent;
- (c) se foloseşte ceftazidina ca cefalosporină de generaţia a treia dacă se suspectează Pseudomonas aeruginosa;
- (d) se include trimetoprim-sulfametoxazol dacă se suspectează specii de Nocardia.

În ultimii ani, utilizarea metronidazolului în tratamentul AbC a înlocuit în general cloramfenicolul datorită următoarelor avantaje: este bactericid şi nu bacteriostatic împotriva B. fragilis, atinge concentraţii excelente în puroiul din AbC în timp ce cloramfenicolul ar putea fi degradat prin dezacetilare în puroi, pătrunderea în puroiul din abces nu este afectată de tratamentul concomitent cu steroizi[37].

Durata tratamentului antibiotic

Antibioticele intravenoase se continuă pentru 6-8 săptămâni (cel mai adesea 6), pot fi oprite chiar dacă imaginile anormale persistă pe CT (neovascularizaţia rămâne). Atenţie: îmbunătăţirea imagistică poate întârzia după cea clinică. 5-20% dintre abcese se remit în 6 săptămâni de la întreruperea tratamentului. Durata tratamentului poate fi redusă dacă abcesul şi capsula au fost excizate complet chirurgical. Antibioticele orale pot fi folosite pe parcursul tratamentului intravenos. Unele centre prescriu 2 săptămâni de tratament intravenos, urmat de până la 4 săptămâni de terapie orală.

Tratamentul edemului cerebral

Tratamentul edemului perilezional (dexametazonă, furosemid, manitol) trebuie iniţiat la pacienţii cu edem semnificativ şi un efect de masă asociat, care determină o presiune intracraniană crescută sau prezintă riscul de herniere transtentorială.

Steroizii pot diminua formarea de colagen şi răspunsul glial şi, prin urmare, scad gradul de încapsulare al abcesului cerebral, pot modifica imaginea CT de inel hipercaptant, pot reduce penetrabilitatea antibioticelor în abces. Sunt rezervaţi pentru pacienţii cu dovezi clinice şi imagistice de deteriorare datorată efectului de masă important[18].

Tratamentul specific trebuie să includă anticonvulsivantele în majoritatea cazurilor pentru o perioadă recomandată de 1-2 ani. În fazele iniţiale ale tratamentului trebuie luată în considerare folosirea fenitoinului pentru prevenirea crizelor convulsive.

Tratamentul focarului infecţios primar

Odată diagnosticul de AbC stabilit, acesta trebuie completat cu cel al sursei infecţioase primare (adiacentă, metastazată, traumatică). Desigur sunt situaţii când sursa infecţioasă primară nu poate fi decelată, mai ales ca urmare a tratamentului cu antibiotice aplicat de la primele semne de boală.

3. Tratatament general

Tratamentul general cuprinde totalitatea măsurilor de echilibrare hidroelectrolitică şi acidobazică, la nevoie de menţinere a funcţiilor sistemice în parametri normali în secţia de terapie intensivă.

Prognostic

Abcesele cerebrale rămân afecţiuni de o gravitate majoră, chiar în condiţiile moderne de antibioterapie şi a posibilităţii de evacuare miniminvazive practic din orice zonă a creierului: mortalitate de 10% pentru adulţi şi 25% pentru copii, sechelaritate neuropsihică importantă, epilepsie reziduală, risc de recidivă.

Factorii de prognostic nefavorabil citaţi în abcesele cerebrale sunt: un scor Glasgow mic, imunodeficienţă, prezenţa unei patologii suprapuse: carcinom nazofaringian, boli hematologice, condiţii care contraindică intervenţia chirurgicală, abcesul cu localizare profundă, abcesele multiple, vârstă sub 3 ani[46].

În plus, un prognostic nefavorabil este asociat unei funcţii neurologice deficitare, rupturii intraventriculare; o mortalitate de 100% este asociată abceselor fungice la purtătorii de transplanturi[18].

Sechelele neurologice sunt frecvente şi includ: hemipareză, crize comiţiale şi deficite cognitive. Se estimează că 30-50% dintre pacienţi vor suferi de epilepsie după abcese cerebrale. Perioada de latenţă poate fi chiar şi de 5 ani[30].

Scanned with OKEN Scanner

Prognosticul vital şi funcţional al AbC constituie o problemă greu de apreciat de către neurochirurgi, deoarece depinde de factori foarte numeroşi; vârsta pacientului, forma, numărul şi sediul AbC, etiologia şi virulenţa microbiană, aplicarea corectă a antibioterapiei, starea generală şi neurologică a pacientului, diagnosticarea corectă şi la timp, aplicarea metodei terapeutice eficiente etc.

EMPIEMELE SUBDURALE (ESD)

Empiemul subdural (ESD) este o colecţie purulentă situată în spaţiul subdural. Se comportă de obicei ca un proces expansiv intracranian cu dezvoltare rapidă. ESD este considerat cea mai importantă urgenţă operatorie dintre colecţiile purulente intracraniene.

În era pre-CT mortalitatea era mai mare de 50% dar, începând din anii 70, majoritatea seriilor au raportat valori în jurul lui 30%. În ultimele două decade mortalitatea generală a fost între 10% şi 20%.

În trecut ESD a fost denumit printr-o varietate de termeni: abces cortical, pahimeningită purulentă, pahimeningită internă, abces intradural, meningită circumscrisă, abces subdural, empiem subarahnoidian, meningită flegmonoasă, abces intra-pia-arahnoidian. A fost descris de Sir Richard Bright în 1836. Reprezintă 13% până la 23% din toate infecţiile supurative intracraniene. Sexul masculin este preponderent afectat ca şi în cazul abcesului cerebral. În cazul ESD bărbaţii sunt afectaţi de patru ori mai frecvent decât femeile. ESD prezintă o predilecţie pentru vârstele tinere, ceea ce se explică prin incidenţa mare a afecţiunilor acute otice şi sinusale în această perioadă de viaţă[21].

Barierele anatomice în calea extensiei infecţiei în spaţiul subdural sunt reprezentate de coasa creierului, cortul cerebelului, meningele de la baza creierului, foramen magnum, locuri unde dura şi arahnoida sunt unite prin nervi şi vase penetrante. Aceste structuri împart spaţiul subdural în câteva compartimente largi, în spaţiul cărora o infecţie subdurală poate disemina până la graniţele spaţiului.

ESD poate fi complicat cu abces cerebral (observat în 20-25% din cazuri în studiile imagistice), tromboză venoasă cu risc de infarct venos sau cerebrită localizată.

Patogeneză

După modul de pătrundere a infecţiei în spaţiul subdural, ESD se clasifică în următoarele grupe: *1.* prin contaminare directă traumatică sau operatorie, *2.* propagare directă dintr-un focar septic adiacent, *3.* tromboflebită septică retrogradă, *4.* diseminare hematogenă şi *5.* sechelă a unei leptomeningite purulente.

În mai mult de jumătate din cazuri, sursa infecţiilor este în sinusurile paranazale, sinusurile frontale şi etmoide fiind implicate în 50% respectiv 80% din cazuri. Urechea medie şi mastoida sunt sursă a infecţiei în 10% până la 20%. Infecţia ajunge în spaţiul subdural prin intermediul venelor diploice, venelor emisare, adesea asociată cu tromboflebita. Sistemele venoase comunicante intra- şi extracraniene fiind lipsite de valve, infecţiile care îşi au originea în sinusuri, faţă şi scalp se pot răspândi fără oprelişti în manieră retrogradă spre spaţiile durale.

Infecţia se mai poate propaga prin extensie de la craniu (osteita) adesea cu un abces epidural concomitent. Otita medie cronică era cauza principală de ESD în era preantibiotică, dar în zilele noastre a fost depăşită de boala sinusului paranazal, în special sinusul frontal. În mastoidită, infecţia poate intra în spaţiul subdural prin erodarea subţirelui tegmen timpani. Alte surse de infecţie pot fi infecţiile dentare, faringita.

În aproximativ 5% din cazuri infecţia este metastatică, în abcesele pulmonare, bronhopatii supurate cronice, empieme pleurale, furunculoză, septicemii. Empiemul subdural poate fi de asemenea secundar unui traumatism, procedurilor chirurgicale sau infecţiei unui hematom subdural preexistent. Meningita a fost implicată ca şi sursă a infecţiei în 7% din cazurile de ESD, deşi este considerată a fi o cauză mult mai importantă la copiii mici (71% din ESD la copii sub 5 ani). În meningita bacteriană şi empiemul subdural prezente concomitent la adulţi nu este întotdeauna clar care dintre ele a apărut prima. În 5% din cazurile de ESD cauza este necunoscută.

Scanned with OKEN Scanner

Infecţia poate implica una sau ambele emisfere şi poate fi localizată la baza creierului, pe convexitate sau în lungul coasei. Fosa posterioară este implicată rar.

Majoritatea cazurilor de ESD apar pe convexităţi (70% până la 80%). În 10-20% apar în regiunea parafalcină şi 2-10% se dezvoltă subtentorial. Până la 15% din pacienţi au colecţii bilateral. Sinuzita paranazală conduce de obicei la ESD frontal, în timp ce otita şi/sau mastoidita determină empieme temporale sau de fosă posterioară.

Etiologia ESD este dominată de streptococi (streptococii aerobi: 30-40% din cazuri, streptococii microaerofili şi anaerobi în 15-25%). Speciile de stafilococi sunt următoarele microorganisme ca frecvenţă, responsabile pentru 15-25% din cazuri.

ESD secundar sinuzitei paranazale este cauzat frecvent de streptococi, stafilococii şi anaerobii nonstreptococici fiind ceva mai rari. În unele estimări anaerobii sunt cauza a peste 50% din ESD de origine sinuzitică. Profilul patogenic al sursei otogenice este similar, deşi stafilococii tind să fie implicaţi mai frecvent.

ESD în urma intervenţiilor chirurgicale, a traumatismelor sau a infecţiilor faciale se datorează în general microorganismelor stafilococice, în particular S. aureus.

ESD asociat cu meningita are ca agent patogen de obicei Haemophilus influenzae, Streptococcus pneumoniae sau Escherichia coli şi este mai frecvent la nou-născuţi şi copiii mici. ESD secundar diseminării hematogene de la focare la distanţă pot fi cauzate de aproape orice microorganism, bacteriile Gram-negative fiind citate cel mai frecvent.

Clinică

Empiemul subdural trebuie suspectat la orice pacient cu semne meningiene şi un deficit neurologic focal, mai ales atunci când deficitul indică o disfuncţie extinsă a unei emisfere. Sinuzita urmată de semne meningiene sugerează de asemenea diagnosticul, deoarece meningita bacteriană per se este arareori datorată unei sinuzite.

Sinuzita sau otita sunt vizibile pe radiografia de craniu sau pe tomografiile computerizate la mai bine de două treimi dintre pacienţi.

Triada clasică: sinuzită, febră şi deficit neurologic, este puternic sugestivă pentru ESD. Între 60% şi 90% dintre pacienţi vor prezenta semne şi simptome asociate sinuzitei şi otitei în antecedente, cum ar fi febra, stare de rău generalizată, dureri faciale/cefalee, rinoree purulentă, descărcări faringiene, tuse, alitoză, otalgii, acufene.

În ESD adiacente, de obicei, debutul este acut, existenţa sau reacutizarea focarului infecţios (otic, sinusal, dentar, orbitar etc.), însoţită de cefalee, vărsături, sindrom meningian şi hipertermie. În ESD metastatice, debutul este tot atât de brusc, manifestat prin crize jacksoniene motorii, deficit motor, cefalee, vărsături, somnolenţă, tulburări de vorbire. Hipertermia poate fi prezentă şi în aceste cazuri. Perioada de latenţă este mult mai greu de pus în evidenţă la ESD metastatice. În general, după debutul ei, simptomatologia rămâne staţionară. Până la instalarea perioadei de stare, trece un timp destul de scurt, în majoritatea cazurilor de 5 zile, până la 2 săptămâni.

Rare cazuri pot avea evoluţie supraacută (debut fulminant) sau cronică (simptomele se pot dezvolta într-o perioadă de câteva săptămâni). Tratamentul antibiotic precursiv poate minimiza simptomele sistemice şi poate masca sinuzita sau otita. În această situaţie tabloul clinic este asemănător celui din abcesul cerebral. Rar, cazurile de empiem subdural cronic, posibil sterilizat de un tratament antibiotic administrat pentru un alt diagnostic, sunt descoperite cu ocazia craniectomiei efectuate pentru suspiciunea de meningiom. În infecţiile metastatice în spaţiul subdural, în particular în cazul unui alcoolic cu un hematom subdural infectat, pacientul este văzut târziu în evoluţie iar decesul devine un eveniment frecvent[5].

Extensia infecţiei în spaţiul subdural produce febră, cefalee focală (care eventual devine generalizată), vărsături şi semne de iritaţie meningiană. Starea mentală este alterată la 50% dintre pacienţi precoce în evoluţia infecţiei cu debut acut sau insidios. Cel mai frecvent, în primele 24-48 de ore apar semnele neurologice de focar care progresează rapid până la disfuncţia unei emisfere cerebrale în întregime, cu hemipareză, deficit hemisenzorial şi hemianopsie.

Scanned with OKEN Scanner

Crizele convulsive, de obicei focale, apar în 50% din cazuri. Afazia este prezentă când este implicată emisfera dominantă. În lipsa oricărui tratament semnele neurologice se agravează progresiv. Apar semnele de hipertensiune intracraniană care conduce spre herniere şi deces. Evoluţia este suficient de rapidă încât edemul papilar apare la mai puţin din jumătate din pacienţi.

La copiii cu o vârstă mai mică de 5 ani empiemul subdural intracranian se produce aproape fără excepţie ca urmare a unei meningite. Microorganismul cauzator este cel care a determinat meningita.

ESD poate fi cauza altor procese patologice cerebrale. În 20% până la 35% din cazuri, ESD determină tromboflebite corticale. Tromboflebita conduce la infarct parenchimatos ce poate fi urmat la rândul său de un abces cerebral (în 24% din cazurile de ESD).

Investigații paraclinice

Puncţia lombară nu este recomandată la pacienţii suspecţi de ESD datorită riscului de herniere transtentorială la pacienţii cu un efect de masă semnificativ. În plus, o cultură pozitivă de lichid cefalorahidian rezultat din puncţie se obţine în doar 8% din cazuri iar coloraţia Gram are o rată de succes şi mai mică (6%). Alte rezultate LCR, cum ar fi o pleiocitoză moderată sau o creştere a proteinelor, sunt prezente de obicei, însă sunt nespecifice. Nivelul glucozei este în mod frecvent la valori normale. În vreme ce puncţia lombară este periculoasă şi în general fără un aport diagnostic, puncţionarea directă a efuziunii/empiemului subdural la nou-născuţi poate fi efectuată în siguranţă şi este diagnostică.

Un rol deosebit în diagnostic îl au CT (fig. 10) şi IRM. Pot fi diagnosticate şi ESD de mici dimensiuni, formele rare situate la nivelul bazei, în fosa craniană posterioară sau interemisferic, formele multiple sau asociate cu AbC[22].

Înainte de apariţia tomografiei computerizate existau puţine metode radiologice care să ajute la diagnosticarea ESD. Radiografiile de craniu puteau pune în evidenţă semne de osteomielită sau sinuzită, dar uneori erau normale. Aspectul angiografic al ESD este

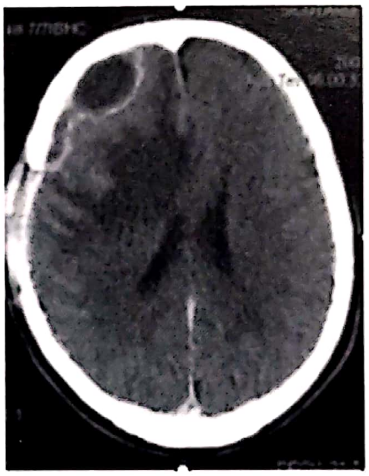

Fig. 10. Empiem subdural.

de zonă avasculară, situate pe convexitatea emisferei cerebrale, cu deplasarea axului median al creierului. Aceste imagini, constant observate pe incidenţa anteroposterioară, se apropie de cele obţinute în hematoamele subdurale acute, adică au formă de semilună.

CT a facilitat nu numai localizarea precisă a empiemului, dar şi estimarea stării parenchimului subiacent. În multe cazuri CT a pus în evidenţă sursa de infecţie primară.

Caracteristicile CT ale ESD sunt bine definite. Empiemele sunt extraaxiale, crescentrice, colecţii de lichid hipodens cu o intensificare semnificativă a contrastului pe marginea mediană. Se observă în general anormalităţi difuze în faza acută a ESD, în timp ce infarctul şi abcesul apar de obicei la 1-2 săptămâni de la debutul simptomelor. Densitatea ESD este adesea similară cu aceea a LCR-ului. Efectul de masă este aproape întotdeauna prezent, ca şi edemul substanţei albe subiacente. Conturul leziunii variază în funcţie de localizare şi de vârsta leziunii. ESD sunt iniţial crescentrice dar, odată cu trecerea timpului, pot dezvolta un contur multilobular.

Există şi rapoarte în literatură despre rezultate CT fals-negative (în scanarea prea precoce, obturarea printr-un artefact de mişcare, lipsa contrastului intravenos, erori de intrerpretare, nerealizarea imaginilor coronare).

IRM cu contrast este investigaţia diagnostică de preferat şi poate detecta un empiem care rămâne nedescoperit de către tomografia computerizată cu

Scanned with OKEN Scanner

substanţă de contrast. IRM-ul oferă o vizualizare excelentă a anatomiei suprafeţei creierului datorită absenţei artefactelor osoase, precum şi posibilităţii de a realiza imagini multiplanare. Secţiunile coronare şi sagitale sunt foarte utile în identificarea colecţiilor din jurul bazei craniului şi pe suprafaţa convexităţii, regiuni dificil de investigat cu CT datorită artefactelor osoase. IRM are o specificitate mai bună în a diferenţia între ESD şi un abces epidural. De asemenea, oferă o diferenţiere mai bună între empiem, efuzia sterilă şi hematoamele cronice. Câteva caracteristici deosebesc ESD de hematomul subdural. Gradul de intensificare a marginii leziunii este mult mai mare la empiem decât la hematom. Hematoamele subdurale sunt în general heterogene, reflectând diversele stadii de degradare a hemoglobinei în interiorul său, pe când empiemele sunt mai omogene. Intensificarea cortexului adiacent este mai importantă în empiem decât în hemoragie. La nou-născuţi ecografia craniană este utilă pentru descoperirea empiemelor subdurale şi poate fi de ajutor în deosebirea lor de efuziile subdurale sterile în cazurile de meningită.

Diagnostic diferențial

Principalele afecţiuni cu care se face diagnosticul diferenţial sunt meningoencefalitele purulente sau cu lichid clar, AbC cu tromboflebită corticală sau/şi a sinusurilor durale, procesele intracraniene înlocuitoare de spaţiu.

Tratament

În ESD se descrie o triadă terapeutică de bază: evacuarea chirurgicală promptă, eradicarea sursei infecţioase primare şi administrarea de antibiotice intravenos.

Tratamentul nechirurgical a fost raportat, dar ar trebui luat în considerare doar când afectarea neurologică este minimă, empiemul are extensie şi efect de masă minim şi există un răspuns favorabil la antibiotice de la început.

Drenajul chirurgical este indicat în majoritatea cazurilor şi constituie o importantă urgenţă operatorie. Lichidul empiemului trebuie trimis pentru cultură, incluzând cultura în condiţii de anaerobioză. Precoce în decursul bolii, puroiul tinde să fie mai fluid şi poate fi mai uşor de evacuat prin gaura de trepan, mai târziu se dezvoltă loculaţii care impun craniotomia. Abordarea directă a colecţiei purulente constă în evacuarea ei în totalitate şi îndepărtarea falselor membrane de pe suprafaţa encefalului şi a durei. Starea critică a pacientului cu ESD localizat poate fi un argument în favoarea drenajului prin gaura de trepan. Uneori este necesară reintervenţia; 20% din cazuri vor necesita în final craniotomie.

Există controverse asupra tratamentului chirurgical optim. Studiile iniţiale au arătat o evoluţie mai bună cu practicarea craniotomiilor pentru debridaj şi drenaj. Studiile mai recente arată o diferenţă mai mică.

Craniotomia este utilă în special în cazurile cu localizare parafalcină sau de fosă posterioară pe lângă empiemele multiloculate cu orice localizare. S-a raportat pe de altă parte că irigarea intensivă prin multiple găuri de trepan este un tratament suficient, mai puţin în cazul localizării parafalcine.

Aspiraţia cu ac prin fontanele ar putea oferi un drenaj adecvat la nou-născuţi. Utilitatea chirurgiei endoscopice în tratamentul ECS nu a fost bine definită încă şi există un număr redus de cazuri.

Antibioterapia intravenoasă, iniţial empirică până la rezultatul antibiogramei, combină o cefalosporină de generaţia a treia (cefotaximă sau ceftazidimă) cu metronidazol. Vancomicina se poate adăuga dacă există o suspiciune fondată de implicare a S. aureus meticilin-rezistent. Deşi nu există date definitive asupra duratei tratamentului, 4 săptămâni de tratament intravenos este de obicei adecvat[5]. Tripla terapie antibiotică în doză mare cu penicilină intravenos, cloramfenicol şi metronidazol timp de 2 săptămâni este de asemenea utilizată de unii autori.

Tratamentul de susţinere a funcţiilor vitale se efectuează în serviciul de terapie intensivă, aceste cazuri necesitând monitorizarea funcţiilor vitale, tratament anticonvulsivant, antitermic şi antiedematos cu reechilibrare hidroelectrolitică, metabolică şi acidobazică corespunzătoare.

Scanned with OKEN Scanner

Asanarea focarului supurativ primar (otomastoidita sau sinuzita) trebuie efectuată cât mai rapid, dacă se poate concomitent sau imediat succesiv abordului chirurgical al ESD, evitând o nouă însămânţare septică intra- sau extracerebrală.

Evoluție, complicații, prognostic

Evoluţia este influenţată semnificativ statistic de factori ce includ: *1.* timpul scurs de la primul semn neurologic şi până la prima examinare neurologică, *2.* gradul de alterare a stării de conştienţă atât la prezentare, cât şi în momentul diagnosticului şi *3.* dimensiunea colecţiei subdurale.

Ca şi celelalte supuraţii intracraniene, ESD netratate nu evoluează spre vindecare spontană. Modalităţile evolutive (acute, subacute şi cronice) depind de virulenţa florei microbiene, reactivitatea organismului, tratamentul cu antibiotice efectuat, asocierea cu alte supuraţii intracraniene.

Deseori, această afecţiune capătă aspect acut sau supraacut, ducând rapid la instalarea stării de comă, cu prognostic sumbru. Decesele se datorează complicaţiilor fie de tipul meningoencefalitei purulente sau hipertensiunii intracraniene, fie altor focare supurative intracerebrale. Se citează cazuri cu evoluţie supraacută cu stare toxicoseptică şi deces în câteva ore. În formele subacute şi cronice, evoluţia afecţiunii este mult mai lentă, de obicei asemănătoare unui proces intracranian înlocuitor de spaţiu.

Oricând în evoluţia ESD pot surveni complicaţii grave, ca meningoencefalita purulentă şi sindromul de angajare. Tot o complicaţie a ESD trebuie considerate AbC, care se formează după un interval de timp de la tratamentul ESD prin diseminarea infecţiei în parenchimul cerebral. Apariţia simultană a ESD şi AbC rezultă fie prin dezvoltarea independentă a supuraţiei în două zone intracraniene distincte, fie prin fisurarea AbC în spaţiul subdural.

Întârzierea tratamentului creşte foarte mult riscul sechelelor neurologice permanente. Mortalitatea generală variază de la 14 la 18% în seriile publicate. Dacă pacientul este alert la internare, mortalitatea este de 4-8%, dar dacă acealaşi pacient este comatos la internare aceasta creşte la 75%. Prognosticul este mai grav pentru pacienţii în vârstă sau când infecţia este agresivă de la debut.

ABCESELE EPIDURALE

Abcesul epidural (extradural) (AbE) este o colecţie purulentă localizată între tăblia internă a calvariei şi dura mater. Un astfel de abces este aproape totdeauna foarte bine delimitat şi este acompaniat de osteomielită[4].

Reprezintă 2-5% dintre supuraţiile intracraniene. Nathoo şi colab. au raportat 82 de cazuri de AbE din 4623 de pacienţi cu supuraţii intracraniene pe o perioadă de 15 ani. AbE şi ESD coexistă în 15-20% din cazuri. AbE apare rar la copiii sub 5 ani. Există o predilecţie pentru populaţia masculină.

Patogeneză

S-au descris următoarele focare infecţioase primare: sinuzita paranazală (mai ales maxilară şi frontoetmoidală), mastoidita, otita cronică, osteomielita calvariană, abcesul subgaleal (tumora lui Pott), flebita sinusului sagital, infecţia orbitară, intervenţiile chirurgicale, traumatismele, o complicaţie a monitorizării fetale, cancerul capului şi gâtului, tracturile sinusale dermice congenitale şi cariile dentare. Rar se întâmplă ca AbE să fie o infecţie primară. AbE postoperatorii nu sunt frecvente şi apar la pacienţii care prezintă anormalităţi structurale ale creierului cu colecţii lichidiene epidurale persistente. Abcesele postoperatorii au fost asociate de asemenea cu vindecarea deficitară a plăgii în unele cazuri de administrare a chemoterapiei intracavitar. Prezenţa unui corp străin sau a unui fragment de os infectat sunt cauza frecventă a AbE posttraumatic.

Căile de intrare a infecţiei în spaţiul epidural sunt similare cu cele descrise pentru ESD. Extinderea AbE este limitată de ataşamentele durale la liniile de sutură

Scanned with OKEN Scanner

şi de sinusul sagital, chiar dacă s-a observat că traversează linia mediană frontală. Semnele şi simptomele AbE sunt în general rezultatul exclusiv al efectului de masă, spre deosebire de ESD unde se combină un efect de masă cu lezarea parenchimului subiacent. Când cele două identităţi patologice coexistă, semnele şi simptomele la prezentare sunt de obicei rezultatul ESD. Empiemul subdural, abcesul cerebral, meningita şi ocluzia sinusurilor venoase cerebrale sunt toate citate ca şi complicaţii ale abcesului epidural.

Abcesul epidural apare cel mai frecvent adiacent lobilor frontali. În aproape toate cazurile osul din preajmă este afectat de osteomielită, iar venele comunicante între scalp şi meninge sunt trombotice. Empiemul subdural este prezent la 81% din autopsiile cazurilor cu abces epidural, 38% din cazuri prezentând de asemenea meningită iar 17% abces cerebral. Rar, infecţia venelor comunicante poate produce necroză venoasă şi hemoragie epidurală în loc de abces[4].

Clinică

Semnele şi simptomele pot fi prezente de câteva săptămâni sau chiar de luni de zile şi pot include febră, cefalee, greţuri şi vărsături, edem periorbital, redoare de ceafă, letargie, papiledem sau alte semne de hipertensiune intracraniană. Foarte puţini pacienţi se prezintă cu deficit neurologic focal. Ocazional prezentarea este precipitată, cu crize comiţiale, obnubilare şi hemipareză.

Diagnostic

CT-ul a fost în mod tradiţional investigaţia imagistică de elecţie, deşi poate detecta atât abcesul, cât şi leziunile de osteomielită la osul adiacent. Totuşi, IRM poate detecta leziuni mici care sunt mascate pe CT de artefactele osoase. De aceea, la pacienţii suspectaţi cu complicaţii cerebrale urmare a unei sinuzite frontale care prezintă o imagine normală la tomografia computerizată cu substanţă de contrast trebuie exploraţi cu IRM cu contrast. Abcesele epidurale apar ca procese lentiforme (biconvexe) în contrast cu forma crescentică (de semilună) a empiemului subdural. Marginea durală a abcesului epidural captează de obicei intens substanţă de contrast în studiile imagistice[30].

Tratament

Drenajul chirurgical, eradicarea sursei primare şi terapia antibiotică intravenoasă sunt elementele esenţiale ale tratamentului abcesului epidural. Craniotomia, în afara faptului că oferă o cale de acces largă, oferă o ocazie foarte bună de inspecţie a osului şi eventual excizia lui. Dacă există dovezi radiologice sau o suspiciune clinică puternică pentru ESD, există posibilitatea deschiderii durei. Chiar dacă există un risc teoretic de însămânţare a spaţiului subdural, aceasta se întâmplă foarte rar în condiţiile evacuării şi antibioterapiei adecvate. Pentru a preveni o infecţie recurentă, patul abcesului trebuie irigat abundent şi tot materialul străin, inclusiv ceara de os şi agenţii hemostatici îndepărtaţi.

Motive frecvente de eşuare a tratamentului sunt retenţia de corp străin, sinuzita persistentă sau insuccesul în eliminarea comunicării între spaţiul epidural şi sinusuri.

Tratamentul chirurgical concomitent al sinuzitei, otitei sau osteomielitei poate fi de asemenea necesar. Dacă sunt prezente leziuni osteolitice osul trebuie rezecat cu cranioplastie după 12 luni. Terapia antibiotică trebuie ţintită împotriva streptococilor aerobi şi anaerobi, S. aureus şi microorganismelor Gram-negative aerobe şi anaerobe. Tratamentul antibiotic pentru AbE este în principiu acelaşi ca la ESD şi trebuie ghidat după antibiogramă.

Calitatea IRM de a fi o investigaţie imagistică non-invazivă a oferit posibilitatea ca, într-un număr redus de cazuri, să se administreze un tratament numai cu antibiotice, folosind investigarea imagistică repetată pentru a confirma remiterea abcesului. Dacă intervenţia chirurgicală este temporizată, IRM trebuie repetat frecvent pentru a confirma reducerea în volum a abcesului şi pentru a confirma lipsa de extindere a abcesului în spaţiul subdural[4].

Scanned with OKEN Scanner

BIBLIOGRAFIE

1. Arseni C, Ciurea AV – Endocranian surgical suppurativ disease. Medical Publishing House, Bucharest, 1983
2. Arseni C, Ciurea AV, Ciurea AM – Subarachnoid empyemas. Consideration in connection with 55 cases. Zbl Neurochirurgie. 1984;45:28-39
3. Bleck TP, Greenlee JE – Approach to Patient with Central Nervous System Infection. In: Mandell, Douglas, and Bennett's Principles and Practice of Infectious Diseases, Churchill Livingstone, 2000
4. Bleck TP, Greenlee JE – Epidural Abscess. In: Mandell, Douglas, and Bennett's Principles and Practice of Infectious Diseases, Churchill Livingstone, 2000
5. Bleck TP, Greenlee JE – Subdural Empyema. In: Mandell, Douglas, and Bennett's Principles and Practice of Infectious Diseases, Churchill Livingstone, 2000
6. Bloom WH, Tuazon CU – Successful treatment of multiple brain abscesses with antibiotics alone. Rev Infect Dis. 1985; 7:189-199
7. Bonnal J, Descuns P, Duplay J – Les abcès encephaliques a l'ére des antibiotiques. Étude statistique de 547 observations. Masson et Cie, Paris, 1960
8. Britt RH, Enzman DR – Clinical stages of human brain abscesses on serial CTscans after contrast infusion: Computed tomographic, neuro-pathological, and clinical correlation. J Neurosurg. 1983;59:972-989
9. Buică G – Supurațiile sistemului nervos central, Teză de doctorat, Universitatea de Medicină şi Farmacie Iulius Haţieganu, Cluj Napoca, 2000
10. Ciurea AV – Giant brain abscess; total surgical excision (case presentation). Rom Neurosurg. new series. 1992;I:65-68
11. Ersahin Y, Mutluer S, Guzelbag E – Brain abscess in infants and children. Childs Nerv Syst. 1994;10:185-9
12. Esiri MM, Gay D – Immunological and neuropathological significance of the Virchow-Robin space. J Neurol Sci. 1990;100:3-8
13. Ewald C, Kuhn S et al – Pyogenic infections of the central nervous system secondary to dental affections – a report of six cases. Neurosurg Rev. 2006;29:2,163-6
14. Gallitelli M, Guastamacchia E, Resta F, Guanti G, Sabba C – Pulmonary arteriovenous malformations, hereditary hemorrhagic telangiectasia, and brain abscess. Respiration. 2006;73:553-557
15. Garfield JS – Mangement of supratentorial intracranial abscess: a review of 200 cases. Br Med J. 1969;2:7-11
16. George B, Roux F, Pillon M, Thwel C, George C – Relevance of antibiotics in the treatment of brain abscesses. Acta Neurochir (Wien). 1979;47:285-291
17. Goodkin HP, Harper B., et al. – Intracerebral abscess în children: historical trends at Children's Hospital Boston. Pediatrics. 2004;113:6,1765-70
18. Greenberg MS – Handbook of Neurosurgery. Thieme, 2001
19. Hander D, Villemure JG, Leblanc R – Thalamic abscess: a stereotactically treatable lesion. Appl Neurophisiol. 1987; 50:168-171
20. Harrison – Principiile medicinei interne, ediţie internaţională. Teora, 2001
21. Hocklez AD, Williams B – Surgical management of subdural empyema. Child's Brain. 1983;10:294-300
22. Komori H, Tagkagishi T, Otaki E et al – The efficacity of MR imaging in subdural empyerma. Brain Dev. 1992;14:123-125
23. Legg NJ, Gupta PC, Scott DF – Epilepsy following cerebral abscess: a clinical and EEG study of 70 patients. Brain. 1973;96:259-268
24. Leotta N, Chaseling R, Duncan G, Isaacs D – Intracranial suppuration. J Paediatr Child Health. 2005;41:508-512
25. Longatti P, Perin A, Ettorre F, Fiorindi A, Baratto V – Endoscopic treatment of brain abscesses. Childs Nerv Syst. 2006; 22:1447-1450
26. Longatti P, Perin A et al – Endoscopic treatment of brain abscesses. Childs Nerv Syst. 2006;22:11,1447-50
27. Morgan H, Wood MW, Murphy F – Experience with 88 consecutive cases of brain abscess. J Neurosurg. 1973;8:698-704
28. Nakai K, Yamamoto T, Yasuda S, Matsumura A – Brain abscess following intracerebral haemorrhage. J Clin Neurosci. 2006;13:1047-1051
29. Ouahes O, Kalamarides M, Redondo A, Berthelot JL, Bouali I, Rey A – Empyèmes sous-duraux. À propos de 17 cas. Neurochirurgie (Paris). 1995;41:319-323
30. Poffenbarger GJ, Khajavi K – Management of solitary intracranial abscess. In: Batjer HH, Loftus CM (eds): Textbook of Neurological Surgery, Principles and Practice, Lippincott Williams and Wilkins, Philadelphia, 2003
31. Pollak JS, Saluja S, Thabet A, Henderson KJ, Denbow N, White RI Jr – Clinical and anatomic outcomes after embolotherapy of pulmonary arteriovenous malformations. J Vasc Interv Radiol. 2006;17:35-44
32. Reddy JS, Mishra AM, Behari S, Husain M, Gupta V, Rastogi M, Gupta RK – The role of diffusion-weighted imaging în the differential diagnosis of intracranial cystic mass lesions: a report of 147 lesions. Surg Neurol. 2006;66:246-250
33. Rosenblum ML, Hoff JT, Norman DA, Edwards M, Berg B – Nonopertive treatment of brain abscesses in selected high risk patients. J Neurosurg. 1980;52:217-225
34. Rosenblum ML, Hoff JT, Norman DA, Weinstein PF, Pitts LM – Decreased mortality from brain abscesses since advent of computerized tomography. J Neurosurg. 1978;49:658-668
35. Rothbaum E, Nicholson O, Prince A – Cerebral abscess associated with meningococcal meningitis. Pediatr Infect Dis J. 2006;25:754-756
36. Roux FX, Cophignon J, George B, Felten A, Evrard E – Les infections cérébrales á gèrmes anaerobiques. Neurochirurgie (Paris). 1980;26:5:349-352
37. Scheld VM – Meningitele bacteriene şi abcesele cerebrale. In: Isseîbacher KJ et al, 1998
38. Sharma BS, Khosia VK, Kak VK, Gupta VK, Tewari MK, Mathuriya SN, Pathak A – Multiple pyogenic brain abscesses. Acta Neurochir (Wien). 1995;133:36-43
39. Smego RA Jr, Orlovic D, Wadula J – An algorithmic approach to intracranial mass lesions în HIV/AIDS. Int J STD. AIDS. 2006;17:271-276
40. Tekkok IH, Erbengi A – Management of brain abscesses în children: review of 130 cases over a period of 21 years. Childs Nerv Syst. 19928:411-416

Scanned with OKEN Scanner

Scanned with OKEN Scanner

Motto: *„Trebuie să dăm sens fiecărui lucru".*

MICHEL FOUCAULT, filosof francez (1926-1984)

PARAZITOZELE SISTEMULUI NERVOS

*Dr. **Lucian EVA**, *Dr. **Florin Mircea GRĂMADĂ**, *Prof. dr. **Nicolai IANOVICI**, **Prof. dr. **Alexandru Vlad CIUREA**

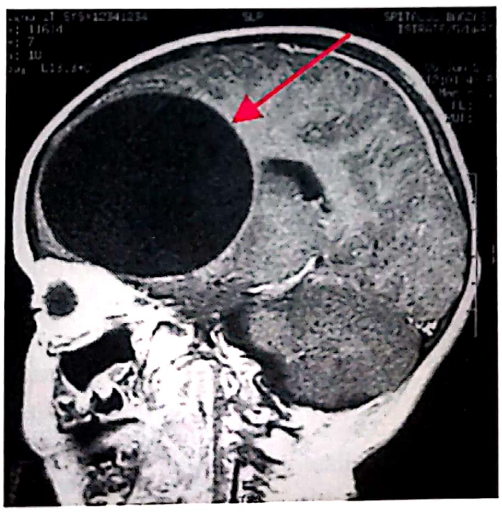

* Clinica de Neurochirurgie, Spitalul Clinic de Urgenţă „Prof. dr. N. Oblu" Iaşi,
Str. Ateneului nr. 2, Cod 700309
e-mail: anca.ianovici@yahoo.com; floringramada@yahoo.com

** Clinica I Neurochirurgie, Spitalul Clinic de Urgenţă „Bagdasar-Arseni" Bucureşti,
Şos. Berceni nr. 10-12, Sector 4, Cod 041902
e-mail: rsn@bagdasar-arseni.ro

ABREVIERI

ELISA	– Enzyme linked immunosorbent assay
HIC	– Hipertensiune intracraniană
EITB	– Enzyme immunotransfer blot
LCR	– Lichid cefalorahidian
CT	– Computer-tomografie
RMN	– Rezonanţă magnetică nucleară
VSH	– Viteza de sedimentare a hematiilor
Ig	– Imunoglobuline
Ag-Ac	– Antigen-anticorp
SIDA	– Sindromul imunodeficienţei dobândite
SPECT	– Single photon emission computed tomography

Scanned with OKEN Scanner

PARAZITOZELE SISTEMULUI NERVOS

Dr. **Lucian EVA**, Dr. **Florin Mircea GRĂMADĂ**, Prof. dr. **Nicolai IANOVICI**, Prof. dr. **Alexandru Vlad CIUREA**

Leziunile parazitare pot avea diseminări multiple în organismul uman, creierul fiind şi el o posibilă localizare a acestora. Manifestările neurologice sub care se prezintă sunt fie caracteristice unor procese expansive intracraniene, fie ale unor crize comiţiale.

În ţările dezvoltate, această patologie este rar întâlnită. Pornind de la nivelul scăzut al asistenţei sanitare, pe fondul existenţei unei populaţii cu nivel imunitar deficitar, în ţările în curs de dezvoltare parazitozele au o frecvenţă mai mare[3].

Deşi se întâlneşte rar, această patologie trebuie cunoscută pentru diagnosticul diferenţial şi pentru că diagnosticul şi tratamentul sunt dificile.

Vom prezenta câteva aspecte ale celor mai frecvente localizări cerebrale ale parazitozelor: cisticercoza, hidatidoza, toxoplasmoza, malaria, amoebioza, paragonimiaza şi trichinoza.

CISTICERCOZA CEREBRALĂ

Frecvență

Cel mai des, această patologie se întâlneşte în America Latină, zona mediteraneană; în Mexic, unele statistici arată că ar ocupa 25% din totalul proceselor expansive intracraniene. Studiile efectuate relevă afectarea mai frecventă a adulţilor de sex masculin[3].

Epidemiologie

Parazitul implicat este Taenia solium – un cestod. Gazda definitivă a acestuia este omul, în al cărui intestin trăieşte parazitul adult, care poate ajunge la dimensiuni de 2-8 m. El este format dintr-un cap (scolex cu cârlige şi ventuze care se prind de peretele intestinal), gât şi strobilă (până la 1 000 de proglote în care se dezvoltă ouăle – embriofori).

Gazda intermediară este reprezentată de porcine, care se infestează prin ingerarea dejectelor sau apei contaminate cu ouă de Taenia solium. Din intestinul porcului bolnav embrioforii ajung în muşchi, unde devin larve veziculare (cisticerci). Ingerarea de către om a cărnii de porc insuficient prelucrate termic duce la dezvoltarea formei adulte.

Pentru a se ajunge la cisticercoza cerebrală este necesar ca proglotele adulte să migreze către duoden, unde sub acţiunea sucului gastric sunt eliberate oncosferele care intră în circuitul sanguin. Din circulaţie, acestea vor ajunge la nivelul localizărilor de elecţie: ţesut celular subcutanat, creier, muşchi, orbită etc. Evoluţia către forma larvară este de 2 luni[9].

Scanned with OKEN Scanner

Morfopatologie

Localizările iniţiale la nivel encefalic sunt foarte variabile: în substanţa cerebrală, spaţii subarahnoidiene şi ventriculi[3,24].

Odată fixate, oncosferele se transformă, prin pierderea cârligelor, în cisticerci. Aceştia au forma unor vezicule şi, în funcţie de tipul lor, se întâlnesc două forme[3]:

– **cisticercus cellulosae** – forma obişnuită, sub aspect de chist, de obicei unic, cu diametrul de 5-15 mm, umplut cu fluid clar şi având un singur scolex ce protruzionează din peretele intern;

– **cisticercus recemosus** este de dimensiuni mai mari, prezintă o cuticulă; este unic sau mai frecvent multiplu: conglomerat de vezicule în formă de ciorchine.

Datorită reacţiei de apărare a parenchimului cerebral se formează o capsulă – membrană conjunctivă. În momentul morţii parazitului capsula este înlocuită de cicatricea glioconjunctivală sau se calcifică.

Meningele şi ependimul ventricular din vecinătatea cisticercilor prezintă reacţie inflamatorie cronică.

Clinică

Semnele clinice variază în funcţie de morfologia, numărul, sediul şi viabilitatea cisticercilor. În general, peste 60% din purtătorii de cisticercoză cerebrală prezintă diferite semne neurologice[9].

Semnele de **debut** depind de localizarea primitivă a parazitului, cel mai des întâlnindu-se crizele comiţiale şi fenomenele de HIC. S-au mai descris deficite motorii, tulburări de echilibru, fenomene meningiene şi psihice. Perioada între primul semn şi perioada de stare a bolii este variabilă: 6 luni - 2 ani[6].

În **perioada de stare** există, în funcţie de simptomele predominante, 5 forme clinice:

1. **Crizele comiţiale** constituie cea mai obişnuită formă de manifestare, fiind determinate de iritaţia produsă de parazit asupra encefalului[20,28].

2. Fenomene de **hipertensiune intracraniană** apar în orice localizare, dar în cele intraventriculare pot fi o manifestare a unei hidrocefalii acute prin ocluzie.

3. **Sindromul meningian** apare mai des în formele localizate la nivelul fosei cerebrale posterioare, dar se manifestă şi în caz de ruptură a unui chist intraventricular.

4. **Sindromul de focalizare** apare fie datorită creşterii în volum a parazitului în apropierea unui centru nervos sau a unui tract, fie datorită edemului perichistic. Cele mai dese semne de localizare întâlnite sunt: deficite piramidale, pareze de nervi cranieni, alterări ale sensibilităţii, tulburări de echilibru.

5. **Manifestările psihice** sunt de obicei apanajul localizărilor numeroase care determină în special afectarea globală a ideaţiei.

Examene paraclinice

1. **Examenul lichidului cefalorahidian** relevă sindrom inflamator cu creşterea moderată a elementelor, cu predominanţa limfocitelor şi a eozinofilelor, creşterea proteinelor, cu scăderea glicorahiei. Tot în LCR se pozitivează reacţia de fixare a complementului cu antigene de la cisticeri porcini (Weinberg Pârvu). De asemenea, ELISA a fost pozitivă în 95%[3].

2. **Reacţii biologice pentru parazitoze:**

– Eozinofilia este crescută în peste 50% din cazuri.

– Probe pozitive pentru Taenia solium în materiile fecale.

– Reacţia de fixare a complementului cu antigene de la cisticerci porcini (Weinberg, 1909) este pozitivă în 90% din cazuri.

– Intradermoreacţia Robin şi Fiessinger (1911) similară reacţiei Casoni.

– Reacţia ELISA (Enzyme Linked Immunosorbent Assay) este pozitivă în 85% din cazuri în plasmă.

– Reacţia EITB (Enzyme ImmunoTransfer Blot) utilizează antigen de Taenia Solium purificat 100%, specific în formele multiple parenchimatoase şi boala extracraniană, fiind mai puţin fidelă în formele unice şi cele calcificate. Dacă această reacţie este pozitivă, nu mai este necesară puncţia lombară. Valoarea acestei

Scanned with OKEN Scanner

reacţii este mai scăzută la cei anergici; de asemenea poate da reacţii încrucişate cu alte cestode[3].

– Detectarea ADN de Tenia Solium printr-o metodă de screening[16].

3. **Electroencefalografia** relevă leziuni focale sau difuze[2].

4. **Radiografia craniană standard** poate releva existenţa unor cisticeri calcificaţi: multipli, rotunzi – bob de orez – diseminaţi[1].

5. **Pneumoencefalografia, ventriculografia şi arteriografia carotidiană** sunt metode istorice care au fost utilizate în diagnosticul cisticercozei[2].

6. **Computer-tomografia** (CT) poate releva atât existenţa cisticercilor, cât şi posibilele complicaţii: hidrocefalia şi/sau edemul cerebral[12]. Această explorare a permis diferenţierea tipurilor de boală după localizare, astfel că se deosebesc următoarele forme:

– meningiene – 18%;
– intraventriculare – 2%;
– parenchimatoase – 66%;
– mixte – 14%.

Cisticercii în activitate se recunosc prin posibilitatea de a se încărca cu substanţă de contrast şi sunt însoţiţi de edem cerebral[5].

7. **Rezonanţa magnetică nucleară** este o explorare care a permis stadializarea evoluţiei. Iniţial este vorba de o leziune chistică ce conţine lichid clar precum lichidul cefalorahidian şi care poate sau nu să ia contrast. În stadiul II au loc reacţii inflamatorii ca mecanisme de apărare encefalică - motiv pentru care leziunea ia contrast. De asemenea, procesele de degradare determină creşterea proteinelor în chist cu modificări de semnal. Edemul vasogenic se manifestă prin hipodensitate în jurul chistului cu emiterea la acest nivel a unui semnal înalt în T2. În final, decesul chistului este relevat de calcificare[3].

Pe baza elementelor clinice şi imagistice, Stern, în 1981, citat de Constantinovici şi Ciurea[9], a realizat o clasificare a neurocisticercozelor (tabelul I).

Evoluţie

Cisticercoza cerebrală este o afecţiune cu durată lungă de evoluţie, depinzând de mărimea infestării, localizarea cisticercilor şi reacţia de apărare a encefalului. Formele uşoare se prezintă cu crize comiţiale ce beneficiază de tratament medicamentos. În cazuri grave apar fenomenele de hipertensiune craniană, situaţie care poate necesita uneori intervenţii de urgenţă.

Deşi prognosticul vital este bun, pacienţii cu multiple localizări pot prezenta alterări psihice şi deficite neurologice importante[9].

TABELUL I

Categoria	Afecţiunea	Caractere
I	Forma parenchimatoasă difuză	– fără masă focală – larve moarte, diseminate – reacţie inflamatorie – encefalopatie toxică şi meningită
II	Forma larvară calcifiată cu crize	
III	Forma bazilară adezivă şi racemoasă	– arahnoidită/meningită – obliterativă – hidrocefalie – tipuri mixte cu chisturi în cisterne – afectare spinală
IV	Ventriculita	– arahnoidită/meningită – hidrocefalie – tipuri mixte cu chisturi intraventriculare şi/sau cisternale
V	Chisturi intraparenchimatoase, cu efect de masă	– solitare – multiple
VI	Chisturi subarahnoidiene şi cisternale	– simptomatologie locală – tipuri mixte cu ventriculită – chisturi intraventriculare şi intraparenchimatoase
VII	Chisturi intraventriculare	– solitari – multipli – tipuri mixte cu ventriculită şi chisturi cisternale
VIII	Forme spinale	– arahnoidită/meningită – forme extra- şi intramedulare

Tratament

Tratamentele folosite nu reuşesc să determine o vindecare 100% a acestei localizări a parazitozei.

Scanned with OKEN Scanner

Tratament medicamentos

– *Tratamentul etiologic* utilizează două medicamente[3,25]:

• *Praziquantel* (izochinoline), cu eficienţă la 90% din cazuri; se administrează o singură cură de 2 săptămâni, în doză de 50 mg/kgcorp/zi;

• *Albendazolul* este mai ieftin şi are eficienţă asemănătoare; dozele recomandate sunt 15 mg/kgcorp/zi timp de 1 lună.

Uneori tratamentul antiparazitar poate determina liza chistului urmată de eliberarea de antigene, fapt ce poate duce la reacţii anafilactice sau meningiene. Ca urmare, se poate administra la terminarea tratamentului dexametazonă 1-2 săptămâni[3].

Tratament chirurgical

Abordul neurochirurgical se adresează în special formelor extraparenchimatoase care se însoţesc de hidrocefalie. În aceste cazuri se practică un drenaj ventriculoperitoneal.

Localizările intraventriculare beneficiază de abord transcortical (pentru ventriculii laterali) sau transcalos (pentru ventriculul 3). În aceste situaţii, înainte de a se intra la sala de operaţii, se repetă un RMN pentru a se confirma localizarea cisticercilor, deoarece aceştia pot migra. Astăzi beneficiem, de asemenea, de tehnica de abord cu neuroendoscopul şi de ghidajul intraoperator prin neuronavigaţie sau neurochirurgia ghidată RMN[4].

Ablaţia formelor racemoase se face prin abord direct, cu grijă, pentru a se evita ruperea peretelui chistului şi prin aceasta apariţia meningoencefalitei. După ablaţie patul chistului se va spăla abundent cu ser fiziologic.

Formele cu leptomeningită bazală şi optochiasmatică beneficiază de decomprimare neurochirurgicală.

Cu toate progresele medicamentoase şi de tehnică neurochirurgicală cisticercoza cerebrală rămâne o afecţiune dificil de tratat[3,9,15,20,23].

BOALA HIDATICĂ

Frecvenţă

Prevalenţa bolii hidatice la om este evaluată după diverse regiuni geografice între 2-48 ‰, întâlnindu-se mai frecvent în zonele cu climă caldă, de creştere a oilor: America de Sud, Noua Zeelandă, Orientul Mijlociu şi zona mediteraneană[9].

Epidemiologie

Echinococoza este cauzată de dezvoltarea larvei *parazitului Echinococcus granulosus* – predominant localizat în encefalul uman, sau *Echinococus multilocularis,* care produce echinococoza alveolară[26,27].

Echinococcus granulosus face parte din clasa cestode, familia Taenide.

Gazda definitivă sunt canidele şi felidele, cu localizare în intestinul acestora. Parazitul măsoară 3-6 mm şi prezintă un scolex (cap – prevăzut cu ventuze şi cârlige cu care se fixează pe intestinul subţire), gât scurt şi corp – strobila formată din 3 inele, ultimul conţinând 500-800 embriofori, care sunt fertili 3 săptămâni. Aceste ouă conţin embrionul hexacant (scolexul) şi embriosfera. Ingerarea ouălor de către gazda intermediară (om sau oaie) determină apariţia formei larvare: chistul hidatic[3,9].

Chistul hidatic este format din:

– *membrana de înveliş,* care este subţire, moale, elastică, permiţând trecerea prin orificii, având diametrul inferior lui; acest înveliş este format dintr-o zonă externă – cuticula anucleată, rezistentă şi elastică, respectiv strat intern granular şi nucleat, deci germinal;

– *conţinutul chistului* este format dintr-un fluid sărat, clar ca „apa de stâncă"; în acest fluid plutesc scolexurile cu patru ventuze şi cârlige alcătuind „nisipul hidatic"; ele se formează în stratul germinal şi plutesc liber în lichid. Excepţional se poate produce infectarea chistului[11].

Encefalul reacţionează la acest corp străin prin producerea unei adventice, plan de clivaj faţă de ţesutul nervos.

Aşadar, câinele – infestat cronic asimptomatic – este sursa de apariţie a chistului hidatic la om, favorizat de condiţiile precare de igienă.

Fecalele câinelui infestat cu embriofori-ouă contaminează apa şi plantele, care ajung în tubul digestiv uman de unde embrionii disemineză şi se pot opri la plămân şi ulterior în creier. Un circuit asemănător se poate produce şi la oaie, permiţând astfel menţinerea ciclului de propagare a infecţiei.

Scanned with OKEN Scanner

În creier, embrionul hexacant se poate dezvolta relativ uşor datorită elasticităţii encefalice, neexistând o rezistenţă mai mare, aşa cum se întâmplă în ficat.

Anatomie patologică

În creier vezicula are formă sferică, putând ajunge la dimensiuni mari, chiar înainte de a se manifesta clinic. Frecvenţa manifestării cerebrale a hidatidozei la om raportat la toate procesele expansive intracraniene este de 2-3%, mai mare la copii şi în zonele endemice. Lichidul hidatic este extrem de infectant – 1 cm^3 are 400 000 de scolecşi, ruptura acestuia determinând apariţia de chisturi hidatice secundare[2].

Morfopatologie

Chistul hidatic cerebral este în majoritatea cazurilor unic, formele multiple (20-30%) apărând fie după o diseminare secundară prin fisurare (accident operator sau traumatic) a peretelui chistului, fie prin embolii multiple din ruptura unei localizări miocardice.

Datorită particularităţilor hemodinamice (viteză mică de circulaţie) de la nivel subcortical supratentorial, aici este zona predilectă de localizare a hidatidozei cerebrale. Rareori găsim localizări subtentoriale, intraventriculare sau la nivelul cutiei craniene. Teritoriul arterial cel mai des implicat este cel sylvian. După Arano-Inagnez, citat de Constantinovici şi Ciurea[9], proporţiile diverselor localizări sunt: 23% frontal, 34% rolandic, 34% retrorolandic, 9% temporal şi occipital.

Ţesutul cerebral oferă condiţii favorabile pentru ca în dezvoltarea sa chistul să atingă dimensiuni mari, ocupând un lob sau chiar o emisferă, cu o formă rotundă sau ovalară. Prin dimensiunile sale chistul comprimă ţesutul nervos dar nu îl invadează, existând o membrană care face separarea – perichistul. Consecinţe există şi asupra craniului, care devine mai subţire, în special când chistul se dezvoltă superficial.

Clinică

Semnele clinice sunt cauzate de efectul compresiv şi de iritaţia asupra parenchimului cerebral. Există aspecte diferite la copil faţă de adult[14,22].

Simptomatologia la copil

Evoluţia simptomelor este în majoritatea cazurilor lentă: la un copil de aproximativ 10 ani apar: cefalee, vărsături, rareori fenomene de focalizare.

În perioada de stare se cristalizează câteva aspecte[9]:

1. *Macrocrania asimetrică*: la copil existenţa craniului subţire favorizează modificarea formei sub presiunea chistului în dezvoltare.
2. *Semnele de HIC* sunt elemente cvasiconstante, manifestându-se în forma clasică şi completă: cefalee – vărsături – edem papilar.
3. *Focalizarea neurologică* este prezentă sub forma iritaţiei corticale – crize jacksoniene, sau sub forma deficitului neurologic (hemi-/monopareze, hemianopsii, tulburări de vorbire sau praxie): acesta din urmă este disproporţionat de lejer faţă de intensitatea hipertensiunii intracraniene. Acest fapt este explicat de capacitatea de adaptare a ţesutului cerebral la comprimarea progresivă.
4. *Tulburările psihice* se manifestă printr-o diminuare globală a funcţiilor intelectuale (scăderea memoriei, discalculie, diminuarea atenţiei).

Pe baza acestor aspecte s-a descris tetrada Schroeder specifică afectării hidatice cerebrale la copil, mai ales dacă există implicare epidemiologică[9]:

– băiat din mediul rural,
– stare generală bună,
– semne de HIC,
– semne minime de focalizare.

Simptomatologia la adult diferă de cea prezentată mai sus, aspectul clinic fiind cel al unei tumori cerebrale maligne cu fenomene de localizare rapid instalate dar cu fenomene de HIC fără edem papilar. În unele cazuri există localizări multiple creier - ochi.

Examene paraclinice

1. **Radiografia craniană simplă** relevă efectele compresiunii asupra cutiei craniene: subţierea asimetrică şi desfacerea suturilor la copil.
2. **EEG** prezintă aspecte patologice în cazurile cu crize comiţiale.
3. **Computer-tomografia** este extrem de sugestivă pentru diagnostic, relevând un chist unic sau

Scanned with OKEN Scanner

multiplu. Formaţiunea rotundă sau ovalară de dimensiuni mari este bine delimitată, cu efect de masă prezent, dar cu edem cerebral minim. Formaţiunea prinde contrast rareori (efectul inflamator este mic).

4. **Rezonanţa magnetică nucleară** oferă detalii în plus faţă de CT în privinţa conţinutului lichidian, relevând existenţa nisipului hidatic.

5. **Reacţii biologice:** în sânge se constată VSH şi eozinofile crescute, dar sunt date nespecifice.

Ceva mai specifice sunt cele care depistează producerea de anticorpi:

– imunoglobulinele IgG, IgM şi IgA – creşterea lor se confirmă serologic;

– imunoglobulinele reagine (IgG) – depistate prin intradermoreacţia Casoni.

Testele de screening în zonele endomice sunt ELISA, hemaglutinarea indirectă şi imunofluorescenţa.

Confirmarea se face prin examinarea în bandă sau pe gel. Specifică AgAc – imunoblotassay pentru proteine echinococca larc 5. În aceste cazuri se pot produce rezultate fals pozitive cu neurocisticercoza în 5-25% din cazuri.

6. **Explorarea hepatică şi pulmonară** poate releva existenţa altor localizări ale bolii hidatice.

Tratament

Tratament medicamentos

Acest tratament utilizează Albendazol (antihelmintic oral care blochează intrarea glucozei în parazitul larvar şi adult ducând la moartea acestuia) în următoarele situaţii[13]:

– preoperator – pentru a diminua volumul, a inactiva protoscolecşii şi a evita diseminare secundară cu paraziţi vii în caz de accident intraoperator;

– postoperator – dacă a existat o fisurare intraoperatorie;

– unic tratament în cazurile cu localizări multiple sau profunde, imposibil de accesat chirurgical.

Dozele recomandate sunt de 10 mg/kgcorp/zi de 3 ori pe zi, 1-4 luni (după studii OMS chiar 12 luni)[3].

Tratament chirurgical

Situarea majorităţii chisturilor pe convexitatea creierului având către exterior un strat subţire de parenchim facilitează ablaţia acestora. Totuşi, existenţa peretelui fragil al chistului face ca această manevră să fie deosebit de dificilă, ruptura intraoperatorie devenind un eveniment catastrofal prin posibilitatea declanşării unei reacţii anafilactice, a meningitei aseptice sau diseminărilor secundare.

Tehnica neurochirurgicală recomandă realizarea de volete osteoplastice mari şi manevre prin care să se producă o forţă care să ajute la expulzarea chistului:

– manevra Valsalva;

– presiune asupra ţesutului cerebral din jur;

– tehnica Dowling: disecţia cu fâşii de bumbac a spaţiului de clivaj între peretele chistului şi creier, urmată de introducerea unui cateter prin care se irigă acest spaţiu cu ser fiziologic.

Înainte de ablaţia completă a chistului tot creierul expus se acoperă cu fâşii pentru a se evita o posibilă contaminare prin ruptură. Cavitatea restantă va fi spălată abundent cu soluţie salină hipertonă (20%) ca antiparazitar[3,9].

Injectarea intrachistică a unei soluţii de iod 1% în cantitate de 5% din volumul chistului rămâne controversată[3].

Evoluție și prognostic

În afara unui tratament chirurgical evoluţia este nefavorabilă, cu posibilitatea producerii unor accidente grave, fatale, precum angajarea prin hipertensiune intracraniană sau ruptura cu diseminare secundară.

Odată cu ablaţia fără incidente a chistului hidatic unic evoluţia este bună, cu recuperare neurologică rapidă. Nu acelaşi lucru se poate afirma în cazurile grave cu localizări multiple şi profunde, neabordabile chirurgical.

TOXOPLASMOZA

Epidemiologie

Toxoplasma gondii este un parazit intracelular care se dezvoltă la om în cazul ingerării cărnii infestate cu

Scanned with OKEN Scanner

chisturi insuficient prelucrate. Răspândirea este egală pe glob, 33% din populaţie fiind seropozitivă. Pisica este gazda definitivă.

După infestare se produce răspândirea în sistemul limfoid – macrofage, unde are loc transformarea în forma chistică, parazitul putându-se localiza oriunde în organism: creier, plămân, muşchi şi ficat.

În creier se formează un infiltrat inflamator de leucocite polimorfonucleare, limfocite şi macrofage. În cele mai multe din cazuri localizarea cerebrală este o recădere a bolii asimptomatice în caz de apariţie a imunodeficienţei[3].

Clinică

Simptomele clinice variază după gradul infestării: de la fenomene focale (hemipareză, crize comiţiale, semne de trunchi cerebral) până la encefalopatie globală (letargie, confuzie, cefalee)[10].

O formă care trebuie amintită este a nou-născutului care se îmbolnăveşte în viaţa intrauterină prin transmitere de la mama bolnavă. Simptomatologia este caracterizată de întârziere în dezvoltarea psihomotorie şi convulsii. Explorările relevă corioretinită pigmentară şi calcificări intracraniene[9].

Examene paraclinice

Pentru un diagnostic *imagistic* este necesar a se efectua atât computer-tomografia cât şi *rezonanţa magnetică nucleară*. Cel mai evocator aspect este cel de leziune intracerebrală (în ganglionii bazali sau joncţiunea substanţă gri/albă) înconjurată de un inel la un pacient cu SIDA[3].

La computer-tomograf aspectul este de leziune hipodensă înconjurată de edem, rareori cu zone de calcificare.

Rezonanţa magnetică nucleară se prezintă astfel: leziune hipointensă în T1; după administrarea de contrast zona centrală este hipointensă, luând contrast în inel.

Aceste explorări se vor repeta la 2 săptămâni după începerea tratamentului medicamentos pentru monitorizarea eficienţei tratamentului.

La un pacient cu SIDA este necesar a se face diferenţierea între 3 entităţi patogenice localizate cerebral cu aspecte imagistice asemănătoare: toxoplasmoza (50-70%), limfomul (20-30%) şi leucoencefalita multifocală progresivă (10-20%). Pentru aceasta se utilizează SPECT cu thaliu-201 şi techneţiu-99.

Examinarea lichidului cefalorahidian în toxoplasmoză relevă modificări în 30% din cazuri: proteinorahie crescută şi creşterea elementelor.

Tratament

Tratament medicamentos

Este eficient la peste 80% din pacienţi şi constă în pirimetamină, acid folinic, sulfadiazin sau clindamicin.

La pacienţii diagnosticaţi cu SIDA sau la cei care au avut toxoplasmoză se recomandă chimioprofilaxie.

În prezent este în studiu eficienţa unui vaccin intranazal[17].

Tratament chirurgical

Singura indicaţie neurochirurgicală se referă la cazurile la care diagnosticul etiologic al formaţiunii intracerebrale nu este clar, tumori seronegative, SPECT negativ sau pacienţi care nu răspund la tratamentul aplicat empiric.

La aceştia se practică biopsie stereotactică cu recoltare atât din periferia, cât şi din centrul leziunii[3].

MALARIA CU LOCALIZARE CEREBRALĂ

Deşi nu are sancţiune chirurgicală, această afecţiune trebuie cunoscută şi de neurochirurg pentru diagnosticul diferenţial cu alte cauze de comă neurologică şi aspect de edem cerebral la computer-tomograf[3].

Scanned with OKEN Scanner

Localizarea cerebrală apare în urma intrării în microvascularizaţia cerebrală a eritrocitelor infestate cu Plasmodium falciparum în ultimul stadiu de dezvoltare.

Clinic, afectarea cerebrală se manifestă prin instalarea unei come (precedată sau nu de crize comiţiale), la un bolnav cu malarie, rareori însoţită de semne meningiene[21].

Explorarea computer-tomografică relevă edem cerebral.

Tratamentul este medicamentos, utilizând antimalaricele (chinina) anticonvulsivantele, antiedematoasele cerebrale şi transfuziile de sânge (combat anemia urmare a hemolizei).

În ciuda acestui tratament, afecţiunea este gravă, cu o mortalitate ce poate atinge 50% şi este grevată de sechele grave tip hemiplegie, tulburări de echilibru, deficite cognitive etc.[3]

AMOEBIOZA

Fără a avea sancţiune operatorie, localizarea cerebrală a acestei parazitoze este necesar a fi cunoscută pentru diagnosticul diferenţial. Deşi este rară, este extrem de gravă, afectând o populaţie tânără şi activă[3].

Parazitul implicat este Naegleria fowleri sau species (mai rar) care trăieşte în ape stătătoare; acesta pătrunde prin epiteliul olfactiv (în timpul înotului), în spaţiul subarahnoidian până la creier, unde produce necroză hemoragică masivă cu edem cerebral.

Din punct de vedere clinic aspectul este superpozabil pe cel al unei meningoencefalite cu debut brutal, pacientul prezentând cefalee, ataxie, crize comiţiale, fotofobie, redoare de ceafă etc.[19]

Computer-tomografia relevă edem cerebral cu zone hemoragice, cu priză de contrast.

Trofoparaziţii s-ar putea descoperi după realizarea unei biopsii cerebrale sau în puncţia lombară.

În ciuda terapiei cu Amfotericin B, Miconazol, diagnosticul de certitudine se pune de obicei la necropsie, majoritatea pacienţilor decedând într-o săptămână[3].

PARAGONIMIAZA CEREBRALĂ

Este o afecţiune întâlnită în Orientul îndepărtat, cauzată de Paragonimus westermani (un trematod), acesta având drept gazdă definitivă omul după consum de moluşte infestate. Localizarea obişnuită este plămânul, dar există şi leziuni cerebrale. Aspectul anatomopatologic este de chist, unic sau multiplu, cu dimensiuni de 1-5 mm, găsit oriunde în creier, calcificat după moarte[2].

Durata între infestare şi manifestările clinice variază de la zile până la ani, debutul fiind asemănător unei meningoencefalite cu sau fără convulsii. În perioada de stare domină semnele de hipertensiune intracraniană, convulsiile şi semnele de focar, toate necaracteristice[7,18].

Dintre explorările paraclinice subliniem relevanţa computer-tomografiei şi a rezonanţei magnetice nucleare care decelează leziuni hipodense, conglomerate ce iau contrast, uneori calcificate. Intradermoreacţia pozitivă pentru Paragonimus westermani este sugestivă la un pacient din zonă endemică.

Tratamentul medicamentos recomandat este etiologic – Praziquantel – şi simptomatic. Chirurgical se poate interveni pentru ablaţia paraziţilor prin abord direct sau drenaj ventriculoperitoneal în caz de hidrocefalie[18].

Evoluţia este în funcţie de mărimea diseminărilor şi localizarea lor.

TRICHINOZA CEREBRALĂ

Trichinella spiralis este parazitul care stă la originea acestei afecţiuni. Epidemiologic mecanismul implică ingerarea cărnii de porc, necontrolată şi insuficient tratată, de către om. În intestin larvele se transformă în trichine şi pătrund în circulaţie, ajungând în special în muşchi dar şi în creier[2].

Clinic, boala debutează cu semne gastrointestinale, iar după o săptămână pot apărea localizări musculare. Afectarea cerebrală se manifestă prin semnele caracteristice unei meningoencefalite, alteori

Scanned with OKEN Scanner

putând apărea semne de focar, nevrită optică sau oftalmoplegie prin invadarea muşchilor oculari.

Dintre explorări subliniem rolul computer-tomografiei şi al rezonanţei magnetice nucleare care relevă existenţa chisturilor intracerebrale sau a efectelor vasculitei reacţionale, mai ales la un pacient cu teste biologice şi biopsie musculară pozitivă pentru trichinoză.

Tratamentul este medicamentos cu Albendazol, prognosticul fiind rezervat.

BIBLIOGRAFIE

1. Arseni C – Tratat de Neurologie, Vol. IV, Edit. Medicală, 1982
2. Arseni C, Constantinescu AI, Constantinovici A, Ghiţescu M, Maretsis M – Procesele expansive intracraniene, Vol. II, Edit. Academiei RSR, 1974
3. Badjer HH, Loftus CM – Neurosurgical Surgery. Principles and Practice. Lipincott Williams&Wilkins, 2003
4. Cappabianca P, Cinalli G, Gangemi M, Brunori A, Cavallo LM, de Divitiis E, Decq P, Delitala A, Di Rocco F, Frazee J, Godano U, Grotenhuis A, Longatti P, Mascari C, Nishihara T, Oi S, Rekate H, Schroeder HW, Souweidane MM, Spennato P, Tamburrini G, Teo C, Warf B, Zymberg ST – Application of neuroendoscopy to intraventricular lesions. Neurosurgery. 2008;62(Suppl.2):575-97
5. Carbahal JR, Duran BB, Dorfsman J – The role of computed tomography (CT) in the diagnosis of neurocysticercosis. Child's Nerv Syst. 1987;3:199-202
6. Chaoshuang L, Zhixin Z, Xiaohong W, Zhanlian H, Zhiliang G – Clinical analysis of 52 cases of neurocysticercosis. Trop Doct. 2008;38:192-4
7. Chen Z, Zhu G, Lin J, Wu N, Feng H – Acute cerebral paragonimiasis presenting as hemorrhagic stroke in a child. Pediatr Neurol. 2008;39:133-6
8. Ciurea AV, Vasilescu G, Nuţeanu L, Carp N – Cerebral hydatid cyst in children. Child's Nerv Syst. 1995;11:679-686
9. Constantinovici A, Ciurea AV – Ghid practic de neurochirurgie. Edit. Medicală, 1998
10. Contini C – Clinical and diagnostic management of toxoplasmosis in the immunocompromised patient. Parassitologia. 2008;50:45-50
11. Gana R, Skhissi M, Maaqili R, Bellakhdar F – Multiple infected cerebral hydatid cysts. J Clin Neurosci. 2008;15:591-3
12. Garg RK, Desai P, Kar M, Kar AM – Multiple ring enhancing brain lesions on computed tomography: an Indian perspective. J Neurol Sci. 2008;266:92-6
13. Golematis B, Lakiotis G, Pepsidou-Golemati P, Bonatsos G – Albendazole in the conservative treatment of multiple hydatid disease. Sinai J Med. 1989;56:53-55
14. Guzel A, Tatli M, Maciaczyk J, Altinors N – Primary cerebral intraventricular hydatid cyst: a case report and review of the literature. J Child Neurol. 2008;23:585-8
15. Hall WA, Truwit CL – The surgical management of infections involving the cerebrum. Neurosurgery. 2008;62(Suppl.2):519-530
16. Harrington AT, Creutzfeldt CJ, Sengupta DJ, Hoogestraat DR , Zunt JR, Cookson BT – Diagnosis of neurocysticercosis by detection of Taenia solium DNA using a global DNA screening platform. Clin Infect Dis. 2009;48:86-90
17. Igarashi M, Kano F, Tamekuni K, Machado RZ, Navarro IT, Vidotto O, Vidotto MC, Garcia JL – Toxoplasma gondii: evaluation of an intranasal vaccine using recombinant proteins against brain cyst formation in BALB/c mice. Exp Parasitol. 2008;118:386-92
18. Kang SY, Kim TK, Kim TY, Ha YI, Choi SW, Hong SJ – A case of chronic cerebral paragoniomiosis westermani. Korean J Parasitol. 2000;38:167-171
19. Kaushal V, Chhina DK, Ram S, Singh G, Kaushal RK, Kumar R – Primary amoebic meningoencephalitis due to Naegleria fowleri. J Assoc Physicians India. 2008,56:459-62
20. Nash TE, Pretell EJ, Lescano AG, Bustos JA, Gilman RH, Gonzalez AE, Garcia HH – Cysticercosis Working Group in Peru: Perilesional brain oedema and seizure activity in patients with calcified neurocysticercosis: a prospective cohort and nested case-control study. Lancet Neurol. 2008;7:1099-1105
21. Ngoungou EB, Preux PM – Cerebral malaria and epilepsy. Epilepsia. 2008;49(Suppl.6):19-24
22. Paillas JE, Bonnal J, Acquaviva R – Formes neurochirurgicales des parasitoses intracraniennes. Encycl Med-Chir Neurol. 1970;53
23. Rueda-Franco F – Surgical considerations in neurocysticercosis. Child's Nerv Syst. 1987;3:212-213
24. Sáenz B, Ramírez J, Aluja A, Escobar A, Fragoso G, Morales J, Pérez-Tamayo R, Rosetti F, Larralde C, Sciutto E, Fleury A – Human and porcine neurocysticercosis: differences in the distribution and developmental stages of cysticerci. Trop Med Int Health. 2008;13:697-702
25. Sotelo J, Brutto OH Del – Therapy of neurocysticercosis. Child's Nerv Syst. 1987;3:208-211
26. Takci E, Sengul G, Akar A, Uslu H, Alper F, Erdogan F, Aydin IH – Alveolar echinococcosis of the brain in five patients. J Clin Neurosci. 2008;15:1105-9
27. Tappe D, Weise D, Ziegler U, Müller A, Müllges W, Stich A – Brain and lung metastasis of alveolar echinococcosis in a refugee from a hyperendemic area. J Med Microbiol. 2008;57:1420-3
28. Yeh SJ, Wu RM – Neurocysticercosis presenting with epilepsia partialis continua: a clinicopathologic report and literature review. J Formos Med Assoc. 2008;107:576-81

Scanned with OKEN Scanner

Motto: *„Cinstea este invers proporţională cu tentaţia".*

GEORGE BERNARD SHAW, scriitor irlandez (1856-1950)

TRATAMENTUL CHIRURGICAL AL EPILEPSIEI

*Dr. **Irina OGREZEANU**

* Clinica de Neurochirurgie, Spitalul Clinic de Urgenţă „Bagdasar-Arseni" Bucureşti,
Şos. Berceni nr. 10-12, Sector 4, Cod 041902
e-mail: ogrezeanu_irina@yahoo.com

Scanned with OKEN Scanner

ABREVIERI

CT – Computer-tomografie
IRM – Rezonanţă magnetică
MEG – Magnetoencefalografie
EEG – Electroencefalografie
PET – Tomografie computerizată cu emisie de pozitroni
SPECT – Tomografie computerizată cu emisie de foton unic

Scanned with OKEN Scanner

TRATAMENTUL CHIRURGICAL AL EPILEPSIEI

Dr. **Irina OGREZEANU**

INTRODUCERE

Sub denumirea de epilepsie sunt reunite afecţiuni de etiologii diferite, caracterizate prin crize epileptice spontane, recurente, cauzate de descărcări paroxistice, sincrone, ale unor grupuri de neuroni, asociate cu variate manifestări clinice şi paraclinice. Epilepsia este cea mai frecventă boală neurologică, cu o incidenţă de 40-70 de cazuri la 100 000 de locuitori şi o prevalenţă de 4-8 cazuri noi la 100 000 de locuitori. Tratamentul clasic al epilepsiilor este cel medicamentos, reprezentat de drogurile anticonvulsivante. La cca 15-20% din pacienţi, crizele epileptice nu pot fi însă controlate de aceste medicamente, condiţie denumită „rezistenţă la terapia medicamentoasă"[24,59]. Chirurgia epilepsiei, un domeniu de înaltă performanţă al neurochirurgiei, se adresează cazurilor de epilepsie ce prezintă astfel de manifestări rezistente (refractare), în scopul de vindecare a crizelor. Aceasta poate fi obţinută prin identificarea şi îndepărtarea leziunii şi/sau a zonei epileptogene generatoare a crizelor, prin intermediul anumitor tehnici de rezecţie, folosite cu scop curativ. Dacă, fiind situată în arii corticale elocvente, zona epileptogenă nu poate fi rezecată, sau dacă zonele epileptogene sunt multiple, vindecarea este mai greu de obţinut. În aceste situaţii se utilizează tehnici paliative, şi anume: disconexiunea, leziunea sau stimularea formaţiunilor anatomice implicate în generarea şi propagarea crizelor, tehnici de obicei urmate doar de ameliorarea frecvenţei şi intensităţii crizelor, dispariţia acestora fiind rar semnalată.

ISTORIC

Debutul chirurgiei epilepsiei moderne poate fi situat în secolul XIX. Dezvoltarea acestui domeniu a cunoscut mai multe etape, determinate de evoluţia tehnicilor de investigare preoperatorie, în special imagistice şi electrofiziologice (tabelul I).

Etapa actuală a chirurgiei epilepsiei a fost marcată de conferinţa asupra chirurgiei epilepsiei, care a avut loc în 1986 la Palm Desert în S.U.A. (prima ediţie) şi apoi în 1992 (a doua ediţie), întâlniri ce au stabilit protocoalele standard de diagnostic şi tratament în epilepsie.

Viitorul chirurgiei epilepsiei se bazează pe diagnosticul precoce obţinut prin detectarea oscilaţiilor cu frecvenţă înaltă şi foarte înaltă, al cazurilor ce pot beneficia de chirurgie ca tratament de primă intenţie (de exemplu diagnosticul precoce al sclerozei meziale hipocampale), prin definirea cât mai exactă a zonei epileptogene, realizată prin suprapunerea datelor electrofiziologice extra- şi intraoperatorii cu cele neuroimagistice anatomice şi funcţionale şi, cu precădere, pe o cât mai înaltă calitate a rezecţiei, verificată prin IRM intraoperator.

Scanned with OKEN Scanner

Scanned with OKEN Scanner

TABELUL I

Personalităţi, concepte, tehnici chirurgicale utilizate în chirurgia clasică a epilepsiei

Personalităţi marcante în domeniul chirurgiei epilepsiei	Concepte introduse	Tehnici chirurgicale utilizate
ŞCOALA ENGLEZĂ Victor Horsley (1857-1916)	tumoră cerebrală epileptogenă	rezecţia tumorală împreună cu aria corticală epileptogenă[84]
ŞCOALA GERMANĂ Feodor Krause (1857-1937) Otfried Förster (1873-1941)	prima hartă a cortexului motor uman	rezecţia leziunilor epileptogene din aria motorie şi senzitivă[3,18,29]
ŞCOALA CANADIANĂ Wilder Graves Penfield (1891-1976)	prima hartă funcţională a cortexului (în colaborare cu Förster)	tehnica electrofiziologică a stimulării corticale[49,51] rezecţia temporală[50]
ŞCOALA FRANCEZĂ Jean Talairach (1911-2007) Jean Bancaud (1921-1993)	„zonă epileptogenă" relevarea rolului amigdalei şi al hipocampului în producerea epilepsiei lansarea principiilor chirurgiei stereotactice	stereoelectroencefalografia[1,37]
ŞCOALA ELVEŢIANĂ M.G. Yasargil (1925)	principiile microchirurgiei testul Wada supraselectiv	tehnica angiografiei percutanate tehnica amigdalohipocampectomiei selective prin abord transylvian[16,81,86]

ETIOPATOGENIE ŞI TABLOU CLINIC

În epileptologia modernă, noţiunea de „focar epileptic", definită ca zonă corticală generatoare a crizei epileptice, a fost înlocuită prin modelul nucleului cu şase zone[9] (fig. 1).

Leziunea epileptogenă este un termen ce desemnează leziunea structurală legată cauzal de apariţia crizelor epileptice, cuprinzând în interiorul său sau având adiacentă zona pacemaker, evidenţiabilă în majoritatea cazurilor de investigaţiile neuroimagistice (IRM cerebrală), deoarece nu toţi pacienţii epileptici

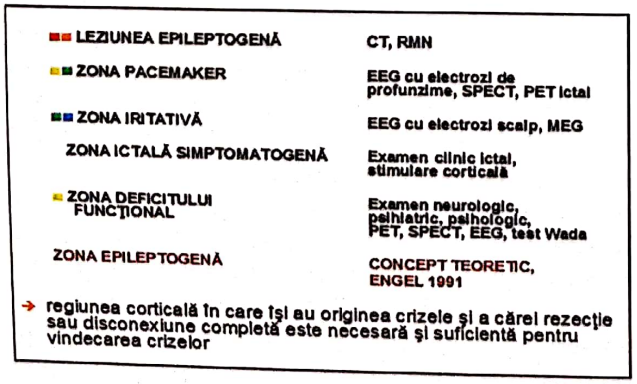

Fig. 1. Modelul nucleului cu şase zone.

prezintă o leziune cerebrală structurală, vizibilă imagistic.

Zona pacemaker (zona de debut ictal) reprezintă regiunea corticală în care îşi au originea crizele epileptice. Aceasta poate fi sugerată prin neuroimagistica funcţională (SPECT, PET ictal) şi delimitată prin electrocorticografie cu electrozi implantaţi intracranian.

Zona iritativă este definită ca regiunea corticală generatoare a descărcărilor epileptiforme intericitale, înregistrate prin electroencefalografie (electrozi de scalp), electrocorticografie (electrozi intracranieni) sau magnetoencefalografie (MEG).

Zona ictală simptomatogenă este regiunea corticală ce generează simptomele iniţiale ale crizei epileptice, având valoare de lateralizare şi eventual de localizare a zonei de debut ictal. De cele mai multe ori însă, deoarece iradierea descărcării epileptice se produce rapid, aspectul clinic al crizelor nu sugerează extrem de precis zona de debut ictal.

Zona deficitului funcţional desemnează regiunea corticală ce funcţionează anormal în perioada intericitală, producând deficite neurologice şi psihice, fiind evidenţiată prin deficitele neuropsihice relevate de examinarea neurologică, psihologică, testul Wada, investigaţiile imagistice funcţionale cerebrale (PET, SPECT)[5].

Zona epileptogenă reprezintă regiunea corticală ce generează crizele epileptice şi a cărei îndepărtare sau

disconexiune completă este necesară şi suficientă pentru vindecarea lor. Zona epileptogenă este un concept teoretic, neexistând tehnici specifice pentru definirea exactă a acestei zone. Deoarece rezecţia sa completă este cheia succesului în chirurgia epilepsiei, sarcina şi responsabilitatea definirii acesteia aparţin chirurgului.

Prezenţa unei leziuni cerebrale la un pacient epileptic nu înseamnă că această leziune este neapărat epileptogenă. După cum, nici excizia leziunii epileptogene nu este urmată întotdeauna de dispariţia crizelor. De obicei, zona epileptogenă are dimensiuni mai mari decât zona pacemaker ce este inclusă în interiorul său, precum şi dimensiuni mai mici decât zona iritativă. Excizia zonei pacemaker nu este suficientă pentru dispariţia crizelor, dar este obligatorie. Excizia zonei iritative ar putea asigura dispariţia crizelor, dar de cele mai multe ori este excesivă.

Sindroamele epileptice cu indicaţie chirurgicală fac parte în principal din categoriile epilepsiilor şi sindroamelor epileptice localizate sau generalizate, simptomatice sau criptogenice (tabelele II, III).

TABELUL II

Tipuri de epilepsii sau sindroame epileptice ce pot beneficia de tratament chirurgical
(conform Clasificării internaţionale a epilepsiilor şi sindroamelor epileptice)

Tipul de epilepsie sau sindrom epileptic cu indicaţie chirurgicală Clasificarea internaţională a epilepsiilor şi sindroamelor epileptice (ILAE 1989)	**Aspectul clinic al crizelor**	**Tipul de intervenţie chirurgicală indicată**
Sindroame epileptice focale simptomatice	**epilepsia parţială continuă**	hemisferectomie transsecţiuni subpiale multiple
Epilepsii şi sindroame epileptice focale (locale, parţiale) simptomatice sau criptogenice în funcţie de localizarea anatomică a zonei epileptogene	**epilepsia temporală** epilepsia temporală mezială epilepsia temporală neocorticală laterală **epilepsii extratemporale** epilepsia frontală laterală epilepsia frontală mezială epilepsia parietală epilepsia occipitală	rezecţii temporale rezecţii extratemporale stimulare vagală (zonă epileptogenă în arie elocventă, epilepsii multifocale) calosotomie (epilepsii multifocale)
Epilepsii şi sindroame epileptice generalizate criptogenice sau simptomatice	**sindromul West** **sindromul Lennox-Gastaut** **malformaţii ale proliferării neuronale şi gliale, ale migrării neuronale şi organizării corticale** hemimegalencefalia displaziile corticale heterotopiile **sindroamele neurocutanate** scleroza tuberoasă (Bourneville) angiomatoza encefalotrigeminală (Sturge Weber) **hamartoamele hipotalamice** **sindromul hemiconvulsii – hemiplegie – epilepsie**	lezionectomie topectomie lobectomie hemisferectomie calosotomie lezionectomie stimulare vagală hemisferectomie lezionectomie cortectomie transsecţiuni subpiale multiple calosotomie lezionectomie lobectomie hemisferectomie lezionectomie radiochirurgie stereotactică hemisferectomie calosotomie
Epilepsii şi sindroame epileptice nedeterminate (cu crize atât focale, cât şi generalizate)	**afazia epileptică dobândită (Landau Kleffner)**	transsecţiuni subpiale multiple

Scanned with OKEN Scanner

TABELUL III

Principalele leziuni epileptogene

Leziune cerebrală epileptogenă	Aspectul clinic al crizelor	Tipul de intervenţie chirurgicală indicată
Tumori cerebrale (fig. 2) astrocitoame de grad mic astrocitoame anaplazice oligodendroglioame gangliogliomame oligoastrocitoame tumori disembrioplazice neuroepiteliale	epilepsii focale simptomatice	lezionectomie lezionectomie şi rezecţia cortexului adiacent fără electrocorticografie lezionectomie şi cortectomie ghidată electrocorticografic lezionectomie urmată de cortectomie ghidată electrocorticografic
Scleroza mezială hipocampală (fig. 3)	epilepsia temporală mezială	amigdalohipocampectomie selectivă lobectomie temporală anteromezială rezecţia temporală ghidată electrocorticografic

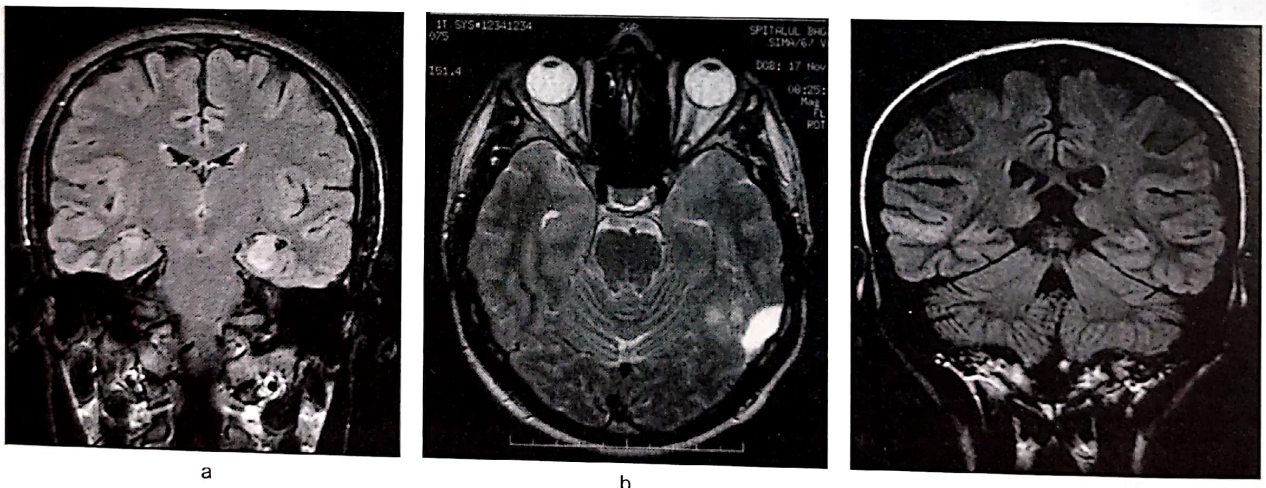

a b c

Fig. 2. Tumori cerebrale epileptogene. *a.* Astrocitom fibrilar temporomezial stâng. *b.* Astrocitom fibrilar temporobazal stâng. *c.* Tumoră disembrioplazică neuroepitelială temporală dreaptă.

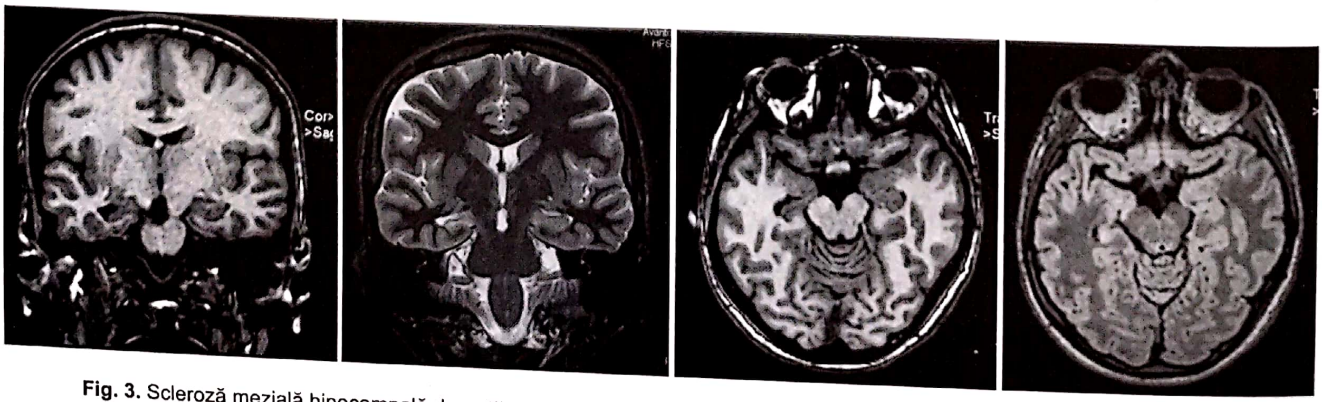

Fig. 3. Scleroză mezială hipocampală dreaptă: atrofia hipocampului (T1), hiperintensitatea structurilor meziale (T2, FLAIR).

Scanned with OKEN Scanner

TABELUL III (continuare)

Malformaţiile vasculare cerebrale cavernoame (fig. 4)	epilepsii focale simptomatice	lezionectomie şi rezecţia cortexului adiacent conţinând hemosiderină lezionectomie şi cortectomie ghidată electrocorticografic
malformaţii arteriovenoase		rezecţie embolizare radiochirurgie
Encefalomalacia posttraumatică (fig. 6)	epilepsii focale simptomatice	lezionectomie şi cortectomie ghidată electrocorticografic rezecţii lobare, multilobare hemisferectomie calosotomie
Leziunile infecţioase (fig. 8)	epilepsii focale simptomatice epilepsia parţială continuă	lezionectomie şi cortectomie ghidată electrocorticografic rezecţii lobare, multilobare hemisferectomie transsecţiuni subpiale multiple
Malformaţiile corticale (fig. 5, fig. 7) malformaţii focale (polimicrogirie, pahigirie, schizencefalie, microdisgenezii)	epilepsii focale simptomatice	cortectomie ghidată electrocorticografic sau volumică stereotactică, prin fuziunea imaginilor RMN cu cele obţinute prin imagistica funcţională (PET, SPECT) şi magnetoencefalografie (MEG)
malformaţii difuze (cortex dublu, polimicrogiria perisylviană)	epilepsii focale şi/sau generalizate simptomatice	calosotomie
hemimegalencefalie scleroza tuberoasă		hemisferectomie rezecţia tuberului epileptogen ghidată electrocorticografic lezionectomie stereotactică
hamartoame hipotalamice	epilepsia gelastică	lezionectomie radiochirurgie

Fig. 4. Cavernom parietal drept.

Scanned with OKEN Scanner

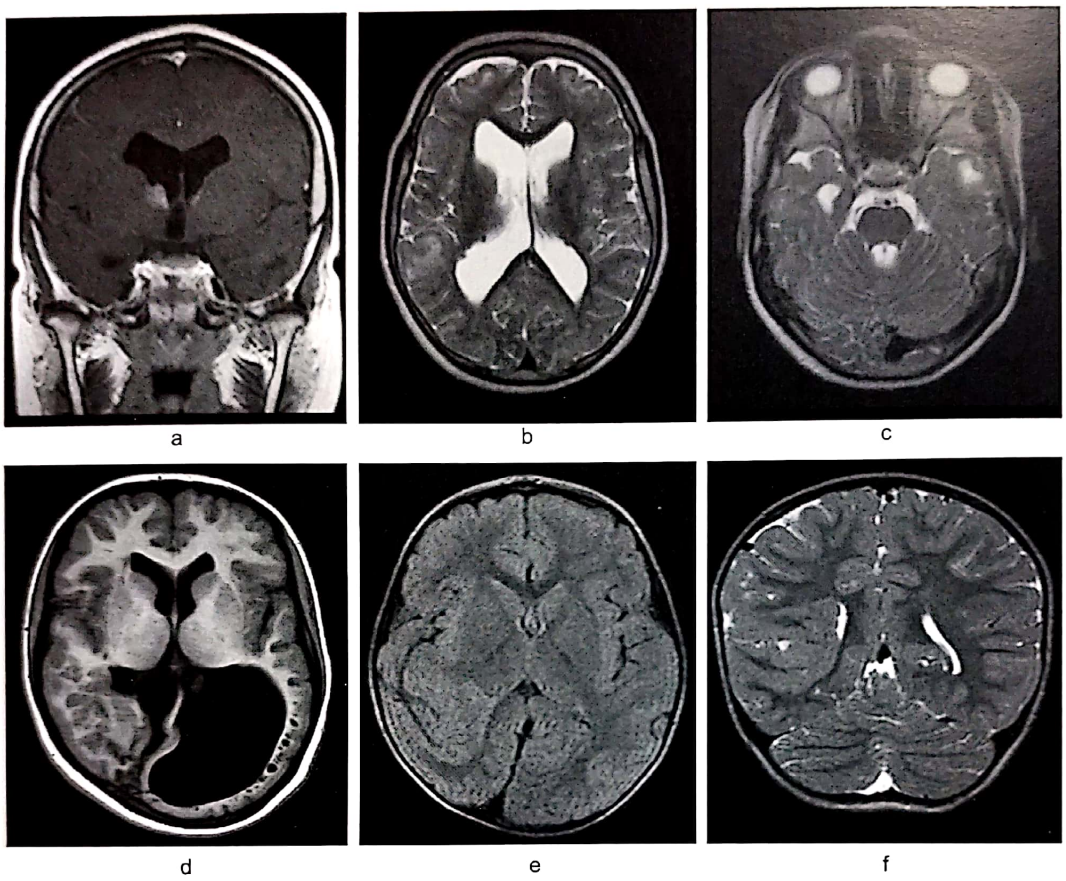

Fig. 5. Malformaţii corticale. *a.* Scleroza tuberoasă Bourneville (tuber subependimar). *b, c.* Scleroza tuberoasă Bourneville (tuberi corticali). *d.* Asimetrie ventriculară. *e.* Heterotopii nodulare. *f.* Heterotopie în bandă.

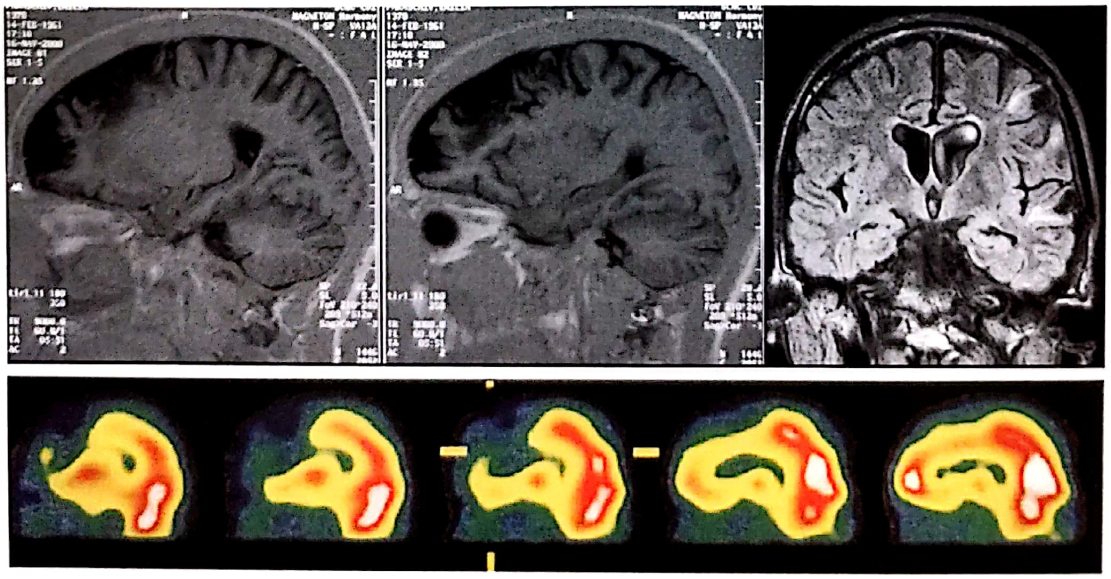

Fig. 6. Encefalomalacie posttraumatică. *a, b.* T1. *c.* FLAIR. *d.* SPECT.

Scanned with OKEN Scanner

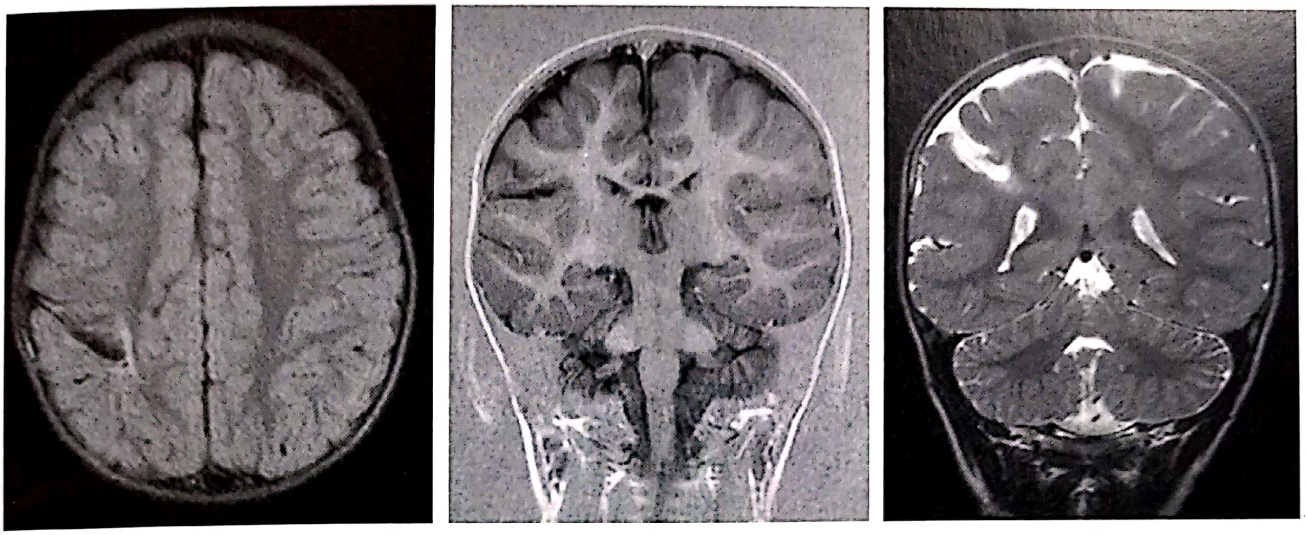

a b c

Fig. 7. Malformaţii corticale. *a.* Polimicrogirie. *b.* Pahogirie. *c.* Schizencefalie.

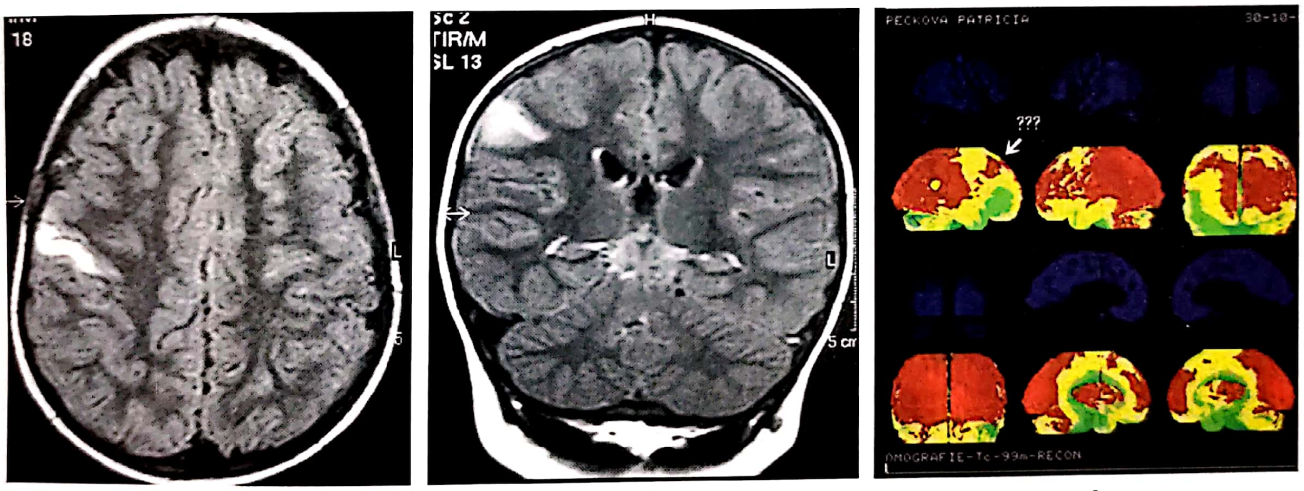

a b c

Fig. 8. Encefalita Rassmussen. *a, b.* IRM cerebrală FLAIR. *c.* PET.

INDICAȚII CHIRURGICALE ÎN EPILEPSIE

Criteriul de bază în selecţia pacienţilor ce ar putea beneficia de chirurgia epilepsiei îl reprezintă stabilirea rezistenţei crizelor acestora la terapia anticonvulsivantă, rezistenţă definită prin următoarele caracteristici:

– frecvenţa de cel puţin 1-2 crize pe lună;

– debutul crizelor cu cel puţin 2 ani înaintea evaluării;

– absenţa răspunsului la polimedicaţie corectă (2-3 droguri anticonvulsivante de primă linie, în doze ce nu produc efecte secundare intolerabile)[4,59].

Pe lângă definirea corectă a refractarităţii crizelor, principiile moderne de selecţie a candidaţilor pentru chirurgia epilepsiei urmăresc şi definirea gradului în care crizele afectează viaţa pacientului, precum şi stabilirea caracterului progresiv al epilepsiei. Depis-

tarea precoce a acelor cazuri ce prezintă sindroame epileptice ce pot beneficia şi au indicaţie de tratament chirurgical este esenţială[13,24,72].

Limitele de vârstă între care se aplică tratamentul chirurgical pentru epilepsie sunt afirmate în general între 1-60 de ani. Chirurgia epilepsiei este indicată precoce la copii, deoarece aceştia prezintă o extraordinară plasticitate cerebrală, iar crizele frecvente şi dozele înalte de medicaţie anticonvulsivantă pot avea un efect dezastruos asupra dezvoltării cerebrale.

Contraindicaţiile generale absolute ale chirurgiei epilepsiei se referă la epilepsiile primare idiopatice şi afecţiunile sistemice ce contraindică o intervenţie chirurgicală.

Contraindicaţie relativă pentru chirurgia epilepsiei prezintă pacienţii având crize epileptice asociate cu:

– bolile neurodegenerative şi neurologice evolutive (excepţie encefalita Rasmussen);

– boli metabolice;

– IQ sub 70 (cu excepţia calosotomiei);

– psihoze cronice independente de epilepsie.

Crizele nocturne rare sau crizele parţiale simple, cazurile în care frecvenţa crizelor este mai mică de 1 criză/an, pacienţii necooperanţi la tratament prezintă, de asemenea, contraindicaţie relativă. Localizarea zonei epileptogene în ariile funcţionale nu este o contraindicaţie absolută.

Datorită rezultatelor pozitive obţinute prin tratamentul chirurgical în epilepsie, tendinţa de a indica intervenţia chirurgicală ca o ultimă alternativă terapeutică posibilă se schimbă în momentul actual în aceea de a o privi ca tratament de elecţie al cazurilor corect selectate, efectuat în momentul optim[13].

INVESTIGAŢII PREOPERATORII ALE PACIENTULUI CANDIDAT PENTRU CHIRURGIA EPILEPSIEI

Protocolul de investigare preoperatorie a pacienţilor candidaţi pentru chirurgia epilepsiei constă într-un ansamblu de investigaţii neinvazive şi, dacă este necesar, invazive, care au ca scop:

– diagnosticarea corectă a tipului de sindrom epileptic;

– localizarea zonei epileptogene;

– corelarea localizării zonei epileptogene cu o posibilă leziune epileptogenă şi cu ariile corticale funcţionale;

– definirea statusului medical general, neuropsihologic şi social al pacientului.

Faza neinvazivă a investigaţiilor preoperatorii începe cu examinarea clinică completă:

– neurologică (semiologia ictală şi interictală);

– psihologică (lateralizarea vorbirii, localizarea deficitului funcţional, integritatea memoriei, IQ);

– psihiatrică (complicaţiile psihice ale unei epilepsii de lungă durată, morbiditatea postoperatorie posibilă);

– oftalmologică (câmpul vizual).

La examinarea clinică se adaugă următoarele investigaţii paraclinice:

– electroencefalografia (monitorizare intensivă video-EEG prelungită) pentru corelarea aspectului clinic cu localizarea electroencefalografică a zonei iritative şi a zonei debutului ictal (fig. 9);

– imagistica anatomică cerebrală pentru evidenţierea tipului, localizării şi extensiei unei leziuni epileptogene (CT, IRM cerebrală, spectroscopie IRM cerebrală) (fig. 10);

– imagistica funcţională cerebrală pentru evidenţierea unui deficit funcţional (PET, SPECT) sau pentru mapping-ul funcţional cortical (IRM funcţional);

Fig. 9. Monitorizare video-EEG prelungită.

Scanned with OKEN Scanner

tarea precoce a acelor cazuri ce prezintă sindroame epileptice ce pot beneficia şi au indicaţie de tratament chirurgical este esenţială[13,24,72].

Limitele de vârstă între care se aplică tratamentul chirurgical pentru epilepsie sunt afirmate în general între 1-60 de ani. Chirurgia epilepsiei este indicată precoce la copii, deoarece aceştia prezintă o extraordinară plasticitate cerebrală, iar crizele frecvente şi dozele înalte de medicaţie anticonvulsivantă pot avea un efect dezastruos asupra dezvoltării cerebrale.

Contraindicaţiile generale absolute ale chirurgiei epilepsiei se referă la epilepsiile primare idiopatice şi afecţiunile sistemice ce contraindică o intervenţie chirurgicală.

Contraindicaţie relativă pentru chirurgia epilepsiei prezintă pacienţii având crize epileptice asociate cu:

– bolile neurodegenerative şi neurologice evolutive (excepţie encefalita Rasmussen);

– boli metabolice;

– IQ sub 70 (cu excepţia calosotomiei);

– psihoze cronice independente de epilepsie.

Crizele nocturne rare sau crizele parţiale simple, cazurile în care frecvenţa crizelor este mai mică de 1 criză/an, pacienţii necooperanţi la tratament prezintă, de asemenea, contraindicaţie relativă. Localizarea zonei epileptogene în ariile funcţionale nu este o contraindicaţie absolută.

Datorită rezultatelor pozitive obţinute prin tratamentul chirurgical în epilepsie, tendinţa de a indica intervenţia chirurgicală ca o ultimă alternativă terapeutică posibilă se schimbă în momentul actual în aceea de a o privi ca tratament de elecţie al cazurilor corect selectate, efectuat în momentul optim[13].

INVESTIGAŢII PREOPERATORII ALE PACIENTULUI CANDIDAT PENTRU CHIRURGIA EPILEPSIEI

Protocolul de investigare preoperatorie a pacienţilor candidaţi pentru chirurgia epilepsiei constă într-un ansamblu de investigaţii neinvazive şi, dacă este necesar, invazive, care au ca scop:

– diagnosticarea corectă a tipului de sindrom epileptic;

– localizarea zonei epileptogene;

– corelarea localizării zonei epileptogene cu o posibilă leziune epileptogenă şi cu ariile corticale funcţionale;

– definirea statusului medical general, neuropsihologic şi social al pacientului.

Faza neinvazivă a investigaţiilor preoperatorii începe cu examinarea clinică completă:

– neurologică (semiologia ictală şi interictală);

– psihologică (lateralizarea vorbirii, localizarea deficitului funcţional, integritatea memoriei, IQ);

– psihiatrică (complicaţiile psihice ale unei epilepsii de lungă durată, morbiditatea postoperatorie posibilă);

– oftalmologică (câmpul vizual).

La examinarea clinică se adaugă următoarele investigaţii paraclinice:

– electroencefalografia (monitorizare intensivă video-EEG prelungită) pentru corelarea aspectului clinic cu localizarea electroencefalografică a zonei iritative şi a zonei debutului ictal (fig. 9);

– imagistica anatomică cerebrală pentru evidenţierea tipului, localizării şi extensiei unei leziuni epileptogene (CT, IRM cerebrală, spectroscopie IRM cerebrală) (fig. 10);

– imagistica funcţională cerebrală pentru evidenţierea unui deficit funcţional (PET, SPECT) sau pentru mapping-ul funcţional cortical (IRM funcţional);

Fig. 9. Monitorizare video-EEG prelungită.

Scanned with OKEN Scanner

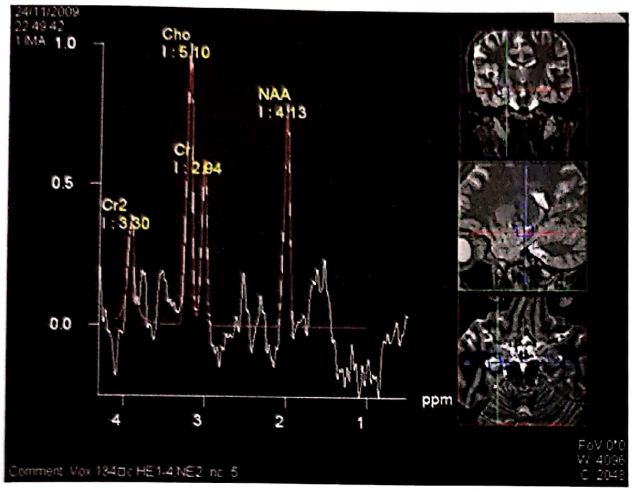

Fig. 10. Spectroscopie IRM cerebrală într-un caz de scleroză medială hipocampală dreaptă: creşterea valorilor complexului Cho/Cr2 comparativ cu partea controlaterală, fără scădere semnificativă a valorii NAA, aspect ce pledează pentru glioză cu moderată pierdere neuronală.

– magnetoencefalografia (MEG) pentru evidenţierea modificărilor subtile ale activităţii electromagnetice cerebrale şi mapping-ul funcţional neinvaziv[52].

Dacă această etapă oferă rezultate concordante în ceea ce priveşte localizarea zonei epileptogene, se poate trece la rezecţia acesteia, cu condiţia să nu se suprapună peste o arie corticală funcţională. Dacă după prima fază de investigaţii neinvazive zona epileptogenă nu poate fi localizată sau par să existe zone multiple, devine necesară faza invazivă, ce presupune înregistrări electroencefalografice cu electrozi intracranieni, mapping-ul funcţional invaziv, angiografia şi testul Wada pentru localizarea vorbirii şi a memoriei[1,2,3,5,9,52,69,70].

Evaluarea preoperatorie este rezultatul activităţii unei echipe multidisciplinare cu expertiză în epileptologie: neurolog, radiolog, psiholog, psihiatru, efectuată asupra pacientului trimis către centrele specializate de către neurologul generalist, care a semnalizat şi verificat rezistenţa la terapia medicamentoasă.

IMPLANTAREA ELECTROZILOR INTRACRANIENI (ELECTROCORTICOGRAFIA)

Cu toate că investigaţiile imagistice anatomice şi funcţionale au devenit extrem de rafinate, există un număr important de pacienţi la care investigaţiile neinvazive nu pot localiza zona epileptogenă, făcând necesară implantarea de electrozi intracranieni şi înregistrarea activităţii electrice cerebrale direct la nivelul cortexului, tehnică denumită electrocorticografie extraoperatorie. Cei mai folosiţi electrozi în acest moment sunt benzile (1-4, 1-8 electrozi, cu lungimea de 5-9 cm, până la 16 cm, destinate în special înregistrării activităţii epileptice) şi plăcile subdurale (4 × 4, 2 × 8, 6 × 8, 8 × 8 electrozi, destinate cu precădere stimulării corticale), introduse prin craniotomie sau trepanare[85]. Aceşti electrozi pot fi folosiţi şi pentru stimulare pentru mapping-ul funcţional extraoperator sau intraoperator (fig. 11).

a b c

Fig. 11. *a.* Electrocorticografie intraoperatorie cu o placă 4 × 5 electrozi plasată la 3-8 cm posterior de polul temporal (T1, T2, suprasylvian) şi 3 benzi 4 × 1 electrozi temporobazal şi în regiunea centrală (epilepsie temporală). *b.* Electrocorticografie intraoperatorie cu o placă 8 × 2 electrozi plasată prefrontal şi 3 benzi 4 × 1 electrozi plasată suprasylvian, frontobazal şi frontopolar în jurul unei cavităţi rezultate prin rezecţia unei DNET (epilepsie frontală). *c.* Debut al crizei pe contactul 9 al plăcii în cazul b. (epilepsie frontală).

Scanned with OKEN Scanner

Implantarea subdurală a plăcilor se realizează sub anestezie generală, printr-o craniotomie largă (de preferat volet osteoplastic), ce poate permite atât aplicarea electrozilor, cât şi eventuala intervenţie chirurgicală de rezecţie a cortexului epileptogen. Dura este incizată şi placa de electrozi se aplică fără a leza arahnoida. După sutura etanşă a durei în jurul cablurilor, se aplică voletul osos, cablurile exteriorizându-se prin tunelizare şi contraincizie la cca 10 cm distanţă de volet.

Benzile se aplică sub anestezie generală, prin incizie cutanată (1,5 cm) şi gaură de trepan de dimensiuni obişnuite sau uşor lărgită. Dura se incizează în cruce, marginile se coagulează, electrozii sunt avansaţi subdural. Cablurile sunt tunelizate şi exteriorizate prin contraincizie. Benzile se implantează în poziţii standard (câte două pentru fiecare emisferă), temporal şi frontal. Dacă se suspicionează existenţa unui focar occipital, se introduce a treia bandă, orientată posterior.

Electrozii subdurali şi epidurali pot fi menţinuţi teoretic 2-3 săptămâni, dar practic sunt extraşi după 3-10 zile. Extragerea electrozilor se practică sub anestezie generală pentru plăci şi fără anestezie (sau sedare intravenoasă) pentru benzi. Complicaţiile aplicării electrozilor subdurali şi epidurali sunt rare şi constau în: infecţii ale plăgii operatorii, edem cerebral reactiv, hematoame subdurale sau epidurale[2,65,85].

O alternativă frecvent folosită pentru explorarea structurilor meziale temporale, amigdala şi hipocampul, sunt electrozii introduşi prin puncţionarea foramen ovale[82]. Electrozii de foramen ovale sunt electrozi cu patru puncte de contact, semiflexibili şi rotunjiţi, pentru a nu penetra arahnoida. Aceştia sunt introduşi prin intermediul unei canule, conform tehnicii percutanate Kirschner, utilizând reperele Härtel. Inserţia electrozilor se practică sub anestezie locală sau generală. Canula se introduce sub control radioscopic până la nivelul cavum Meckel. Ulterior, se extrage mandrenul (inconstant se observă scurgerea de LCR) şi se introduce electrodul, care este avansat până la nivelul cisternei perimezencefalice, medial de hipocamp. Pentru extragerea electrodului nu este necesară anestezierea pacientului. Complicaţiile constau de obicei în apariţia durerii, hipoesteziei şi disesteziei trigeminale (cca 7% din cazuri); apariţia unei hemoragii subarahnoidiene, însoţită de sindroame de trunchi cerebral (sindrom pontin superior), este semnalată rar[82].

De aseamenea, aproape toate regiunile cerebrale pot fi investigate prin introducerea de electrozi de profunzime, fie prin gest stereotactic clasic, fie prin neuronavigaţie[2,37,44,65,70,82]. Această tehnică a fost susţinută de-a lungul timpului în special de către şcoala franceză.

În epilepsia temporală, electrozii de profunzime se introduc la nivelul hipocampului, pe cale occipitală sau temporală laterală. În localizările extratemporale ale focarului, electrozii de profunzime sunt orientaţi în mod special către cortexul frontal bazal. Implantarea electrozilor la nivelul cortexului parasagital nu este recomandată. De asemenea, implantarea de electrozi de profunzime în ariile senzitivomotorii este de evitat. În general, se folosesc înregistrări cu electrozi multipli, având la rândul lor puncte multiple de contact, ce pot conţine microelectrozi pentru studiul activităţii neuronale.

Tehnica de implantare a electrozilor de profunzime cuprinde trei stadii: imagistica cerebrală stereotactică, localizarea stereotactică a ţintelor, urmată de implantarea electrozilor. Proiecţia aparatului permite atât abordul ortogonal lateral (Talairach), cât şi abordul arc-sferă (Leksell). Se poate realiza implantarea simultană a electrozilor subdurali şi intracerebrali, prin intermediul a două volete mici practicate în zonele frontocentrale. Extragerea electrozilor nu necesită anestezie. Frecvenţa complicaţiilor este extrem de redusă. Acestea constau în infecţii intracraniene sau ale plăgii operatorii, infecţii sau sângerări subdurale[2,44].

Electrocorticografia intraoperatorie este indicată pentru ghidarea rezecţiei zonei epileptogene. În timpul calosotomiei, electrocorticografia urmăreşte întreruperea sincronizării descărcărilor epileptice între cele două emisfere. În timpul hemisferectomiei, electrocorticografia se practică în scopul evidenţierii descărcărilor epileptice în cortexul motor; dacă nu evidenţiază descărcări epileptice această zonă nu este rezecată. Deşi utilitatea sa este de multe ori contestată, electrocorticografia contribuie la un bun prognostic postoperator al crizelor, fiind curent folosită chiar de unii autori care-i contestă utilitatea[40]. Pentru electro-

Scanned with OKEN Scanner

corticografia intraoperatorie a fost proiectat un dispozitiv special (Montreal), dar pot fi folosite şi ansamburile de electrozi subdurali.

Electrocorticografia intraoperatorie se realizează în două etape. Prima electrocorticografie se practică înaintea rezecţiei pentru a evidenţia extensia reală a descărcărilor epileptice interictale. Cea de-a doua electrocorticografie se practică după rezecţia zonei epileptogene şi/sau a leziunii generatoare de crize, în scopul punerii în evidenţă a descărcărilor epileptice reziduale. Electrocorticografia se poate practica atât sub anestezie locală, cât şi sub anestezie generală. Morbiditate sau mortalitate asociată electrocorticografiei intraoperatorii nu a fost semnalată[40].

INTERVENŢII CHIRURGICALE SPECIFICE CHIRURGIEI EPILEPSIEI

În chirurgia epilepsiei se descriu două categorii de intervenţii chirurgicale: intervenţiile de rezecţie a zonei epileptogene (intervenţii curative) şi intervenţiile funcţionale, de disconexiune a structurilor anatomice cu rol în propagarea crizelor, sau stimulare a structurilor anatomice cu rol inhibitor asupra generării crizelor (intervenţii paliative). În categoria intervenţiilor de rezecţie sunt încadrate:

- lezionectomia;
- cortectomia;
- rezecţia lobară (temporală şi extratemporală);
- rezecţia individualizată (ghidată electrocorticografic);
- rezecţiile multilobare;
- hemisferectomia.

În urma acestor intervenţii, pacientul are şanse mari de a nu mai prezenta crize.

În categoria intervenţiilor de disconexiune sunt încadrate calosotomia şi transsecţiunile subpiale multiple. Stimularea se referă la implantarea de stimulatori la nivelul structurilor cerebrale. Atât disconexiunile, cât şi stimularea sunt intervenţii paliative, în urma cărora se obţin frecvent ameliorarea crizelor şi rar dispariţia lor.

Intervenţiile de rezecţie

Lezionectomia

Lezionectomia este definită ca rezecţia leziunii structurale, considerând că zona epileptogenă este inclusă în aceasta. Tehnica chirurgicală urmează principiile microneurochirurgiei.

Cortectomia (topectomia)

Cortectomia (topectomia) se defineşte ca rezecţia regiunii corticale ce reprezintă zona epileptogenă. Cortectomia se realizează prin aspirarea subpială a substanţei cenuşii a unui gir până la adâncimea şanţului intergiral, lăsând intactă substanţa albă subiacentă. Incizia piei mater se face pe bordul şanţului intergiral, aspiraţia se poate face cu aspiratorul cu ultrasunete (CUSA). Aspirarea subpială se face cu atenţie pentru a păstra vasele din interiorul şanţului intergiral[7,73]. Rezecţia se opreşte la minimum 2 cm de punctul în care s-a obţinut un răspuns funcţional prin stimulare corticală[45,51].

Rezecţiile temporale

Rezecţiile temporale sunt cele mai frecvente operaţii din chirurgia epilepsiei, fiind indicate în epilepsia temporală. Sub această denumire sunt cunoscute intervenţiile chirurgicale prin care este rezecată zona epileptogenă situată la nivelul cortexului lateral temporal şi/sau structurilor meziale temporale (amigdală, hipocamp). În funcţie de structurile anatomice rezecate, tehnicile chirurgicale principale folosite în epilepsia temporală sunt: lobectomia temporală (corticoamigdalohipocampectomie), amigdalohipocampectomia selectivă şi rezecţia neocorticală (cortectomie laterală).

Există două căi de a aborda teoretic chirurgia epilepsiei temporale. Prima cale consideră epilepsia temporală ca un grup de sindroame diferite care pot fi identificate preoperator, astfel încât chirurgul are un plan clar înaintea operaţiei privind structurile anatomice ce urmează a fi rezecate. Acest punct de vedere constituie baza teoretică a rezecţiilor standard (rezecţia temporală „en bloc", anteromezială şi amigdalohipocampectomia selectivă). Cea de-a doua cale priveşte epilepsia temporală ca un continuum de anomalii structurale având corespondent electric, ce se

Scanned with OKEN Scanner

extind la regiuni diferite ale lobului temporal. Aceste anomalii, identificate prin electrocorticografie (extra- sau intraoperatorie) ghidează extensia rezecţiei. Acest punct de vedere constituie baza teoretică a rezecţiilor individualizate.

Lobectomia temporală standard (fig. 12)

Au indicaţie pentru lobectomia (rezecţia) temporală standard pacienţii ce prezintă epilepsie temporală, de preferinţă cu zona epileptogenă în emisferă nedominantă, predominant în cortexul lateral. În cele mai multe cazuri, lobectomia temporală standard nu necesită investigaţii invazive preoperatorii şi nici electrocorticografie intraoperatorie. Este necesară lateralizarea vorbirii, preoperator.

Extensia rezecţiei este limitată de necesitatea păstrării ariilor vorbirii şi a radiaţiilor optice. De aceea, limita posterioară a rezecţiei cortexului lateral este de 5-6,5 cm în emisfera nedominantă şi 4-4,5 cm în emisfera dominantă în girii temporal mediu şi inferior şi 2 cm în girul temporal superior. Rezecţia hipocampului cuprinde capul şi corpul hipocampului până la 3-3,5 cm posterior.

Varianta tehnică „Falconer-Crandall" sau lobectomia temporală standard „en bloc" se defineşte ca rezecţia într-o singură piesă a cortexului lateral şi structurilor meziale, ce se realizează în trei timpi operatori: incizia cortexului temporal lateral, expunerea şi disecţia corpului hipocampului, disecţia girului parahipocampal[7,15,19]. Se realizează o craniotomie largă, frontotemporoparietală, cu expunerea podelei fosei medii. Limita tranşei posterioare de rezecţie este marcată în girul temporal mediu (T2).

Tranşa superioară (anterioară) a rezecţiei se realizează în girul temporal superior (T1), la 5 mm inferior de venele sylviene. T1 se rezecă subpial (coagulare, aspiraţie), iniţial în porţiunea inferioară a văii sylviene apoi a insulei, păstrând ca limită arahnoida care acoperă vasele sylviene. Lobul temporal este retractat lateral, expunând insula (limen insulae). Fasciculul uncinat este secţionat fără a intra în cornul temporal.

Tranşa posterioară se realizează prin coagulare şi aspiraţie dinspre lateral spre medial şi dinspre inferior spre superior. Ea va intersecta girul fusiform inferomedial şi cornul temporal al ventriculului lateral, superomedial. În câmpul operator apar lichid cefalorahidian şi plexul coroidian. Prin deschiderea cornului temporal se evidenţiază hipocampul; medial şi superior de capul hipocampului se află amigdala. Cornul temporal al ventriculului lateral se deschide pe întreaga sa lungime, prin disecţia plafonului ventricular dinspre posterior spre anterior.

Pentru expunerea şi disecţia corpului hipocampului se plasează un depărtător autostatic care va retracta lateral lobul temporal, polul cornului temporal este detaşat lateral de amigdală, situată anterior de el. Disecţia se continuă prin amigdală, separând porţiunea sa bazolaterală de cea corticomedială, ce fuzionează cu uncusul. Prin disecţie se ajunge la podeaua fosei medii, limita disecţiei este pia cisternei carotidiene, care lasă să se vadă prin transparenţă nervul oculomotor.

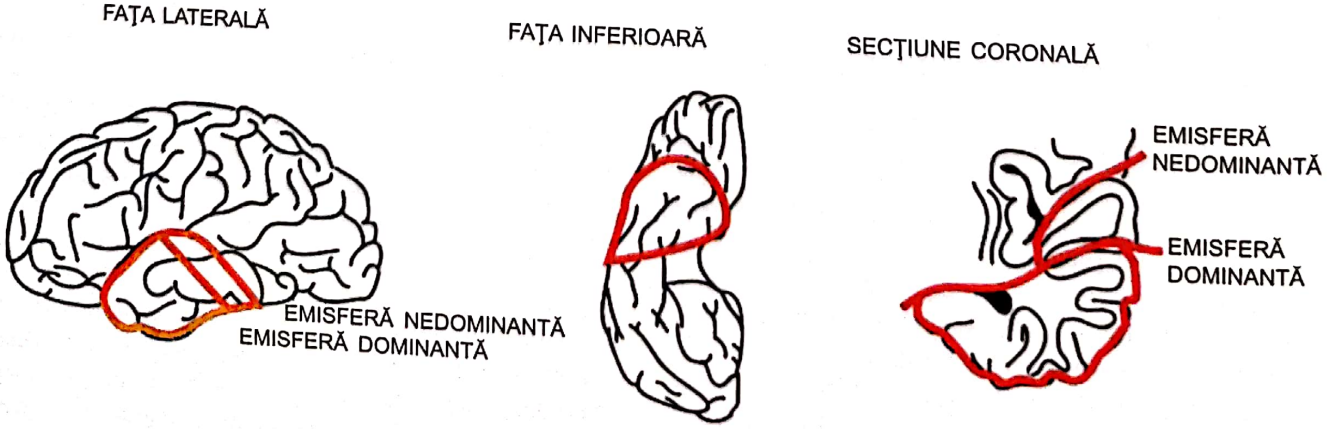

Fig. 12. Lobectomia temporală standard.

Scanned with OKEN Scanner

Se revine la nivelul tranşei posterioare, continuând disecţia girului temporal inferior (T3), fusiform şi parahipocampal până la nivelul marginii tentoriului, unde se plasează un tampon pentru reperaj.

Din interiorul ventriculului, plexul coroidian este elevat şi fixat cu un depărtător autostatic, supero-medial, pentru a expune fisura coroidiană şi fimbria fornixului. Faţa medială a hipocampului este detaşată la nivelul teniei fimbriei fornixului, dinspre posterior spre anterior, pe o distanţă de 3-3,5 cm. Prin detaşarea hipocampului este expusă faţa superioară a girului parahipocampal. Posterior, la 3-3,5 cm de pol, hipocampul şi girul parahipocampal sunt secţionate în plan coronar, până ce se ajunge la pia mezială, disecţia este continuată inferior şi lateral până se întâlneşte tamponul lăsat pentru reperaj în timpul disecţiei tranşei posterioare. Piesa „en bloc" rămâne ataşată numai prin girul parahipocampal.

Între hipocamp şi girul parahipocampal se află şanţul hipocampal, în care se găsesc ramuri din artera coroidiană (pentru uncus şi girul parahipocampal) şi ramuri din artera cerebrală posterioară (arterele cornului Ammon pentru hipocamp). Aceste vase sunt coagulate şi secţionate după ce au intrat în şanţul hipocampal, pentru a avea access spre girul parahipocampal (situate inferior şi lateral). Hipocampul este retractat lateral, pia este incizată longitudinal la nivelul girului parahipocampal, care este detaşat dinspre posterior spre anterior. Disecţia este completată până când hipocampul poate fi elevat de pe pia cisternei ambiens, piesa se ridică în bloc[7,15,68]. Pentru a proteja conţinutul vasculonervos al cisternelor nu trebuie depăşită marginea tentoriului.

Rezecţia extinsă a cortexului lateral este indicată în „patologia dualã", leziune neocorticală laterală (displazie corticală, microdisgenezii, glioză nespecifică, tumoră) asociată cu scleroză hipocampală, situaţie în care crizele pot avea origine dublă (mezială şi laterală). Rezecţia extinsă posterior a hipocampului este indicată în situaţia în care crizele debutează în întregul ax al hipocampului (cca 20% dintre pacienţii cu epilepsie temporală unilaterală).

Lobectomia (rezecţia) temporală anteromezială (fig. 13)

Au indicaţie pentru rezecţie temporală anteromezială pacienţii ce prezintă epilepsie meziobazală (scleroză mezială hipocampală) evidenţiată prin concordanţa următoarelor criterii:

– debut ictal lateralizat la unul dintre emisfere (EEG);

– atrofie hipocampală ipsilaterală (RMN);

– disfuncţie a memoriei concordantă cu debutul ictal;

– evidenţa că emisfera controlaterală poate suporta memoria.

Au contraindicaţie pentru rezecţia anteromezială temporală pacienţii la care se suspicionează că originea crizelor este în afara structurilor meziale temporale.

Dintre variantele tehnice, cea mai des folosită este tehnica „Spencer" ce se defineşte ca rezecţia temporală în doi timpi: rezecţia minimă a cortexului lateral (3,5 cm din girii temporal mediu şi inferior) urmată de rezecţia „en bloc" a structurilor meziale, incluzând hipocampul şi girul parahipocampal (de la 1,5 cm până la 5 cm posterior). Rezecţia poate fi completă incluzând şi girul temporal superior[30,67].

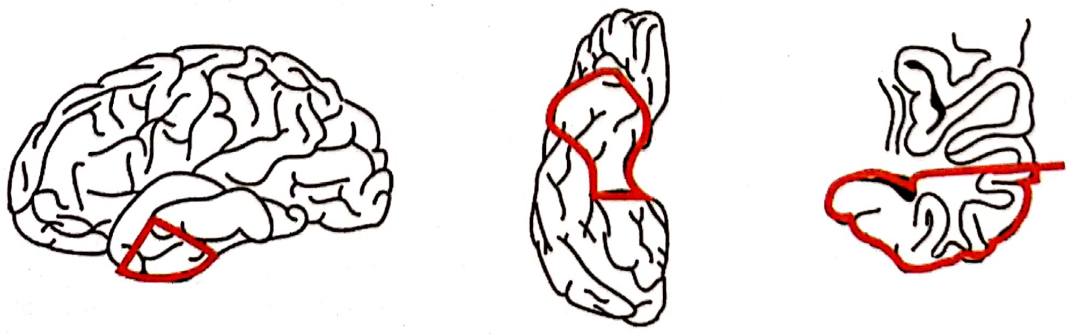

Fig. 13. Rezecţie temporală anteromezială.

Scanned with OKEN Scanner

Avantajele rezecţiei temporale anteromeziale faţă de lobectomia temporală standard constau în faptul că reduce riscul defectelor de câmp vizual, al tulburărilor cognitive postoperatorii şi al defectelor de memorie vizuală în lobul temporal nedominant.

Craniotomia, volet pterional modificat sau fronto-temporal, lărgit inferior prin rezecţia crestei sfenoidale, urmăreşte expunerea adecvată a lobului temporal. Varianta rezecţiei neocorticale complete (interesând toţi girii temporali) se realizează utilizând trei tranşe de disecţie.

Tranşa superioară începe la 2 cm posterior de polul temporal în girul temporal superior; la 1-2 cm în profunzime, se întâlneşte fisura sylviană şi spaţiul subarahnoidian al insulei, care se recunosc prin prezenţa substanţei cenuşii şi a lichidului cefalorahidian. Tranşa superioară se continuă până la 3,5-4 cm posterior de polul temporal în T2 şi T3.

Tranşa posterioară este perpendiculară pe cea superioară şi intersectează girii temporal mediu şi inferior, fiind orientată uşor anterior până ce cornul temporal al ventriculului lateral este deschis. La nivelul cornului temporal se aplică un tampon pentru a împiedica pătrunderea sângelui în ventricul. Disecţia practicată până în acest moment face ca lobul temporal să se retracteze spontan spre anterior, astfel încât tranşa superioară poate fi continuată anterior la nivelul polului temporal.

Tranşa inferioară se realizează prin disecţia substanţei albe de la nivelul cornului temporal, până la podeaua fosei medii, paralel cu cortexul temporal. Această incizie va întâlni şanţul colateral şi girul fusiform. Pentru deconectarea inferioară, girul fusiform se secţionează dinspre posterior spre anterior. Cortexul temporal antero-lateral poate fi ridicat în bloc şi detaşat prin secţionarea piei. Astfel sunt expuse insula şi hipocampul.

Pentru rezecţia structurilor meziale (amigdala, hipocampul şi girul parahipocampal) se plasează două depărtătoare autostatice, pe peretele medial şi lateral al cornului temporal al ventriculului lateral. Se practică o incizie de la nivelul polului anterior al fisurii coroidiene până la nivelul piei girului parahipocampal în porţiunea sa cea mai anterioară. Incizia traversează amigdala, care se rezecă prin aspirare. Prin transparenţa piei se vor vedea marginea tentoriului şi incizura tentorială, artera cerebrală posterioară şi nervul oculomotor. Pentru rezecţia hipocampului, depărtătoarele sunt repoziţionate în cornul temporal, posterior şi medial, la nivelul plexului coroidian. Fimbria este secţionată prin coagulare şi aspiraţie, separând-o de corpul hipocampului şi punând în evidenţă marginea fisurii (şanţului) hipocampale, în care sunt coagulate vasele hipocampale. Pentru a detaşa piesa, se practică o incizie posterioară, perpendiculară pe axul lung al hipocampului şi girului parahipocampal, la distanţe variabile de capul hipocampului. Uncusul se rezecă prin aspiraţie subpială, având grijă să nu fie lezate ramurile temporale fine din artera comunicantă posterioară, artera coroidiană şi artera cerebrală posterioară[21,68]. Există opinii diferite asupra extensiei rezecţiei hipocampului şi necesităţii rezecţiei amigdalei[7,17,20,23,46]. În ceea ce priveşte extensia rezecţiei girului parahipocampal, aceasta urmează de obicei rezecţia hipocampului.

Amigdalohipocampectomia selectivă (fig. 14)

Amigdalohipocampectomia selectivă, ca şi lobectomia temporală anteromezială, este indicată pentru

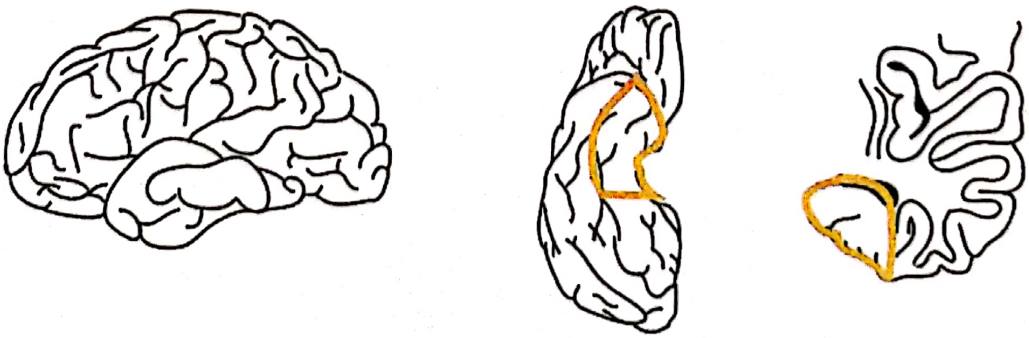

Fig. 14. Amigdalohipocampectomia selectivă.

Scanned with OKEN Scanner

epilepsia temporală meziobazală. În scop paliativ, amigdalohipocampectomia selectivă se indică şi la pacienţii la care zona epileptogenă este extinsă dincolo de structurile meziale temporale, dar acestea reprezintă componenta principală a circuitului epileptogen. Localizarea strictă a zonei epileptogene în structurile meziale temporale se realizează prin investigaţii semiinvazive sau mai frecvent invazive (electrozi de profunzime implantaţi stereotactic). Prin această tehnică chirurgicală, cortexul lateral este păstrat, diminuând riscul deficitelor postoperatorii.

Amigdalohipocampectomia selectivă se defineşte ca rezecţia complexului amigdalohipocampal. Deşi există variate tehnici chirurgicale[16,26,47], se folosesc două tipuri de abord principale:

– abordul transcortical transventricular prin girul temporal mediu (Niemeyer);

– abordul transsylvian prin şanţul circular (Yasargil).

În tehnica Yasargil, craniotomia pterională clasică este completată cu rezecţia crestei sfenoidale. Amigdalohipocampectomia se realizează cu aspiratorul cu ultrasunete, datorită spaţiului de manevră limitat. După deschiderea văii sylviene, se plasează un depărtător autostatic pe lobul frontal, un alt depărtător va fi susţinut de chirurg şi va retracta cortexul temporal. Se identifică şanţul circular şi bifurcaţia arterei cerebrale medii. Lateral de trunchiul inferior al celei de a doua diviziuni a arterei cerebrale medii, se practică o incizie la nivelul limen insulae. Se rezecă parţial amigdala, pentru a intra în cornul temporal al ventriculului lateral. Hipocampul se rezecă subpial, din acest punct spre posterior, până la sfârşitul porţiunii P2 a arterei cerebrale posterioare (segmentul P2 al arterei cerebrale posterioare este vizibil prin transparenţa arahnoidei). Disecţia este continuată din acest punct spre anterior şi lateral, prin şanţul colateral, incluzând girul parahipocampal, până când disecţia se uneşte cu tranşa iniţială a rezecţiei. Practic, se pot rezeca cca 1,5-2 cm din hipocamp, dar au fost comunicate rezecţii de până la 4 cm[86].

Abordul transsylvian are avantajul de a realiza o mai completă disconexiune a fibrelor frontale, cu o disecţie minimă a cortexului. Abordul transcortical are avantajul unui timp operator mai scurt şi al evitării manipulării excesive vasculare[41,80,86]. Amigdalohipocampectomia selectivă volumetrică stereotactică deschisă (Kratimenos) are ca prim timp operator localizarea stereotactică a complexului amigdalohipocampal[53].

Lobectomia temporală individualizată

Lobectomia temporală individualizată este indicată în epilepsia temporală cu următoarele caracteristici:

– debut ictal la nivelul lobului temporal în emisfera dominantă (EEG);

– determinată de o leziune corticală laterală (IRM);

– activitatea epileptiformă în cortexul lateral este limitată (EEG)[43,64].

Utilizarea electrocorticografiei intraoperatorii uşurează evaluarea prechirurgicală, care are ca scop în aceste cazuri numai lateralizarea ariilor epileptogene şi funcţionale, urmând ca extensia lor reală să fie determinată intraoperator.

Lobectomia temporală individualizată se defineşte ca rezecţia temporală ghidată electrocorticografic şi/sau prin controlul imagistic al extensiei rezecţiei structurilor meziale (IRM intraoperatorie). Se realizează atât sub anestezie locală, cât şi sub anestezie generală. Problema utilităţii electrocorticografiei este încă amplu dezbătută în ceea ce priveşte acurateţea cu care descărcările intericțale definesc zona epileptogenă şi superioritatea rezultatelor obţinute prin rezecţii ghidate electrocorticografic faţă de cele standard[64].

Rezecţia temporală neocorticală selectivă

Rezecţia temporală neocorticală selectivă este indicată atunci când există evidenţa debutului ictal strict în cortexul temporal lateral. Localizarea zonei epileptogene necesită investigaţii invazive preoperator (implantare de electrozi intracranieni). Această situaţie este întâlnită frecvent în displaziile corticale. Rezecţia temporală neocorticală standard se defineşte ca rezecţia tuturor celor trei giri temporali[14,45,69].

Rezecţiile extratemporale

Spre deosebire de epilepsia temporală, în epilepsiile extratemporale, angiografia cerebrală este importantă pentru evidenţierea pattern-ului vascular, sulcal şi giral. Este esenţială localizarea ariilor elocvente, pre- sau intraoperator, atât neinvaziv (IRM funcţională, MEG, PET), cât şi invaziv. Rezecţiile extratemporale sunt în principal rezecţii individualizate, ghidate electrocorticografic, dar în mai mică măsură se folosesc şi rezecţiile standard. Rezecţiile standard extratempo-

Scanned with OKEN Scanner

rale se referă în principal la: rezecţia frontală, frontală paramediană, frontopolară, frontală corticală laterală, de arie motorie suplimentară, centrală, parietală, occipitală.

Tehnica specifică rezecţiilor extratemporale este cortectomia (topectomia) realizată prin tehnica disecţiei subpiale (Horsley, Penfield)[3,45,55,56].

Rezecţia frontală standard

Pentru rezecţia frontală standard, se realizează un volet osos frontal. Se coagulează venele de drenaj spre sinusul sagital superior al feţei meziale a lobului frontal şi apoi acestea se secţionează aproape de cortex. Cortectomia se practică după coagularea piei la marginea posterioară a voletului (iniţial în girul frontal mediu), paralel cu aceasta, anterior de şanţul precentral. Se preferă incizia prin abord intersulcal, după coagularea vaselor de la nivelul şanţurilor intergirale. Disecţia substanţei albe este continuată într-un plan oblic spre anterior şi inferior. Lobul frontal se retractă, se identifică artera frontopolară care se coagulează şi se secţionează. Disecţia substanţei albe se continuă apoi anterior şi inferior, până la nivelul etajului anterior al bazei craniului. În cursul disecţiei se poate deschide cornul frontal al ventriculului lateral; intrarea în ventricul este acoperită cu un tampon pentru a evita pătrunderea sângelui intraventricular. Girus cinguli poate fi, fie rezecat, fie păstrat. În emisfera dominantă se lasă pe loc 2 cm din girul frontal inferior, pentru a evita tulburările de vorbire. De multe ori lobectomia frontală se completează cu calosotomie anterioară, realizată anterior şi medial de arterele pericaloase[56].

Rezecţiile frontale paramediane

Rezecţiile frontale paramediane se extind de la nivelul polului frontal spre şanţul precentral, limita laterală şi inferioară fiind la nivelul mijlocului girului frontal mediu sau la nivelul şanţului frontal inferior; medial, girus cinguli este rezecat.

Rezecţia frontopolară

Rezecţia frontopolară reprezintă rezecţia polului frontal. Acest tip de rezecţii este întâlnit în special în encefalomalacia posttraumatică, fiind importantă angiografia preoperatorie pentru a evidenţia dacă venele de drenaj corticale sunt aderente la zona de glioză.

Rezecţiile frontale convexitare

Rezecţiile frontale convexitare se referă la rezecţiile în porţiunea intermediară a lobului frontal, incluzând girul frontal mediu inferior şi uneori superior, în combinaţii variate.

Rezecţia de arie motorie suplimentară

Aria motorie suplimentară este localizată în cortexul mezial frontal superior, anterior de cortexul motor primar al membrului inferior şi superior de girus cinguli. Rezecţiile în această arie conduc la hemipareză controlaterală tranzitorie şi apraxie, fără deficite majore permanente[39].

Rezecţiile parietale

Rezecţiile parietale pot fi standard, dar cel mai frecvent sunt individualizate. Electrocorticografia şi localizarea zonei epileptogene parietale necesită înregistrări cu electrozi subdurali. În rezecţiile standard este esenţială identificarea meticuloasă şi prezervarea girului postcentral, care reprezintă limita anterioară a rezecţiei. Se pot rezeca 2,5-3 cm din girul postcentral inferior. Indicaţiile pentru acest tip de rezecţii sunt extrem de limitate. Este obligatorie prezervarea venelor de drenaj, care ascensionează din şanţul central sau postcentral spre sinusul sagital superior, ca şi a oricărei vene de drenaj din lobul parietal inferior în emisfera dominantă[12,46].

Rezecţia occipitală standard

Pentru lobectomia occipitală standard, se realizează un volet osos occipital. Se localizează girul angular, ce marchează capătul distal al fisurii sylviene, ce se află la cca 3,5 cm de polul occipital şi 2,5 cm de linia mediană. Girul angular se poate rezeca în emisfera nedominantă, dar nu se poate rezeca în emisfera dominantă, deoarece rezecţia sa este urmată de disfazie persistentă. Punctul preoccipital este punctul cel mai lateral al lobului occipital; el este situat la 6 cm de polul occipital, adiacent sinusului transvers şi în apropierea venei Labbé. Vena Labbé se identifică şi se prezervă, cu excepţia tumorilor extinse, ce infiltrează lobul parietal şi temporal în emisfera nedominantă. Lobul occipital se retractă dinspre medial spre lateral pentru a evidenţia, coagula şi secţiona venele de drenaj spre

Scanned with OKEN Scanner

sinusuri şi pentru a identifica polul occipital. Venele de drenaj ale polului occipital sunt păstrate până la sfârşitul rezecţiei. Incizia corticală în emisfera dominantă începe în punctul preoccipital şi se continuă până la fisura parietooccipitală, trecând inferior de girul angular. În emisfera nedominantă, tranşa de rezecţie trece superior de girul angular, rezecţia putându-se extinde anterior de aceasta. Pia mater se coagulează, se incizează, apoi cortexul este incizat şi disecţia se continuă în substanţa albă cu ajutorul coagulării bipolare şi aspiraţiei. Tranşa de rezecţie intersectează fisura parietooccipitală (la acest nivel sunt identificate ramuri din artera cerebrală posterioară, care sunt coagulate şi secţionate) şi cornul posterior al ventriculului lateral, care se acoperă cu un tampon, pentru ca sângele să nu pătrundă intraventricular. Ramurile arterei cerebrale posterioare de la nivelul fisurii calcarine se coagulează şi se secţionează. În final, se secţionează cortexul la nivelul cortului cerebelului şi coasei creierului, apoi se coagulează şi se secţionează venele polului occipital[32].

Rezecţiile multilobare

Rezecţiile multilobare sunt indicate în leziuni corticale extinse (malformaţiile corticale largi, hamartoame, encefalomalacie posttraumatică), dar şi în cazuri criptogenice cu zone epileptogene ce cuprind mai mult decât un lob. Rezecţiile multilobare (bi- sau trilobare) sunt considerate hemisferectomii subtotale şi sunt definite ca rezecţia mai multor lobi cerebrali în combinaţii variate (frontotemporale, frontoparietale şi temporooccipitale). Definirea zonei epileptogene necesită de obicei implantarea de electrozi intracranieni[38].

Hemisferectomia

Hemisferectomia este indicată la pacienţii cu epilepsii „catastrofice", la care o întreagă emisferă cerebrală este compromisă funcţional, dar acţionează ca un gigant focar epileptic. Aceşti pacienţi prezintă retard mental, hemipareză controlaterală, alterarea discriminării tactile controlateral şi hemianopsie. Hemisferectomia se defineşte ca rezecţia sau deconectarea unei emisfere cerebrale, astfel încât aceasta devine fiziologic nefuncţională.

Tehnicile chirurgicale folosite pentru hemisferectomie au evoluat de la hemisferectomia anatomică, ce presupune rezecţia unei emisfere cerebrale[48,77], la hemidecorticare (rezecţia cortexului)[83] şi ulterior la hemisferectomia funcţională sau hemisferotomie prin tehnici variate ce presupun în principal: rezecţie temporală, crearea unei ferestre corticale, de regulă centrală, şi deconectarea întregii emisfere prin calosotomie şi secţionarea celorlalte comisuri din interiorul ventriculului[6,8,55,63,78].

Cea mai nouă tehnică, deaferentarea hemisferică (tehnica Schramm), realizează deaferentarea tuturor fibrelor corticale ale unei emisfere de conexiunile lor cu ganglionii bazali şi emisfera controlaterală. Craniectomia expune întreaga lungime a corpului calos, la 3,5-4 cm inferior de fisura sylviană şi la 3-3,5 cm superior de aceasta. Se practică o lobectomie temporală anteromezială (amigdalohipocampectomie sau hipocampectomie selectivă) prin abord transcortical transventricular sau transsylvian (cu rezecţia girului temporal superior). De la nivelul cornului temporal deschis se practică o incizie transcorticală la nivelul liniei de proiecţie a ventriculului lateral (cornul frontal), lărgită până la nivelul sistemului ventricular şi curbată în jurul fisurii sylviene. Se păstrează ramurile din artera cerebrală medie şi venele ce traversează această linie de disecţie (incluzând vena Labbé). Se realizează o calosotomie parţială, urmând traiectul: corn temporal, trigon, splenium, corp. Disconexiunea frontală se obţine prin aspiraţie, pornind de la nivelul cornului frontal spre aripa sfenoidului şi medial spre fisura interemisferică. Se completează calosotomia, de la nivelul rostrumului, de-a lungul arterei pericaloase, până când se întâlneşte tranşa posterioară a calosotomiei anterioare. Această tehnică poate prezenta anumite modificări: deschiderea cornului temporal prin rezecţia girului temporal superior sau prin abord transsylvian (key-hole) în cazurile în care există chisturi perisylviene largi; completarea cu rezecţia cortexului insular, dacă este necesar, prin aspiraţie ultrasonică, subpial[62,63,78].

Intervenţiile paliative

Calosotomia

Calosotomia este indicată la pacienţii la care zona epileptogenă nu poate fi delimitată sau există zone

Scanned with OKEN Scanner

epileptogene multiple, astfel încât tehnicile de rezecţie nu se pot realiza. Aceşti pacienţi au crize secundar generalizate sau episoade multiple de status convulsiv, calosotomia urmărind întreruperea generalizării şi sincronizării bilaterale a descărcărilor epileptice. Calosotomia anterioară se defineşte ca deconectarea a 2/3 anterioare a corpului calos (până la nivelul spleniumului). Calosotomia posterioară se defineşte ca deconectarea segmentului posterior al corpului calos incluzând spleniumul. Calosotomia se realizează prin rezecţia subpială, extraventriculară a corpului calos, între cele două artere pericaloase[34,58].

Transsecţiunile subpiale multiple

Transsecţiunile subpiale multiple se indică pentru suplimentarea în ariile corticale funcţionale a rezecţiilor efectuate în ariile corticale nefuncţionale, precum şi ca tehnică unică în cazurile în care leziunea/zona epileptogenă este situată în cortexul motor şi senzitiv primar, în ariile vorbirii şi cortexul vizual. Tehnica transsecţiunilor subpiale multiple are la bază principiul anatomic conform căruia cortexul cerebral are o organizare columnară verticală, ce permite secţionarea fibrelor orizontale intracorticale ce propagă descărcarea epileptică, păstrând fibrele lungi funcţionale. Transsecţiunea fibrelor orizontale se realizează la distanţa de cel puţin 5 mm, măsuraţi în axul lung al unui gir, deoarece volumul cortical minim ce creează o descărcare paroxistică are un diametru de mai puţin de 5 mm[27,36].

Biostimularea

Biostimularea este indicată la pacienţii cu crize frecvente, rezistente, care nu au indicaţie pentru nici o altă tehnică chirurgicală. Structurile anatomice stimulate în scopul ameliorării crizelor epileptice sunt: cerebelul, talamusul, structurile meziale temporale şi nervul vag.

Stimularea cerebeloasă pare să amelioreze metabolismul cerebral. Nu este folosită pe scară largă şi nu se bucură de o deosebită simpatie din partea specialiştilor[76].

Structurile cerebrale profunde ce pot fi stimulate sunt: talamusul, amigdala şi hipocampul. Mecanismele specifice prin care acţionează stimularea cerebrală profundă sunt incomplet cunoscute. Se pare că stimularea cerebrală profundă modulează activitatea patologică a reţelelor neuronale. Ca aplicabilitate în tratamentul epilepsiei cea mai eficientă pare stimularea complexului amigdalohipocampic[75].

Dintre toate metodele de stimulare, cea mai utilizată este stimularea vagală (fig. 15). Pentru stimularea vagală este folosit un dispozitiv alcătuit dintr-un generator de stimul electric şi electrozi de platină în silicon, uniţi prin cabluri şi comandaţi printr-un sistem de programare computerizată (Neurocybernetic Prosthesis, Cyberonics, Houston, Texas). Stimulatorul NCP se implantează la nivelul vagului stâng[28,57].

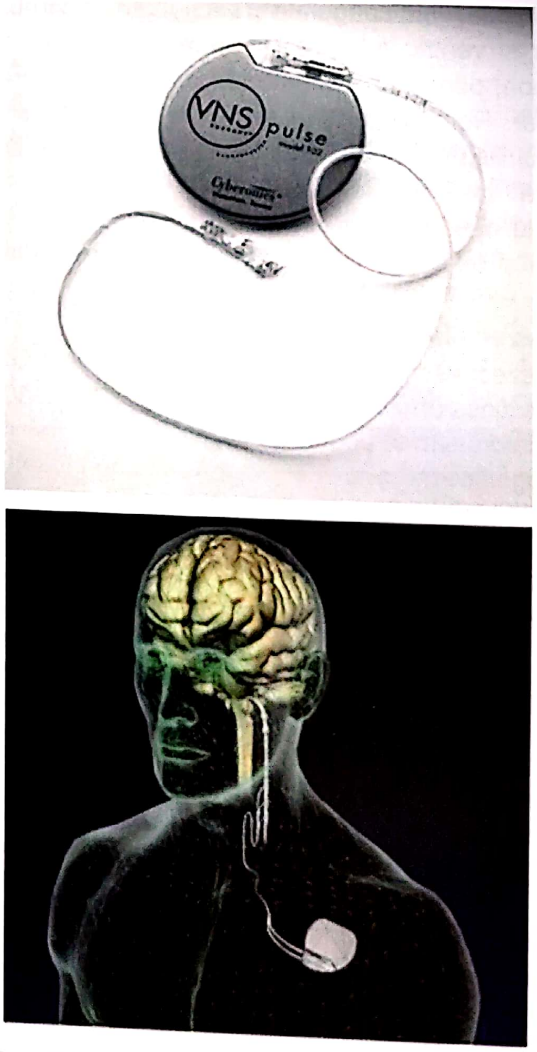

Fig. 15. *a.* Sistem de stimulare vagală NCP (Neurocybernetic Prosthesis, Cyberonics, Houston, Texas). *b.* Schema de implantare a SNV.

Scanned with OKEN Scanner

REZULTATE ȘI COMPLICAȚII POSTOPERATORII

Atât pe termen scurt, cât şi pe termen lung (minim 5 ani de la intervenţie), rezultatele postoperatorii în chirurgia epilepsiei se apreciază în funcţie de următoarele criterii: evoluţia frecvenţei şi intensităţii crizelor, apariţia postoperatorie a unor noi deficite neurologice şi evoluţia statusului neuropsihologic.

Unul din cele mai recente studii globale asupra rezultatelor postoperatorii imediate în chirurgia lobului temporal pentru epilepsie raportează vindecarea crizelor prin rezecţie temporală anteromezială la 67% din pacienţi. Conform grupului de la Zürich, la un an postoperator, după amigdalohipocampectomie selectivă, 79% din pacienţi nu au mai prezentat crize[14]. Rezecţiile extratemporale duc la dispariţia crizelor la 45% din pacienţi şi ameliorarea lor la 35% dintre aceştia[73]. În ceea ce priveşte evoluţia crizelor epileptice după hemisferectomie, absenţa crizelor se obţine în 70-85% din cazuri, iar reducerea frecvenţei cu cel puţin 80% se înregistrează în 10-20% din cazuri[33,77]. Rezultatele globale după calosotomie au indicat dispariţia crizelor la 5,5% şi ameliorarea semnificativă a acestora la 73,5% din pacienţi[58]. Ca tehnică unică, transsecţiunile subpiale multiple sunt urmate de ameliorarea crizelor în 75%, respectiv de dispariţia completă a acestora la 20-25% din cazuri[27,42]. Efectul stimulării vagale devine maxim la cca 14-18 luni. La jumătate din lotul de pacienţi adulţi, la 1-3 ani după implantare se raportează scăderea cu mai mult de 50%, ameliorarea frecvenţei lor fiind semnalată la cca 80% din pacienţi[31].

Scopul chirurgiei epilepsiei este vindecarea crizelor fără a crea noi deficite neurologice. Tehnicile sofisticate de imagistică şi electrofiziologie pre- şi intraoperatorie au fost dezvoltate tocmai pentru a evita crearea de noi deficite la pacienţii epileptici care, în ansamblu, sunt pacienţi cu o şansă de viaţă bună. Cu toate aceste precauţii, chirurgia epilepsiei nu este lipsită de ivirea unor complicaţii postoperatorii. În chirurgia lobului temporal pot apărea: disfazia, parezele de nerv trohlear şi oculomotor, cvadrantanopsia superioară, hemipareza, complicaţii cu caracter tranzitoriu la cca 6% din pacienţi. La 3% din pacienţi complicaţiile au caracter permanent[60].

Tehnicile chirurgicale actuale, ce utilizează predominant disconexiunea şi mai puţin rezecţia în hemisferectomie, au redus mortalitatea până aproape de 0, iar crizele focale ce complică evoluţia postoperatorie sunt de regulă tranzitorii[79]. Complicaţiile hemisferectomiei sunt: hemoragia postoperatorie precoce, hemosideroza, meningita aseptică şi hidrocefalia acută. Crizele postoperatorii precoce sunt mai frecvente în rezecţiile extratemporale decât în hemisferectomie, apărând la un sfert dintre pacienţi[33]. Complicaţia majoră a calosotomiei este sindromul de disconexiune hemisferică acută[58]. Transsecţiunile subpiale multiple sunt urmate frecvent de deficite neurologice, de cele mai multe ori tranzitorii, corespunzătoare ariilor corticale transsecţionate[27,42]. În stimularea vagală, pacienţii pot prezenta temporar disfonie, tuse, durere locală, parestezii[61].

O sinteză asupra studiilor de referinţă cu privire la rezultatele şi complicaţiile postoperatorii pe termen lung, la cel puţin 5 ani de la intervenţia chirurgicală, este prezentată în tabelul IV. Astfel, după rezecţie temporală, mortalitatea este absentă, iar afazia, deficitele motorii şi senzitive sunt semnalate la numai 0,4-4% din cazuri[66], în medie dispariţia crizelor fiind înregistrată la peste 60% din cazuri[10,87]. După rezecţie extratemporală, deficitele motorii, senzive şi/sau cognitive se pot menţine la 10% din cazuri, absenţa crizelor fiind raportată, în funcţie de autor, la 34-76% din pacienţi[11]. La 5 ani după hemisferectomie, la adulţi, mortalitatea este zero, dar la copii poate atinge până la 2%; disfazia şi agravarea hemiparezei afectează 11% din cazuri, iar crizele dispar la peste 60% dintre bolnavi[54]. După calosotomie, cel mult 17% din pacienţi mai prezintă sindrom de disconexiune[71], dispariţia celor mai debilitante crize fiind înregistrată într-un procent de 35%, iar ameliorarea acestora la cel puţin 50% cazuri[71,87]. După transsecţiuni subpiale multiple, hemipareza, defectele de câmp vizual şi alterarea memoriei se mai întâlnesc la 17% din cazuri, crizele fiind absente la 16-46%, iar ameliorarea prezentă la 62-71%. La pacienţi cu stimulare vagală sunt raportate: deficite precum dispneea (27%) şi pareza de corzi vocale (4%)[74], ameliorarea crizelor (cca 60%)[35,74] şi dispariţia acestora (0-9%)[25,35].

Scanned with OKEN Scanner

TABELUL IV

Rezultate şi complicaţii semnalate după o perioadă postoperatorie de minimum 5 ani

Tipul de intervenţie chirurgicală	Mortalitate (%)	Morbiditate (%; deficite)	Fără crize (ENGEL 1)	Ameliorat (%)
REZECŢIE TEMPORALĂ	0 (Spencer, 2008)	0,4-4 defecte de câmp vizual, afazie, deficite motorii sau senzitive (Spencer, 2008)	69 (Elsharkawi, 2009); 41-79 (Spencer, 2008); 66 (Zentano, 2005)	
REZECŢIE EXTRATEMPORALĂ	0 (Spencer, 2008)	10 deficite motorii, vizuale sau cognitive (Spencer, 2008)	34 (Zentano, 2005); 51 (Elsharkawi, 2009); 36-76 (Spencer, 2008)	
HEMISFERECTOMIE	0 (Spencer, 2008); 0-2 (la copii)	11 disfazie, agravarea hemiparezei (Spencer, 2008)	61 (Zentano, 2005); 65 (Pulsifer, 2004); 43-79 (Spencer, 2008)	
CALOSOTOMIE	0 (Tanriverdi, 2009; Spencer, 2008)	0-17 sindrom de disconexiune (Spencer, 2008)	35* (Zentano, 2005); 0 (Tanriverdi, 2009)	77,3 (Tanriverdi, 2009); 50-90 (Spencer, 2008)
TRANSSECŢIUNI SUBPIALE MULTIPLE	0 (Spencer, 2008)	19 hemipareză, defecte de câmp vizual, alterarea memoriei (Spencer, 2008)	16 (Zentano, 2005); 46 (Spencer, 2008)	62-71 (Zentano, 2005)
STIMULARE VAGALĂ	0 (Zentano, 2005)	27 dispnee 4 pareză de corzi vocale (Uthman, 2004)	0 (Montavont, 2006); 9 (de Herdt, 2007)	58 (Montavont, 2006); 60 (de Herdt, 2007); 60 (Uthman, 2004)

* Vindecarea crizelor celor mai debilitante.

CONCLUZII

Pacienţii epileptici au un handicap psihosocial major, trăind permanent cu teama apariţiei unei noi crize, având o speranţă mai redusă de viaţă faţă de populaţia generală, şanse mai mici de a avea copii, de a fi angajaţi sau de a urma programele instituţiilor de învăţământ[24,72]. Chirurgia epilepsiei devine astfel o alternativă terapeutică eficientă în cazurile corect selectate şi investigate. Este dependentă însă de existenţa unor centre specializate în care să lucreze echipe complexe cu expertiză în acest domeniu. Nivelul ştiinţific şi tehnic ridicat al metodelor de investigaţie, cât şi tratamentul (chirurgical şi medical) fac din epilepsie o afecţiune cu costuri ridicate. Cu toate acestea, chirurgia epilepsiei este perfect justificată, atât din punct de vedere medical, cât şi ştiinţific şi economic[22,52].

BIBLIOGRAFIE

1. Bancaud J, Chauvel P – Commentary: acute and chronic intracranial recording and stimulation with depth electrodes. In: Engel J Jr (ed): Surgical treatment of the epilepsies, Raven Press, New York, 1987, p. 289-296
2. Blott DR, Roper SN, Friedman WA – Invasive monitoring of limbic epilepsy using stereotactic depth and subdural strip electrodes: surgical technique. Surg Neurol. Jul 1997;48(1):74-9
3. Buchfelder M, Ştefan H – Neurosurgical treatment of epilepsy. Neurol Psychiat Brain Res. 1999;7:131-136
4. Bourgeois BF – General concepts of medical intractability. In: Lüders HO (ed): Epilepsy surgery, 2nd ed., Raven Press, New York, 2001, p. 63-68
5. Carreno M, Lüders HO – General principles of presurgical evaluation. In: Lüders HO, Comair YG (eds): Epilepsy surgery, 2nd ed., Lippincott Williams&Wilkins, 2001, p. 15-199

Scanned with OKEN Scanner

6. Comair YG – Functional hemispherectomy. In: Techniques in Neurosurgery, Raven Press Ltd., New York. 1995;1(1):52-57
7. Crandall PH – Cortical resections. In: Engel J Jr: Surgical treatment of the epilepsies, Raven Press, New York, 1987, p. 377-403
8. Delalande O, Fohlen M, Jalin C, Pinard JM – From hemispherectomy to hemispherotomy. In: Lüders HO, Comair YG (eds): Epilepsy surgery, 2nd ed, Lippincott Williams&Wilkins, Philadelphia, 2001, p. 741-746
9. Ebner A, Lüders HO – Basic concepts and electrophysiological approach in localization-related epilepsy. In: Pawlik G, Ştefan H (eds): Focus localization-multimethodological assessment of localization-related epilepsy, Germany, 1998, p. 94-134
10. Elasharkawy AE, Alabbasi AH, Pannek H şi colab. – Long-term outcome after temporal lobe epilepsy surgery in 434 consecutive adult patients. J Neurosurg. Jun 2009;110(6):1135-46
11. Elasharkawy AE, Behne F, Oppel F şi colab. – Long-term outcome of extratemporal epilepsy among 154 adult patients. J Neurosurg. Apr 2008;108(4):676-86
12. Elisevich K, Smith BJ – Surgery for parieto-occipital epilepsy. In: Lüders HO, Comair YG, (eds): Epilepsy surgery, 2nd ed., Lippincott Williams&Wilkins, Philadelphia, 2001, p. 705-718
13. Engel J Jr – Introduction to epilepsy. In: Gildenberg PL, Tasker RR (eds): Textbook of stereotactic and functional neurosurgery, Mc Graw-Hill, New-York, 1998, p. 1753-176
14. Engel J Jr, Wiebe S, Frenche J şi colab. – Practice parameter: temporal lobe and localized neocortical resections for epilepsy. Report of the Quality Standards Suncommittee of the American Academy of Neurology, in association with the American Epilepsy Society and the American Association of Neurological Surgeons. Neurology. 2003;60:538-547
15. Falconer MA, Hill D, Meyer A şi colab. – Treatment of temporal-lobe epilepsy by temporal lobectomy. A survey of findings and results. Lancet. Apr 1955;23:827-35
16. Fandino J, Wieser HG – Contributions of Hugo Hrayenbühl and M Gazi Yasargil to epilepsy surgery. In: Lüders HO (ed): Epilepsy surgery, 2nd ed., Raven Press, New York, 2001, p. 43- 53
17. Feindel W, Rasmussen T – Temporal lobectomy with amygdalectomy and minimal hipocampal resection: Review of 100 cases. Can J Neurol Sci. 1991;18(Suppl.4):603-605
18. Förster O – Zur operativen Behandlung der Epilepsien. Deutsch Zeitschr Nervenheilk. 1926;89:137-147
19. Fried I – Anatomic temporal lobe resections for temporal lobe epilepsy. Epilepsy Surgery. 4 Apr 1993;2:233-242
20. Goldring S, Edwards I, Harding GW, şi colab. – Results of anterior temporal lobectomy that spares amygdala in patients with complex partial seizures. J Neurosurg. 1992;77:185-193
21. Grossman R, Hamilton W – Temporal lobe operations for drug-resistant epilepsy. In: Engel J Jr (ed): Surgical treatment of the epilepsies, Raven Press, New York, 1987, p. 1287-1294
22. Gumnit RJ – Cost, accessibility, and quality-of-life issues in surgery of epilepsy. In: Lüders HO (ed): Epilepsy surgery, 2nd ed., Raven Press, New York, 2001, p. 75-78
23. Hardiman O, Burke T, Phillips J şi colab. – Microdysgenesis in resected temporal neocortex: Incidence and clinical significance în focal epilepsy. Neurology. 1998;38:1041-1047
24. Hauser AW, Hesdorffer DC – Epidemiology of intractable epilepsy. In: Lüders H (ed): Epilepsy surgery, 2nd ed., Raven Press, New York, 1992, p. 9-17
25. de Herdt V, Boona P, Ceulemans B şi colab. – Vagus nerve stimulation for refractory epilepsy: A Belgian multicenter study. Eur J Paediatr Neurol. 2007;11:261-269
26. Hori T, Tabuchi S, Kurosaki M – Subtemporal amygdalohippocampectomy for treating medically intractable temporal lobe epilepsy. Neurosurgery. Jul 1993;33(1):50-57
27. Hufnagel A, Zentner J, Fernandez G şi colab. – Multiple subpial transsection for control of epileptic seizures: effectiveness and safety. Epilepsia. 1997;38:678-88
28. Janszky J, Hoppe M, Behne F şi colab. – Vagus nerve stimulation: predictors of seizure freedom. J Neurol Neurosurg Psychiatry. Mar 2005; 76(3): 384-9.
29. Krause F – Die chirurgische Behandlung der Epilepsie. Med Welt. 1909;5:1418-1422
30. Kraemer DL, Spencer DD – Temporal lobectomy under general anesthesia. In: Techniques in neurosurgery, Raven Press Ltd,, New York, 1995, p.32-39
31. Labar D – Vagus nerve stimulation for 1 year in 269 patients on unchanged antiepileptic drugs. Seizure. Sept 2004;13(6):392-8.
32. Levens ME – Occipital lobectomy. In: Rengachary SS, Wilkins RH (eds): Neurosurgical operative atlas AANS Publication Committee, 1997, p. 115-121
33. Mani J, Gupta A, Mascha E, Lachhwani D şi colab. – Postoperative seizures after extratemporal resections and hemispherectomy in pediatric epilepsy. Neurology. 11 Apr 2006;66(7): 1038-43
34. Maxwell RE – Corpus callosotomy for surgical management of epilepsy. In: Gildenberg PL, Tasker RR (eds): Textbook of stereotactic and functional neurosurgery, Mc Graw-Hill, New York, 1998, p. 1903-1911
35. Montavont A, Demarquay G, Ryvlin P şi colab. – Long term efficacy of vagus nerve stimulation (VNS) in non-surgical refractory epilepsies in adolescents and adults. Rev Neurol (Paris). Dec 2007;163(12):1169-77
36. Morrell F, Kanner A M, de Toledo-Morrell L et al – Multiple subpial transsection. Adv Neurol. 1999;81:259-70
37. Munari C – Depth electrode implantation at Hopital Ste Anne, Paris. In: Engel J Jr (ed): Surgical treatment of the epilepsies, Raven Press, New York, 1987, p. 583-588
38. Munari C, Francione S, Kahane P şi colab. – Multilobar resections for the control of epilepsy. In: Wilkins RH, Rengachary SS: Neurosurgery, 2nd ed., Mc Graw-Hill, 1996, p. 1323-1339
39. Munari C, Tassi L, Cardinale F – Surgical treatment for frontal lobe epilepsy. In: Lüders HO, Comair YG (eds): Epilepsy surgery, 2nd ed., Lippincott Williams&Wilkins, Philadelphia, 2001, p. 689-697
40. Niedermeyer E – Electrocorticography. In: Niedermeyer E, Da Silva FL: Electroencephalography. Basic principles, clinical application and related field, Lippincott Williams&Willkins, 1993, p. 613-617
41. Niemeyer P, Bello H – Amygdalohippocampectomy for temporal lobe epilepsy. Microsurgical technique. Exc Medica. 1973; 293-20
42. Ogrezeanu I – Introducere în chirurgia epilepsiei. Edit. Universitaria Craiova, 2006, p. 220-232

Scanned with OKEN Scanner

80. Wieser G – Selective amygdalo-hippocampectomy for temporal epilepsy. Epilepsia. 1988;29(Suppl.2):100-113
81. Wieser HG, Müller S, Sciess R şi colab. – The anterior and posterior selective temporal amobarbital tests: angiographic, clinical, electroencephalographic, PET, SPECT findings and memory performance. Brain Cogn. 1997;33:71-97
82. Wieser HG, Elger CE, Stodieck SRG – The „foramen ovalae electrode": a new recording method for the preoperative evaluation of patients suffering from mesio-basal temporal lobe epilepsy". Electroenceph Clin Neurophysiol. 1985;61:314-322
83. Winston K, Welch K, Adler J, Erba G – Cerebral hemicorticectomy for epilepsy. J Neurosurg. 1992;77:889-895
84. Wolf P – The history of surgical treatment of epilepsy in Europe. In: Lüders HO (ed): Epilepsy surgery, Raven Press, New York, 1992, p. 9-17
85. Wyler AR – Subdural strip electrodes in surgery of epilepsy. In: Lüders HO (ed): Epilepsy surgery, Raven Press Ltd, New York, 1992, p. 395-398
86. Yasargil MG, Teddy PJ, Roth P – Selective amygdalo-hippocampectomy: operative anatomy and surgical technique. Adv Tech Stand Neurosurg. 1985;12:93-123
87. Yasargil MG, Teddy PJ, Roth PH – Selective amygdalo-hippocampectomy. Operative anatomy and surgical technique. In: Symon L, Brihaye J, Guidetti B et al (eds): Advances and Technical Standards in Neurosurgery, Springer-Verlag, Vienna, 1985, p. 93-123
88. Zenteno JFT, Dhar R, Wiebe S – Long-term seizure outcomes following epilepsy surgery: a systematic review and meta-analysis. Brain. 2005;128:1188-1198

Scanned with OKEN Scanner

Motto: *„Cel care îşi păstrează însuşirea de a vedea frumosul nu îmbătrâneşte niciodată".*

FRANZ KAFKA, scriitor german (1883-1924)

TRATAMENTUL NEUROCHIRURGICAL AL TULBURĂRILOR DE TONUS ȘI MIȘCARE

*Prof. dr. **Gabriel IACOB**, **Prof. dr. **Alexandru Vlad CIUREA**

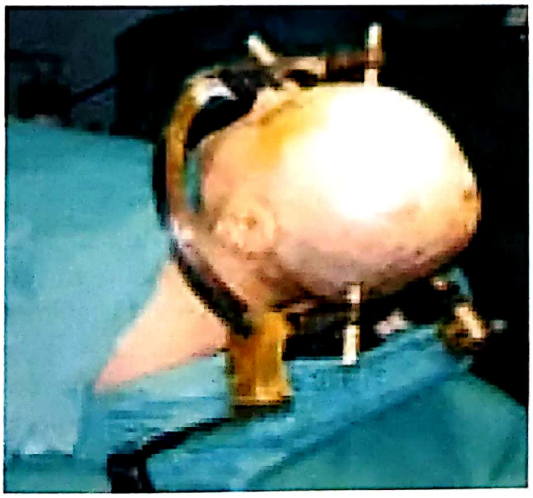

* Clinica de Neurochirurgie, Spitalul Universitar de Urgenţă Bucureşti,
Str. Splaiul Independenţei nr. 169, Sector 6, Cod 050098
e-mail: gbrl_cb@yahoo.com

** Clinica I Neurochirurgie, Spitalul Clinic „Bagdasar-Arseni" Bucureşti,
Şos. Berceni nr. 10-12, Sector 4, Cod 041902
e-mail: rsn@bagdasar-arseni.ro

Scanned with OKEN Scanner

TRATAMENTUL NEUROCHIRURGICAL AL TULBURĂRILOR DE TONUS ȘI MIȘCARE

Prof. dr. **Gabriel IACOB,** Prof. dr. **Alexandru Vlad CIUREA**

BOALA PARKINSON

Definiție

Boala Parkinson[8,15,24] este o afecţiune neurologică progresivă, frecventă (afectează în medie 1% din populaţia în vârstă de peste 50 de ani), invalidantă, cu etiopatogenie necunoscută (fiind incriminaţi factori toxici, farmacologici, metabolici, infecţioşi, genetici, imuni), al cărei substrat constă în scăderea dopaminei cu dezinhibiţia nucleului subtalamic şi creşterea activităţii pallidului medial; se exprimă clinic prin triada: tremor de repaus (4-7 cicli/s), rigiditate, bradikinezie, dificultate în iniţierea mişcărilor (akinezie), instabilitate posturală, micrografie, facies parkinsonian, tulburări de mers.

Deşi tremorul de repaus este cel mai dramatic simptom, fiind constatat la 69%-75% din pacienţi, lentoarea mişcărilor (bradikinezia) şi dificultatea în iniţierea mişcărilor (akinezia) constituie cele mai invalidante simptome (generează handicap sever în 22%, respectiv important în 48,3%), dar şi cele mai dificil de tratat.

Considerații fiziopatologice

Sub acţiunea factorilor etiopatogenici se produc degenerescenţa căilor dopaminergice nigrostriate (dispariţia celulelor dopaminergice, peste 80%, în „pars compacta" a substanţei negre, apariţia de incluziuni citoplasmice, intraneuronale, eozinofilice, specifice în neuronii din substanţa neagră (corpii Lewy), scad nivelele de dopamină în neostriat (nucleul caudat, putamen, globus pallidus) cu dezinhibiţia putamenului şi a nucleului subtalamic, inhibiţia segmentului lateral al globus pallidus, creşterea activităţii pallidului medial şi inhibarea talamusului medial prin intermediul proiecţiilor glutamatergice excitatorii. Astfel, rolul esenţial în inducerea sindromului parkinsonian îl are nucleul subtalamic prin creşterea activităţii pallidului medial[1,5,11,13,15,18,27].

Dacă încetinirea ratei de evoluţie a bolii este incertă, pentru ameliorarea simptomelor principale ale bolii s-au obţinut progrese semnificative uzitând atât tratamentul medical, cât şi cel chirurgical. Principala problemă a formelor avansate de boală, ce apar după aproximativ 5 ani, constă în faptul că pacienţii nu pot produce, stoca, respectiv elibera dopamina la nevoie. Fluctuaţiile în nivelele de levodopa produc sindromul „on-off", expun bolnavii la imobilitate, la mişcări incontrolabile, diskinetice, ce invalidează sever bolnavul, tulburări psihice. De asemenea, se întâlnesc şi cazuri de rezistenţă la tratamentul cu levodopa, tulburări de echilibru, tulburări de deglutiţie ce pot scurta viaţa bolnavilor[22,31].

Alternativa oferită de tratamentul chirurgical, bazat pe rafinamentele tehnologice oferite atât de tehnicile neuroimagistice CT, RM, cât şi de programele de soft,

Scanned with OKEN Scanner

deşi nu reprezintă o soluţie etiologică a bolii, fiind în prezent un tratament simptomatic, permite ameliorarea calităţii vieţii prin ameliorarea simptomelor bolnavului, se evită sau minimizează complicaţiile tratamentului cu droguri dopaminergice[18,19,31].

Alternativele terapeutice chirurgicale actuale verificate în timp

Acestea sunt enunţate în continuare:

Neurostimularea nucleului subtalamic

Neurostimularea nucleului subtalamic[1,3-5,8,14-19,21,22,24,25,27-30] este metoda de primă alegere, reversibilă, adaptabilă fiecărui bolnav, uzitată pentru tremor, rigiditate, akinezie, dar şi pentru a rezolva complicaţiile motorii induse de levodopa. Benabid[7,31,41] introduce ca ţintă la om, în 1993, nucleul subtalamic pentru stimularea cerebrală profundă, drept metodă de primă alegere, reversibilă, adaptabilă fiecărui bolnav.

Indicaţiile metodei[8,18] sunt îndeosebi pentru tineri, stabili emoţional, cu boală Parkinson, având răspuns terapeutic la levodopa, invalidaţi de perioade „on-off", cu mişcări involuntare anormale şi akinezie generate de tratamentul cu levodopa, înainte ca boala să afecteze viaţa personală, activitatea profesională, relaţiile sociale.

Contraindicaţiile metodei sunt: demenţă, psihoză, halucinaţii, imunodepresie, insuficienţe severe organice: cardiacă, pulmonară, renală, hepatică; neoplasme, hipertensiune arterială severă, angină pectorală instabilă.

Singurul echipament uzitat şi aprobat pentru neurostimulare este echipamentul „Activa" (Medtronic) ce constă în: electrozi de stimulare cerebrală profundă, cabluri de extensie, neurogenerator programabil, telecomenzi pentru bolnav şi pentru medic. Această metodă presupune o muncă de echipă în care sunt implicaţi: neuroradiolog – pentru a defini ţintele, neurochirurg – competent în mişcări involuntare, neurolog – specialist în mişcări involuntare, neuropsihiatru, neurofiziolog.

Stimularea cronică a nucleului subtalamic asigură[8,15,26]: o ameliorare egală cu „cel mai bun status", simptomele sensibile la dopa-terapie sunt ameliorate continuu, cu circa 60% în medie, pentru tremor ameliorarea este cea mai mare, între 63-100% – atingând performanţe egale stimulării cronice a nucleului ventral intermediar talamic, rigiditatea între 50-76%, akinezia între 43-69%, distoniile sunt diminuate, sincron cu stimularea în off, dar şi în on, stabilitatea posturală, echilibrul se ameliorează semnificativ în primul an, 52-70%, calitatea vieţii, cu diminuarea dozei drogurilor, în medie cu 70%.

Timpii operaţiei sunt (fig. 1):

– fixarea cadrului stereotactic pe capul bolnavului dispus peste linia orbitomeatală cu 11,5-18 grade;

– achiziţia imaginilor CT şi RM cerebral, cu şi fără contrast, fuzionarea imaginilor pe softul dedicat, precizarea ţintei, a punctului de intrare, a traiectoriei;

– cu anestezie locală, *se implantează microelectrozii de stimulare*, sub dubla oblicitate, în ţintă, folosind 2 găuri de trepan, în plan coronar, cu deschiderea standard a durei, respectiv a unei incizii pentru tunelizarea ulterioară a cablurilor de stimulare. Dispunerea celor 5 microelectrozi sunt necesari pentru determinarea ţintei fiziologice pentru înregistrări şi stimulare, precizând „fereastra terapeutică": beneficiul motor optim obţinut cu parametrii electrici la valori sub cele ce induc efecte adverse (diskinezii induse de stimulare, contracţii tonice, deviaţia monoculară a globilor oculari, parestezii controlaterale, manifestări vegetative, afective, greaţă, anxietate, senzaţii vizuale, hipofonie);

– dispunerea macroelectrodului cvadripolar Medtronic. Microelectrodul a cărui poziţie a indicat cele mai bune rezultate: descărcări neuronale caracteristice nucleului subtalamic ce corespund efectelor antiparkinsoniene induse prin stimulare, la cea mai joasă intensitate electrică, cu minim de efecte adverse, este înlocuit cu un macroelectrod cvadripolar permanent Medtronic – tip 3387, sub control fluoroscopic radiologic, între doi electrozi de stimulare. Se verifică poziţia electrozilor sub control fluoroscopic, se fixează de craniu cu dispozitivele Medtronic sau cu ciment;

– dispunerea conexiunilor şi a neurogeneratorului programabil.

Scanned with OKEN Scanner

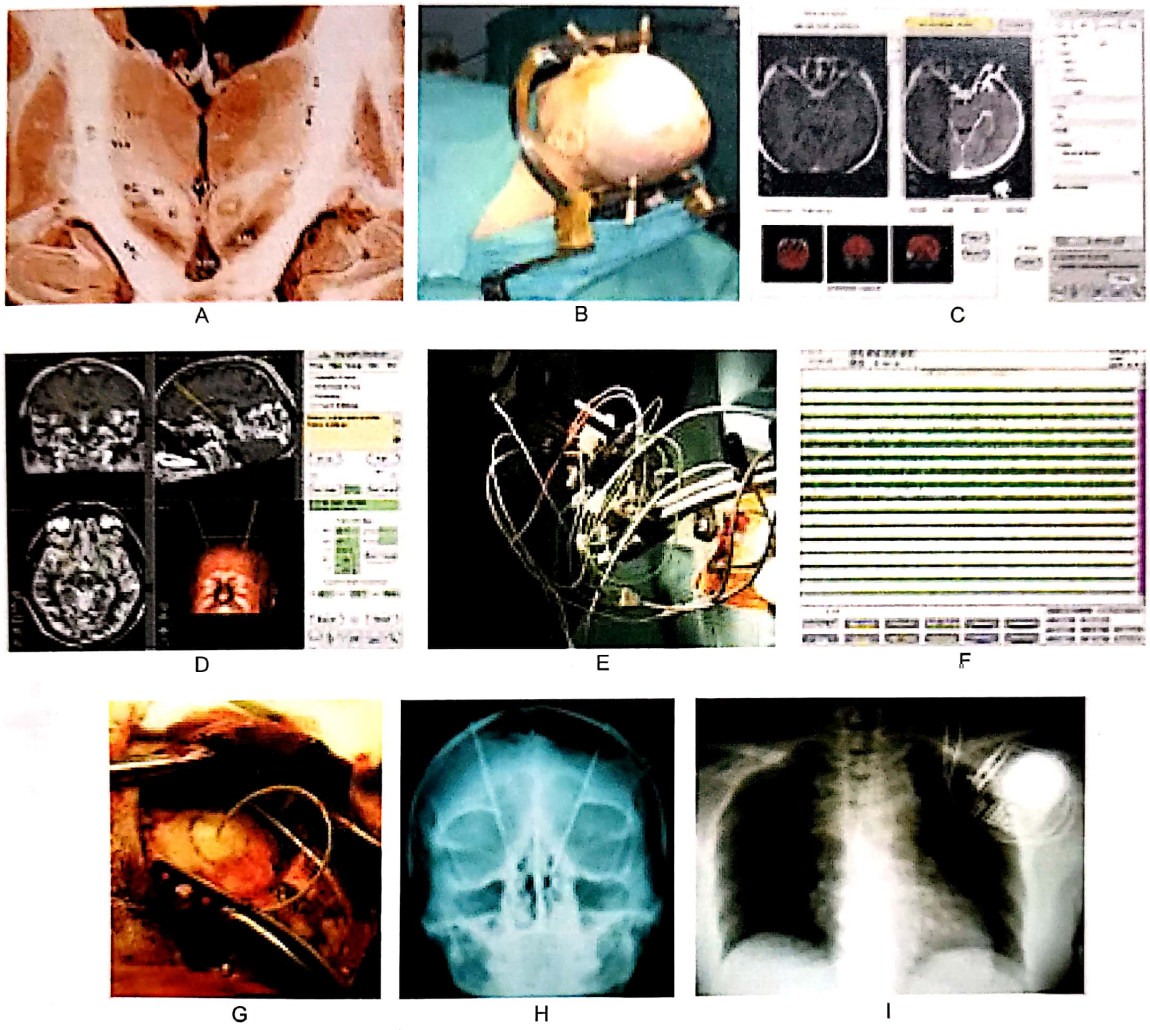

Fig. 1. Stimularea cerebrală profundă a nucleului subtalamic[8]. *A.* Secţiune cerebrală pe piesa anatomică în plan coronar. *B.* Dispunerea bolnavului în cadrul stereotactic Leibinger. *C.* Suprapunerea imaginilor RM şi CT cerebral cu cadru stereotactic folosind „auto-merge" a Stealth Station Medtronic. *D.* Determinarea ţintei calculate pe baza datelor neuroradiologice, a punctului de intrare, cât şi a traiectoriei. *E.* Aşezarea pe cadrul stereotactic a microdrive-ului, a microelectrozilor pentru înregistrare şi stimulare. *F.* Definirea ţintei fiziologice folosind softul Leadpoint Medtronic. *G.* Dispunerea macroelectrodului cvadripolar Medtronic şi fixarea lui. *H-I.* Rx de control demonstrând poziţionarea macroelectrozilor, a extensilor cablurilor, precum şi a neurogeneratorului.

Avantajele metodei[5-7,20,24,35,41,47,48,53-55]: este minim invazivă, adaptabilă, mai bine tolerată, parametrii de stimulare se pot regla în funcţie de statusul clinic al bolnavului, dar şi de evoluţia bolii, este complet reversibilă, permite diminuarea dozelor de levodopa şi implantarea bilaterală într-o şedinţă fără efecte secundare, permanente, induce efect benefic de neuroprotecţie prin suprimarea sau diminuarea outputului de glutamat al neuronilor nucleului subtalamic, îndeosebi când procedura este efectuată bilateral, permite bolnavului revenirea la activitatea profesională anterioară.

Dezavantajele metodei[5-7,17,20,25,41,47,48,53-55]: cost ridicat, necesită urmărire şi programare regulată, bateria se schimbă la 5 ani, îndeosebi cu noul generator Kinetra-Medtronic, în funcţie de setările parametrilor de stimulare, a modului de stimulare monopolară, bipolară, induce uneori un efect rebound cu reapariţia simptomatologiei, o serie de componente nondopaminergice şi nonmotorii – cognitive, psihiatrice, auto-

Scanned with OKEN Scanner

nomice nu sunt ameliorate; tulburările de vorbire pot fi agravate în cazul unei stimulări bilaterale, scade debitul sanguin cerebral în regiunile învecinate cortexului senzitivomotor, premotor, regiunea mediană a cerebelului, induce parestezii la pornirea stimulatorului, efect tranzitor, poate genera parestezii cheiro-orale, ataxie cerebeloasă, distonie, contracţii tonice ale membrelor controlaterale, infecţii pe traiectul bateriei şi al cablurilor, eroziunea ţesutului celular subcutanat în jurul cablurilor, serom la locul de implantare al bateriilor, ceea ce se reflectă în costuri suplimentare generate de zile de spitalizare, antibioterapie, noi gesturi chirurgicale pentru a îndepărta şi înlocui electrozi, cabluri etc., efectul negativ al factorilor înconjurători – diatermia pulsatilă prin radiofrecvenţă utilizată de stomatologi, dispozitive magnetice externe antifraudă în magazine, aeroporturi, aparate cu microunde etc.

Alte ţinte uzitate în stimularea cerebrală profundă cu indicaţii distincte în funcţie de simptomatologie sunt: nucleii talamici VIM şi/sau VOP, adiţional nucleul centromedian/parafascicular, precum şi globus pallidus – segmentul intern.

Alternative la stimularea cerebrală profundă[7-9,15] sunt:

– *infuzia directă a drogurilor* în parenchimul cerebral;

– *terapia genică* pentru a permite agenţilor neurotrofici să crească transmisia dopaminei sau în modularea activităţii ţintelor cerebrale disfuncţionale;

– *stimularea cortexului motor* – metodă utilă pentru inhibiţia marcată a tremorului şi a rigidităţii la bolnavi cu boala Parkinson severă, precum şi pentru inhibiţia unor mişcări involuntare asociate durerilor centrale prin deaferentare.

Tehnici stereotactice lezionale

Se folosesc:

• *radiofrecvenţa*[8,15,24]: iniţial se precizează neuroradiologic ţinta aleasă, apoi se identifică prin stimulare ţinta fiziologică, leziunea se realizează prin radiofrecvenţă.

Leziunea efectuată este sferică sau eliptică, cu margini nete, poate fi vizualizată mult timp după efectuarea gestului chirurgical;

• *radiochirurgia stereotactică*[8,15,24,32] uzitând: Gamma Unit, radioterapie multifascicule generate de acceleratorul linear, fascicule de particule grele: protoni sau nuclee de heliu produse de syncro-cyclotron; doza folosită este de 120-140 Gy, cu un colimator de 4 mm.

Transplanturile[2,8-11,13,15,16,20,23]

Constituie alternative terapeutice chirurgicale, al căror scop este acela de a restabili funcţia prin implantarea de neuroni sănătoşi; rezultatele sunt contestate sau încă insuficient testate, folosind:

• ţesut medulosuprarenalian – alternativă abandonată;

• ţesut mezencefalic fetal – alternativă uzitată în multe centre în lume;

• celule pigmentare, epiteliale, retiniene, ce produc şi eliberează dopamina – metodă în studiu;

• celule progenitor neurale;

• celule de glomus jugular, apte a elibera dopamina.

Pentru ameliorarea şanselor de reuşită a transplantului[6,8,15,23,31] se recomandă administrarea după reperaj stereotactic a:

• GDNF (glial derived neurotrophic factor);

• factorul de creştere 1 similar insulinei, respectiv factorul de creştere fibroblastic;

• reducerea stresului oxidativ, inhibiţia caspazelor;

• folosirea terapiei genice: celule modificate genetic in vitro şi apoi transplantate în gazdă; respectiv gena terapeutică este introdusă direct în celulele gazdă in situ folosind vectori virali;

• utilizarea celulelor polimerice încapsulate pentru eliberarea de dopamină şi factori neurotrofici;

• utilizarea agenţilor neurotrofici sau a neurotransmiţătorilor în creier cu ajutorul celulelor încapsulate;

• alegerea viitoarei ţinte pentru transplant în substantia nigra pars compacta.

BIBLIOGRAFIE

1. Arle JE, Alterman RL – Surgical options in Parkinson's disease. Med Clin N Am. 1999;83:483-498

Scanned with OKEN Scanner

2. Backlund EO, Granberg PO, Hamberger B et al – Transplantation of adrenal medullary tissue to striatum in parkinsonism: first clinical trials. J Neurosurg. 1985;62:169-173
3. Benabid AL, Pollak P, Hoffmann D et al – Chronic stimulation for Parkinson's disease and other movement disorders. In: Gildenberg PL, Tasker RR (eds): Textbook of Stereotactic and Functional Neurosurgery, McGraw-Hill, New York, 1997, p. 1199-1212
4. Benabid AL, Benazzouz A, Hoffmann D et al – Long term electrical inhibition of deep brain targets in movement disorders. Movement Disorders. 1998;13:119-125
5. Bejjani BP, Dormont D, Pidoux B et al – Bilateral subthalamic stimulation for Parkinson's disease by using three dimensional stereotactic magnetic resonance imaging and electrophysiological guidance. J Neurosurg. 2000;92:615-625
6. Bensadoun JC, Widmer HR, Zurn AD, Aebischer P – Polymer-encapsulated cells as a tool for drug delivery and neural transplantation in parkinson's disease. In: Krauss JK, Jankovic J, Grossman RG: Surgery for Parkinson's Disease and Movement Disorders, Lippincott Williams&Wilkins, Philadelphia, 2001, cap. 20, p. 245-251
7. Canavero S, Paolotti R, Bonicalzi V, Castellano G, Greco-Crasto S, Rizzo L, Davini O, Zenga F, Ragazzi P – Extradural motor cortex stimulation for advanced Parkinson disease. Report of two cases. J Neurosurg. 2002;97:1208-1211
8. Ciurea AV, Iacob G – Tehnici neurochirurgicale, Vol. I, Cartea Universitară, 2006, p. 227-306
9. During MJ, Kaplitt MG, Stern MB, Eidelberg D – Subthalamic GAD gene transfer in Parkinson disease patients who are candidates for deep brain stimulation. Hum Gene Ther. 2001;12:1589-1591
10. Fink JS – Neural Transplantation with cell sources other than human fetal tissue. In: Krauss JK, Jankovic J, Grossman RG: Surgery for Parkinson's Disease and Movement Disorders, Lippincott Williams&Wilkins, Philadelphia, 2001, cap. 17, p. 217-224
11. Freed CR, Clarkson ED, Leehey M, Zawada M, Thompson LL, Breeze RE – Clinical experience with fetal neural transplantation in Parkinson's disease. In: Krauss JK, Jankovic J, Grossman RG: Surgery for Parkinson's Disease and Movement Disorders, Lippincott Williams&Wilkins, Philadelphia, 2001, cap. 16, p. 210-216
12. Gill SS, Patel NK, Hotton GR, O'Sullivan K, McCarter R, Bunnage M, Brooks DJ, Svendsen CN, Heywood P – Direct brain infusion of glial cell line-derived neurotrophic factor in Parkinson disease. Nat Med. 2003;9:589-595
13. Hauser RA, Freeman TB, Snow BJ et al – Long-term evaluation of bilateral fetal nigral transplantation in Parkinson disease. Arch Neurol. 1999;56:179-187
14. Hutchison WD, Allan R, Oitz H, Levy R, Dostroivsky JO, Lang AE, Lozano AM – Neurophysiological identification of the subthalamic nucleus in surgery for Parkinson's disease. Ann Neurol. 1998;44:622-628
15. Iacob G, Constantinescu AI – Tratamentul chirurgical în boala Parkinson. Med Modernă. 2001;8:3(5),259-265
16. Iacob G, Ciurea AV – Tratamentul neurochirurgical al tulburărilor de tonus şi mişcare. In: Popescu I, Ciurea AV (sub red.): Tratat de Chirurgie, Vol. II, Neurochirurgie, Edit. Academiei Române, Bucureşti, 2007, cap. 20, p. 430-444
17. Iansek R, Rosenfeld JV, Huxham FE – Deep brain stimulation of the subthalamic nucleus in Parkinson's disease. Med J Aust. 2002;177:142-146
18. Krack P, Batir A, Van Blercom N, Chabardes S, Fraix V, Ardouin C, Koudsie A, Limousin PD, Benazzouz A, LeBas JF, Benabid AL, Pollak P – Five year follow-up bilateral stimulation of the subthalamic nucleus in advanced Parkinson's disease. N Engl J Med. 2003;349:1925-1934
19. Lang AE, Widner H – Deep Brain Stimulation for Parkinson's Disease: Patient Selection and Evaluation. Movement Disorders. 2002;17(Suppl.3):S94-S101
20. Limousin P, Krack P, Pollak P, Benazzouz A, Ardouin C, Hoffmann D, Benabid AL – Electrical stimulation of the subthalamic nucleus in advanced Parkinson's disease. N Engl J Med. 1998;339:1105-1111
21. Lindvall O – Rationales and strategies of fetal neural transplantation in Parkinson's disease. In: Krauss JK, Jankovic J, Grossman RG: Surgery for Parkinson's Disease and Movement Disorders, Lippincott Williams&Wilkins, Philadelphia, 2001, cap. 15, p. 195-209
22. Lozano AM, Hamani C – The Future of Deep Brain Stimulation. J Clin Neurophysiol. 2004;21:68-69
23. Moro E, Scerrati M, Romito LM, Roselli R, Tonali P, Albanese A – Chronic subthalamic nucleus stimulation reduces medication requirements in Parkinson's disease. Neurology. 1999;53:85-90
24. Nguyen JP – Neurotransplantation for Parkinson's Disease, 1st International Congress of the Emirates Neuroscience Society, Dubai, 2004
25. Obeso JA, Guridi J, Oroz-Rodriguez MC, Alvarez L, Macias R – Role of Surgery in the Management of Parkinson's Disease. In: Krauss JK, Jankovic J, Grossman RG: Surgery for Parkinson's Disease and Movement Disorders, Lippincott Williams&Wilkins, Philadelphia, 2001, cap. 8, p. 135-143
26. Patel NK, Heywood P, O'Sullivan K, Love S, Gill SS – MRI-directed subthalamic nucleus surgery for Parkinson's disease. Stereotact Funct Neurosurg. 2002;78:132-145
27. Pollak P, Fraix V, Krack P, Moro E, Mendes A, Chabardes S, Koudsie A, Benabid AL – Treatment Results: Parkinson's Disease. Movement Disorders. 2002;17(Suppl.2):S75-S83
28. Pollak P, Krack P, Fraix V, Mendes A, Moro E, Chabardes S, Benabid AL – Intraoperative Micro and Macrostimulation of the Subthalamic Nucleus in Parkinson's Disease. Movement Disorders. 2002;17(Suppl.3):S155-S161
29. Sturm V – Deep Brain Stimulation for Parkinson's Disease and Dystonia, 1st International Congress of the Emirates Neuroscience Society, Dubai, 2004
30. Volkmann J, Allert N, Voges J, Weiss PH, Freund HJ, Sturm V – Safety and efficacy of pallidal or subthalamic nucleus stimulation in advanced PD. Neurology. 2001;56:548-551
31. Volkmann J – Deep Brain Stimulation for the treatment of Parkinson's Disease. J Clin Neurophysiol. 2004;21:6-17
32. Worlwide Education and Awareness for Movement Disorders – Experimental Therapies in Parkinson's Disease, 2005
33. Young RF – Functional disease of the brain: treatment by gamma knife radiosurgery. In: DeSalles AAF (eds): Minimally invasive therapy of the brain, Thieme, New York, 1997, p. 225-234

Scanned with OKEN Scanner

TREMORUL ESENȚIAL

Definiție

Tremorul esenţial[3,4,6,7,9,12] este o mişcare involuntară, relativ frecventă (afectează 415 cazuri la 100 000 de adulţi peste 40 de ani), afectează preferenţial membrele superioare distal, mai rar capul şi membrele inferioare, caracterizat printr-un tremor cu frecvenţă joasă: 4-8 Hz, accentuat de mişcări volitive, dispare frecvent în repaos.

Etiologia tremorului esenţial nu se cunoaşte, deşi există cazuri în care s-a identificat o formă familială a bolii – transmisă autozomal dominant, cu penetranţă înaltă, dar cu expresie clinică variabilă.

Indicaţiile de tratament chirurgical stereotactic în tremorul esenţial, invalidant se adresează cazurilor la care tratamentul medical cu β-blocante şi anxiolitice este ineficace sau nu poate fi tolerat.

Tehnici chirurgicale

Tehnicile chirurgicale folosite sunt:

Neurostimularea cerebrală profundă [1-3,5,6,8,9,11-13]

Ţintele uzitate sunt:

- nucleul subtalamic (metoda are avantajul că necesită voltaje reduse, fără a dezvolta toleranţă la tratament);
- nucleii talamici: ventralis intermedius – Vim şi ventralis oralis posterior – Vop (neurostimularea produce blocarea transmisiei activităţii neuronale, iar prin desincronizare şi depolarizare se produce inactivarea zonei unde este dispus electrodul, respectiv activare antidromică sau ortodromică a celulelor sau fibrelor din cerebel, trunchi).

Rezultatele stimulării cerebrale profunde în tratamentul tremorului esenţial: abolirea tremorului în 79% din cazuri, cu o recurenţă a tremorului în 5% din cazuri, dar cu complicaţii mult reduse.

Efectuarea stimulării talamice, bilateral, induce o ameliorare a tremorului postural şi kinetic la 75%.

Tehnici chirurgicale stereotactice lezionale [3,6,11,15,16]

Ţintele folosite sunt: nucleus ventralis intermedius – Vim, nucleus ventralis oralis posterior – Vop, precum şi zona incerta.

Rezultatele postoperatorii imediate[3,11,13]: ameliorarea tremorului între 71,4%-93,7% din cazuri, menţinut pe perioade lungi (10 ani sau peste), diminuarea dizabilităţilor de desenat, scris, funcţionale.

BIBLIOGRAFIE

1. Alesch F, Pinter MM, Helscher RJ et al – Stimulation of the ventral intermediate thalamic nucleus in tremor dominated Parkinson's disease and essential tremor. Acta Neurochir (Wien). 1995;136:75-81
2. Blond S, Caparros-Lefebvre D, Parker F et al – Control of tremor and involuntary movement disorders by chronic stereotactic stimulation of the ventral intermediate thalamic nucleus. J Neurosurg. 1992;77:62-68
3. Ciurea AV, Iacob G – Tehnici neurochirurgicale, Vol. I, Cartea Universitară, 2006, p. 257-260
4. Deuschl G, Bergman H – Pathophysiology of Nonparkinsonian Tremors, Movement Disorders. 2002;17(Suppl.3):S41-S48.
5. Hubble JP, Busenbark KL, Wilkinson S et al – Deep brain stimulation for essential tremor. Neurology. 1996;46:1150-1153
6. Iacob G, Ciurea AV – Tratamentul neurochirurgical al tulburărilor de tonus şi mişcare. In: Popescu I (sub red.), Tratat de Chirurgie, Vol. II, Neurochirurgie, Edit. Academiei Române, Bucureşti, 2007, p. 430-444
7. Jankovic J, Cardoso F, Grossmann RG – Outcome after stereotactic thalamotomy for parkinson, essential and other types of tremor. Neurosurgery. 1995;37:680-687
8. Koller WC, Busenbark KL – Essential tremor. In: Watts RL, Koller WC (eds.): Movement Disorders, McGraw-Hill, New York, 1997, p. 365-386
9. Koller W, Pahwa R, Busenbark K – High frequency unilateral thalamic stimulation in the treatment of essential and parkinsonian tremor. Ann Neurol. 1997;42:292-299
10. Limousin P, Speelman JD, Gielen F, Janssene M – Multicentre European study of thalamic stimulation in parkinsonian and essential tremor. J Neurol Neurosurg Psychiatry. 1999;66:289-296
11. Mohadjer M, Goerke H, Milios E et al – Long term results of stereotaxy in the treatment of essential tremor. Stereotact Funct Neurosurg. 1990;54-55:125-129
12. Ondo W, Jankovic J, Schwartz K et al – Unilateral thalamic deep brain stimulation for refractory essential tremor and Parkinson's disease tremor. Neurology. 1998;51:1063-1069

Scanned with OKEN Scanner

13. Pahwa R, Koller WC – Thalamic Stimulation for Treatment of Essential Tremor. In: Krauss JK, Jankovic J, Grossman RG (eds.), Lippincott Williams&Wilkins, Philadelphia, 2001, cap. 24, p. 278-281
14. Vitek JL – Stereotaxic surgery and deep brain stimulation for Parkinson's disease and movement disorders. In: Watts RL, Koller WC (eds.): Movement disorders: neurologic priciples and practice, McGraw-Hill, New York, 1997, p. 237-255
15. Walter KA, Lee JII, Lenz FA – Thalamotomy for treatment of essential tremor. In: Krauss JK, Jankovic J, Grossman RG – Surgery for Parkinson's Diseases and Movement Disorders, Lippincott Williams&Wilkins, Philadelphia, 2001, cap. 23, p. 271-277
16. Zirh AT, Reich SG, Dougherty PM – Stereotactic thalamotomy in the treatment of essential tremor of the upper extremity: re-assessment including a blinded measure of outcome. J Neurol Neurosurg Psychiatry. 1999;66:772-775

TREMORUL SECUNDAR SCLEROZEI MULTIPLE

În cursul evoluției sclerozei multiple se întâlnesc distonii paroxistice, mioclonii, sindroame parkinsoniene, dar și trei tipuri de tremor[1,3,5,9-11,14]:

1) *Tremor de acțiune, tremor complex* (moderat ca intensitate în 32% din cazuri, respectiv în 6% din cazuri tremorul este invalidant, sever, generând dizabilitate funcțională importantă), combină componenta posturală și componenta intenționlală; interesează cel mai des membrele superioare – partea proximală, dar și capul, gâtul, membrele pelvine. Tremorul de acțiune apare tipic în leziunile pedunculilor cerebeloși, ale nucleilor cerebeloși laterali și ale vermisului; teoretic în orice leziune a căilor eferente cerebeloase, îndeosebi ale tractului cerebelotalamic.

2) *Tremor postural sever* – sinonime: tremor cerebelos postural sever, tremor rubral, tremor al pedunculilor cerebeloși superiori, tremor peduncular; se remarcă îndeosebi când antebrațele sunt flectate, cu brațele în abducție; afectează rotația și abducția-adducția umărului, dar și mișcările de flexie-extensie la nivelul cotului; este un tremor cu amplitudine mare, oscilații relativ lente: 2,5-4 Hz. Alteori tremorul postural interesează îndeosebi partea distală a extremităților superioare, mișcările de flexie-extensie ale mâinii și degetelor, este rapid, are frecvență între 2,5-10 Hz, fiind remarcat când bolnavul ține extremitățile superioare extinse, este mai puțin sever.

3) *Tremor intenționlal* – sinonime: tremor intenționlal cerebelos, tremor cerebelos kinetic, tremor ataxic, tremor hiperkinetic; se constată cu ocazia manevrei indice-nas, în momentul aproprierii degetului de țintă.

Indicațiile de tratament chirurgical stereotactic[5,9,11,16]

Întrucât unele forme de tremor se rezolvă spontan, indicațiile de tratament chirurgical se pun după 1 an, respectiv 6 luni, de la ultimul episod acut:

– când tremorul este simptomul predominant, frecvent unilateral, cu amplitudine mare, cu repercusiuni funcționale majore – împiedicând bolnavul să scrie, să mănânce etc.;

– tremor frecvent bilateral, asociat cu tremor axial, la care cea mai discretă tentativă de mobilizare a membrelor superioare generează oscilații ample (> 30 cm) ale întregului corp, împiedicând bolnavul să apuce un obiect.

Contraindicațiile gesturilor chirurgicale stereotactice[5,11]

Sunt:
– prezența plăcilor mari în talamus;
– sindromul cerebelos sever.

Tehnici chirurgicale

Cele mai folosite sunt:

• **Neurostimularea cronică**[4,5,7-9,11,16]: nucleul ventral intermediar talamic și nucleul subtalamic; risc operator redus chiar în cazul stimulării bilaterale, adaptarea parametrilor de stimulare la statusul clinic al bolnavului – în contextul unei boli în evoluție, sti-

Scanned with OKEN Scanner

mulatorul poate fi oprit noaptea fără a genera tremor „rebound".

• **Tehnici stereotactice lezionale**[2,5,6,9-12,15]: talamotomii interesând nucleul ventro-oralis posterior sau nucleus ventralis intermedius (rezultate satisfăcătoare inițiale în 65-96% din cazuri, pe termen lung 50-70% din cazuri).

BIBLIOGRAFIE

1. Alusi SH, Glickman S, Aziz TZ et al – Tremor in multiple sclerosis. J Neurol Neurosurg Psychiatry. 1999;66:131-134
2. Barnett GH, Kinkel RP, Bashin C et al – Stereotactic thalamotomy for intractable tremor in multiple sclerosis. Neurology. 1992;42 (Suppl.3):327
3. Bauer HJ – Problems of symptomatic therapy in multiple sclerosis. Neurology. 1978;28:8-20
4. Benabid AL, Pollak P, Gao D et al – Chronic electrical stimulation of the ventralis intermedius nucleus of the thalamus as a treatment of movement disorders. J Neurosurg. 1996;84:203-214
5. Ciurea AV, Iacob G – Tehnici neurochirurgicale, Vol. I, Cartea Universitară, 2006, p. 261-262
6. Critchley GR, Richardson PL – Vim thalamotomy for the relief of the intention tremor of multiple sclerosis. Br J Neurosurg. 1998;12:559-562
7. Geny C, Nguyen JP, Cesaro P et al – Thalamic stimulation for severe action tremor after lesion of the superior cerebellar peduncle. J Neurol Neurosurg Psychiatry. 1995;59.641-642
8. Geny C, Nguyen JP, Pollin B et al – Improvement of severe postural cerebellar tremor in multiple sclerosis by chronic thalamic stimulation. Movement Disorders. 1996;11:489-494
9. Haddow LJ, Mumford C, Whittle IR – Stereotactic treatment of tremor due to multiple sclerosis. Neurosurg Q. 1997;7:23-24
10. Hooper J, Whittle IR – Long-term outcome after thalamotomy for movement disorders in multiple sclerosis. Lancet. 1998; 352:1984
11. Iacob G, Ciurea AV – Tratamentul neurochirurgical al tulburărilor de tonus și mișcare. In: Popescu I (sub red.): Tratat de Chirurgie, Vol. II, Neurochirurgie, Edit. Academiei Române, București, 2007, cap. 20, p. 430-444
12. Nguyen JP, Feve A, Leguerinel C, Pollin B, Cesaro P, Keravel Y – Surgical treatment of tremor secondary to multiple sclerosis. In: Krauss JK, Jankovic J, Grossman RG: Surgery for Parkinson's Diseases and Movement Disorders, Lippincott Williams&Wilkins, Philadelphia, 2001, cap. 25, p. 282-287
13. Speelman JD, Van Manen J – Stereotactic thalamotomy for the relief of intention tremor in multiple sclerosis. J Neurol Neurosurg Psychiatry. 1984;47:596-599
14. Tranchant C, Bhatia P, Marsden CD – Movement disorders in multiple slerosis. Movement Disorders. 1995,4:418-423
15. Whittle IR, Haddow LJ – CT guided thalamotomy for movement disorders in multiple sclerosis: problems and paradoxes. Acta Neurochir (Wien). 1995;64.13-16
16. Whittle IR, Hooper J, Pentland B – Thalamic deep-brain stimulation for movement disorders due to multiple sclerosis. Lancet. 1998;351:109-110.

TREMORUL POSTTRAUMATIC

Definiție

Tremorul posttraumatic[1,4,5,7,8,13,14,17,20] este o entitate clinică ce constă în mișcări involuntare, persistente, generate cel mai frecvent de traumatisme craniocerebrale grave prin decelerație – frecvent accidente de circulație, urmate de stare de comă prelungită, cu leziuni axonale difuze cu topografii diverse: subcortical-talamus, corpul calos, substantia nigra, probabil nucleul roșu, mezencefal, nucleul dințat ipsilateral, dar și căile dentatotalamice. Tremorul posttraumatic, „a mid-brain syndrome following head injury"[13], apare tardiv – în medie 4 săptămâni și 1 an, în funcție de vârstă și de amploarea suferinței cerebrale secundare, predominant sau exclusiv în partea superioară a extremităților, de obicei la subiecți de sex masculin, uni- sau bilateral.

Tipuri de tremor[4,7,12]

– *Tremor tranzitor,* cu frecvență mare, mimează tremorul esențial și cel fiziologic, nu induce dizabilități adiționale.

– *Tremor persistent, postural,* îndeosebi când membrul nu este sprijinit; mimează tremorul cerebelos de repaos.

– *Tremor persistent,* cu frecvență joasă, cunoscut și sub denumirea de tremor kinetic, cu frecvența între 2,5-4 Hz, poate interfera cu orice mișcare, amplitudinea crește la atingerea țintei. Accentuarea treptată a mișcărilor poate fi expresia amplificării tremorului în circuite reverberante generate de afectarea căii talamice. Mișcările oscilatorii ritmice pot fi uneori întrerupte de mișcări neregulate cu „aspect mioclonic" sau chiar „hemibalic". Tremorul poate apărea și în repaos,

Scanned with OKEN Scanner

îndeosebi când membrul nu este susţinut, mimând un „tremor cerebelos de repaos", fiind cunoscut şi ca „tremor rubral", „tremor Holmes", „mioritmii".

– *Tremor de însoţire* a extremităţii cefalice, tremor de însoţire a trunchiului superior, constatat la 1/2 din bolnavi.

Alternative de tratament chirurgical în tremorul posttraumatic, la tineri, cu tremor invalidant

Stimularea cerebrală profundă[2,4,7,12,19,20], talamică, cronică ameliorează tremorul, dar nu şi bradikinezia; efectele sunt inconstante.

Tehnici stereotactice lezionale[1,3,4,6-8,10-12,15,16,18]: ţintind zona incerta şi talamusul bazal ventrolateral, ameliorează tremorul în 88% din cazuri pe termen lung; pot genera efecte secundare: dizartrie, ataxia trunchiului, deficite motorii controlateral.

BIBLIOGRAFIE

1. Andrew J, Fowler CJ, Harrison MJG – Tremor after head injury and its treatment by stereotaxic surgery. J Neurol Neurosurg Psychiatry. 1982;45:815-819
2. Broggi G, Brock S, Franzini A et al – A case of posttraumatic tremor treated by chronic stimulation of the thalamus. Movement Disorders. 1993;8:206-208
3. Bullard DE, Nashold BS Jr – Stereotaxic thalamotomy for treatment of posttraumatic movement disorders. J Neurosurg. 1984;61:316-321
4. Ciurea AV, Iacob G – Tehnici neurochirurgicale, Vol. I, Cartea Universitară, 2006, p. 263-264
5. Curran TG, Lang AE – Trauma and tremor. In: Findley LJ, Koller WC (eds): Handbook of tremor disorders, Marcel Dekker, New York, 1995, p. 411-428
6. Fox JL, Kurtzke JF – Trauma-induced intention tremor relieved by stereotaxic thalamotomy. Arch Neurol. 1966;15:247-251
7. Iacob G, Ciurea AV – Tratamentul neurochirurgical al tulburărilor de tonus şi mişcare. In: Popescu I, Ciurea AV (sub red.): Tratat de Chirurgie, Vol. II, Neurochirurgie, Edit. Academiei Române, Bucureşti, 2007, cap. 20, p. 430-444
8. Krauss JK, Mohadjer M, Nobbe F et al – The treatment of posttraumatic tremor by stereotactic surgery. J Neurosurg. 1994;80:810-819
9. Krauss JK, Wakhloo AK, Nobbe F et al – MR pathological correlations of severe posttraumatic tremor. Neurol Res. 1995; 17:409-416
10. Krauss JK, Traenkle R, Kopp KH – Posttraumatic movement disorders in survivors of severe head injury. Neurology. 1996;47:1488-1492
11. Krauss JK, Traenkle R, Kopp KH – Movement disorders secondary to moderate and mild head injury. Movement Disorders. 1997;12:428-431
12. Krauss JK, Nobbe FA, Mundinger F – Surgical Treatment of Posttraumatic Tremor. In: Krauss JK, Jankovic J, Grossman RG: Surgery for Parkinson's Diseases and Movement Disorders, Lippincott Williams&Wilkins, Philadelphia, 2001, cap. 26, p. 288-295
13. Kremer M, Russell WR, Smyth GE – A mid-brain syndrome following head injury. J Neurol Neurosurg Psychiatry. 1947; 10:49-60
14. Jankovic J – Post-traumatic movement disorders: central and peripheral mechanisms. Neurology. 1994;44:2006-2014
15. Marks PV – Stereotactic surgery for post-traumatic cerebellar syndrome: an analysis of seven cases. Stereotact Funct Neurosurg. 1993;60:157-167
16. Niizuma H, Kwak R, Ohyama H et al – Stereotactic thalamotomy for postapoplectic and posttraumatic involuntar movements. Appl Neurophysiol. 1982;45:295-298
17. Obeso JA, Narbona J – Post-traumatic tremor and myoclonic jerking. J Neurol Neurosurg Psychiatry. 1983;46:788
18. Ohye C, Hirai T, Miyazaki M et al – VIM thalamotomy for the treatment of various kinds of tremor. Appl Neurophysiol. 1982;45:275-280
19. Standhart H, Pinter MM, Volc D et al – Chronic electrical stimulation of the nucleus ventralis intermedius of the thalamus for the treatment of tremor. Movement Disorders. 1998;13(Suppl.3):141
20. Vesper J, Funk T, Kean BC et al – Thalamic deep brain stimulation: present state of the art. Neurosurg Q. 2000;10:252-260

DISTONII

Definiție

Distoniile[1,4,.5,9] sunt contracţii involuntare şi repetitive ale muşchilor, confirmate EMG, precipitate sau cel puţin exacerbate voluntar, ce generează mişcări spasmodice, de răsucire sau posturi anormale. În funcţie de teritoriul anatomic afectat, distoniile sunt:

- *Generalizate*.
- *Hemidistonie*.
- *Segmentare*.
- *Focale*, de exemplu: distonia cervicală sau torticolis, blefarospasmul, crampa scriitorului etc. Acest tip

Scanned with OKEN Scanner

de distonii apar în decadele 4-6 şi rămân focale, spre deosebire de distoniile copiilor, ce apar tipic în membre, evoluează progresiv, devenind generalizate.

• *Tardive*, severe, generează extensia gâtului şi a trunchiului, apar după droguri blocante dopaminergice;

• *Paroxistice*, apar în contextul mişcărilor sau în repaos, sunt predominant distonice şi pot constitui expresia activităţii critice în nucleii bazali.

• *Distonia Segawa:* răspunde la înlocuirea L-dopa, apare prin perturbări enzimatice ce împietează producţia de dopamină endogenă (deficit de guanozin trifosfat ciclohidrolază).

Etiopatogenia distoniilor[4,5,9,17,21]

Acestea pot fi:

– *Primare:* genetice, primare – idiopatice.

– *Secundare:* hipoxie, hemoragii focale, parte componentă în fenotipul diverselor encefalopatii: paralizia cerebrală distonică, boala Wilson, boala Hallervorden-Spatz, leziuni de nuclei bazali, trunchi cerebral, îndeosebi la tineri, leziuni ale nervilor periferici, ce pot genera ocazional distonii segmentare, dureroase, fără a se cunoaşte mecanismele fiziopatologice specifice fiecărui tip de distonie.

Distoniile apar probabil prin creşterea activităţii segmentului intern al globus pallidus, în timp ce pallidotomia reduce hiperactivitatea corticală.

Alternative terapeutice chirurgicale în distonii

Tehnici chirurgicale stereotactice lezionale[2,5,9,12,15,17,18,24,25]: ţintele uzitate sunt: globus pallidus internus, VIM, respectiv nucleul ventralis oralis. Este de remarcat că în distoniile secundare prognosticul este mai bun decât în cele primare.

Stimularea cerebrală profundă[3-6,9,10,13,19-23,25,26] s-a impus din 1990 la bolnavi cu distonie severă, primară, secundară, generalizată sau segmentară, inclusiv bolnavilor cu distonie cervicală ce nu au beneficiat de injecţiile cu toxină botulinică. Metoda are efecte adverse reduse, permite ameliorarea simptomelor prin dispunerea flexibilă a electrozilor în urma stimulării şi a răspunsului la stimulare, se poate efectua şi bilateral fără dezavantajele leziunilor bilaterale.

Administrarea de baclofen intratecal[1,5,7,8,9,11,16] este sporadic benefică în distoniile idiopatice şi secundare. Se face iniţial un test screening cu injectare în bolus, într-un cateter introdus prin puncţie lombară în spaţiul subarahnoidian şi dirijat în sens cranial, până la C7-T2, cu doze de 50-200 µg, urmărind efectul la 12 ore. Dacă testul screening este util, se folosesc pompe programabile – cele mai uzitate şi utile pentru ajustarea dozelor folosite şi pompe nonprogramabile. Dozele zilnice de baclofen pentru distonie variază între 200-1 000 µg, mai mari decât cele folosite în spasticitate. Cu toate că efectele în timp ale baclofenului în distonie diminuează cu 15%, administrarea de bolusuri periodice de 200-300 µg la 6 ore, cu doze reduse de infuzie între bolusuri, este utilă.

BIBLIOGRAFIE

1. Albright AL – Intrathecal Baclofen for treatment of dystonia. In: Krauss JK, Jankovic J, Grossman RG: Surgery for Parkinson's Diseases and Movement Disorders, Lippincott Williams&Wilkins, Philadelphia, 2001, cap. 29, p. 316-322
2. Andrew J, Fowler CJ, Harrison MJ – Stereotaxic thalamotomy in 55 cases of dystonia. Brain. 1983;106:981-1000
3. Benabid AL, Pollack P, Limousin P et al – Chronic stimulation of the ventrolateral thalamic nucleus in dystonia. Focus Dystonia, 1994, p. 26
4. Brin MF, Germano I, Danisi F, Weisz D, Olanow CW – Deep brain stimulation in the treatment of dystonia. In: Krauss JK, Jankovic J, Grossman RG: Surgery for Parkinson's Diseases and Movement Disorders, Lippincott Williams&Wilkins, Philadelphia, 2001, cap. 28, p. 307-315
5. Ciurea AV, Iacob G – Tehnici neurochirurgicale, Vol. I, Cartea Universitară, 2006, p. 265-268
6. Coubes P, Cif L, Fertit HE et al – Electrical stimulation of the globus pallidus internus in patients with primary generalized dystonia: long-term results. J Neurosurg. 2004;101:189-194
7. Dalvi A, Fahn S, Ford B – Intrathecal baclofen in the treatment of dystonic storm. Movement Disorders. 1998;13:611-612
8. Dressler D, Oeljeschlager RO, Ruther E – Severe tardive dystonia: treatment with continuous intrathecal baclofen administration. Movement Disorders. 1997;12:585-587

Scanned with OKEN Scanner

9. Iacob G, Ciurea AV – Tratamentul neurochirurgical al tulburărilor de tonus şi mişcare. In: Popescu I, Ciurea AV (sub red.): Tratat de Chirurgie, Vol. II, Neurochirurgie, Edit. Academiei Române, Bucureşti, 2007, cap. 20, p. 430-444
10. Krauss JK, Yianni J, Loher TJ, Aziz TZ – Deep brain stimulation for dystonia. J Clin Neurophysiol. 2004;21:18-30
11. Kroin JS., Ali A, York M et al – The distribution of medication along the spinal channel after chronic intrathecal administration. Neurosurgery. 1993;33:226-230
12. Kumar R, Lozano AM, Hutchison WD et al – Pallidal procedures for the treatment of refractory dystonia. Movement Disorders. 1997;12:865-870
13. Kumar R, Dagher A, Hutchison WD, Lang AE, Lozano AM – Globus pallidus deep brain stimulation for generalized dystonia: clinical and PET investigation. Neurology. 1999;53:871-874
14. Kumar R – Methods for Programming and Patient Management with Deep Brain Stimulation of the Globus Pallidus for the Treatment of Advanced Parkinson's Disease and Dystonia. Movement Disorders. 2002;17(Suppl.3):S198-S207
15. Lin JJ, Lin GY, Shih SZ et al – Benefit of bilateral pallidotomy in the treatment of generalized dystonia. J Neurosurg. 1999;90:974-976
16. Narayan RK, Loubser PG, Jankovic J et al – Intrathecal baclofen for intractable axial dystonia. Neurology. 1991;41:1141-1142
17. Ondo GW, Desaloms M, Krauss JK, Jankovic J, Grossman RC – Pallidotomy and thalamotomy for dystonia. In: Krauss JK, Jankovic J, Grossman RG: Surgery for Parkinson's Diseases and Movement Disorders, Lippincott Williams&Wilkins, Philadelphia, 2001, cap. 27, p. 299-306
18. Tasker RR – Surgical treatment of the dystonias. In: Gildenberg P, Tasker RR (eds): Textbook of stereotactic and functional neurosurgery, McGraw-Hill, New York, 1996, p. 1015-1032
19. Trottenberg T, Paul G, Meissner W, Maier-Hauff K, Taschner C, Kupsch A – Pallidal and thalamic neurostimulation in severe tardive dystonia. J Neurol Neurosurg Psychiatry. 2001;70: 557-559
20. Tronnier VM, Fogel W – Pallidal stimulation for generalized dystonia, Report of three cases. J Neurosurg. 2000;92:453-456
21. Vayssiere N, Gaag N, Cif L et al – Deep brain stimulation for dystonia confirming a somatotopic organization in the globus pallidus internus. J Neurosurg. 2004;101:181-188
22. Vercueil L, Pollak P, Fraix V, Caputo E, Moro E, Benazzouz A, Xie J, Koudsie A, Benabid AL – Deep brain stimulation in the treatment of severe dystonia. J Neurol. 2001;248:695-700
23. Vercueil L, Krack P, Pollak P – Results of Deep Brain Stimulation for Dystonia: A Critical Reappraisal. Movement Disorders. 2002;17(Suppl.3):S89-S93
24. Vitek JL, Zhang J, Evatt M et al – Gpi pallidotomy for dystonia: clinical outcome and neuronal activity. Adv Neurol. 1998;78:211-219
25. Vitek JL, Evatt M, Zhang J et al – Pallidotomy and deep brain stimulation as a treatment for dystonia. Neurology. 1999;(Suppl. 2):A294
26. Volkmann J, Benecke R – Deep Brain Stimulation for Dystonia: Patient Selection and Evaluation. Movement Disorders. 2002;17(Suppl.39):S112-S115

DISTONIA CERVICALĂ

Definiție

Distonia cervicală este o sechelă postencefalitică, cea mai frecventă formă de distonie focală[2,4,6,9,11], se caracterizează prin:

– mişcări involuntare, cu caracter tonic, ce se repetă stereotip, sacadat, subintrant, numai în timpul stării de veghe;

– tremor, inconstant, al muşchilor cervicali: sternocleidomastoidian, trapez, uneori şi pielosul gâtului, inducând posturi anormale ale capului, care se menţin un timp variabil (secunde, minute);

– cervicalgii;

– contractură paravertebrală lombară (semnul V Dimitri) – semn cu valoare prognostică, ce indică posibilitatea de apariţie şi a altor manifestări extrapiramidale;

– crize oculogire;

– pareza convergenţei globilor oculari;

– alte semne extrapiramidale.

Alternative chirurgicale uzitate în distonia cervicală

Miotomii şi miectomii[1,2,4,5,7,9]:

– *în laterocolis:* secţionarea muşchiului sternocleidomastoidian de partea opusă direcţiei de rotire a bărbiei, asociată denervării selective a ramurilor periferice a nervului spinal acccesoriu pentru sternocleidomastoidian;

– *în retrocolis:* rezecţii parţiale bilaterale ale părţii superioare a trapezului, spleniusului, semispinalis capitis, semispinalis cervicis;

– *în caz de ridicare/anteversie a umărului sau înclinarea umărului ipsilateral* se recomandă miotomii/ miectomii ale părţii superioare a muşchiului trapez.

Rizotomia anterioară intradurală şi secţionarea nervului spinal accesoriu[2,4,8,9]:

– tehnica standard include *secţionarea bilaterală a rădăcinilor anterioare C1-C3, precum şi a rădăcinilor*

Scanned with OKEN Scanner

caudale ale nervilor spinali – această tehnică are în prezent indicaţii limitate.

Rizotomia anterioară unilaterală combinată cu secţionarea nervului spinal, accesoriu controlateral, în cazul unui bolnav cu distonie cervicală rotaţională[2,4,9,11,12].

Decompresiunea microvasculară a nervului spinal accesoriu[2,4,9-11].

Ramisectomia posterioară şi denervarea periferică selectivă (secţionarea extraduralã a primelor radicele ale rădăcinilor posterioare ale nervilor cervicali)[1,9,10,13].

Stimularea medulară cronică (dispunerea de electrozi cvadripolari, longitudinal în spaţiul epidural la C2-C4)[2,9,11].

Tehnici chirurgicale stereotactice funcţionale talamice şi palidale[9,13,14].

Aborduri combinate[9,10].

BIBLIOGRAFIE

1. Bertrand CM – Selective peripheral denervation for spasmodic torticollis: surgical technique, results and observations in 260 cases. Surg Neurol. 1993;40:96-103
2. Bertrand CM – Surgical management of spasmodic torticollis and adult-onset dystonia. In: Schmidek HH, Sweet WH (eds.): Operative neurosurgical techniques, 3rd ed., W.B. Saunders, Philadelphia, 1995, p. 1649-1659
3. Chen XK, Ji SK, Zhu H et al – Operative treatment of bilateral retrocollis. Acta Neurochir (Wien). 1991;113:180-183
4. Ciurea AV, Iacob G – Tehnici neurochirurgicale, Vol. I, Cartea Universitară, 2006, p. 269-283
5. Davis DH, Ahlskog JE, Litchy WJ et al – Selective peripheral denervation for torticollis: preliminary results. Mayo Clin Proc. 1991;66:365-371
6. Dauer WT, Burke RE, Greene P et al – Current concepts on the clinical features, aetiology and management of idiopathic cervical dystonia. Brain. 1998;121:547-560
7. Ford B, Louis ED, Greene P et al – Outcome of selective ramisectomy for botulinum toxin resistant torticollis. J Neurol Neurosurg Psychiatry. 1998;65:472-478
8. Friedman AH, Nashold BS Jr, Sharp R et al – Treatment of spasmodic torticollis with intradural selective rhizotomies. J Neurosurg. 1993;78:46-53
9. Iacob G, Ciurea AV – Tratamentul neurochirurgical al tulburărilor de tonus şi mişcare. In: Popescu I, Ciurea AV (sub red.): Tratat de Chirurgie, Vol. II, Neurochirurgie, Edit. Academiei Române, Bucureşti, 2007, cap. 20, p. 430-444
10. Jho HD, Jannetta PJ – Microvascular decompression for spasmodic torticollis. Acta Neurochir. 1995;134:21-26
11. Krauss JK, Grossman RC, Jankovic J – Treatment options for surgery of cervical Dystonia. In: Krauss JK, Jankovic J, Grossman RG: Surgery for Parkinson's Diseases and Movement Disorders, Lippincott Williams&Wilkins, Philadelphia, 2001, cap. 30, p. 323-329, 332
12. Sorensen BF, Hamby WB – Spasmodic torticollis: results in 71 surgically treated patients. Neurology. 1966;16:867-878
13. Vitek JL, Lenz FA – Pallidal surgery: a new option for surgical treatment of dystonia. In: Krauss JK, Grossman RG, Jankovic J (eds): Pallidal surgery for the treatment of Parkinson's disease and movement disorders, Lippincott-Raven, Philadelphia, 1998, p. 121-133
14. Vitek JL, Zhang J, Evatt M et al – Gpi pallidotomy for dystonia: clinical outcome and neuronal activity. Adv Neurol. 1998;78:211-219

HEMISPASMUL FACIAL

Definiţie

Hemispasmul facial[2,5,9,10,12] desemnează contracţii incontrolabile, intermitente, spasmodice ale muşchilor faciali dintr-o jumătate a feţei; rar hemispasmul facial apare bilateral[11]. Hemispasmul facial are o prevalenţă estimată la 7 cazuri din 100 000 de bărbaţi, respectiv de 14 cazuri la 100 000 de femei, apărând mai des la adulţi de vârstă medie şi la bătrâni, deşi s-au citat cazuri şi la copii[7,9].

Clinic[2,9,12] se constată în hemispasmul facial contracţii, dar şi atrofii ale muşchilor faciali, ce apar tipic într-o progresiune rostrocaudală, interesând partea superioară a feţei, apoi partea inferioară; evoluţia inversă a contracţiilor muşchilor faciali a fost remarcată la 10% din bolnavi.

Tratament chirurgical

Tratamentul chirurgical al hemispasmului facial constă în decompresiunea microvasculară a nervului facial, în prezent singurul tratament viabil, cu rezultate de durată[2,4,9,12].

Scanned with OKEN Scanner

Bolnavul este explorat RM cerebral pentru a decela potenţiale cauze ce pot induce hemispasm facial: tumori, anevrisme, malformaţii arteriovenoase, artere dolicoectatice[1-5,8,10]. Explorarea CT craniocerebrală[2] precizează extensia posterioară a celulelor mastoidiene, malformaţiile bazei craniului (de exemplu malformaţia Chiari 1) etc.

Tehnica reprezintă poziţionarea bolnavului în decubit lateral, respectiv „park bench", efectuarea unei craniotomii la joncţiunea sinus transvers, sinus sigmoid[2,5,9,10].

Sub microscop operator se deschide arahnoida, expunând iniţial nervii cranieni IX-XI, apoi rotind masa operatorie spre chirurg cu 15-20° se diminuează retracţia cerebelului, facilitând vizualizarea nervului facial şi vestibulocohlear.

În cazurile tipice de hemispasm facial, nervul facial poate fi găsit în următoarele 3 situaţii[5]: aspect normal, în contact cu vasul ofensator, atrofic, la nivel de „root entry zone".

Cauzele ce pot genera hemispasm facial sunt[1,5,9]:

– structuri vasculare: AICA, PICA, complexul vertebrobazilar;

– compresiune adiţională indusă de cerebel (floculus) şi/sau de plexul coroidian voluminos;

– arahnoidită.

În cazurile de hemispasm facial atipice[5], în care progresiunea spasmelor interesează iniţial partea inferioară a feţei, apoi pe cea superioară, sediul compresiunii este rostral şi posterior faţă de nerv la root entry zone, putând fi determinat de o venă – ce poate fi coagulată şi secţionată, sau de artera cerebeloasă antero-inferioară a cărei ramură perforantă către trunchi trebuie cruţată, evitând riscul de anacuzie ce impune atenţionarea bolnavului preoperator.

Rezultatele decompresiunii microvasculare în tratamentul hemispasmului facial oferă, după Barker şi Jannetta[1] în 1995, pe 703 bolnavi operaţi:

– la peste 90% din cazuri – oprirea hemispasmului facial tipic imediat postoperator, respectiv 70% din cazuri – oprirea hemispasmului facial atipic imediat postoperator;

– la 1 an postoperator: 86% evoluţie favorabilă, în 5% din cazuri ameliorare semnificativă;

– după 10 ani postoperator: 79% din bolnavi rezultate excelente, 5% ameliorări parţiale;

– la 11 bolnavi reintervenţia efectuată până într-o lună a generat rezultate excelente la 10 bolnavi;

– rezultatele postoperatorii sunt mai slabe în cazul în care hemispasmul facial este generat de compresiunea vaselor mici (artere şi vene).

Complicaţiile metodei sunt în general rare[2,5,6,9,10,12]:

– infarct de trunchi 0,3%, paralizii faciale: 3,2% – tranzitorii, 1,8% medii-permanente, 2,4% severe-permanente;

– anacuzie în 1,9%;

– fistulă LCR în 2,4%;

– deces.

BIBLIOGRAFIE

1. Barker FG, Jannetta PJ, Bissonette DJ et al – Microvascular decompression for hemifacial spasm. J Neurosurg. 1995; 82:201-210
2. Ciurea AV, Iacob G – Tehnici neurochirurgicale, Vol. I, Cartea Universitară, 2006, p. 284-287
3. Glocker FX, Krauss JK, Deuschl G et al. – Hemifacial spasm due to posterior fossa tumors: the impact of tumor location on electrophysiological findings. Clin Neurol Neurosurg. 1998;100:104-111
4. Huang CI, Chen IH, Lee LS – Microvascular decompression for hemifacial spasm: analyses of operative findings and results in 310 patients. Neurosurgery. 1992;30:53-56
5. Iacob G; Ciurea AV – Tratamentul neurochirurgical al tulburărilor de tonus şi mişcare. In: Popescu I, Ciurea AV (sub red.): Tratat de Chirurgie, Vol. II, Neurochirurgie, Edit. Academiei Române, Bucureşti, 2007, 20, p. 430-444
6. Jannetta PJ, Abbasy M, Maroon JC et al – Etiology and definitive microsurgical treatment of hemifacial spasm. J Neurosurg. 1977;47:321-328
7. Levy EI, Resnick DK, Jannetta PJ et al – Pediatric hemifacial spasm: the efficacy of microvascular decompression. Pediatr Neurosurg. 1998;27:238-241
8. Maroon JC, Lunsford LD, Deeb ZL – Hemifacial spasm due to aneurysmal compression of the facial nerve. Arch Neurol. 1978;35:545-546
9. Resnick DK, Jannetta PJ – Microvascular Decompression for Treatment of Hemifacial Spasm. In: Krauss JK, Jankovic J, Grossman RG: Surgery for Parkinson's Diseases and Movement Disorders, Lippincott Williams&Wilkins, Philadelphia, 2001, cap. 34, p. 374-381
10. Sindou M – Cranial Nerve Vascular-Compression Syndromes due to Neuro-Vascular Conflict (s). 1st International Congress of the Emirates Neuroscience Society, 6-9th Dec 2004, Dubai, UAE
11. Tan EK, Jankovic J – Bilateral hemifacial spasm: a report of 5 cases and a literature review. Movement Disorders. 1999;14:345-349
12. Wang A, Jankovic J – Hemifacial spasm: clinical correlates and treatments. Muscle Nerve. 1998;21:1740-1747

Scanned with OKEN Scanner

SPASTICITATEA

Definiție

Spasticitatea[2,7,11,13] este o stare patologică, secheiară, caracterizată prin creşterea tonusului muscular, secundară unei leziuni cerebrale şi/sau spinale implicate în controlul mişcării voluntare, în care unele grupe musculare sunt continuu contractate.

Etiopatogenia spasticității[2,7]

Spasticitatea poate fi generată de traumatisme craniocerebrale şi spinale severe, tumori cerebrale şi spinale, infecţii, accidente vasculare, precum şi afecţiuni neurologice: scleroza multiplă, scleroza laterală amiotrofică, adrenoleukodistrofia, fenilketonuria etc.

Tablou clinic[2,7,11-13]

Spasticitatea se manifestă prin: variate grade de hipertonie cu redoare musculară, de la forme medii la spasme musculare severe, dureroase, incontrolabile, clonus, reflexe osteotendinoase exagerate, redoare articulară, diformităţi ale membrelor, de exemplu: tendinţa de încrucişare involuntară a membrelor pelvine cu postură „de foarfece", disconfort, durere, ce interferă cu mişcările active, împiedicând recuperarea, tulburări trofice.

Tratament neurochirurgical

Tratamentul neurochirurgical în spasticitate[1,2,7,9,11-13] este indicat cazurilor cu forme severe, rezistente la tratamentul medical şi fizical, urmărind ameliorarea, uneori reapariţia funcţiei motorii voluntare prin suprimarea spasticităţii excesive, corectarea posturilor anormale, analgezie, ameliorând confortul bolnavilor.

Opţiunile terapeutice sunt:

Neurostimulare (stimularea spinală, stimularea cerebeloasă, stimularea cerebrală)[2,7,8,11]. Electrozii de stimulare se implantează percutanat cu un ac Tuohy, sub control radiologic fluoroscopic sau chirurgical pe calea unui abord interlamar în spaţiul extradural spinal, posterior de cordoanele posterioare, la nivelul coloanei spinale toracolombare. Electrozii sunt conectaţi la un generator inserat în grăsimea subcutanată abdominală în primul caz, respectiv subclavicular pentru stimularea cervicală.

Administrare intratecală de baclofen[2,3,7,9-13], pe cateter de Silastic, conectat la o pompă programabilă implantată subcutanat, în al cărui rezervor se administrează drogul în medie la 3 luni, iar durata de funcţionare a pompei este dată de durata de funcţionare a bateriei, care s-a extins în prezent la circa 7 ani.

Administrarea intratecală de baclofen a fost introdusă de Penn şi Kroin[10] în 1984, este o metodă reversibilă, eficacitatea metodei fiind dată de concentraţiile în cornul medular dorsal al situsurilor de legătură ale acidului gamma-aminobutiric B (20-800 micrograme/zi intratecal). Baclofenul este un $GABA_b$ agonist, agent stabil, solubil în apă, trece bariera hematoencefalică, reduce spasticitatea cât şi durerea, fără a inhiba mişcările normale. Metoda se foloseşte la: bolnavi tetraplegici sau paraplegici, cu spasticitate severă, difuză, invalidantă, îndeosebi de cauză spinală, rezistenţi la tratamentul oral, scopul tratamentului fiind ameliorarea calităţii vieţii prin reducerea spasmelor, diminuarea durerii, ameliorarea mişcărilor voluntare, diminuarea şi prevenirea tulburărilor trofice, ameliorarea somnului; bolnavi cu spasticitate severă, invalidantă, de cauză cerebrală şi/sau spinală, înainte de efectuarea tehnicilor lezionale (metoda având avantajul reversibilităţii); bolnavi cu distonii ale membrelor pelvine.

Tehnici lezionale neurochirurgicale[7,9,13]

Sunt alternative terapeutice chirurgicale uzitate după eşecul metodelor conservatorii sau prin toxină botulinică, înainte de apariţia complicaţiilor ireversibile, a diformităţilor articulare, ce trebuie adaptate fiecărui bolnav cu spasticitate severă a membrelor,

Scanned with OKEN Scanner

localizată la una sau câteva grupe musculare, inervate de unul sau de puţini nervi periferici şi care pot fi: paraplegici, hemiplegici, tetraplegici. Tehnicile lezionale urmăresc a reduce, folosind o metodă cât mai selectivă, hipertonia excesivă fără supresia tonusului muscular util, fără a afecta rezidual funcţiile motorii şi senzoriale – având indicaţii limitate, cu dezavantajele: nu pot fi repetate, pot mări deficitele neurologice, pot genera şi/sau creşte durerea neuropată, sunt periculoase – dacă sunt uzitate de chirurgi neexperimentaţi.

Neurotomia periferică, selectivă, microchirurgicală[1,2,7,9,11,13] este indicată când spasticitatea este localizată la un muşchi sau la grupe musculare inervate de unul sau mai mulţi nervi periferici accesibili. De exemplu:

– *neurotomiile ramurilor plexului brahial* utile în tratamentul umărului spastic ce afectează prin spasticitatea excesivă, îndeosebi muşchiul pectoralis major şi teres major, diminuând abducţia activă şi pasivă, rotaţia externă a umărului;

– *neurotomia selectivă fasciculară a musculocutanului* pentru flexia spastică a cotului;

– *neurotomii selective ale medianului (şi ulnarului)* pentru hiperflexia spastică a mâinii şi a degetelor;

– în *„mâna spastică";*

– *neurotomia tibialului în regiunea poplitee* pentru „piciorul spastic";

– *neurotomia obturatorului* în canalul subpubian pentru postura spastică a coapsei în flexie-adducţie;

– *neurotomia selectivă a ramurilor nervului fibular profund la extensorul halucelui* pentru hiperextensia spastică a halucelui.

Rizotomia posterioară[2,4,5,7] este tehnica chirurgicală utilă în cazul hiperspasticităţii membrului sau membrelor, având ca scop diminuarea hiperexcitabilităţii medulare.

Se efectuează o laminotomie osteoplastică limitată T11-L1, se identifică rădăcinile posterioare şi anterioare L1, L2 şi L3 folosind potenţiale evocate prin stimularea electrică intradurală la intrarea lor în tecile durale (electrodul este bipolar, parametrii de stimulare sunt: frecvenţa 50 Hz, durata 1 secundă, amploarea pulsului fiecărui stimul 1 ms, intensitatea stimulului este de până la 10 mA); similar se identifică rădăcinile dorsale L4, L5, S1, precum şi rădăcinile S2-S3 prin monitorizarea presiunii vezicale, iar prin rectomanometrie şi înregistrări EMG se determină rădăcinile S3-S4. În final se secţionează parţial rădăcinile dorsale în funcţie de răspunsurile musculare.

Rizotomia percutanată prin radiofrecvenţă[6] utilizată iniţial pentru obţinerea analgeziei a fost folosită şi în tratamentul hiperreflexiei neurogenice a detrusorului şi în spasticitatea membrelor, cu efecte temporare, îndeosebi la bolnavi în condiţie precară, când tulburările spastice interesează puţine grupe musculare ce corespund unui număr redus de rădăcini spinale.

Mielotomia longitudinală[2,7,11] se uzitează la bolnavii cu paraplegii spastice cu spasme în flexie, când nu există funcţii motorii reziduale şi nici funcţii vezicale şi sexuale. Metoda se poate efectua clasic sau prin termocoagulare cu radiofrecvenţă, de la T11-S2.

Dorsal root entry zone (DREZ)[7,11-13] este tehnica neurochirurgicală introdusă în 1972 de Sindou pentru durerea intratabilă şi care a fost folosită la bolnavi cu hiperspasticitate localizată, sever invalidaţi, cu scopul de a intercepta selectiv micile fibre nociceptive, cât şi fibrele miotatice dispuse lateral şi respectiv central, cruţând fibrele lemniscale care sunt regrupate medial, precum şi pentru a accentua mecanismele inhibitorii ale tractului Lissauer şi din cornul dorsal.

Tehnica DREZ se indică bolnavilor paraplegici cu spasme în flexie, bolnavilor hemiplegici cu hiperspasticitate ireductibilă şi/sau dureroasă în membrul superior, bolnavilor cu vezică neurogenă cu contracţii ale detrusorului neinhibate.

În concluzie, *alternativele terapeutice neurochirurgicale în spasticitate* sunt:

A. la adult[2,7,11-13]:

– *la bolnavii paraplegici cu hiperspasticitate îndeosebi în flexie, imobilizaţi la pat,* se recomandă drezotomie microchirurgicală, baclofen intratecal, mielotomie;

– *la bolnavii paraplegici cu hiperspasticitate ce pot fi mobilizaţi:*

- cu spasticitate difuză: baclofen intratecal, drezotomie microchirurgicală,

Scanned with OKEN Scanner

- cu spasticitate focală: neurotomii;

– *la bolnavii hemiplegici cu hiperspasticitate:*

- la membrul superior:
  - spasticitate difuză ce predomină proximal: drezotomie microchirurgicală,
  - spasticitate difuză ce predomină distal: drezotomie microchirurgicală asociată neurotomiei de median/ulnar pentru flexorii mâinii,
  - spasticitate focală: neurotomii (pentru umăr – ramurile plexului brahial, pentru cot – nervul musculocutan, pentru mână şi antebraţ – nervii median şi ulnar),
- la membrul pelvin:
  - neurotomii ale nervului tibial (postură în equin – tricepsul sural, postură în varus – tibialul posterior, flexia degetelor – flexorul degetelor);

B. la copii[1-3,5,7,9,13], întrucât „fereastra terapeutică" între efectul insuficient al alternativelor terapeutice (administrarea de baclofen intratecal, rizotomiile posterioare lombosacrate) şi efectul excesiv este mică, scopul tratamentului este de a opri, preveni diformităţile progresive şi ireversibile ortopedice. De aceea, atitudinea la copii[7,9] cu spasticitate este diferită:

– la copii între 3-7 ani, ce pot merge şi pot coopera cu fizioterapeutul se recomandă rizotomii posterioare funcţionale + tenotomii;

– copiii dependenţi pentru mobilizare de cârje, care pot beneficia de rizotomii posterioare funcţionale, după eşecul tratamentului conservator;

– la copiii ce nu pot merge, scăderea hipertonicităţii în musculatura pelvină prin rizotomie funcţională posterioară permite alinierea membrelor pelvine în ortostatism. La copiii cu diminuarea forţei cvadricepsului se poate efectua rizotomie sectorială posterioară, neurotomia obturatorului cu tenotomia adductorilor sau rizotomie funcţională posterioară;

– copiilor ce nu pot menţine postura, afectaţi prin deficienţe severe, realizarea unei rizotomii posterioare le va permite menţinerea poziţiei şezând, crescând stabilitatea;

– copiilor în întregime dependenţi, fără abilităţi locomotorii, ameliorarea confortului şi facilitarea îngrijirii se pot obţine prin: rizotomii posterioare şi baclofen intratecal;

– în caz de spasticitate asimetrică, se recomandă pentru membrul inferior neurotomii periferice selective îndeosebi pentru obturator şi tibial, iar pentru membrul superior drezotomie microchirurgicală sau neurotomii selective.

Tehnicile chirurgicale ortopedice[7,11] constituie ultima resursă terapeutică, urmărind reabilitarea funcţionalităţii articulaţiilor când diformităţile sunt ireversibile. Se folosesc dezinserţii musculare, miotomii, tenotomii, alungire de tendoane, evitând transferul muşchilor spastici, dar şi osteotomii, tehnici chirurgicale articulare.

BIBLIOGRAFIE

1. Abbott R – Indications for surgery to treat children with spasticity due to cerebral palsy. In: Sindou M, Abbott R, Keravel Y (eds): Neurosurgery for spasticity: a multidisciplinary approach, Springer, Berlin, 1991, p. 215-217
2. Ciurea AV, Iacob G – Tehnici neurochirurgicale, Vol. I, Cartea Universitară, 2006, p. 296-306
3. Coffey RJ, Cahill D, Steers W et al – Intrathecal baclofen for intractable spasticity of spinal origin: results of a long-term multicenter study. J Neurosurg. 1993;78:226-232
4. Fraioli B, Guidetti B – Posterior partial rootlet section in the treatment of spasticity. J Neurosurg. 1977;46:618-626
5. Frerebeau P – Sectorial posterior rhizotomy for the treatment of spasticity in children with cerebral palsy. In: Sindou M, Abbott R, Keravel Y (eds): Neurosurgery for spasticity: a multidisciplinary approach, Berlin Springer, 1991, p. 145-147
6. Herz DA, Parsons KC, Learl L – Percutaneous radiofrequency foraminal rhizotomies. Spine. 1983;8:729-732
7. Iacob G, Ciurea AV – Tratamentul neurochirurgical al tulburărilor de tonus şi mişcare. In: Popescu I, Ciurea AV (sub red.): Tratat de Chirurgie, Vol. II, Neurochirurgie, Edit. Academiei Române, Bucureşti, 2007, cap. 20, p. 430-444
8. Lozanov V – Medtronic Products for Spasticity, Medtronic, 2005
9. Msaddi AK – Surgical Management of Spasticity in Children. 1st International Congress of the Emirates Neuroscience Society, 6-9th Dec 2004, Dubai, UAE
10. Penn RD – Catheter implant systems for intrathecal drug delivery (letter). J Neurosurg. 1996;84:713
11. Sindou MP, Mertens P – Ablative Surgery for Treatment of Spasticity. In: Krauss JK, Jankovic J, Grossman RG: Surgery for Parkinson's Diseases and Movement Disorders, Lippincott Williams&Wilkins, Philadelphia, 2001, cap. 41, p. 421-436
12. Sindou MP – Microsurgical DREZotomy (MDT) for Pain, Spasticity and Hyperactive Bladder, A 20 Year Experience. Acta Neurochir (Wien). 1995;137:1-5
13. Sindou M – Surgical Management of Spasticity in Adult. 1st International Congress of the Emirates Neuroscience Society, 6-9th Dec 2004, Dubai, UAE

Scanned with OKEN Scanner

Scanned with OKEN Scanner

Motto: *„Ştiinţa nu înseamnă doar matematică sau logică, ea înseamnă într-o măsură frumuseţe şi poezie".*

MARIA MONTESSORI, medic şi educator italian (1870-1952)

TRATAMENTUL NEUROCHIRURGICAL ÎN DUREREA CRONICĂ

*Prof. dr. **Gabriel IACOB**, **Prof. dr. **Alexandru Vlad CIUREA**

* Clinica de Neurochirurgie, Spitalul Universitar de Urgenţă Bucureşti,
Str. Splaiul Independenţei nr. 169, Sector 6, Cod 050098
e-mail: gbrl_cb@yahoo.com

** Clinica I Neurochirurgie, Spitalul Clinic de Urgenţă „Bagdasar-Arseni" Bucureşti,
Şos. Berceni nr. 10-12, Sector 4, Cod 041902
e-mail: rsn@bagdasar-arseni.ro

TRATAMENTUL NEUROCHIRURGICAL ÎN DUREREA CRONICĂ

Prof. dr. **Gabriel IACOB,** Prof. dr. **Alexandru Vlad CIUREA**

Obţinerea analgeziei (lipsa durerii) în durerea cronică - dureri ce persistă după 1-3 luni de la evoluţia acută a bolii, se poate realiza prin *tehnici de neuromodulare*, cât şi prin *tehnici lezionale*.

NEUROMODULAREA

Neuromodularea reuneşte ansamblul tehnicilor reversibile, ce pot fi testate, uzitate în scopul obţinerii analgeziei prin modificarea proporţiilor căilor facilitatoare şi inhibitoare într-o reţea neurală, ca răspuns la inputurile fiziologice.

Neuromodularea se obţine administrând droguri neuraxial, dar şi folosind stimularea electrică, modificând astfel conductibilitatea stimulilor transmişi cerebral sau spinal[3,5,12,13].

Administrarea drogurilor neuroaxial

Căile de administrare ale unui analgezic în organism sunt: orală, intravenoasă, subcutanată, intramusculară, rectală, sublinguală, dar şi *neuraxial*: *epidural, intratecal* (cu efecte analgezice acţionând pe receptorii opioizi spinali şi supraspinali cu minimă influenţare a activităţii motorii, senzoriale, a reflexelor simpatice), respectiv *ventricular*[5-7,10,12,13].

Scopul administrării de droguri intratecal este „menţinerea durerii sub control" - durerea se poate mări prin evoluţia bolii, noi dureri pot impune tratamente adjuvante - şi nu „vindecarea durerii". Metoda s-a impus prin incidenţa semnificativ scăzută a efectelor sistemice folosind doze reduse, administrate continuu, lent în spaţiul subarahnoidian. Narcoticele difuzează puţin la alte nivele spinale - fiind lipofile - blochează receptorii, inhibă eliberarea neurotransmiţătorilor şi întrerup căile de transmitere a informaţiei nociceptive. Succesul metodei este dat de:

– realizarea unei selecţii riguroase a bolnavilor;

– definirea mecanismului fiziopatologic al durerii cronice (exces de nocicepţie, neuropată, mixtă);

– administrarea intratecală de morfină după un test prealabil care să genereze analgezie suficientă şi durabilă, scăderea sau chiar oprirea consumului de analgezice complementare pe cale sistemică, ameliorarea performanţei funcţionale a bolnavului: activitate zilnică, calitatea vieţii, evitarea degradării fiziologice şi psihologice a bolnavului.

Indicaţiile de administrare a drogurilor epidural şi intratecal spinal:

– bolnavi cu dureri, unice sau multiple, constante în cursul evoluţiei bolii sau ale căror caractere se mo-

Scanned with OKEN Scanner

difică în timp, localizate în pelvis, abdomen, partea inferioară a toracelui sau în arii axiale,

– în durerea somatică (nociceptivă): cancer, osteoporoză,

– în durerea neuropată: eşecurile tratamentului chirurgical lombar, arahnoidita, sindromul complex regional – sinonim, termenul vechi de distrofie reflexă simpatică - neuropatii dureroase, sindroame dureroase intratabile sau după eşecul stimulării spinale (dacă durerea neuropată este localizată într-un membru, constantă, este de preferat dispunerea iniţial a unui stimulator spinal unei administrări cronice a drogului spinal),

– în situaţii mixte: dureri somatice/neuropate.

Contraindicaţii absolute: infecţii sistemice şi locale (abces epidural), anemie aplastică, coagulopatii ce nu pot fi corectate, hipertensiune intracraniană, compresiune medulară, alergie la agentul analgezic, speranţă de viaţă sub 1 lună.

Contraindicaţii relative: efecte secundare (retenţie urinară, prurit, greaţă, vărsături, depresie respiratorie, reacţii alergice, edeme crurale, impotenţă, amenoree, constipaţie, transpiraţii).

Agenţii folosiţi pentru îndepărtarea durerii în terapie unică sau în combinaţii sunt:

– opioizi: morfina, hidromorfone, fentanil, sufentanil, meperidine,

– anestezice locale: bupivacaine, tetracaina, lidocaina,

– agenţi analgezici adiţionali: clonidina, tizanidina, agonişti α_2-adrenergici, D-Ala-D-Leu-enkephalin, octreoctide, somatostatin, ketamine, neostigmine, ziconotide (SNX-111), superoxid dismutaza, tramadol.

În funcţie de speranţa de viaţă, stabilitatea nivelului durerii, prezenţa tulburărilor hematologice sau a infecţiilor acute, abilitatea de a furniza un sistem adecvat, costul medicaţiei şi a sistemului de eliberare, se folosesc:

– *catetere intraspinale de uz pe durată scurtă* (zile) sunt utile bolnavilor în faza preterminală, care din diverse motive nu pot tolera opioizii oral sau parenteral, permit administrarea lor în bolus sau continuă. Se foloseşte un kit standard ce conţine un cateter, confecţionat din Silastic, ce se montează percutanat, în spaţiul subarahnoidian, introdus pe un ac Tuohy 16 la L2-L3 sau L3-L4, la un unghi de 45°, paramedian, direcţionându-l cranial, sub control fluoroscopic, apoi este fixat de piele, conectat la o pompă externă printr-un filtru;

– *catetere intraspinale de durată, externalizate printr-un tunel subcutanat* sunt utilizate la bolnavii neoplazici cu dureri intratabile, având o speranţă scurtă de viaţă (2-3 luni) ce nu pot părăsi patul. Aceste catetere se montează similar, dar trebuie fixate de aponevroză pentru a preveni migrarea lor, apoi sunt conectate printr-un adaptor Luer la o pompă de perfuzie externă printr-un sistem de filtru;

– *catetere implantate, conectate la sistemele de injecţie/perfuzie* se folosesc la bolnavii cu speranţa de viaţă de peste 3 luni sau mai mult. Cateterul spinal se conectează la un rezervor dispus subcutanat pentru administrarea drogului în bolus sau continuu;

– *sisteme implantate cu pompă manuală* folosesc catetere intraspinale conectate la o pompă implantată activată de bolnav, ceea ce permite acestuia să o declanşeze după un ritm propriu, ceea ce nu exclude riscul de supradozare;

– *sisteme implantate cu pompe cu flux constant* permit administrarea drogurilor opioide sau a altor medicaţii intratecal sau epidural la o rată fixă, folosind o presiune constantă de freon în rezervoarele pompei. În funcţie de volumul pompei şi fluxul stabilit, pompele necesită o umplere la câteva săptămâni, care se face percutanat. Rezervoarele pompei au între 50-150 ml, fluxul este calibrat şi reglat la valori între 1-6 ml/zi;

– *sisteme implantate cu pompă programabilă.*

Pompa programabilă - de exemplu „SynchroMed Programmable Pump"-Medtronic Inc., conţine un rezervor de 18 ml, se umple percutanat, eliberează medicaţia din rezervor într-un cateter intratecal printr-un filtru antibacterian de 0,22 µm, cu o rată de perfuzie ce variază între 0,1-1,5 ml/zi, continuu, într-un singur bolus sau în bolusuri multiple.

În funcţie de tipul de durere: nociceptivă, neuropată, mixtă, în administrarea de droguri neuraxial rezultatele demonstrează: abolirea durerii în 39% din cazuri în durerile neuropate - respectiv numai 11% din bolnavi au o diminuare a durerii de peste 50%; în schimb, în durerea nociceptivă diminuarea durerii se consemnează în 60-65% din cazuri.

Scanned with OKEN Scanner

Administrarea de morfină intraventricular

Administrarea de morfină intraventricular constituie o opţiune terapeutică ce poate dura timp îndelungat (40 de luni), fiind indicată în dureri în partea superioară a corpului (cap, gât, partea superioară a toracelui), dureri neoplazice difuze[12-14]. Folosind o gaură de trepan precoronar, se implantează un cateter intraventricular în: cornul temporal al ventriculului lateral, cisterna magna, cornul frontal al ventriculului lateral (cel mai des), ventriculul III; se conectează la un rezervor - de exemplu rezervorul Ommaya. Se pot administra diferiţi opioizi: morfină, buprenorfină, pentazocină o dată, de 2 ori pe zi sau implantând pompe: cu rată fixă sau programabile, ataşate rezervorului Ommaya.

Tehnici neurochirurgicale de neurostimulare

Neurostimularea - metodă nedistructivă în controlul durerii, cu riscuri reduse, preferată tehnicilor lezionale, uzitată iniţial experimental, se bazează pe[1,3,5,12,13,20]:

- efectul de depolarizare facilitator sau de inhibiţie asupra sistemului nervos la trecerea curentului electric, atât local, cât şi la distanţă;
- teoria porţii de control - Melzack şi Wall (1965): stimulii dureroşi periferici ce declanşează durerea acută şi cronică, responsabili pentru durerea neuropată, mediaţi prin fibrele fine Aδ şi C, pot fi inhibaţi prin stimularea în cordonul medular dorsal a fibrelor groase aferente, nenociceptive;
- prin blocarea conductibilităţii antidromice în cornul dorsal medular;
- blocarea conductibilităţii prin modificarea frecvenţei în locul pătrunderii fibrelor largi mielinice în cornul dorsal medular;
- existenţa proceselor neurosecretorii cu eliberare de substanţe morfinomimetice endogene.

Neurostimularea se aplică:

Transcutanat (TENS = transcutaneous electrical nerve stimulation)[5,12,13]: electrozii sunt dispuşi pe piele în zonele dureroase sau pe nervii corespunzători teritoriului dureros, de-a lungul direcţiei principale a nervului la cel puţin 1 cm. Se cunosc 3 tipuri de stimulare TENS: *tipul convenţional* - foloseşte stimularea continuă cu frecvenţă înaltă şi intensitate redusă, *modul puls* - stimulare cu unde de intensitate redusă şi frecvenţă redusă şi *acu-TENS* (acupuncture-like TENS) - stimulare cu unde de joasă frecvenţă şi intensitate înaltă.

Stimularea nervilor periferici după expunerea lor chirurgicală[5,9,12,13,35-37]:

Indicaţiile metodei:

– în unele cazuri de neuropatie posttraumatică (nevrom) şi prin entrapment, cu sau fără componentă simpatică, interesând membrul superior şi inferior: nervul ulnar, median, radial, safen, tibialul posterior, nervul peronier comun;

– bolnavi cu leziuni nervoase periferice, la care tratamentul conservator şi chirurgical este ineficient, cu EMG sau potenţiale evocate somatosenzoriale ce confirmă modificări nervoase definitive;

– bolnavii cu răspuns pozitiv la blocaje nervoase selective, repetate pe teritoriul unui nerv identificabil;

– în cazul în care testul de stimulare nervoasă percutanată proximal de leziune generează reducerea durerii cu 50%;

– motivare clară a bolnavului, explicându-i acestuia că stimularea nervoasă periferică poate reduce durerea, dar nu poate vindeca suferinţa, aplicând stimularea proximal de locul leziunii pe nervul afectat, precum şi circumferenţial în jurul trunchiului plexului brahial afectat;

– sindromul dureros complex regional tip II, cu manifestare cauzalgică;

– nevralgia occipitală (dureri paroxistice în teritoriul nervilor occipitali mare şi mic);

– indicaţii controversate: nevrite postherpetice cu algii intratabile, arsuri ale extremităţilor.

Sub anestezie locală cu sedare intravenoasă sau anestezie generală se expune nervul implicat în durere, disecându-l de ţesuturile înconjurătoare pe cel puţin 4 cm, se dispune un electrod „placă" din platină longitudinal de-a lungul nervului, de obicei proximal de locul traumei, astfel încât cei patru electrozi-discuri rămân în vecinătatea nervului, se evită contactul direct

Scanned with OKEN Scanner

cu nervul prin interpunerea unei fascii, electrodul este apoi ancorat şi conectat cu cabluri trecute transcutanat la distanţă de un stimulator extern.

Stimularea se începe intraoperator, caz în care se foloseşte anestezie locală, iar după 3-7 zile de testare bolnavul este reevaluat, luându-se decizia îndepărtării electrodului din cauza ineficienţei lui sau în caz de succes, urmează implantarea generatorului intern.

Stimularea spinală: metodă utilă, reversibilă, eficientă îndeosebi când parestezиile se suprapun pe ariile dureroase „paint over". Neurostimularea spinală se poate realiza cu electrozi dispuşi epidural percutanat, respectiv electrozi placă dispuşi prin laminotomie[1,4,5,11-13,16,26,27,29,32].

Neurostimularea spinală este *indicată* în:

– durere neuropată: după avulsii radiculare, fibroza tecii radiculare, arahnoidita spinală, în distrofia simpatică reflexă, durerile din membrul fantomă, în leziuni spinale medulare cu dureri circumscrise,

– dureri mixte cu lombocruralgii cronice după repetate gesturi chirurgicale,

– în dureri ischemice secundare ocluziei arteriale sau vasospasmului (angină pectorală, arteriopatii obliterante), la bolnavi stabili psihic, după eşecul analgezicelor, terapiei fizice, gesturilor chirurgicale, implicând participarea activă la tratament a bolnavului, solicitând acestuia să aprecieze după stimulare dispariţia durerii concomitent cu apariţia parestezиilor pe acelaşi teritoriu.

Stimularea cerebrală: talamic, periapeductal/periventricular, cortex motor[2,5,12-15,18,19,21,25,30,31]; reuneşte tehnici chirurgicale utile bolnavilor cronici cu dureri nociceptive şi neuropate severe, invalidante, vechi de cel puţin 6 luni, intense (cu scor de cel puţin 6 din maximum 10 pe scara analogică vizuală), evaluaţi într-un centru multidisciplinar pentru terapia durerii, cu etiologie precisă, la care toate modalităţile terapeutice (conservatoare sau lezionale) au eşuat, fără tulburări psihice sau interese psihosociale şi care consimt că metoda terapeutică nu este curativă, durerea putând reapărea, ameliorarea constând în reducerea durerii cu 50%.

Entităţile clinice dureroase ce pot beneficia de stimulare intracerebrală sunt:

– *dureri neuropate*: anestezia dureroasă, dureri trigeminale iatrogene, stroke, sindroame talamice, avulsie de plex brahial, nevralgie postherpetică, disestezii după cordotomie, traumatisme vertebromedulare, neuropatii periferice;

– *dureri nociceptive* (osteoartrite, dureri neoplazice).

Stimularea talamică este ineficace pe formele de durere nociceptive, în aceste cazuri stimularea periventriculară este optimă. Cele mai bune rezultate s-au obţinut pe dureri neoplazice, dureri postoperatorii lombosacrate, avulsii de plex brahial, în neuropatii periferice. În cazurile în care manifestările dureroase sunt mixte se recomandă a se efectua atât stimulare talamică, cât şi periventriculară.

Stimularea talamică, periapeductal/periventriculară impune folosirea reperajului stereotactic, ţintele anatomice fiind:

• *nucleus ventralis posterior lateralis* pentru algii în mână, trunchi, picior: 10-12 mm lateral de linia mediană, 9 mm posterior, respectiv la 2-5 mm superior de ½ liniei CA-CP (linia ce uneşte comisura anterioară de cea posterioară);

• *nucleus ventralis posterior medialis* este ţinta aleasă pentru algiile faciale; acesta este dispus la 8-10 mm lateral de linia mediană şi la 8-10 mm posterior de ½ liniei bicomisurale CA-CP;

• *substanţa gri periventriculară*: 2-5 mm anterior de comisura posterioară, respectiv 2-3 mm lateral de peretele lateral al ventriculului III. Stimularea intraoperatorie a ţintei (frecvenţa curentului 25-50 Hz) generează o senzaţie de încălzire sau răceală. Dacă stimularea periventriculară se realizează cu intensitate crescută se pot evoca senzaţii de arsură difuze, anxietate;

• *substanţa gri periapeductală*: 2-3 mm lateral de linia mediană, lateral de apeduct (1-2 mm), la 1-2 mm posterior de comisura posterioară şi la 2-3 mm sub linia bicomisurală. Stimularea ventrală periapeductală generează senzaţii similare stimulării periventriculare; în schimb, stimularea dorsală periapeductală generează senzaţii neplăcute de teamă, anxietate, agitaţie, urmată de oscilopsii şi pierderea privirii în sus.

După alegerea ţintei anatomice, sub anestezie locală, se realizează o incizie lineară sau curbă de 2,5 cm lateral de linia mediană, precoronar, se perforează

Scanned with OKEN Scanner

craniul cu o freză de 14 mm, se deschide dura, se introduce în ţintă electrodul în funcţie de coordonatele alese. Determinarea ţintei fiziologice obţinute prin macro- sau microstimulare este definitorie în alegerea ţintei definitive, urmărind maximum de eficacitate, cu minimum de efecte negative. Parametrii curentului folosit sunt: 130 Hz, intensitate 0,2-2 mA, 3-18 V; apariţia de parestezii în timpul stimulării intraoperatorii justifică dispunerea corectă a electrodului.

Sunt de remarcat variaţii importante ale ţintei fiziologice la bolnavi cu distrucţii neuronale severe, leziuni majore de deaferentare.

Stimularea cortexului motor este o metodă recent introdusă în durerile prin deaferentare centrale, încă în studiu (Tsubokawa, 1991)[33,34], care îşi propune refacerea controlului inhibitor al durerii[5,12,13,22-24]:

- acţionând direct pe neuronii nociceptivi hiperactivi de la nivel cortical şi talamic, activând orto- sau antidromic fibrele mari ce fac conexiuni între cortexul motor şi senzitiv;
- controlând inputurile senzoriale nenociceptive la nivel talamic şi medular;
- prin implicarea situsurilor endorfinice din trunchiul cerebral;
- prin reducerea componentei emoţionale a durerii cronice activând cortexul cinguli anterior şi partea anterioară a insulei, structuri implicate în integrarea cognitivă şi afectivă a stimulilor dureroşi.

Metoda se recomandă bolnavilor fără deficite motorii sau cu deficite medii (peste 3 pe scara OMS), cu dureri neuropate cronice, faciale (durere neuropată trigeminală) şi de cauză centrală prin deaferentare, generate de: stroke, leziuni traumatice, chirurgicale (de exemplu: leziunea de plex brahial cu avulsia rădăcinilor cervicale, durerea membrului fantomă, sindromul complexului dureros regional tip II).

Rezultatele la bolnavii cu dureri centrale variază între 40-70%, fără a exista o corelaţie certă între locul ales pentru stimulare şi prognostic, iar în nevralgia trigeminală, chiar cu anestezie dureroasă, rezultatele favorabile sunt între 70-75%, probabil din cauza reprezentării corticale a feţei pe o arie largă.

Electrozii folosiţi în tehnicile de neurostimulare trebuie să îndeplinească următoarele calităţi: inerţi chimic, rezistenţi în timp, cu forme adecvate structurii de implantare, de dimensiuni reduse, biocompatibili faţă de ţesuturile unde rămân implantaţi[1,5,7,12,16,36]. Cei mai uzitaţi sunt electrozii din metale nobile: argint, platină, platină + iridium (se evită astfel coroziunea prin electroliză); protejaţi ca şi circuitele cu materiale biocompatibile: răşini epoxidice, polimeri de silicon, teflon. Electrozii sunt:

- *tip cateter, cunoscuţi şi ca electrozi percutanaţi,* se pot folosi pentru stimulări test sau în implantări permanente, de uz curent sunt cvadripolari sau octopolari;
- *tip placă,* de uz spinal şi cerebral, au avantajul că se poziţionează sub control vizual, se livrează în diferite configuraţii ce permit stimulări selective uni- sau bilaterale, cu efecte aditive sau nu pe linia mediană; parestezиile produse prin stimulare se suprapun pe aria dureroasă. Electrozii se dispun astfel încât topografia parestezиilor trebuie să se coreleze cu poziţia acestora. De exemplu, spinal, dispunerea catodului (electrodul activ, negativ) la C5-C6 declanşează parestezii în membrul superior, în timp ce topografia la T11-T12 este optimă pentru membrul inferior;
- *cvadripolari,* cu diametru de 1,27 mm, lungimea electrodului fiind de 28-40 cm, în funcţie de model, pentru stimularea talamică, periapeductal/periventriculară.

Electrozii se pot ataşa unui neurogenerator de impulsuri complet implantabil sau unui neurogenerator de impulsuri extern.

Sistemul generator de impulsuri complet implantabil conţine o baterie cu litiu, este activat şi controlat prin telemetrie prin tegumentul intact, putând fi pornit sau oprit cu telecomanda pe care o poartă bolnavul. Stimularea se face progresiv, pe paliere de 0,1 V, cu frecvenţe de până la 130 Hz. Viaţa bateriei, în medie de 2-4 ani, depinde de parametrii de stimulare şi folosirea zilnică, respectiv 9 ani cu neurostimulatorul reîncărcabil „Restore" (Medtronic).

BIBLIOGRAFIE

1. Barolat G, North R – Spinal Cord Stimulation, Equipment and Implantation Techniques. In: Burchiel KJ (ed): Surgical Management of Pain, Thieme, 2002, cap. 41, p. 535-548
2. Bendok BR, Levy MR, Onibukon A – Deep Brain Stimulation for the Treatment of Intractable Pain. In: Batjer HH, Loftus ChM (ed): Textbook of Neurological Surgery, Lippincott Williams &Wilkins, 2003, Vol. III, cap. 258, p. 2673-2681

Scanned with OKEN Scanner

3. Bonica JJ – Anatomic and physiologic basis of nociception and pain. In: Bonica JJ (ed): The management of Pain, Lea & Febiger, Philadelphia, 1990, p. 28-95
4. Burchiel KJ, Anderson VC, Brown FD et al – Prospective, multicenter study of spinal cord stimulation for relief of chronic back and extremity pain. Spine. 1996;21:2786-2794
5. Ciurea AV, Iacob G – Tehnici neurochirurgicale, Vol. I, Cartea Universitară, 2006, p. 104-123
6. Follett KA – Intrathecal Opioids: Technique and Outcomes. In: Burchiel KJ (ed): Surgical Management of Pain, Thieme, 2002, cap. 48, p. 614-624
7. Follett KA – Pain Syndromes and Chronic Pain. In: Batjer HH, Loftus CM (eds): Textbook of Neurological Surgery, Vol. IV, Lippincott Williams & Wilkins, 2003, cap. XI, p. 2935-3085
8. Gybels J, Erdine S, Maeyaert et al – Neuromodulation of pain. Eur J Pain. 1998;2:203-209
9. Hassenbusch SJ, Stanton-Hicks M, Shoppa D – Long term results of peripheral nerve stimulation for reflex sympathetic dystrophy. J Neurosurg. 1996;84:415-423
10. Henderson JM – Intrathecal Opioids: Mechanisms of Action. In: Burchiel KJ (ed): Surgical Management of Pain, Thieme, 2002, cap. 45, p. 577-589
11. Hosobuchi Y, Adams JE, Linchitz R – Pain relief by electrical stimulation of the central gray matter in humans and its reversal by naloxone. Science. 1977;197:183-186
12. Iacob G, Ciurea AV – Curs de tehnici neurochirurgicale în tratamentul durerii cronice. Edit. Universitară Carol Davila, 2003, cap. 3, p. 53-65, 73-79
13. Iacob G, Ciurea AV – Tratamentul neurochirurgical în durerea cronică. In: Popescu I, Ciurea AV (sub red.): Tratat de Chirurgie, Vol. II, Neurochirurgie, Edit. Academiei Române, Bucureşti, 2007, cap. 21, p. 445-469
14. Karavelis A, Foroglou G, Selviaridis P, Fountzilas G – Intraventricular administration of morphine for control of intractable cancer pain in 90 patients. Neurosurgery. 1996;39:57-62
15. Katayama Y, Tsubokawa T, Yamamoto T – Chronic motor cortex stimulation for central deafferentation pain: experience with bulbar pain secondary to Wallenberg syndrome. Stereotact Funct Neurosurg (Tokyo). 1995;34:42-48
16. Kumar K, Toth C, Nath RK, Laing – Epidural spinal cord stimulation for treatment of chronic pain: some predictors of successs. A 15-year experience. Surg Neurol. 1998;50:110-121
17. Linderoth B, Meyerson BA – Spinal Cord Stimulation: Mechanisms of Action. In: Burchiel KJ (ed): Surgical Management of Pain, Thieme, 2002, cap. 39, p. 505-526
18. Mazars GL, Merienne L, Cioloca C – Treatment of certain types of pain by implantable thalamic stimulators. Neurochirurgie. 1974;29:117-124
19. Meyerson BA, Lindblom U, Lindblom B et al – Motor cortex stimulation as treatment of trigeminal neuropathic pain. Acta Neurochir. 1993;58(Suppl.):150-153
20. Melzack R, Wall PD – Pain mechanisms: a new theory. Science. 1965;150:971-979
21. Nandi D, Aziz TZ – Deep Brain Stimulation in the Management of Neuropathic Pain and Multiple Sclerosis Tremor. J Clin Neurophysiology. 2004;21:1,31-33
22. Nguyen JP – Experiences of precentral cortex stimulation, in 12th World Society for Stereotactic and Functional Neurosurgery, Lyon, 1997
23. Nguyen JP – Motor Cortex Stimulation. 1st International Congress of Emirates Neuroscience Society, 6 Dec 2004
24. Richardson DE, Akil H – Pain reduction by electrical brain stimulation in man, Part 2: Chronic self-administration in the periventricular gray matter. J Neurosurg. 1977;47:184-194
25. Rinaldi P, Young R, Albe-Fessard D et al – Spontaneous neuronal hyperactivity in the medial and intralaminar thalamic nuclei of patients with deafferentation pain. J Neurosurg. 1991; 74:415-421
26. Sanchez-Ledesma MJ, Garcia-March G, Diaz-Cascajo P, Gomez-Moreta J, Broseta J – Spinal cord stimulation in deafferentation pain. Stereotact Funct Neurosurg. 1989;53: 40-55
27. Shealy CN, Mortimer JT, Reswick JB – Electrical inhibition of pain by stimulation of the dorsal columns: preliminary clinical report. Anesth Analg. 1967;46:489-491
28. Slavin KV, Hsu FPK, Fessler RG – Intrathecal Opioids: Intrathecal Drug-Delivery Systems. In: Burchiel KJ (ed): Surgical Management of Pain, Thieme, 2002, cap. 47, p. 603-613
29. Spiegelmann R, Friedman WA – Spinal cord stimulation: a contemporary series. Neurosurgery. 1991;28:65-71
30. Tasker RR, Vilela Filho O – Deep brain stimulation for the control of intractable pain. In: Youmans JR (ed): Neurological Surgery, WB Saunders, Philadelphia, 1996, p. 3512-3527
31. Tasker RR – Deep brain stimulation is preferable to thalamotomy for tremor suppression. Surg Neurol. 1998;49:145-154
32. Turner JA, Loeser JD, Bell KG – Spinal cord stimulation for chronic lowback pain: a systematic literature synthesis. Neurosurgery. 1995;37:1088-1096
33. Tsubokawa T, Katayama Y, Yamamoto T et al – Chronic motor cortex stimulation in patients with thalamic pain. J Neurosurg. 1993;78:393-401
34. Tsubokawa T – Motor cortex stimulation for deafferentation pain relief in various clinical syndromes and its possible mechanism involved in pain processing. In: Besson JM, Guibaut G, Olleat H (eds): Forebrain Areas Involved in Pain Processing, John Libbey Eurotext, Paris, 1995, p. 261-276
35. Waisbrod H, Panhes C, Hansen D et al – Direct nerve stimulation for painful peripheral neuropathies. J Bone Joint Surg. 1985;67:470-472
36. Weiner RL, Reed KL – Peripheral neurostimulation for control of intractable occipital neuralgia. Neuromodulation. 1999;2:217-221
37. Weiner RL – Peripheral Nerve Stimulation. In: Burchiel KJ (ed): Surgical Management of Pain, Thieme, 2002, cap. 38, p. 498-504

TEHNICI NEUROCHIRURGICALE LEZIONALE

Tehnicile neurochirurgicale lezionale (convenţionale, percutanate prin radiofrecvenţă, endoscopice) reunesc ansamblul gesturilor chirurgicale de obţinere a analgeziei prin întreruperea căilor durerii, la bolnavii cronici[3,8,9,19-21,25,31].

Scanned with OKEN Scanner

Indicaţiile tehnicilor neurochirurgicale lezionale sunt în prezent mult restrânse într-o minoritate de cazuri:

– dureri severe, persistente, somatice şi viscerale, bine localizate, care dispar după blocaje locale anestezice;

– în caz de eşec al tratamentului conservator individualizat fiecărui bolnav: medicamentos (analgezice, antidepresive, frecvent anticonvulsivante), de reabilitare, prin neuromodulare;

– la bolnavi stabili psihic, pregătiţi psihologic asupra beneficiului şi eventualelor complicaţii;

– la neoplazici, cu speranţa de viaţă de peste 6 luni.

Dezavantajele tehnicilor lezionale:

– nu durează infinit (nervul secţionat poate regenera, unele fibre nervoase pot rămâne nesecţionate, se poate constitui reorganizare centrală);

– pot produce complicaţii ireversibile;

– pot genera durere (disestezii);

– există alternative terapeutice la tehnicile lezionale (stimularea cerebrală profundă, stimularea spinală, opioide intraspinal).

Neurectomia periferică

Neurectomia periferică este prima metodă lezională folosită în terapia durerii; desemnează rezecţia unei porţiuni sau în întregime a unuia sau mai multor nervi cranieni sau nervi periferici[6,8,19-21].

Indicaţii: limitate în unele dureri ale peretelui toracic, secundare invaziei neoplazice.

Contraindicaţiile neurectomiei periferice:

– nevralgia postherpetică, întrucât sediul leziunii este proximal de rădăcina dorsală a nervului spinal şi măduvă;

– dureri ale peretelui toracic, cicatrice abdominale dureroase;

– nevralgia de femurocutanat (meralgia parestezică): ar fi de preferat tratamentul conservator medicamentos, efectuarea unei decompresiuni a nervului şi nu o neurectomie ce poate genera dureri prin denervare.

Dezavantajele metodei:

– pe termen lung, dacă extremităţile nervului nu sunt secţionate pe distanţă mare, din cauza regenerării nervoase, reapar durerile în aria iniţial denervată şi sensibilitatea;

– apariţia de noi dureri: durerea neuropată secundar denervării, dar şi durere prin nevromul traumatic indus de gestul chirurgical.

Rezecţia nevromului dureros secundar unei traume a nervului periferic

Este o tehnică lezională de obţinere a analgeziei ce presupune rezecţia nevromului, restabilirea continuităţii nervoase într-o zonă lipsită de presiune, necicatriceală, cu vascularizaţie păstrată[5,6,8,10,19-21,25,34]. Metoda este uzitată îndeosebi la politraumatizaţi, în cazul nevroamelor superficiale, dureroase, aderente de cicatricea tegumentară, expuse la tensiune şi presiune. După un examen clinic şi EMG, alternativele chirurgicale sunt:

– în *nevroame senzitive distale* se excizează nervul, se implantează proximal în os sau muşchi, cu reducerea durerii, la 40% din bolnavi, cu mai mult de 50%. De exemplu: nervul cutanat antebrahial lateral se implantează în muşchiul brahioradial, ramul cutanat palmar al nervului median în muşchiul pătrat pronator, nervii digitali plantari în muşchii intrinseci ai piciorului, nervii peronieri superficial şi profund în compartimentul muscular antero-lateral;

– în *nevroamele nervilor senzitivi* ce inervează articulaţii, rezecţia nevromului sau a nervului proximal de articulaţie este suficientă;

– în *nevromul în continuitate* - identificat ca o zonă edematiată fusiform, cu consistenţă crescută, se eliberează nervul din aderenţele locale circumferenţial, se face exoneuroliza fără a compromite epinervul şi pediculii vasculari ai nervului. Dacă funcţia nervului poate fi sacrificată, nervul este secţionat şi implantat în ţesutul muscular sau osos învecinat, vascularizat. Dacă funcţia nervului distal este importantă (nervi micşti cu nevroame proximale), neuroliza poate fi urmată de transpoziţia nervului, unde acesta poate fi mai bine protejat de trauma mecanică; similar, evitarea aderenţelor perineurale noi, potenţiale surse de dureri

Scanned with OKEN Scanner

persistente, se face învelind nervul cu: grăsime, fascie, pedicul muscular liber, grefă de venă safenă, ADCON - gel polimer carbohidrat.

Decompresiunea în neuropatii prin compresiune - entrapment

Acesta este o entitate clinică ce reuneşte: dureri, parestezii, pierderea funcţiei în teritoriul de distribuţie a unui nerv periferic, secundar compresiunii apărute într-un compartiment fibroosos[2,6,8,19,20,21,25,29].

În neuropatii prin compresiune - entrapment, tehnica neurochirurgicală pentru a restitui funcţia nervului şi îndepărtarea durerilor este exoneuroliza, efectuată chirurgical clasic, cât şi endoscopic.

Exemple: secţionarea ligamentului transvers al carpului permite eliberarea nervului median în sindromul tunelului carpian, îndepărtarea aderenţelor fibroase ale muşchilor hipotenari ce pot comprima ramul motor cubital cu deschiderea canalului Guyon în sindromul nervului cubital.

Rizotomia dorsală - ganglionectomia

Reuneşte tehnicile de expunere, secţionare a rădăcinii dorsale, cât şi a ganglionului spinal în scopul obţinerii analgeziei[8,19,20,21,25,26,32,33,35,36].

Secţionarea (rizotomia) rădăcinii dorsale efectuată: *intradural chirurgical, intradural percutanat prin termocoagulare, cât şi extradural,* asociată rezecţiei ganglionului spinal la nivelul foramenului neural, sunt tehnici în prezent de interes istoric, cu toate progresele efectuate prin reducerea extensiei deaferentării, deoarece:

– pentru a obţine anestezie în teritoriul unui dermatom este necesară secţionarea a trei rădăcini dorsale;

– există fibre senzitive şi în rădăcinile ventrale;

– se cunosc variaţii individuale, anastomoze intratecale între rădăcinile nervoase dorsale, între componenta simpatică şi aria de rizotomie, posibile aferenţe nociceptive ascendente în lanţul ganglionar simpatic ce scurtcircuitează rădăcina dorsală şi segmentele medulare, de aceea rizotomia extraduralâ impune secţionarea şi a ramus communicans alb;

– nu există o suprapunere între dermatoame, sclerotoame şi miotoame;

– după rizotomia dorsală şi ganglionectomie, excitabilitatea celulelor din cornul dorsal medular creşte (se dezvoltă hipersensibilitate la substanţa P, scade numărul de receptori opioizi, apar „spike-uri" anormale în celule, secundar gliozei din cornul dorsal medular).

Tehnici lezionale în sistemul vegetativ

În absenţa unui consens fiziopatologic, contribuţia simpatică la durerile cronice neuropate se defineşte prin două entităţi ce reunesc o varietate de dureri, instalate după traume, cu topografie regională, predominant distal, ce depăşesc în magnitudine şi durată orice stimul dureros curent, se însoţesc uneori de interesare motorie importantă şi au evoluţie variabilă în timp[7,8,14,17,19,20,21,23,38]:

– *sindromul complex regional tip 1* (termen vechi: distrofia reflexă simpatică),

– *sindromul complex regional tip 2* (termen vechi: cauzalgie) cu traumă nervoasă cunoscută.

După eşecul tratamentului conservator al blocajelor simpatice selective pe ganglionii simpatici apropiaţi sau prin infiltrarea regională a agenţilor simpatolitici în segmentul corpului interesat se fac intervenţii chirurgicale simpatolitice bolnavilor evaluaţi psihic. Simpatectomiile se pot face:

– *chimic:* se injectează o soluţie de 7% fenol, alcool 50 sau 98%, sub control radiologic, adăugând o mică cantitate de substanţă de contrast. Metoda oferă analgezie pentru 3-6 luni, având indicaţii în dureri ale extremităţii inferioare, pentru viscerele abdominale. Agentul neurolitic se introduce în spaţiul paravertebral la nivel L1-L3. Simpatectomia stelată este foarte rară, din cauza complicaţiilor frecvente prin lezarea ţesuturilor din jur şi apariţia sindromului Horner;

– *prin radiofrecvenţă*, metodă introdusă în 1979 de Wilkinson. Tehnica se face sub anestezie locală,

Scanned with OKEN Scanner

neuroleptanalgezie, sub control radiologic, efectuând electrostimulare, bolnavul fiind dispus în decubit ventral. Electrodul de radiofrecvenţă se introduce pentru durerile în membrul superior la 6-8 cm de linia mediană, la nivel T2-T3, respectiv T3-T4. Leziunea se efectuează aplicând la vârful electrodului o temperatură de 90° pentru 180 secunde; leziunea se repetă la 1-1,5 cm rostral şi caudal faţă de poziţia iniţială. Metoda este utilă în 93% din cazuri, la 1 an rezultatele favorabile sunt în 69% din cazuri. În 16% din cazuri localizarea anatomică variabilă a ganglionului T2 poate genera rezultate nesatisfăcătoare cu episoade de aritmii cardiace;

– *chirurgical*, la orice nivel al lanţului simpatic, sub anestezie generală. În cazul durerilor în extremitatea superioară, se poate efectua rezecţia ganglionului toracic superior şi a ganglionilor cervicali inferiori prin abord interscapular, lateral transaxilar, anterior supraclavicular.

Lanţul ganglionar simpatic toracic inferior T9-T12 şi nervii splahnici pot fi abordaţi folosind un abord extrapleural postero-lateral, cu rezecţia părţii mediale a coastei a 11-a.

Rezecţia bilaterală a acestor structuri neurale poate asigura analgezie de durată în durerea intratabilă a bolnavilor cu carcinom pancreatic ce interesează ductele biliar şi pancreatic.

În cazul algiilor lombare menţinute simpatic, se face simpatectomie lombară rezecând ganglionii L2-L3, în caz de eşec şi L4, L5, secţionând bilateral fibrele simpatice din cauza încrucişării lor frecvente.

În segmentul sacrat se foloseşte neurectomia presacrată pentru dureri pelvine;

– *endoscopic*: toracic şi lombar, folosind echipament specific.

Rezultatele simpatectomiilor: indiferent de tehnica efectuată, clasic sau endoscopic, succesele se înregistrează în 65-100% imediat postoperator - respectând intervalul de timp sub 1 an între traumatism şi gestul chirurgical, iar pe termen lung în 70-85% din cazuri.

Complicaţiile simpatectomiilor:

– sindrom Horner - sub 2%; se evită prin rezecţia doar a 1/2-1/3 inferioare din ganglionul stelat, evitarea termocoagulării;

– pneumotorax postoperator în urma gesturilor toracoscopice, prin reinflaţie inadecvată a plămânului colabat;

– nevralgie postsimpatectomie, frecvent tranzitorie, în dermatomul proximal denervării simpatice în 37% din cazuri în simpatectomiile toracice chirurgicale şi în 44% din cazuri în simpatectomiile lombare, fiind rar întâlnită în simpatectomiile endoscopice;

– nevralgie intercostală, indusă de manipularea, cauterizarea, lezarea nervilor intercostali;

– disfuncţii sexuale la bărbaţi (impotenţă) în urma lezării ganglionului L1 unilateral;

– ileus, îndeosebi în simpatectomiile lombare bilaterale;

– eşecul simpatectomiilor în 1/4 din cazuri: diagnostic incorect, rezecţie inadecvată, reinervare, inervare controlaterală - mai ales în segmentul lombar (28% din cazuri).

Eşecul simpatectomiilor impune stimulare medulară.

Cordotomia clasică și percutanată

Cordotomia clasică şi percutanată sau tractotomia spinotalamică este tehnica chirurgicală, utilă în cazuri selecţionate, prin care se realizează blocajul căilor algomediatoare la nivel medular, secţionând tractul spinotalamic la nivel medular, controlateral durerii[8,16,18,19-22,25].

Indicaţiile metodei:

– la bolnavii neoplazici, cu speranţa de viaţă de peste 2 luni, cu dureri îndeosebi unilaterale (dacă durerile sunt bilaterale sau când leziunea este mai mediană creşte riscul de a induce complicaţii: disestezii, deficite neurologice persistente, insuficienţă respiratorie);

– dureri neuropate lancinante, generate de impulsuri ectopice, de exemplu în leziuni ce interesează conul medular şi cauda eqvina;

– în caz de allodinie, hiperpatie, hiperestezie.

Tehnic, cordotomia se face:

Scanned with OKEN Scanner

– „deschis" - gest chirurgical convenţional prin abord anterior cervical sau pe cale posterioară (laminectomie sau hemilaminectomie);

– percutanat, sinonim: cordotomia sau tractotomia spinotalamică „închisă", este o metodă eficientă, simplă, se face cu anestezie locală, nu necesită incizie tegumentară, permite realizarea unei hărţi funcţionale înainte de a realiza leziunea.

În funcţie de sistematizarea somatotopică a fibrelor în tractul spinotalamic, cordotomia poate fi:

– *globală* - toate fibrele tractului sunt interesate;

– *selectivă* - pentru un anumit contingent de fibre, implicând cele ce corespund metamerelor implicate în durere conform legii lui Kahler (contingentul de fibre sacrate este dispus mai lateral, apoi spre medial contingentele de fibre lombare, toracale, cervicale);

– *diferenţiată* - se interceptează numai fibrele mediatoare ale durerii, cruţând fibrele pentru sensibilitatea termică.

Eficacitatea cordotomiei presupune analgezie completă, totală (fără insule de sensibilitate algică) şi durabilă, în teritoriul dorit (teritoriul analgezic, ca şi cel de termoanestezie va avea un nivel corespunzător somatotopic inciziei medulare), în absenţa tulburărilor secundare motorii, senzitive, cardiorespiratorii, sfincteriene sau sexuale. În general, după o cordotomie corect executată analgezia apare în 90% din cazuri imediat.

Rezultatele metodei: pe serii mari de bolnavi, rezultatele favorabile variază între 70,9%-96% din cazuri (Lorenz, Sindou).

Recurenţa metodei: la 6 luni după cordotomie reapar durerile la 25% din bolnavi, iar la 12 luni, la 60% din bolnavi.

Dorsal Root Entry Zone Lesions (DREZ)

DREZ defineşte tehnica lezională medulară utilă în durerea neoplazică, cât şi în durerea asociată cu spasticitate, reducând inputul nociceptiv în porţiunea laterală a cornului dorsal (unde predomină fibrele C) pe mai multe segmente, interesând tractul Lissauer, laminele I-V Rexed (celule, axonii deutoneuronilor, interneuroni, axonii protoneuronilor aferenţi înainte de a realiza sinapsa cu deutoneuronii în SNC). Leziunea DREZ cruţă sensibilitatea tactilă, proprioceptivă, precum şi, teoretic, parţial sensibilitatea dureroasă[4,8,13,19,20,21,25,30,37].

Indicaţiile metodei:

– dureri localizate la bolnavi neoplazici;

– dureri cronice, neuropate prin deaferentare:

• leziuni de plex brahial, îndeosebi în avulsii (dureri cu caracter de arsură, apar de regulă în primele 3 zile la 50% din bolnavi, prezente cel puţin 4 luni),

• în avulsia plexului lombosacrat,

• în durerile din membrul fantomă,

• dureri paroxistice sau allodinii în bontul de amputaţie,

• în nevralgia postherpetică (eficacitate îndeosebi pe componentele paroxistice ale durerii, pe allodinii, identificarea rădăcinii sau rădăcinilor corespunzătoare leziunilor herpetice este dificilă - atrofia şi coloraţia cenuşie a rădăcinilor poate fi utilă),

• dureri paroxistice şi/sau asociate cu allodinie, hiperalgezie în leziuni ale nervilor periferici,

• în dureri nociceptive radiculometamerice, asociate cu traumatisme vertebromedulare, sub nivelul leziunii, durerea nu este influenţată; de asemenea, în leziuni traumatice medulare sub T10, în conul medular, coada de cal, mai ales când durerea este în membre şi nu în perineu;

– în stări de hiperspasticitate asociate cu durere: paralizia membrului superior cu spasticitate predominant proximală, precum şi la paraplegici ce nu pot sta în căruţ (întrerupând componentele aferente ale reflexelor miotatice monosinaptice şi polisinaptice nociceptive, căile somatosenzoriale din cornul dorsal sunt private de inputurile excitatorii).

Tehnică: DREZ-otomiile se pot efectua microchirurgical, prin radiofrecvenţă, laser, ultrasunete.

DREZ-otomia microchirurgicală constă în:

– incizie longitudinală a sulcusului dorso-lateral, la intrarea radicelelor radiculare în sulcus - coagulări microbipolare efectuate în sulcus, spre apexul cornului dorsal, de-a lungul segmentelor medulare afectate, efectuând leziuni la 2-3 mm profunzime, sub un unghi de 35° medial şi ventral;

– monitorizarea intraoperatorie a potenţialelor evocate somestezice, înregistrarea potenţialelor radicu-

Scanned with OKEN Scanner

lare presinaptice şi a potenţialelor postsinaptice ale cornului dorsal.

Rezultate:

– în durerile prin avulsie, allodinie, rezultatele postoperatorii sunt bune în 87% din cazuri;

– în nevralgia postherpetică, rezultatele postoperatorii sunt bune în 53%;

– de asemenea, se obţin rezultate bune postoperator şi în durerile bolnavilor cu nevrom de amputaţie, membru fantomă.

Metoda este utilă şi pe termen lung: după 3 ani doar 20% din bolnavi necesită analgezice.

Complicaţii postoperatorii:

– deficit motor ipsilateral crural în 5% din cazuri, hematoame, infecţii, fistulă LCR, instabilitate;

– pe serii recente, se constată: deficite motorii şi de sensibilitate medii, rar disestezii, tulburări sfincteriene şi sexuale la l0% din bolnavi (dacă intervenţiile vizează conul medular), fistulă LCR, meningită.

Mielotomia comisurală (comisurotomia anterioară)

Este tehnica chirurgicală prin care se induce anestezie termică şi dureroasă bilaterală pe dermatoamele corespunzătoare (similar efectelor siringomieliei în stadiile incipiente), întrerupând îndeosebi stimulii nociceptivi viscerali. Această tehnică se bazează pe faptul că totalitatea fibrelor deutoneuronului sensibilităţii termice şi dureroase, cu originea în cornul posterior al măduvei, se încrucişează la nivelul comisurii anterioare cu 2 până la 4 nivele mai cranial de originea lor[8,15,19-22,25,27].

Indicaţii:

– bolnavilor cu dureri neoplazice secundare unui neoplasm abdominopelvin la care pentru controlul durerii narcoticele sunt fie insuficiente sau efectele lor adverse sunt inacceptabile, iar cordotomiile bilaterale antero-laterale necesare pentru controlul durerilor pot leza căile descendente pentru controlul respiraţiei automate, pot induce tulburări sfincteriene, sexuale, vasomotorii;

– în cruralgii bilaterale.

Tehnic, mielotomiile se pot face:

– *chirurgical clasic:* sub anestezie locală, se realizează laminectomie pe 3 segmente (definirea nivelelor segmentare corespunzătoare originii durerii este esenţială!); se identifică rădăcinile sub stimulare mecanică, se face o mielotomie mediană secţionând fibrele comisurii anterioare, fără a leza artera medulară anterioară;

– *median punctat;*

– *ultrasonic;*

– *percutanat, stereotactic, cervical.*

Rezultate: pe serii mari s-au obţinut în 85% din cazuri rezultate bune, în schimb pe termen lung analgezia a fost sub 50% din cazuri.

Tractotomia spinotalamică mezencefalică

Urmăreşte secţionarea axonilor deutoneuronilor pentru durere şi temperatură din tractul spinotalamic la nivel mezencefalic uni- sau bilateral[1,8,12,19-22,25].

Indicaţiile mezencefalotomiei:

– dureri neoplazice cu componentă mixtă: nociceptivă şi neuropată, după eşecul narcoticelor, al implantării pompei de morfină; dureri unilaterale, secundare unei neoplazii dispuse superior de dermatomul C5: cap, gât, umăr;

– durerea cronică, chiar în dureri faciale prin denervare;

– durerea centrală indusă de leziuni cerebrale sau în trunchi, frecvent după stroke.

Tehnică operatorie: după precizarea cauzei durerii, se practică anestezie locală, gestul chirurgical se face stereotactic clasic sau frameless. Pentru determinarea ţintei (ţinta este la 14 mm posterior de mijlocul liniei bicomisurale, 5 mm sub CA-CP, respectiv 5 mm lateral de linia mediană) şi a punctului de intrare optim se uzitează explorarea cu rezonanţă magnetică, cât şi stimularea electrofiziologică la 2 şi la 100 Hz. Dispunerea electrodului în ţintă generează o senzaţie de durere în faţa controlaterală şi în corp la 0,2 V.

Leziunea se face prin radiofrecvenţă, iniţial o leziune temporară, apoi una permanentă timp de 30 de secunde la 80^{0}C, retrăgând electrodul cu 3 mm, o a

Scanned with OKEN Scanner

treia leziune se va face mai medial, afectând tractul reticulotalamic şi substanţa cenuşie periapeductală.

Postoperator se urmăresc: monitorizarea stării de conştienţă, statusul neurologic, îndeosebi prezenţa diplopiei, tensiunea arterială, administrând intermitent narcotice.

Complicaţii:

– hemoragii, accidente vasculare;

– diplopie: expresie a lezării colicului superior, a fasciculului longitudinal medial, precum şi a nucleilor nervilor cranieni III şi IV;

– pierderea auzului;

– disestezii posttractotomie - se corelează cu pierderea potenţialelor evocate senzoriale;

– somnolenţă prin lezarea sistemului reticulat activator ascendent;

– anestezie dureroasă;

– infecţii;

– fistulă LCR.

Talamotomia medială

Desemnează tehnica chirurgicală, efectuată clasic stereotactic sau cu Gamma-knife, cu valoare limitată, utilă îndeosebi în durerea nociceptivă, faţă de cea neuropată[8,11,19-21,25,39].

Indicaţii:

– la bolnavii neoplazici, cu dureri intratabile, la care tratamentul medicamentos are efecte adverse;

– dureri neuropate de cauză centrală şi periferică, rezistente la tratamente cu antidepresive şi antiepileptice, îndeosebi în: „atacuri dureroase", allodinie tactilă, dureri cu caracter de înţepătură, de şoc electric.

Tehnică: în prezent ţintele sunt: nucleul centro- median, nucleul central lateral, nucleul dorso-medial, pulvinarul. Se folosesc la identificarea ţintelor atât reperajul stereotactic, cât şi metodele electrofiziologice, având în vedere evitarea difuzării leziunii spre nucleul ventro-caudal. Determinarea fiziologică a ţintei se face prin: analiza activităţii spontane, analiza răspunsurilor evocate prin stimularea nucleilor talamici adiacenţi, analiza răspunsurilor evocate prin stimularea nucleilor intralaminari.

Pentru talamotomia în nucleul centro-median coordonatele ţintei sunt: 5 mm anterior de CP, 4 mm deasupra liniei bicomisurale, 8-10 mm lateral de linia mediană.

Rezultate:

– efectuată bilateral, rezultatele sunt mai bune în 56% din cazuri pentru dureri nociceptive generate de tumori maligne, în dureri prin deaferentare;

– reapariţia durerilor se constată la 25% din bolnavii fără cancer, cu dureri cronice.

Complicaţii:

– disestezii, uneori mai severe decât durerile originale, prin extensia leziunii în talamusul lateral;

– deficite somatosenzoriale;

– deficite tranzitorii motorii;

– deficite oculomotorii;

– deficite cognitive;

– confuzie;

– stare de somnolenţă.

Hipotalamotomia

Este o tehnică chirurgicală lezională, efectuată stereotactic prin radiofrecvenţă, utilă bolnavilor neoplazici, îndeosebi la cei cu durere asociată cu agresivitate, nelinişte[8,9,19,20-24].

Ţinta este în hipotalamusul postero-medial sau triunghiul ergotropic Sano (delimitat de corpul mamilar, comisura posterioară, mijlocul liniei comisurale), la 2-5 mm lateral de peretele ventricular sau 5-6 mm de la linia mediană, în interiorul triunghiului.

Rezultate: efecte pozitive în 70% din cazuri din bolnavii neoplazici.

Complicaţii: reversibile în 10% din cazuri, fără deficite senzoriale sau tulburări endocrine severe (nu este nevoie de tratament de substituţie postoperator).

Hipofizectomia

Este o metodă lezională de interes istoric, cu indicaţii limitate în obţinerea analgeziei, la bolnavi

Scanned with OKEN Scanner

neoplazici cu metastaze osoase, cu speranţă de viaţă redusă[8,9,19-24].

Cingulotomia[8,9,19-21,28,30]

Este tehnica neurochirurgicală al căror scopuri sunt:

– abolirea sau reducerea componentelor afective ale durerii: teamă, anxietate, depresie, prin realizarea unei leziuni corticosubcorticale în gyrus cinguli anterior, interesând fasciculus cingulum;

– creşterea toleranţei bolnavului la componentele subiective şi emoţionale ale durerii cronice (îndeosebi la bolnavi cu tulburări afective), alterând semnificativ reacţia emoţională a bolnavului faţă de propria durere, fără a afecta nocicepţia stimulilor dureroşi somatici.

Indicaţiile metodei:

– bolnavilor cu dureri severe, persistente, invalidante, la care factorul emoţional este dominant, refractare la tratamentele convenţionale: analgezice narcotice şi nonnarcotice, droguri psihotrope, blocaje nervoase, gesturi chirurgicale convenţionale, cu precizarea ineficacităţii chirurgiei limbice pe durerea acută somatică nociceptivă;

– în dureri „intratabile", la bolnavii neoplazici cu metastaze diseminate: viscerale, osoase, cu speranţa de viaţă de sub 1 an (metoda are eficacitate limitată în timp), mai ales în cazul bolnavilor care afirmă durere, dar şi anxietate, agitaţie sau depresie spontan sau induse de droguri, care sunt rezistenţi la alte tratamente pentru durere, inclusiv administrarea de morfină intratecal sau intraventricular;

– în dureri cronice, nemaligne - manifestările dureroase fiind în legătură cu factori emoţionali: arahnoidită lombară, cauzalgie, pancreatită, durere talamică, postherpetică, avulsii de plex brahial, lombalgii, în crize dureroase algice din tabesul tardiv (fără a mai fi nevoie de narcotice, cu ameliorare semnificativă în familie şi societate pe o perioadă postoperatorie de 6 ani), dureri spinale asociate cu parapareză sau paraplegie, sindromul de membru fantomă;

– în dureri cronice la care nu se obiectivează o suferinţă organică: cefalee, dureri toracice, dureri faciale atipice, piciorul „care arde", coccidinie.

Contraindicaţiile metodei:

– bolnavi psihici: personalităţi isterice sau sociopatice;

– bolnavi cu tulburări cognitive;

– vârsta înaintată;

– tare organice, îndeosebi la bolnavi cu tulburări de coagulare, hipertensiune arterială oscilantă, rezistentă la tratament.

Tehnică: după evaluarea preoperatorie într-un centru multidisciplinar al durerii, se determină ţinta stereotactic după reperaj prin rezonanţă magnetică; leziunea se face cu electrodul de radiofrecvenţă.

Rezultate:

– 57% siderarea durerii la 3 luni postoperator, la bolnavii neoplazici; pe termen lung, la bolnavi cu dureri cronice, eficacitatea metodei este limitată;

– 25-40% necesită repetarea cingulotomiei după 3-6 luni de la prima intervenţie, efectuând leziuni la 1 cm anterior sau posterior de prima leziune, evitând aria premotorie ce poate genera deficite motorii.

Complicaţii:

– cefalee, greaţă, vărsături, febră;

– tranzitor: vertij, deficite cognitive, de atenţie;

– rar deficit definitiv în copierea unui desen;

– disfuncţii sfincteriene (retenţie sau incontinenţă);

– crize de epilepsie focale 5-10%;

– rar tulburări de vedere;

– tulburări de percepţie a căldurii şi frigului;

– rar hemoragie intracerebrală 0,36%;

– mortalitate 0,09%.

Tehnici lezionale corticale

Se fac cu scopul obţinerii analgeziei, sunt de interes istoric[8,19,20,21].

BIBLIOGRAFIE

1. Amano K, Kawamura H, Tanikawa T – Stereotactic mesencephalotomy for pain relief. Stereotact Funct Neurosurg. 1991;9:16-19
2. Avci E, Fossett D – Suprascapular Nerve Entrapment. In: Fossett DT, Caputy AJ (eds): Operative Neurosurgical Anatomy, Thieme, 2002, cap. 36, p. 172-173

Scanned with OKEN Scanner

3. Arseni C, Oprescu I – Durerea. Edit. Didactică şi Pedagogică, Bucureşti, 1982
4. Bullitt E, Friedman AH – DREZ lesions in the treatment of pain following spinal cord injury. In: Nashold BS Jr, Pearlstein RD (eds): The DREZ operation, Park Ridge, IL, AANS, 1996, p. 125-135
5. Burchiel KJ, Johans TJ, Ochoa J – The surgical treatment of painful traumatic neuromas. J Neurosurg. 1993;78:714-719
6. Burchiel KJ, Israel ZH – Surgical Treatment of Painful Peripheral Nerve Injuries. In: Burchiel KJ (ed): Surgical Management of Pain, Thieme, 2002, cap. 52, p. 654-665
7. Campbell JN, Raja SN, Selig DK et al – Diagnosis and management of sympathetically maintained pain. In: Fields HL, Liebeskind JC (eds): Progress in Pain Research and Management, Seattle, IASP Press, 1994, p. 85-100
8. Ciurea AV, Iacob G – Tehnici neurochirurgicale, Vol. I, Cartea Universitară, 2006, p. 124-164
9. Coffey RY – Neurosurgical management of intractable pain. In: Youmans JR (ed): Neurological Surgery, 4th ed., W.B. Saunders, Philadelphia, 1996
10. Dellon AL, Mackinnon SE – Treatment of the painful neuroma by neuroma resection and muscle implantation. Plast Reconstr Surg. 1986;77:427-436
11. Dougherty PM, Lee J II Lee, Dimitriou T, Lenz FA – Medial Thalamotomy. In: Burchiel KJ (ed): Surgical Management of Pain, Thieme, 2002, cap. 62, p. 795-802
12. Gildenberg PI – Mesence-phalotomy. In Burchiel KJ (ed): Surgical Management of Pain, Thieme, 2002, cap. 61, p. 786-793
13. Gorecki JP – Dorsal Root Entry Zone and Brainstem Ablative Procedures. In: Batjer HH, Loftus CM (eds): Textbook of Neurological Surgery, Vol. IV, Lippincott Williams&Wilkins, 2003, cap. 302, p. 3056-3059
14. Hardy RW, Bay JW – Surgery of the sympathetic nervous system. In: Schmidek HH, Sweet WH (eds): Operative Neurosurgical Techniques: Indications, Methods and Results, 3rd ed., Vol. II, 1995, p. 1637-1646
15. Hitchcock E – Stereotactic myelotomy. Proc R Soc Med. 1974;64:771-772
16. Hodge CJ, Christensen M – Anterolateral Cordotomy. In: Burchiel KJ (ed): Surgical Management of Pain, Thieme, 2002, cap. 58, p. 732-742
17. Iacob G – Cauzalgia (distrofia simpatetică reflexă). Durerea acută şi cronică, Vol. IX, 2001, nr. 1, p. 46-50
18. Iacob G – Durerile generate de cordotomie. Durerea acută şi cronică, Vol. X, 2001
19. Iacob G, Iacob S, Iana G – Sindroame dureroase în neurochirurgie. Curs de Neurochirurgie, Edit. Universitară Carol Davila, Bucureşti, 2002, cap. 18, p. 309- 329
20. Iacob G, Ciurea AV – Curs de tehnici neurochirurgicale în tratamentul durerii cronice. Edit. Universitară Carol Davila, 2003, cap. 4, p. 81
21. Iacob G, Ciurea AV – Tratamentul neurochirurgical în durerea cronică. In: Popescu AV, Ciurea AV (sub red.): Tratat de Chirurgie, Vol. II, Neurochirurgie, Edit. Academiei Române, Bucureşti, 2007, cap. 21, p. 445-469
22. Kanpolat Y – Percutaneous Stereotactic Pain Procedures. In: Burchiel KJ (ed): Surgical Management of Pain, Thieme, 2002, cap. 59, p. 745-761
23. Kim KD, De Salles AAF, Johnson JP, Ahn SS – Sympathectomy: Open and Thoracoscopic. In: Burchiel KJ (ed): Surgical Management of Pain, Thieme, 2002, cap. 55, p. 688-689
24. Jasmin L, Ohara PT, Barbaro NM – Pain of Central Origin. In: Batjer HH, Loftus CM (eds): Textbook of Neurological Surgery, Vol. IV, Lippincott Williams&Wilkins, 2003, cap. 297, p. 3011-3012
25. Loeser JD – Introduction: ablative neurosurgical operations. In: Bonica JJ (ed): The Management of Pain, Lea and Febiger, Philadelphia, 1990, p. 2040-2066
26. Nash TP – Percutaneous radiofrequency lesioning of dorsal root ganglia for intractable pain. Pain. 1986;24:67-73
27. Nauta HJW, Westlund KN, Willis WD – Midline Myelotomy. In: Burchiel KJ (ed): Surgical Management of Pain, Thieme, 2002, cap. 57, p. 714-731
28. Pillay PK, Hassenbusch SJ – Bilateral MRI-guided stereotactic cingulotomy for intractable pain. Stereotact Funct Neurosurg. 1992;59:33-38
29. Senz E, Ammerman M, Grant M, Fossett D – Carpal Tunnel Release. In: Fossett DT, Caputy AJ (eds): Operative Neurosurgical Anatomy, Thieme, 2002, cap. 31, p. 159-160
30. Sindou MP – Dorsal Root Entry Zone Lesions. In: Burchiel KJ (ed): Surgical Management of Pain, Thieme, 2002, cap. 56, p. 701-713
31. Steel TR, Burchiel KJ – Ablative Neurosurgical Techniques in the Treatment of Chronic Pain: Overview. In: Burchiel KJ (ed): Surgical Management of Pain, Thieme, 2002, cap. 50, p. 633-646
32. Strait TA, Hunter SE – Intraspinal extradural sensory rhizotomy in patients with failure of lumbar disc surgery. J Neurosurg. 1981;54:193-196
33. Stolker R.J, Vernest AC, Groen GJ – The treatment of chronic thoracic segmental pain by radiofrequency percutaneous partial rhizotomy. J Neurosurg. 1994;80:986-992
34. Sunderland S – Nerve Injuries and Their Repair: A Critical Appraisal. Churchill Livingstone, New York, 1991
35. Taha JM – Dorsal Root Ganglionectomy and Dorsal Rhizotomy. In: Burchiel KJ (ed): Surgical Management of Pain, Thieme, 2002, cap. 54, p. 677-687
36. Taub A, Robinson F, Taub E – Dorsal root ganglionectomy for intractable monoradicular sciatica. In: Schmidek HH, Sweet WH (eds): Operative Neurosurgical Techniques: Indications, Methods and Results, 3rd ed., Vol. II, W.B. Saunders, Philadelphia, 1995, p. 1585-1593
37. Thomas DGT, Kitchen ND – Long term follow-up of dorsal root entry zone lesions in brachial plexus avulsion. J Neurol Neurosurg Psychiatry. 1994;57:737-738
38. Wilkinson HA – Surgery for hyperhidrosis and sympathetically mediated pain syndromes. In: Schmidek HH, Sweet WH (eds): Operative Neurosurgical Techniques: Indications, Methods and Results, 3rd ed., Vol. II, 1995, p. 1573-1583
39. Young RF, Jacques DB – Radiosurgery for Pain. In Batjer HH, Loftus CM (eds): Textbook of Neurological Surgery, Vol. IV, Lippincott Williams&Wilkins, 2003, cap. 304, p. 3079-3082

Scanned with OKEN Scanner

NEVRALGIA TRIGEMINALĂ

Are o incidenţă anuală de 4 cazuri la 100 000 de persoane, mai frecvent după 50 de ani, predomină la femei, mai ales în dreapta, foarte rar bilateral. Nevralgia trigeminală poate exista concomitent cu spasm facial ipsilateral, cu nevralgia glosofaringiană; poate fii esenţială sau secundară[8-10,14-16].

Anamneza, examenul clinic, cât şi *investigaţiile paraclinice preoperatorii* sunt obligatorii:

– examinarea otologică, audiometria, potenţialele evocate auditive de trunchi cerebral;

– studiile neuroimagistice, îndeosebi explorarea prin RM, pe secţiuni de rutină, după administrarea substanţei de contrast, folosind secţiuni sagitale oblice, urmăresc a demonstra compresiunea neurovasculară în 86-96% din cazuri sau în 5% din cazuri alte cauze: tumori (schwanom, epidermoid, meningiom), chisturi, anomalii osoase, scleroză multiplă.

În absenţa unei opţiuni terapeutice rigide, pentru asigurarea calităţii vieţii, informând corect bolnavul, primul pas în nevralgia de trigemen îl constituie decompresiunea microvasculară, ce oferă analgezie, evitând sechelele leziunilor distructive în sistemul trigeminal: disestezii, anestezia dureroasă, anestezia corneei, keratita neuroparalitică, atrofia muşchilor masticatori.

Decompresiunea microvasculară Jannetta

Decompresiunea microvasculară Jannetta este tehnica chirurgicală al cărei scop este îndepărtarea factorului compresiv din „entry zone" (sinonim zona Obersteiner-Redlich): zonă conică, dispusă la 3 mm în afara punţii, loc de tranziţie între mielina centrală (sintetizată de oligodendrocite) şi cea periferică (sintetizată de celule Schwann) în axonii rădăcinii senzitive trigeminale. Prin mobilizarea şi fixarea vasului ofensator (ansă arterială, venoasă, dolicoectazie vertebrobazilară) într-o nouă poziţie, se evită demielinizarea şi disfuncţia hiperactivă a nervului[1,4,8,9,10,14-17,20,22,24,34,37].

Avantajele decompresiunii microvasculare trigeminale:

– oferă analgezie de calitate pe termen lung;

– nervul trigemen nu este lezat, metoda nu generează deficite senzitive, disestezii faciale;

– este un tratament etiologic - tratează cauza primară a nevralgiei trigeminale, identificând posibile microtumori, malformaţii vasculare;

– simptomatologia bolnavului se corelează cu tipul de compresiune identificat la operaţie.

Tehnică: sub anestezie generală, se face o craniotomie laterală retromastoidă înaltă, se identifică nervul trigemen şi artera cerebeloasă superioară - trunchiul principal care în 75% din cazuri descrie anse deasupra nervului, emergenţa sa fiind acolo unde nervul intră în trunchi, precum şi ramurile rostrale, caudale. În 10% din cazuri este implicată artera cerebeloasă antero-inferioară, în 8% o venă cu origine în punte ce drenează în cavum Meckel sau lângă el, în 4% din cazuri alte vase (artera bazilară). Uneori (30% din cazuri) sunt multiple vase arteriale şi venoase - dispuse în general ventro-lateral faţă de rădăcina trigeminală senzitivă, ele realizând drenajul venos al trunchiului.

Topografia durerii trigeminale este frecvent determinantă asupra strategiei chirurgicale preoperatorii, cu toate acestea inspecţia nervului în toate direcţiile şi identificarea tuturor vaselor adiacente nervului cu potenţial compresiv este obligatorie:

– durerile în teritoriul oftalmic (V_1) sau oftalmic (V_1) şi maxilar (V_2) sunt frecvent generate de compresiunea caudo-laterală a nervului;

– durerile în teritoriul mandibular (V_3) sau mandibular (V_3) şi maxilar (V_2) sunt generate de artera cerebeloasă superioară, ce comprimă nervul la „entry zone", în direcţie anterocefalică (cele mai frecvente cazuri);

– durerile izolate în teritoriul maxilar (V_2) sunt asociate cu compresiunea medială sau laterală a nervului, de cauză venoasă.

Identificarea tulburărilor de sensibilitate, în special în jurul şanţului nazolabial, de tip hipo- sau hiperestezie, a reflexului cornean sunt utile în depistarea nevralgiei trigeminale secundare. Rezultatele metodei după Janetta[17] pe 1 204 cazuri:

– excelente iniţial - analgezie în 82% din cazuri;

Scanned with OKEN Scanner

– după 1 an şi prima operaţie - analgezie în 75%, după a doua operaţie - analgezie în 80%;

– după 10 ani - analgezie în 64% după prima operaţie, 70% după a doua operaţi;

– speranţa de viaţă este în medie de 32 de ani, de la debutul bolii.

Stimularea trigeminală

În tratamentul nevralgiei trigeminale obţinerea analgeziei se poate realiza prin neurostimulare la diferite nivele în sistemul nervos central şi periferic[6,9,14-16,25,33].

Indicaţiile metodei în funcţie de ţinta aleasă de stimulare:

– *ramuri periferice ale nervului trigemen:* dureri neuropate posttraumatice persistente, dar şi după neurotomii, rezecţii ale nevroamelor, neuroliză;

– *ganglionul Gasser:* algii faciale atipice, în dureri neuropate după intervenţii în vecinătatea sinusului maxilar, dureri posttraumatice, în disestezii (nu anestezie dureroasă indusă iatrogen), după alte intervenţii chirurgicale trigeminale;

– *talamus (nucleul ventral postero-medial):* dureri faciale refractare, inclusiv anestezie dureroasă, dureri trigeminale postherpetice;

– *cortexul motor:* dureri intratabile, dureri neuropate (anestezia dureroasă, posttraumatice, postherpetice).

Cu toate că tehnica este diferită în funcţie de ţinta aleasă pentru stimulare, rezultatele bune şi foarte bune la debut diminuează progresiv în timp.

Blocajul ramurilor trigeminale periferice

Metodă simplă, accesibilă, urmăreşte obţinerea analgeziei prin injectarea unei substanţe neurolitice în nervul trigemen sau în ramurile sale. În prezent alcoolul - citat de Sicard în 1918, este folosit numai pentru blocajul ramurilor trigeminale periferice, având valoare predictivă în determinarea utilităţii unei neurectomii[9,15,16,26,28].

– *în teritoriul oftalmic* pentru nervii: *supraorbitar* - deasupra pleoapei, la emergenţa nervului din foramen, în dreptul pupilei când ochiul priveşte înainte, *supratrohlear* - la un lat de deget medial, la emergenţa sa din pleoapă sau spre extensia sa medială, *infratrohlear* şi *etmoidal anterior* - folosind un ac 27 gauge la 1 cm deasupra cantului intern, direcţionat posterior şi uşor medial - între muşchiul drept medial şi peretele medial al orbitei;

– *în teritoriul maxilar* pentru trunchiul principal al nervului - în fosa pterigopalatină folosind un abord lateral, la 1/2 distanţei între zigomă şi apofiza coronoidă a mandibulei, acul este introdus şi direcţionat medial spre procesul pterigoid lateral şi ulterior spre fosa pterigoidă, precum şi pentru *nervul infraorbitar* - sub marginea orbitară inferioară, pe linia pupilară, dirijând acul lateral şi cranial;

– *în teritoriul nervului mandibular* pentru *trunchiul principal* - în fosa pterigopalatină, acul fiind dirijat posterior, precum şi pentru nervii *mentali* - dirijind acul introdus pe linia mediopupilară în direcţie anterioară şi caudală, respectiv pentru nervul *auriculotemporal* - de-a lungul traiectului său ascendent spre partea posterioară a zygomei, însoţit de artera temporală superficială, dispusă anterior.

Dezavantajele metodei:

– analgezia este temporară, similar anestezia, parestezile, în teritoriul afectat secundar injectării alcoolului;

– diminuarea temporară a forţei muşchilor masticatori, rădăcina motorie fiind în vecinătatea ramului mandibular.

Rizotomia retrogasseriană percutanată cu glicerol

Metodă de obţinere a analgeziei în teritoriul trigeminal prin administrare de glicerol în cisterna trigeminală, poate fi adoptată ca o alternativă la decompresiunea microvasculară, cu o rată înaltă de succes iniţială[3,9,14-16,38].

Scanned with OKEN Scanner

Metoda nu implică cooperarea bolnavului şi nici echipamente speciale, se bazează pe efectul neurolitic al glicerolului ce distruge axonii şi mielina atât prin administrare topică, cât şi prin injecţii intraneurale, eficacitate verificată prin creşterea latenţelor şi scăderea amplitudinii potenţialelor evocate trigeminale, având acţiune îndeosebi pe axonii deja afectaţi.

Avantajele metodei:

– nu necesită testarea sensibilităţii intraoperator;

– precizarea ţintei se face prin cisternografie intraoperatorie;

– se pot obţine nivele crescute de analgezie, minimizând riscul apariţiei hipoesteziilor severe şi a durerilor prin deaferentare;

– este mai bine tolerată.

Indicaţiile metodei:

– la bolnavi în vârstă (> 75 de ani), ce nu pot tolera o decompresiune microvasculară, cu manifestări algice predominant în teritoriul oftalmic;

– bolnavilor cu nevralgie trigeminală esenţială dovedită neuroimagistic, refractari sau intoleranţi la tratamentul medicamentos;

– bolnavilor cu nevralgie trigeminală secundară unei tumori de fosă cerebrală posterioară inoperabilă, la cei cu scleroză multiplă.

Tehnică: bolnavul este dispus în decubit dorsal, pe o masă operatorie controlată electric, capul bolnavului este fixat în cadrul Mayfield. După aseptizarea tegumentului feţei, sub ecran radiologic, vârful acului de 23 gauge, introdus conform metodei Härtel, este dirijat la 1 cm posterior de clinoida posterioară. Penetrarea acului prin foramen ovale se verifică prin îndepărtarea mandrenului acului şi exteriorizarea de LCR, prin administrarea de substanţă de contrast în cisterna trigeminală şi efectuarea de radiografii. Menţinând acul în cisterna trigeminală, bolnavul este dispus într-o poziţie semişezând, cu gâtul uşor flectat, se injectează iohexol steril în cisterna trigeminală şi glicerol anhidru 99,9%, amestecat cu pudră de tantal, sterilizată la etilen oxid. Datorită diferenţelor de densitate, mixtura cu glicerol se dispune peste substanţa de contrast, exercitându-şi efectul neurolitic pe fibrele superioare. Volumul de glicerol injectat depinde de simptomatologia bolnavului, fiind în medie 0,21 ml. După introducerea glicerolului, acul este retras, bolnavul este menţinut în poziţie semişezând timp de 2 ore, prevenind migrarea glicerolului în fosa cerebrală posterioară.

Rezultate[16]*:*

– la 90% din 800 bolnavi, analgezia se instalează în primele 24-48 de ore;

– recidivele apar la 50% din cazuri după 3 ani, la 70% din cazuri la 4 ani şi jumătate, la 90% din cazuri după 6 ani, impunând repetarea procedurii.

Complicaţii[16]*:*

– hipertensiune tranzitorie 20%;

– bradicardie tranzitorie sau hipotensiune 15%;

– cefalee postoperatorie la 5-15% din bolnavi;

– greaţă, vărsături 8%;

– anestezie corneană 1-4%;

– hipoestezie la 50% din bolnavi, din care severă la 6% din bolnavi; gradul de hipoestezie se amplifică la repetarea metodei;

– disestezii faciale în 10-15% din cazuri;

– erupţie herpetică postoperatorie perioralã, îndeosebi la cei cu disestezii secundare deaferentării faciale;

– anestezie dureroasă la 1,8% din bolnavi.

Neurectomia trigeminală

Tehnică lezională simplă, destinată ramurilor periferice ale nervului trigemen în scopul obţinerii analgeziei, prin eliminarea aferenţelor nociceptive, dar şi prin modificările degenerative temporare ale ganglionului trigeminal[9,14-16,26,27,30].

Avantajele metodei:

– se poate efectua cu anestezie locală sau generală;

– are morbiditate redusă - este utilă la persoane în vârstă, debile, ce nu pot tolera alte metode;

– nu induce anestezie corneană - în cazul algiilor în teritoriul oftalmic;

– în sindroame dureroase neuropate trigeminale, după eşecul tratamentului medicamentos, la cazuri selecţionate, după gesturi chirurgicale dentare, în sinusurile paranazale, dar şi după traumatisme craniofaciale la care apar dureri pe un singur teritoriu trigeminal.

Scanned with OKEN Scanner

Dezavantajele metodei:

– anestezie pe teritoriul dureros;

– reapariţia durerilor şi a sensibilităţii dacă nervul regenerează.

Tehnică: folosind anestezie locală sau generală se expun, de exemplu, nervii supraorbitar, infraorbitar, alveolar inferior. Nervii se prind cu o pensă hemostatică şi apoi se face avulsia lor.

Rezultatele neurectomiilor[16]*:*

– anestezia în teritoriul dorit nu conferă întotdeauna şi analgezie; uneori se pot constata dureri reziduale de intensitate redusă faţă de cele constatate preoperator, ce pot apărea între 50%-79% din cazuri;

– analgezia este limitată în timp: 2-3 ani, maximum 5 ani;

– analgezia este discret mai durabilă în teritoriul nervului lingual, probabil legată de regenerarea mai lentă a nervului.

Ganglioliza trigeminală percutanată, prin termocoagulare cu radiofrecvenţă

Defineşte tehnica ce permite obţinerea unei hipoalgezii intense, folosind termocoagulare cu radiofrecvenţă în teritoriul trigeminal afectat, prin interceptarea la nivelul ganglionului Gasser a fibrelor trigeminale puţin mielinizate care mediază durerea: A-delta şi C, prezervând fibrele A-alfa şi beta - ce mediază sensibilitatea tactilă[9,11,13-16,34,35].

Sub neuroleptanalgezie, se introduc prin foramen ovale ace speciale, de preferat cu vârful curb, controlându-se selectiv teritoriul trigeminal interesat prin electrostimulare şi control radiologic, apoi leziunea se face prin termocoagulare, folosind un generator de radiofrecvenţă.

Avantajele metodei:

– conferă analgezie evitând anestezia pe teritoriul pentru care se efectuează;

– evită apariţia anesteziei dureroase;

– se poate repeta;

– diminuează riscul de lezare a fibrelor subţiri mielinizate ce inervează corneea.

Indicaţiile metodei:

– bolnavilor cu nevralgie trigeminală esenţială, dar şi secundară; precum şi în algii faciale asociate cu scleroză multiplă - Sweet, 1998[34];

– la bolnavi peste 75 de ani;

– la bolnavi cu riscuri anestezice;

– la bolnavii care refuză gestul microchirurgical din fosa cerebrală posterioară;

– în migrena în ciorchine.

Tehnică:

– preoperator se administrează atropină 0,4 mg intramuscular, cu 30 de minute preoperator, pentru a reduce secreţiile orale şi a preveni bradicardia. Se montează o linie venoasă pentru administrarea anestezicelor, fără a se face antibioterapie profilactică; se monitorizează tensiunea arterială, frecvenţa cardiacă, saturaţia de oxigen;

– bolnavul este dispus în decubit dorsal (poziţie supină), cu capul în extensie, un rulou este aşezat sub torace;

– aparatul radiologic este poziţionat pentru realizarea unei expuneri submentale, sub zygoma, rotat lateral 15-18^0.

– se administrează o doză anestezică de propofol sau Brevital-methohexital, sub ventilaţie spontană;

– se poziţionează electrodul de masă pe scalp, la linia de inserţie a părului; se antiseptizează tegumentul la punctul de intrare al canulei;

– se introduce canula de 100 mm lungime, 20 gauge cu mandrenul ei, după tehnica Härtel, la intersecţia celor 2 planuri: un plan coronar dispus la 3 cm anterior de meatul auditiv extern şi un plan sagital ce trece la 2,5 cm lateral de comisura bucală, lângă partea medială a pupilei, paralel cu aparatul radiologic, fiind ghidat de un deget al operatorului care se introduce în cavitatea bucală pentru a evita direcţionarea greşită a acestuia spre mucoasa bucală. Canula se poate introduce free-hand, sub ghidaj stereotactic sau computer-tomografic[16];

– când acul ajunge la joncţiunea clivus - os pietros (poziţie confirmată de incidenţa laterală radiologică, canula găsindu-se la 5-10 mm sub planşeul selar, de-a lungul clivusului), la o profunzime de 6-8 cm, se constată o scurtă contracţie a muşchiului maseter ce indică contactul cu ramul senzitiv mandibular şi cu fibrele motorii;

Scanned with OKEN Scanner

– se îndepărtează mandrenul, moment în care se constată exteriorizarea de LCR prin puncţionarea durei din cavum Meckel (atunci când operaţia se face pentru prima dată)[16];

– bolnavul este trezit, se începe electrostimularea, introducând pe canulă electrodul curb, a cărui porţiune neizolată cu teflon este la vârf de 5 mm, el putând fi rotat cu 360°. Stimularea se face cu curent rectangular de 0,2-0,3 V, 50 Hz, 0,1 ms, în mod curent sau cu valori mai mari în caz de reintervenţie, ceea ce declanşează parestezii în teritoriul trigeminal interesat (contracţiile maseterului sunt resimţite la stimulare de 1 V, 2 Hz), selectiv pe una din ramurile teritoriului trigeminal: medial - nervul oftalmic, intermediar - nervul maxilar, lateral - nervul mandibular, ceea ce va determina dispunerea finală a electrodului.

Se reia anestezia cu propofol efectuându-se leziunea iniţial la 62-65°C, timp de 60 de secunde (o leziune mai „rece" permite evitarea leziunilor prin deaferentare). O a doua leziune se face la 67° pentru 60 de secunde, a treia leziune la 70° pentru 60 de secunde, urmărindu-se reflexul cornean, dar şi reacţiile la răspunsurile bolnavului: obţinerea analgeziei de cel puţin 75%, cu menţinerea sensibilităţii tactile profunde. La trezirea bolnavului se vor constata posibile disestezii, pentru care se vor administra antidepresive. Tegretolul sau medicamentele similare nu se întrerup brusc, se continuă administrarea lor încă 2 săptămâni.

Pentru evitarea disesteziilor se recomandă[16]:

– folosirea electrozilor curbi ce permit efectuarea unei leziuni selective printr-un contact optim cu fibrele senzitive;

– testarea în permanenţă a sensibilităţii în timpul efectuării leziunii;

– obţinerea unei hipoalgezii intense în teritoriul trigeminal afectat şi în zona ţintă, respectiv hipoalgezie medie în celelate ramuri trigeminale secundar afectate.

Postoperator:

– se administrează bolnavului 1/2 din doza zilnică de medicaţie anticonvulsivantă;

– se va urmări activitatea muşchilor oculari, dar şi a muşchilor maseter, pterigoid;

– se aplică gheaţă pe obraz pentru a reduce edemul facial;

– se vor aplica lacrimi artificiale în cazul diminuării reflexului cornean;

– alimentaţia bolnavului va fi uşoară, evitându-se muşcarea buzelor, a mucoasei bucale, a limbii.

Rezultate[16]*:*

– în 95%-100% din cazuri, reducere imediată, dramatică a paroxismelor dureroase;

– 15-20% din bolnavi afirmă reapariţia durerilor, după primul an, îndeosebi cei cu scleroză multiplă şi nevralgie trigeminală;

– 0% mortalitatea metodei.

Complicaţiile metodei[16]*:*

– atrofie a muşchilor: maseter, temporal, pterigoidian 10,5%;

– parestezii dureroase 5,2%;

– anestezie dureroasă în 0,2%.

Microcompresiunea ganglionului Gasser și a ramurilor trigeminale, cu balonaș introdus percutanat

Este o metodă ieftină, fără mortalitate, utilă îndeosebi pentru nevralgia trigeminală pe ramul oftalmic, leziunea corneană este mult redusă faţă de alte metode ce generează denervare[7,9,14-16,21].

Compresiunea prin balonaş a ganglionului Gasser în nevralgia de trigemen este tehnica de obţinere a analgeziei prin reducerea inputului senzitiv neuronal, metodă justificată de studiile histologice ce evidenţiază afectarea mielinei fibrelor trigeminale ce mediază senzaţia de atingere uşoară, fără a interesa axonii.

Indicaţiile metodei:

– după eşecul tratamentului medicamentos în nevralgia trigeminală esenţială, mai ales în cazul durerilor pe ramul oftalmic - riscul de anestezie corneană este foarte redus când presiunea este monitorizată;

– la bolnavi în vârstă, greu cooperanţi;

– în nevralgia trigeminală secundară unui neurinom de acustic, meningiom de bază a craniului asociat cu scleroza multiplă;

– în cazurile de dureri bilaterale - situaţie în care tehnica operatorie se aplică spaţiat în timp.

Scanned with OKEN Scanner

Tehnică:

– sub anestezie generală, bolnavul este poziţionat în decubit dorsal cu gâtul în poziţie neutră. Se dispune un pacemaker extern pe torace util în cazul în care se instalează bradicardie (complicaţie comună la 2/3 din bolnavi în urma compresiunii cu balonaş care afectează selectiv fibrele mielinice);

– în funcţie de ramul trigeminal afectat, canula este dirijată medial pentru ramul oftalmic, respectiv mai lateral pentru celelalte ramuri. Se folosesc kiturile Cook şi Merit Medical (S.U.A.) ce conţin: canula de inserţie, obturatoarele, stiletele, cateterul cu balon, respectiv seringa de insuflaţie, care se ataşează la un transducer de presiune şi se conectează la un monitor de presiune digital;

– canula de inserţie se introduce la 2,5 cm lateral de comisura bucală, fiind dirijată sub control radiologic până în foramen ovale (vârful canulei nu va depăşi foramenul);

– pe canulă se introduce cateterul cu balonaş 4 F, după scoaterea mandrenului, ţintind cavum Meckel la 17-22 mm dincolo de foramen ovale (dacă balonaşul nu a trecut de foramen ovale, dura este doar ridicată explicând reapariţia precoce a durerilor);

– balonaşul este umflat cu soluţie radioopacă 0,75-1 ml, realizând o presiune în balonaş de 1,4-1,6 atm timp de 1 minut, sub controlul volumului combinat cu controlul presiunii. După dezumflarea balonaşului şi a cateterului, obrazul este comprimat de osul maxilar pentru 5 minute.

Rezultate:

– 93% din bolnavi au analgezie imediată;

– la 68% durerile pot reapărea, impunând repetarea metodei.

Complicaţii[16]*:*

– 75% din bolnavi fac bradicardie, impunând folosirea unui pacemaker extern;

– 61% disestezii (moderate 80%, severe 6%, chiar anestezie dureroasă);

– 19% amiotrofii minore de muşchi temporal şi maseter ipsilateral;

– 20%-30% din bolnavi rămân cu dureri după 10 ani de la efectuarea metodei;

– în 30% din cazuri recidive înainte de 5 ani;

– la 3% din cazuri meningită aseptică: cefalee, febră, confuzie.

Rezecţia ganglionului Gasser sau a ramurilor trigeminale

Aceste metode terapeutice lezionale în tratamentul nevralgiei trigeminale *sunt în prezent de interes istoric*[9,14,15,36,38], din cauza complicaţiilor pe care le generează:

– keratita şi ulceraţia corneană;

– amiotrofia muşchilor: maseter, temporal, pterigoidieni;

– anestezie completă;

– ocazional paralizie facială.

Rizotomia retrogasseriană juxtapontin

Rizotomia retrogasseriană juxtapontin este tehnica introdusă de Dandy în 1925 pentru obţinerea selectivă a analgeziei, cu conservarea sensibilităţii tactile pe teritoriile afectate prin secţionarea, cât mai aproape de punte, a 2/3-1/2 din rădăcina senzitivă - partea caudolaterală adiacentă punţii pentru ramul maxilar, respectiv mandibular[2,9,14-16,39].

Indicaţiile actuale ale metodei:

– la bolnavi cu nevralgie trigeminală la care investigaţiile paraclinice sunt negative sau după o decompresiune microvasculară la care explorarea este echivocă;

– la bolnavi cu nevralgie trigeminală şi afecţiuni neurodegenerative (exemplu: scleroza multiplă);

– după eşecul altor proceduri mai puţin invazive, care nu au oferit analgezie adecvată.

Avantajele metodei - subliniate de Dandy, iniţiatorul metodei[13-17]:

– secţionarea numai a fibrelor ce mediază durerea este posibilă, ele find dispuse în jumătatea posterioară a nervului, adică 1/3 sau mai puţin din fibre din portio major, cât mai aproape de trunchi, cruţând majoritatea fibrelor ce asigură sensibilitatea feţei, inclusiv sensibilitatea corneană, evitând keratita;

– risc redus de lezare a rădăcinii motorii a nervului;

Scanned with OKEN Scanner

– se pot extirpa în 5% din cazuri tumori neidentificate preoperator;

– îndepărtarea posibilă a unei compresiuni vasculare: anse vasculare ectatice ce comprimă şi distorsionează nervul în vecinătatea punţii! - idee valoroasă, preluată şi dezvoltată ulterior de Jannetta în 1967 (vezi decompresiunea microvasculară în nevralgia de trigemen!);

– evită riscul de paralizie facială prin interceptarea nervilor mare şi mic pietros.

Tehnică:

– sub anestezie generală, bolnavul este dispus în poziţie şezând, având capul uşor rotat de partea opusă, optimizând astfel expunerea unghiului pontocerebelos, diminuând retracţia cerebelului;

– se realizează o craniectomie suboccipitală unilaterală ce expune marginea inferioară a sinusului transvers, extinsă până la nivelul mastoidei; se deschide dura, emisfera cerebeloasă este depărtată medial; se expune, coagulează şi secţionează vena pietroasă;

– repoziţionând depărtătorul, se expune nervul trigemen, care este disecat de vasele adiacente, cu cârligul Dandy se separă 1/3 -1/2 din partea caudală a fibrelor senzitive, care sunt apoi coagulate şi secţionate.

Rezultatele rizotomiei trigeminale în fosa cerebrală posterioară, după eşecul decompresiunii microvasculare sau al altor proceduri:

– 80% succese iniţiale la 40 de bolnavi, recidive în 20%;

– reapariţia durerilor la 17% din bolnavi în primul an postoperator, deficite senzitive: în 49% discrete, în 18% severe.

Tractotomia trigeminală bulbară

Tehnica chirurgicală lezională, al cărui scop este obţinerea analgeziei îndeosebi pentru ramurile V_1, V_2, mai puţin pentru teritoriul V_3 şi ariile centrale ale feţei, în jurul vârfului nasului, buza superioară în vecinătatea liniei mediane, prin secţionarea axonilor tractului trigeminal descendent, înainte de pătrunderea lor în nucleus caudalis, fără a afecta sensibilitatea feţei[9,14-19,32,38].

Indicaţii:

– în nevralgia trigeminală, îndeosebi în nevralgia ramului oftalmic (V_1), chiar bilateral; evită riscul de apariţie a keratitei, anestezia dureroasă;

– dureri faciale intratabile, la bolnavi neoplazici.

Tehnică: cu anestezie generală, bolnavul este dispus în decubit ventral (poziţie pronată), se face o craniotomie suboccipitală ridicându-se marginea posterioară a foramen magnum şi arcul C1. Se ridică amigdala cerebeloasă ipsilateral manifestărilor dureroase, expunând faţa dorso-laterală a bulbului, obexul şi oliva bulbară, radicelele bulbare ale nervului spinal ce părăsesc faţa laterală a bulbului anterior de tuberculum cinereum - proeminenţa de pe faţa postero-laterală a bulbului dată de tractul descendent al trigemenului.

După înregistrarea potenţialelor evocate somatosenzoriale, se secţionează tractul trigeminal descendent cu bisturiul, alegând o zonă avasculară dispusă între 2 mm deasupra şi 4-5 mm sub obex, imediat caudal de cele mai joase rădăcini ale vagului, loc unde tractul nu mai este acoperit de corpul restiform, făcând o incizie de 5 mm în profunzime, perpendicular pe direcţia fibrelor tractului trigeminal descendent, pe toată suprafaţa acestuia, 3-4 mm lungime, între emergenţa radicelelelor bulbare ale nervului spinal şi sulcusul dorso-medial.

Rezultate: analgezie în 90-100% din cazuri.

Complicaţii posibile:

– ataxie - prin lezarea tractului spinocerebelos. Ataxia diminuează dacă incizia se face mai jos decât a preconizat-o Sjöquist, acolo unde tractul spinocerebelos nu este atât de superficial şi tractul trigeminal este acoperit doar de câteva fibre arcuate externe, dar analgezia obţinută este incompletă, temporară, mai ales în teritoriul V_3 şi în teritoriile senzoriale ale facialului, glosofaringianului şi nervului vag;

– tulburări de echilibru;

– analgezie controlaterală;

– disfagie (secundar lezării nucleului ambiguu).

Scanned with OKEN Scanner

Tractotomia - nucleotomia trigeminală ghidată CT

Tractotomia - nucleotomia trigeminală ghidată CT, este tehnica lezională a tractului trigeminal descendent în bulb, dar şi a nucleului caudalis (combină efectele tractotomiei trigeminale cu cele ale nucleotomiei trigeminale), ţinta folosită pentru a obţine analgezie în dureri craniofaciale (disestezice, neurogene sau prin deaferentare) pe teritoriul trigeminal, dar şi nervilor cranieni: VII, IX, X[9,14,16].

Tehnică chirurgicală:

– folosind anestezie locală sau neuroleptanalgezie, cu doze ce nu afectează respiraţiile bolnavului sau posibilitatea acestuia de a coopera în timpul gestului chirurgical, folosind masca nazală cu oxigen, bolnavul este dispus pe masa de operaţie în decubit ventral (pronat), capul este fixat cu o bandă adezivă;

– se administrează substanţa de contrast intratecal prin puncţie lombară cu 20-30 de minute înainte de operaţie;

– se folosesc canula Kanpolat şi electrozii de radiofrecvenţă: electrozii drepţi şi curbi de 0,4 mm diametru, având vârful dezizolat pe 2 mm, rar electrozii drepţi şi curbi de 0,3 mm diametru;

– se face stimularea electrică cu frecvenţă joasă: 2-5 Hz, 0,3-1 V, respectiv frecvenţă înaltă 50-100 Hz, 0,2-0,3 V;

– efectuarea leziunii constituie un timp dureros, generând disestezii neplăcute, impunând efectuarea după confirmarea poziţiei electrodului pe CT a neuroleptanesteziei. Temperatura la vârful electrodului se măreşte treptat, testând permanent bolnavul neurologic: iniţial 60°C timp de 30 de secunde, apoi la 70-80°C pentru 60 de secunde. Numărul maxim de leziuni permise este de 2 sau 3.

Rezultate:

– 85-100% din cazuri rezultate foarte bune cu analgezie imediată la neoplazici;

– pe termen lung, în dureri prin deaferentare, rezultatele sunt decepţionante;

– în caz de eşec al tractotomiei - nucleotomiei trigeminale percutanate dirijate de CT, se va face operaţia DREZ - nucleus caudalis (mai invazivă, riscantă).

Complicaţii:

– rar ataxie temporară prin afectarea tractului spinocerebelos;

– hipoalgezie controlaterală prin lezarea tractului spinotalamic lateral, dacă leziunea se face anterior de ţintă.

Operaţia DREZ - nucleus caudalis

Este o tehnică chirurgicală folosind leziuni cu radiofrecvenţă în substantia gelatinosa a nucleus caudalis, al căror scop este obţinerea de analgezie fără anestezie prin interesarea numai a fibrelor nemielinizate care se termină în nucleus caudalis[9,12,14-16,29,37].

Indicaţiile în DREZ-otomia nucleus caudalis:

– dureri uni- sau bilaterale, îndeosebi în teritoriul oftalmic; întrucât operaţia induce analgezie, fără anestezie, evită ulceraţia corneei;

– nevralgii trigeminale „în fază terminală", după eşecul terapiei medicamentoase, precum şi după eşecul a cel puţin unui gest chirurgical: decompresiune microvasculară, rizoliză prin radiofrecvenţă retrogasseriană, glicerol, compresiune cu balon, avulsie, alcoolizare, secţionarea nervului, dar înainte de denervări extensive;

– nevralgia postherpetică, dureri faciale atipice, anestezie dureroasă;

– diferite sindroame dureroase prin deaferentare facială generate de traumatisme sau de gesturi chirurgicale anterioare, în dureri secundare infarctizării trunchiului;

– în migrenă, în cefaleea „în ciorchine";

– la neoplazici indicaţiile sunt limitate, întrucât o parte din dureri au o componentă nociceptivă.

Tehnică: sub anestezie generală, bolnavul este aşezat în decubit ventral (pronat), capul este fixat în pini, se face o mică craniotomie occipitală, de aceeaşi parte cu durerea, o hemilaminectomie C1, dura se incizează în Y. Se utilizează microscopul operator. Reperele anatomice sunt: obexul (se identifică prin retracţia delicată a durei mediale), rădăcinile C2 dispuse sub arcul posterior C1, rădăcinile nervului accesor lateral, artera vertebrală, sanţul dorso-lateral.

Scanned with OKEN Scanner

Înainte de efectuarea leziunilor se recurge la monitorizare electrofiziologică agresivă, efectuându-se mapping-ul potenţialelor evocate somatosenzoriale trigeminale folosind electrozi-ac bipolari dispuşi supra- şi infraorbitar, stimulaţi electric. Similar, marginea laterală a nucleului cuneatus se poate descoperi stimulând nervul median ipsilateral, deplasarea electrodului de înregistrare mai lateral poate depista poziţia în care, cu toată stimularea nervului median crescută, nu se mai înregistrează nimic, loc în care se depistează potenţialele evocate somatosenzoriale trigeminale.

Se fac leziuni prin radiofrecvenţă selectiv în funcţie de mapping-ul efectuat, începând imediat deasupra rădăcinilor senzitive C2 în sus, la 1 mm interval, pe linie dreaptă, de-a lungul şanţului dorso-lateral, pe un singur rând, la 80° pentru 15-20 de secunde. O alternativă constă în efectuarea de leziuni cu un ac microchirurgical ultrasonic[5] de 3 mm, leziunile realizate astfel sunt continue, dar mai mici decât cele efectuate cu radiofrecvenţă.

Postoperator: bolnavul este monitorizat pentru 12 ore în terapie intensivă, urmărindu-se starea de conştienţă, tensiunea arterială. Se verifică nivelul de analgezie facială. Se administrează Solumedrol, Dexamethasone în doze mari.

Rezultate[16]*:*

– excelente în 48%-67% din cazuri (analgezie, fără medicaţie), cu efect pe 4-5 ani;

– bune în 5%-21% cazuri (analgezie cu medicaţie suplimentară);

– slabe în 43% (persistenţa durerii).

Trebuie remarcat că există o variabilitate individuală a structurilor anatomice la joncţiunea bulb-măduvă, ceea ce motivează efectuarea mapping-ului potenţialelor evocate somatosenzoriale trigeminale; de asemenea nu toate căile nociceptive faciale fac sinapse în nucleus caudalis.

Complicaţii[16]*:*

– ataxie în 33%-50% din cazuri, prin lezarea tractului spinocerebelos şi a corpului restiform, afectând mai ales membrul superior, descrisă de bolnav ca inabilitate în a folosi mâna afectată;

– deficit motor prin lezarea tractului piramidal; deficitele motorii apar dacă nu se face monitorizare;

– disfuncţii sfincteriene;

– anestezie dureroasă şi disestezii dureroase foarte rar.

Tratament radiochirurgical în nevralgia trigeminală

Alternativă terapeutică lezională, minim invazivă, cu morbiditate redusă, folosind Gamma-knife, respectiv acceleratorul linear, pentru a genera analgezie în peste 80% din cazuri. Eficienţa tratamentului radiochirurgical în nevralgia trigeminală se explică prin: efect radiobiologic selectiv, de blocare electrofiziologică a conducerii axonale patologice, dar şi prin: demielinizări focale, inflamaţie, ischemie, dovedite de explorarea RM cu contrast[5,9,14-16,19,23,32].

Indicaţii:

– nevralgii trigeminale esenţiale sau atipice, interesând unul sau mai multe ramuri ale trigemenului, de-o parte a feţei, după eşecul tratamentelor farmacologice şi chirurgicale, la bolnavi în vârstă; dar şi la tineri > 32 de ani, taraţi;

– nevralgie trigeminală secundară (tumori, scleroză multiplă);

– algii faciale atipice.

Contraindicaţii:

– nevralgia postherpetică;

– anestezia dureroasă.

Tehnică: se face reperaj stereotactic folosind explorarea cu rezonanţă magnetică cu contrast, în planuri multiple. Se foloseşte acceleratorul linear cu colimator de 5 mm sau Gamma-knife cu un colimator secundar de 4 mm, plasând izocentrul direct pe rădăcina trigeminală posterioară, la 2-4 mm anterior de joncţiunea nervului trigeminal de punte (30% din linia izodozei fiind tangentă la suprafaţa punţii). Succesul metodei depinde de precizia calculării ţintei în funcţie de explorarea prin rezonanţă magnetică. Doza radiochirurgicală iniţială este de 70 Gy (fără diferenţă semnificativă asupra calităţii rezultatelor, dacă se măreşte doza); în cazul durerilor recurente se poate face un nou gest radiochirurgical, mărind doza la 80, respectiv 90 Gy, dar doza totală a ambelor tratamente nu va depăşi 120 Gy.

Scanned with OKEN Scanner

Rezultate:

– analgezie în nevralgia trigeminală esenţială la 86-95% din bolnavi, după un interval de timp din momentul efectiv al gestului radiochirurgical, până când dispare durerea (între 24 de ore - 8 luni, în medie 2- 4 săptămâni), cu recurenţa durerii după tratamentul radiochirurgical în 7% din cazuri;

– la 88% din bolnavi se obţine analgezie în dureri faciale atipice, cu recurenţa durerii în 17%, în medie după 2 ani;

– la 80-85% din cazuri repetarea tratamentul radiochirurgical poate fi utilă.

Eficacitatea tratamentul radiochirurgical în nevralgia de trigemen nu este condiţionată de vârstă, sex, vechimea bolii, tulburări de sensibilitate preexistente, tipul tratamentului radiochirurgical folosit (Gamma-knife, accelerator linear), ci de precizia identificării nervului trigemen şi acurateţea ţintirii radiochirurgicale (chiar folosirea a două izocentre în loc de unul).

Complicaţiile apar în funcţie de doză, precoce sau până în 2 ani:

– în 6-66% din cazuri au apărut sau s-au exacerbat parestezііle faciale, hipoestezia, îndeosebi la cazurile unde s-a repetat metoda; la 1% din bolnavi se constată hiperestezie facială, fără să existe o corelaţie cu: vârsta, sexul, doza de iradiere, modelul de aparat Gamma-knife, coexistenţa cu scleroza multiplă;

– accentuarea durerilor trigeminale în primele ore după radioterapie, probabil legate de un efect psihologic acut indus de iradiere;

– rar keratită, anestezie dureroasă, greaţă.

BIBLIOGRAFIE

1. Adams CBT – Microvascular compression: an alternative view and hypothesis. J Neurosurg. 1989;59:1-12
2. Apfelbaum RI – Trigeminal Rhizotomy. In: Burchiel KJ (ed): Surgical Management of Pain, Thieme, 2002, cap. 73, p. 898-902
3. Arias MJ – Percutaneous retrogasserian glycerol rhizotomy for trigeminal neuralgia: a prospective study of 100 cases. J Neurosurg. 1986;65:32-36
4. Barker FG, Jannetta PJ, Bissonette DJ, Larkins MV, Jho HD – The long term outcome of microvascular decompression for trigeminal neuralgia. N Engl J Med. 1996;334:1077-1084
5. Brisman R – Gamma knife surgery with a dose of 75 to 76,8 Gray for trigeminal neuralgia. J Neurosurg. 2004;100:848-854
6. Broggi G, Servello D, Franzini A, Giorgi C – Electrical stimulation of the gasserian ganglion for facial pain: preliminary results. Acta Neurochir. 1987;39(Suppl.):144-146
7. Brown JA, Gouda JJ – Percutaneous ballon compression of the trigeminal nerve. Neurosurg Clin N Am. 1997;8:53-62
8. Burchiel KJ, Slavin KV – On the natural history of trigeminal neuralgia. Neurosurg. 2000;46:152-155
9. Ciurea AV, Iacob G – Tehnici neurochirurgicale, Vol. I, Cartea Universitară, 2006, p. 164-197
10. Coakham HB – The Microneurosurgical Tratment of Trigeminal Neuralgia, Hemifacial Spasm and Glossopharyngeal Neuralgia. In: Robertson JT Coakham HB, Robertson JH (eds): Cranial Base Surgery, Churchill Livingstone, 2000, cap. 30, p. 541-564
11. Håkansson S – Comparison of surgical treatments for trigeminal neuralgia: reevaluation of radiofrequency rhizotomy (letter to the editor). Neurosurgery. 1997;40:1106-1107
12. Gorecki JP – Dorsal Root Entry Zone and Brainstem Ablative Procedures. In: Batjer HH, Loftus Ch M (eds): Textbook of Neurological Surgery, Vol. II, Lippincott Williams&Wilkins, 2003, p. 302, 3056-3072
13. Iacob G – Percutaneous selective radiofrequence thermocoagulation in trigeminal neuralgia. Rom Neurosurgery. new series. 1994;3;1,71-73
14. Iacob G – Consideraţii actuale în nevralgia de trigemen. Durerea, Vol. X, 2000, 1, 9-13
15. Iacob G, Ciurea AV – Curs de tehnici neurochirurgicale în tratamentul durerii cronice. Edit. Universitară Carol Davila, 2003, cap. 4, p. 135-144
16. Iacob G, Ciurea AV – Tratamentul neurochirurgical în durerea cronică. In: Popescu I, Ciurea AV (sub red.): Tratat de Chirurgie, Vol. II, Neurochirurgie, Edit. Academiei Române, Bucureşti, 2007, cap. 21, p. 459-469
17. Jannetta PJ – Microvascular decompression of the trigeminal nerve for tic douloureux. In: Youmans JR, Becker DP et al (eds): Neurological surgery, W.B. Saunders, Philadelphia, 1996, p. 3404-3415
18. Kempe LG – Medullary Tractotomy for Facial Pain, Operative Neurosurgery, Vol. II, Springer-Verlag, Berlin-Heidelberg-New York, 1970, cap. 10, p. 86-89
19. Kondziolka D, Flickinger JC, Lunsford LD – Gamma Knife Radiosurgery for Trigeminal Neuralgia. In: Burchiel KJ (ed) - Surgical Management of Pain, Thieme, 2002, cap. 75, p. 908-915
20. Levy EI, Jannetta PJ – Microvascular Decompression. In: Burchiel KJ (ed): Surgical Management of Pain, Thieme, 2002, cap. 71, p. 878-885
21. Lichtor T, Mullan J – A 10-year follow-up review of percutaneous microcom-pression of the trigeminal ganglion. J Neurosurg. 1990;72:49-54
22. Lovely TJ, Jannetta PJ – Microvascular decompression for trigeminal neuralgia. Surgical technique and long-term results. Neurosurg Clin N Am. 1997;8:11-29
23. Massager N, Lorenzoni J, Devriendt D, Desmedt F, Brotchi J, Levivier M – Gamma knife surgery for idiopathic trigeminal neu-

Scanned with OKEN Scanner

ralgia performed using a far anterior cisternal target and a high dose of radiation. J Neurosurg. 2004;100:597-605
24. McLaughlin MR, Jannetta PJ, Clyde BL, Subach BR, Comey CH, Resnick DK – Microvascular decompression of cranial nerves: lessons learned after 4400 operations. J Neurosurg. 1999;90:1-8
25. Meyerson BA, Håkansson S – Alleviation of atypical trigeminal pain by stimulation of the gasserian ganglion via an implantated electrode. Acta Neurochir. 1980;30(Suppl.):303-309
26. Murali R – Peripheral nerve injections and avulsion in the treatment of trigeminal neuralgia. In: Rovit RL, Murali R, Jannetta PJ (eds): Trigeminal Neuralgia, Williams&Wilkins, Baltimore, 1990, p. 95-108
27. Murali R, Rovit RL – Are peripheral neurectomies of value in the treatment of trigeminal neuralgia? An analysis of new cases and cases involving previous radiofrequency gasserian thermocoagulation. J Neurosurg. 1996;85:435-437
28. Murphy TM – Somatic blockade of the head and neck. In: Cousins MMJ, Bridenbaugh PO (eds): Neural Blockade in Clinical Anesthesia and Management of Pain, 3rd ed., Lippincott-Raven, Philadelphia, 1998, p. 491-503
29. Nashold BS, El-Naggar A, Abdulhak MM et al – Trigeminal nucleus dorsal root entry zone: a new surgical approach. Stereotact Funct Neurosurg. 1992;59:45-51
30. Osenbach RK – Trigeminal Neurectomy. In: Burchiel KJ (ed): Surgical Management of Pain, Thieme, 2002, cap. 66, p. 833-835
31. Schvarcz JR – Descending trigeminal nucleotomy for dysesthetic facial pain. In: Al-Mefty O, Origitano TC, Haarkey HL (eds): Controversies in Neurosurgery, Georg Thieme Verlag, Stuttgart, 1996, p. 351-353.
32. Sheehan J, Pan HC, Stroila M, Steiner L – Gamma knife surgery for trigeminal neuralgia: outcomes and prognostic factors. J Neurosurg. 2005;102:434-441
33. Steude U – Chronic trigeminal nerve stimulation for the relief of persistent pain. In: Gildenberg PL, Tasker RR (eds): Textbook of Stereotactic and Functional Neurosurgery, McGraw-Hill New York, 1998, p. 1557-1564
34. Sweet WH – The pathophysiology of trigeminal neuralgia. In: Gildenberg P, Tasker R (eds): Textbook of Stereotactic and Functional Neurosurgery, McGraw-Hill, New York, 1998, p. 1667-1682
35. Taha JM, Tew JM Jr, Buncher CR – A prospective 15 year follow up of 154 consecutive patients with trigeminal neuralgia treated by percutaneous stereotactic radiofrequency thermal rhizotomy. J Neurosurg. 1995;83:989-993.
36. Taha JM – Percutaneous Radiofrequency Trigeminal Ganglionlysis. In: Burchiel KJ (ed): Surgical Management of Pain, Thieme, 2002, cap. 67, p. 841-848
37. Woodruff MM, Apfelbaum RI – Open Surgical Procedures for Trigeminal Neuralgia. In: Batjer HH, Loftus CM (eds): Textbook of Neurological Surgery, Vol. IV, Lippincott Williams&Wilkins, 2003, cap. 295, p. 2985-3992
38. Young R – Glycerol rhizolysis for treatment of trigeminal neuralgia. J Neurosurg. 1988;69:39-45
39. Young JN, Wilkins RH – Partial sensory trigeminal rhizotomy at the pons for trigeminal neuralgia. J Neurosurg. 1993;79: 680-687

IMPLANTURI CELULARE ÎNCAPSULATE ÎN CHIRURGIA DURERII

Adevărate „pompe biologice", implanturile celulare încapsulate constituie o alternativă demonstrată pentru obţinerea analgeziei atât în tratamentul durerii cronice din neoplazii, cât şi în durerea neuropată[1-6].

Similar utilizării grefelor de celule adrenergice în bolile Parkinson, Huntington, Alzheimer, s-au folosit suspensii celulare sau ţesuturi solide ce conţin celule de interes biologic, cu avantajul sintezei continue în spaţiul subarahnoidian spinal, fără a afecta integritatea ţesuturilor sistemului nervos central, evitându-se expunerea potenţială la sistemul imun al gazdei; moleculele terapeutice pot difuza spre ţintele lor centrale unde penetrarea agenţilor neuroactivi este limitată de bariera hematoencefalică.

Tehnică:

– se introduc în spaţiul subarahnoidian, prin puncţie lombară, sub anestezie locală, celule cromafine încapsulate obţinute din glande adrenale bovine sau fragmente de ţesut medulosuprarenal în volum de 200 +/- 50 mg, subarahnoidian, suboccipital sau lombar, urmărind eliberarea de catecolamine şi peptide opioide, atât imediat, cât şi după un an postoperator;

– catecolaminele şi peptidele opioide injectate acţionează via spaţiul subarahnoidian pe cornul dorsal medular, modulând funcţia sinaptică a aferenţelor somatosenzoriale, inhibând activitatea sinaptică şi receptorii NMDA sau activând circuitele inhibitorii aferente locale senzoriale.

Rezultate:

– sunt pentru moment dificil de precizat,

– depind de: prelevarea şi preparea ţesutului cromafin, de stadiul bolii şi de fluctuaţiile durerii mai ales la bolnavii neoplazici.

Scanned with OKEN Scanner

Motto: *„Etica nu este altceva decât respectul pentru viaţă".*

ALBERT SCHWEITZER, medic şi teolog german (1804-1872)
Laureat al Premiului Nobel pentru Pace

STEREOTAXIA

*Dr. **Florin Mircea GRĂMADĂ**, **Dr. **Felix Mircea BREHAR**

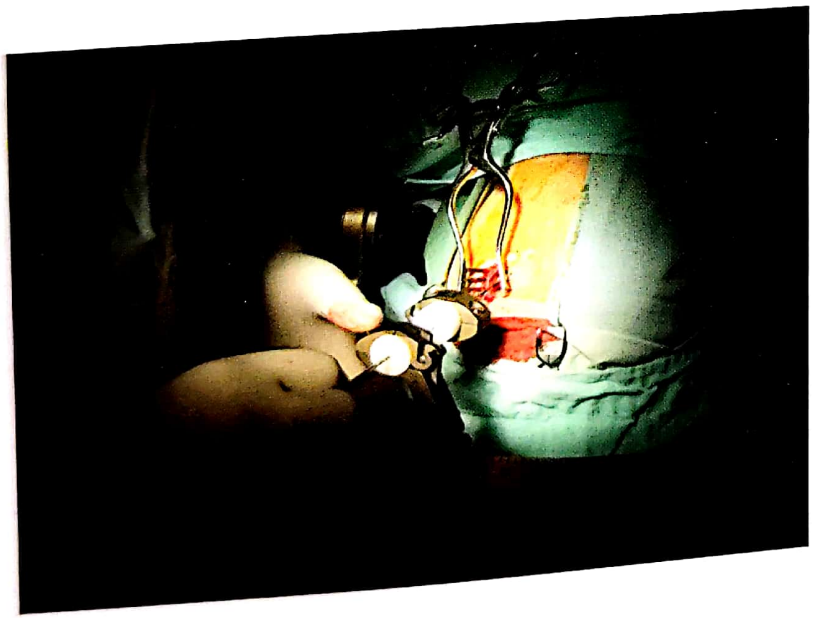



Scanned with OKEN Scanner

ABREVIERI

CT – Computer-tomografie
RMN – Rezonanţă magnetică nucleară
PET – Positron Emission Tomography
CRW – Cosman-Robert-Wells

Scanned with OKEN Scanner

Scanned with OKEN Scanner

STEREOTAXIA

Dr. **Florin Mircea GRĂMADĂ**, Dr. **Felix Mircea BREHAR**

Stereotaxia este o tehnică neurochirurgicală prin care reuşim să „găsim" un punct în spaţiu (în interiorul craniului) folosind cele 3 axe fundamentale: antero-posterior, lateral şi vertical[4].

Realizarea acestui deziderat se face utilizând un cadru fixat pe craniu, un ac de biopsie montat pe acesta şi care poate fi mişcat tridimensional în funcţie de coordonatele furnizate de *teleradiografie, ventriculografie, angiografie cerebrală, CT, IRM, hărţi ale structurilor cerebrale, software*.

ISTORICUL STEREOTAXIEI CU CADRU

Interiorul cutiei craniene este ocupat de encefal. Pentru a accede la diverse structuri ale acestuia este necesar să avem o hartă. Pe vremea lui Hipocrate se ştia faptul că o leziune la nivelul unui hemicraniu poate determina o diminuare a forţei musculare contralateral. Dezvoltarea studiilor neuroanatomice a dus la realizarea unor atlase care făceau legătura între anatomic şi funcţional, permiţând realizarea unor intervenţii neurochirurgicale pe baza simptomelor clinice. Variaţiile anatomice determinau eşecuri de localizare care s-au menţinut şi atunci când s-au utilizat tehnici imagistice dezvoltate[11].

Din aceste motive au existat eforturi pentru a se implementa tehnologii care să permită un abord exact al structurilor cerebrale.

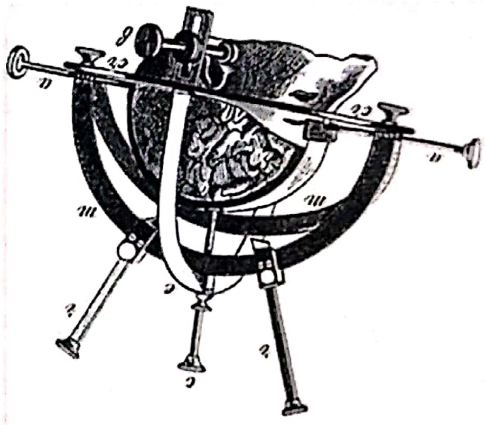

Fig. 1. Primul prototip de instrument stereotactic (Dmitrii Zernov, 1889).

Dispozitivele pentru localizarea structurilor intracraniene prin mijloace mecanice au fost inventate în primii ani ai neurochirurgiei moderne.

În Moscova, Zernov a inventat în 1889 un aparat denumit encefalometru[7,8] (fig. 1), fixat pe craniul pacientului, încercând să localizeze structurile intracerebrale pe baza punctelor de referinţă superficiale. Elevul lui, Altukhow, a abordat ganglionii bazali cu ajutorul acestui encefalometru.

Cadrul stereotactic actual bazat pe sistemul de coordonate cartezian a fost inventat de Horsley şi Clarke în 1906 şi modificat în 1908. Ei au descris un cadru rigid care se fixa pe craniu şi care reprezenta un sistem de coordonate fix în raport cu care putea fi calculată poziţia fiecărui punct din creier. Ei au dezvoltat un sistem de arc cu fixator stabil cu ajutorul căruia se puteau introduce diverse instrumente pentru

a atinge diverse ţinte în creier, pe baza atlaselor cerebrale. Această metodă a fost folosită doar pentru studii experimentale, reuşindu-se introducerea de electrozi în nucleul dinţat la maimuţă[11].

Aplicarea metodelor stereotactice pe creierul uman a fost efectuată pentru prima dată de Kirschner în 1933 pentru puncţionarea foramenului oval de la nivelul bazei craniului în tratamentul pacienţilor cu nevralgie esenţială de trigemen.

Abordarea stereotactică a ţintelor profunde ale creierului uman a fost totuşi împiedicată de existenţa variaţiilor individuale ale structurilor intracraniene şi de inexistenţa în acel moment a tehnicilor imagistice pentru vizualizarea acestora.

În 1918 Dandy[6] a efectuat prima ventriculografie prin realizarea unei radiografii la un pacient cu leziune cerebrală penetrantă, în care caz s-au conturat ventriculii umpluţi cu aer. De aici s-a dezvoltat metoda de introducere intraoperatorie a aerului în ventricul în vederea investigării structurilor cerebrale profunde. Ventriculografia a fost de asemenea tehnica fundamentală pentru calculul ţintelor în talamus şi în ganglionii bazali, ele având o relaţie stabilă cu topografia ventriculului III.

În 1947 Spiegel şi Wycis[9,16] au realizat prima talamotomie stereotactică la om folosind ca sistem de referinţă individual comisura posterioară sau glanda pineală. Alte intervenţii cu cadrul stereotactic au fost introduse de Talairach, în 1949, la Paris, de Riechert, în 1952, la Freiburg[15] şi de Leksell, în 1949, la Stockholm[12] pentru tratamentul tulburărilor extrapiramidale, de mişcare, al durerii refractare la tratament medicamentos, epilepsiei şi unor afecţiuni psihiatrice (fig. 2, fig. 3, fig. 4).

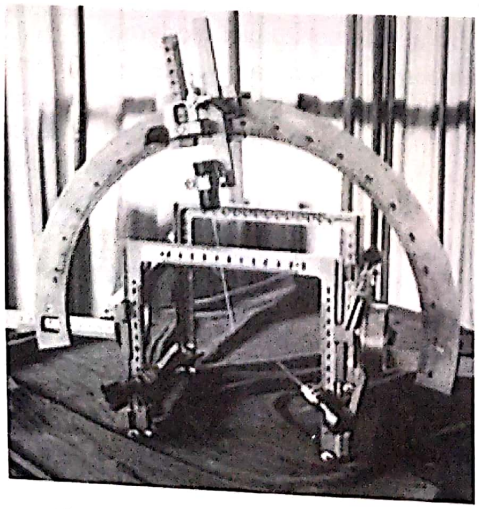

Fig. 2. Leksell Stereotactic System 1949.



Fig. 3. Riechert Stereotactic Frame 1955.

După punerea la punct a tehnicii CT de către Hounsfield (în 1973)[10] şi Courmack, pe baza soluţiilor matematice publicate de matematicianul vienez Radon, au putut fi efectuate calcule ale întregului spaţiu intracranian pe baza coordonatelor stereotactice, lărgindu-se astfel sfera indicaţiilor la biopsii, brahiterapie interstiţială, endoscopie şi localizarea tumorilor pentru chirurgia deschisă[1].



Fig. 4. Todd-Wells Stereotactic Guide 1960.

Scanned with OKEN Scanner

PRINCIPIUL STEREOTAXIEI

Metoda permite neurochirurgului să atingă cu sonda un punct (ţinta) din interiorul cutiei craniene folosind programe dedicate pentru a realiza corespondenţa între virtual (CT, RMN sau angiografie) şi real (creierul pacientului). Metodele moderne utilizează din ce în ce mai puţin ventriculografia sau atlasele, apelând în schimb la imagistica digitalizată. După efectuarea uneia din aceste explorări, pacientul având fixat pe craniu cadrul cu localizator, programul instalaţiei de stereotaxie va putea oferi coordonatele ce trebuie fixate pentru acul de biopsie, în funcţie de ţinta şi punctul de intrare alese.

Stereotaxia cu cadru are 2 tipuri de aplicaţii[3]:

– **diagnostic şi terapeutic** pentru procesele expansive intracraniene: biopsia, evacuarea colecţiilor intracerebrale, radioterapie in situ sau radiochirurgie stereotactică (aceasta este tratată într-un capitol distinct); stereotaxia poate servi ca gest prealabil al unei chirurgii de exereză realizând un sistem zis „firul Ariadnei". Aceasta constă în plasarea - pornind de la cutia craniană - a unui cateter în contact cu o leziune mică şi profundă. Acest cateter va servi neurochirurgului pentru ghidarea până la leziune (evită gesturile de explorare inutilă periculoase în timpul intervenţiilor de abord direct)[17]. O altă indicaţie este ghidarea endoscopică[18];

– **neurochirurgia funcţională**: producerea de leziuni sau aplicarea de stimulatoare cronice în mişcările involuntare, epilepsie, boli psihice, terapia durerii - aspecte ce sunt detaliate în capitole dedicate.

BIOPSIA STEREOTACTICĂ CU CADRU

Indicaţii

Biopsia stereotactică este necesară pentru obţinerea diagnosticului etiologic în procesele expansive intracraniene la care un abord clasic s-ar însoţi cu siguranţă de sechele neurologice:

– procese expansive profunde supratentoriale;

– leziuni de trunchi cerebral;

– procese expansive situate în zone elocvente: cortex motor sau al vorbirii;

– leziuni cerebrale multiple: metastaze de origine necunoscută, glioame multiple, leziuni în cadrul SIDA;

– pseudotumori cerebrale, cum sunt limfoamele, infarctele cerebrale pseudotumorale, scleroza multiplă.

Biopsia poate fi utilizată şi în mod terapeutic: evacuarea conţinutului din chisturi tumorale sau abcese. În hematoamele intracerebrale profunde evacuarea prin procedura de aspiraţie stereotactică nu asigură însă succesul terapeutic scontat, fiind urmată uneori de refacerea hematomului[5,13,14].

Contraindicaţii

Deşi traumatismul operator este minim, metoda are o serie de contraindicaţii, neputând fi utilizată în[2]:

– leziuni vasculare cerebrale: cavernoame, malformaţii arteriovenoase, anevrisme;

– tumori voluminoase, cu edem important şi risc de angajare;

– cazuri cu deficite de hemostază: tratamente cu anticoagulante, trombocitopenie etc.;

– infecţii concomitente;

– boli neurologice care ar beneficia de diagnostic prin biopsie dar fragmentele care se obţin prin stereotaxie sunt prea mici (Alzheimer, Creutzfeld-Jacob, encefalite virale etc.).

Tehnică operatorie

Prin această tehnică reuşim să prelevăm, cu un minim traumatism pentru ţesutul cerebral nobil, fragmente din procese expansive cerebrale de etiologie incertă, având valoare de eroare acceptabilă sub 0,5 mm. Este necesar ca leziunea să aibă un volum de minim 30 mm^3 sau un diametru de cel puţin 3 mm pentru a se putea preleva o mostră analizabilă[19,20].

Instrumentele utilizate trebuie să îndeplinească o serie de criterii, după Chen şi Apuzzo[2]:

Scanned with OKEN Scanner

1. rigide mecanic petru a asigura precizia,
2. sistem simplu în asamblare şi calcularea coordonatelor,
3. câmp operator facil de sterilizat,
4. acul de biopsie să traumatizeze minim creierul,
5. calculul coordonatelor să fie rapid,
6. cadrul să poată fi fixat simplu pe orice craniu,
7. să existe un control al localizării ţintei,
8. leziuni colaterale minime,
9. instrumentele să fie compatibile cu orice aparat imagistic.

Nici un sistem utilizat azi nu este ideal. Cele mai utilizate sunt Cosman Robert Wells (CRW) şi Leksell G, care folosesc un arc semicircular pe care sunt fixate coordonatele (antero-posterior, vertical, lateral, unghi, slide) pentru a atinge o ţintă din creier printr-un punct de intrare ales de operator. Există şi alte sisteme: sistem COMPASS, cadrul Riechert-Mundingen, cadrul Zamarano-Dujuvny sau cele rectilinii: Talairach, Bertrand-Oliwer.

Procedura se realizează în sala de operaţie, în 3 etape: fixarea localizatorului, realizarea unei examinări imagistice şi practicarea biopsiei.

Anestezia trebuie să fie cât mai puţin agresivă. Ca urmare, se utilizează anestezia locală potenţată de sedare intravenoasă. Anestezia generală este rezervată pacienţilor cu deteriorare psihică, necooperanţi, copii, epileptici sau celor cu afecţiuni generale.

În preoperator, la suspiciunile de procese maligne de dimensiuni mari, se recomandă utilizarea de steroizi pentru a se evita accentuarea edemului peritumoral.

Prima etapă o reprezintă fixarea cadrului cu localizator (un sistem de reperaj stereotactic) pe craniu. Deşi raderea completă este uşor traumatizantă pentru psihicul bolnavului, este necesar a fi utilizată deoarece intervenţia presupune fixarea cadrului cu 4 pini (şuruburi) în zonele frontale şi parietooccipitale bilateral plus o incizie în zona biopsiei propriu-zise. Pacientului, aflat pe masa de operaţie în poziţie semişezând, confortabilă, i se montează cadrul la care se ataşează un localizator. Strângerea celor 4 pini trebuie să fie echilibrată: o fixare prea lejeră face posibilă alunecarea cu anularea procedurii şi rănirea scalpului, în timp ce o forţare excesivă poate antrena modificarea geometriei localizatorului care din pătrat devine romb, astfel alterându-se precizia. Trebuie avut în vedere ca pinii să nu se găsească în zona potenţialei găuri de trepan; în acest caz suntem obligaţi să fixăm cadrul uşor excentric. De asemenea, este necesar ca aceste şuruburi de fixare să nu se afle în acelaşi plan cu leziunea deoarece artefactele produse pot determina imposibilitatea vizualizării ţintei. În sfârşit, la fixarea cadrului trebuie avut în vedere să nu existe contact între cadru şi părţi anatomice ale capului pacientului (buze, pomeţi, nas, ureche) pentru a se evita producerea unor leziuni necrotice (fig. 5).

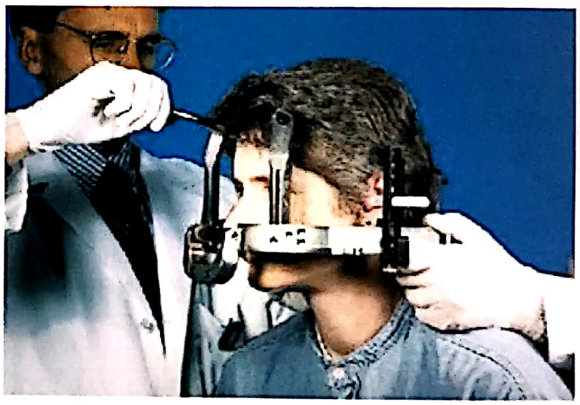

Fig. 5. Fixarea cadrului pe craniu.

A doua etapă este cea imagistică şi de calculare a coordonatelor. Pe masa de explorare, cu cadrul fixat la aceasta şi localizatorul ataşat de cadru, pacientul este supus investigaţiei imagistice.

De obicei este vorba de o explorare computer-tomografică (CT) la care se administrează substanţă de contrast, după unii în doză dublă şi cu expunere tardivă pentru o mai bună vizualizare a ţintei. Protocolul cere înclinare gantry 0 iar secţiunile trebuie să fie contigue, cu o grosime de maxim 3 mm şi pas de 3 mm. Avantajele utilizării CT sunt durata mai scurtă a explorării, compatibilitatea CT cu toate sistemele moderne, lipsa distorsiunii geometrice. Pentru biopsie, această explorare este suficient de fidelă, nefiind utilă în 2 cazuri: lipsa de vizibilitate a leziunii prin artefacte sau contraindicaţii ale substanţei de contrast (alergie sau funcţii renale alterate).

În aceste cazuri se utilizează rezonanţa magnetică nucleară (RMN) care relevă fidel toate structurile cerebrale aplicând un protocol asemănător celui de la

Scanned with OKEN Scanner

examinarea CT. Există şi dezavantaje: precizie diminuată (eroarea la 1,5 Tesla este de 0,3-0,5 mm), imposibilitatea efectuării investigaţiei la cei cu implanturi metalice sau cu dispozitive medicale gen pace-maker cardiac. Aparatura modernă de neuronavigaţie suprimă o parte din aceste probleme prin existenţa programelor de fuziune de imagini (obligatorii în neurochirurgia funcţională). Astfel se combină datele de la CT (pacientul cu localizator) cu cele de la un RMN (efectuat anterior) şi chiar cu cele de la angiografia carotidiană (efectuată tot cu localizator). Imaginile obţinute vor fi extrem de fidele, astfel încât drumul străbătut de acul de biopsie va evita vasele. Ultimele variante de soft permit chiar efectuarea fuziunii CT-scan-ului cu datele obţinute prin examinarea numită Positron Emission Tomography (PET). Această investigaţie poate măsura intensitatea metabolismului atât la nivelul creierului, cât şi la nivelul tumorii cerebrale identificând aşa-numitele „hot-spot", zone în interiorul tumorii cu metabolism ridicat. În cazul glioamelor, aceste zone au de obicei un grad de malignitate crescut faţă de restul tumorii şi pot să fie „ratate" la examenul histopatologic clasic, când piesa este obţinută prin rezecţie tumorală deschisă. În schimb, prin ţintirea cu ajutorul stereotaxiei a zonelor cu malignitate ridicată, evidenţiate prin PET, se poate obţine un diagnostic histopatologic foarte exact ce schimbă atitudinea terapeutică (prin diagnosticarea unui gliom cu malignitate ridicată se aplică o chimio- şi radioterapie mai agresive).

Imaginile digitalizate se introduc pe hardul computerului instalaţiei de stereotaxie şi imaginile vor fi încărcate. Pe display vor apărea atât imaginile secţiunilor craniocerebrale, cât şi cele ale reperelor localizatorului. Aceste puncte vor fi selectate şi programul realizează o imagine tridimensională craniocerebrală a pacientului. Prin softul existent se realizează acea corespondenţă prin care pentru a atinge orice punct (ţintă) din interiorul creierului printr-o gaură de trepan aleasă de operator să existe 5 coordonate: antero-posterior, lateral, vertical, unghi şi slide, valori care vor fi fixate pe arcul de stereotaxie de către operator şi verificate de ajutor, eventual verificate pe o fantomă.

Alegerea zonei din care se prelevează biopsia trebuie să ţină cont de faptul că deseori există necroză (neinterpretabilă anatomopatologic), cea mai bună ţintă fiind cea care ia contrast (fig. 6, fig. 7). Trebuie evitat ca acul să atingă regiuni vascularizate, ventriculii şi zonele elocvente. De asemenea, este de preferat cel mai scurt drum, cu un punct de intrare care să asigure un unghi drept al acului faţă de craniu. Dacă avem o leziune corticalizată este de preferat să lărgim uşor gaura de trepan şi să facem biopsia la vedere, reperată stereotactic (se evită o posibilă hemoragie).

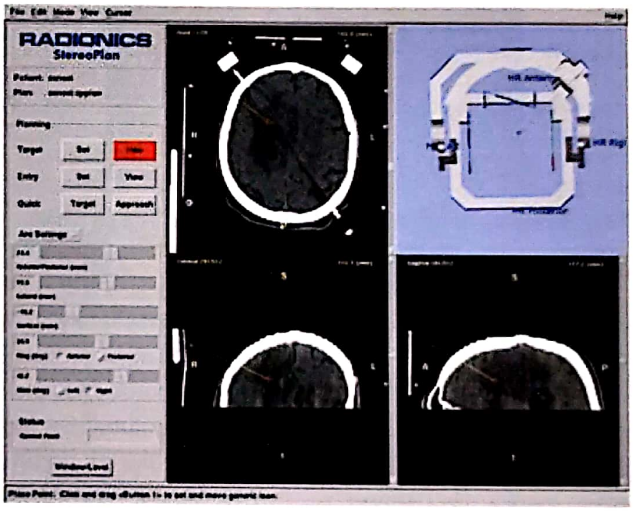

Fig. 6. Astrocitom centroemisferic drept.

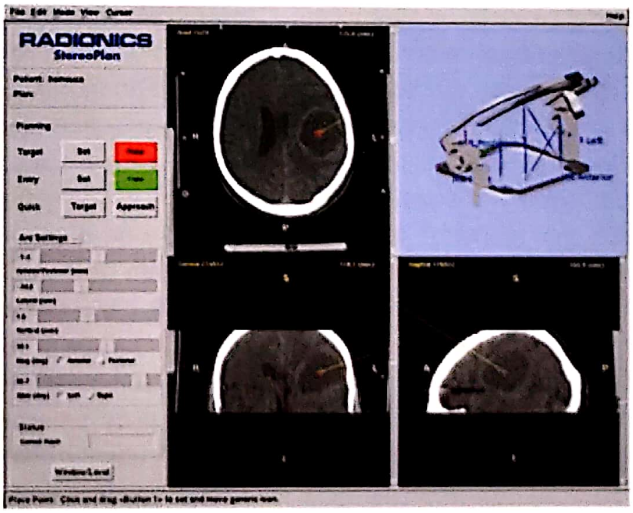

Fig. 7. Gliom chistic rolandic stâng.

A treia etapă este biopsia propriu-zisă. Pacientul este culcat în poziţie supină (semişezând pentru leziuni occipitale) pe masa de operaţie şi se fixează la aceasta prin cadrul ataşat la craniu (fig. 8).

Scanned with OKEN Scanner

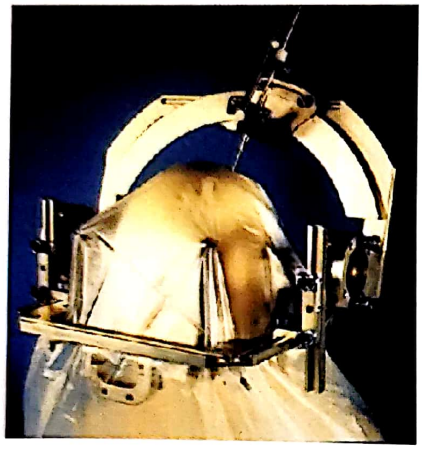

Fig. 8. Sistem de stereotaxie cu acul de biopsie fixat pe craniu.

Se scoate localizatorul de pe acest cadru. Se aseptizează scalpul şi se acoperă cadrul fixat de craniu cu un câmp steril transparent. Cadrul de stereotaxie CRW, având coordonatele fixate, se ataşează, devenind solidar cu craniul pacientului. Se fac incizie a pielii de 3-4 cm la nivelul punctului de intrare ales, gaură de trepan şi incizia durei mater, cu coagularea vaselor în toate etapele şi ceruirea osului. Se fixează la arc canula la lungimea prestabilită de soft astfel că vârful va atinge ţinta. Canula are un mandren bont pentru a evita ruperea vaselor de sânge. Se introduce canula cu blândeţe şi se scoate mandrenul. Instrumentul cu care biopsiem este un ac Sedan sau Nashold care are la capăt o fantă ce se deschide, permiţând prelevarea unui fragment de 1 cm lungime şi 1 mm diametru. Se poate folosi pensa de bronhoscopie care recoltează fragmente cu latura de 1 mm. Se pot recolta eşantioane din ţinta aleasă, dar şi de pe traiectul acului, superficial sau profund, în funcţie şi de rezultatul pe care îl comunică anatomopatologul (care se află lângă sala de operaţie) în ceea ce priveşe aspectul extemporaneu. Examenul va fi ulterior confirmat de probele la parafină. Se retrag canula şi acul, se fac hemostaza, sutura, se scoate cadrul şi se face pansamentul.

Un CT imediat postoperator este indicat.

Supravegherea în Terapie Intensivă este recomandată pacienţilor cu tare organice. Externarea se face a doua zi la majoritatea pacienţilor.

Complicaţii

Procedura de biopsie stereotactică cu toate că face parte din tehnicile neurochirugicale minim invazive poate prezenta şi o serie de complicaţii. Chen şi Apuzzo[2] adună din literatură 5 173 cazuri de biopsii stereotactice care au prezentat 4,3% complicaţii cu 0,6% mortalitate (în special pentru fosa posterioară, regiunea pineală şi pacienţii cu SIDA).

Cea mai frecvent întâlnită complicaţie este hemoragia intracerebrală (1%), cauzată de ruptura unui vas pe traiectul acului, a unei micromalformaţii ignorate sau a unei tumori hipervasculare. Momentele periculoase sunt la trecerea canulei prin cortex, ependim şi limita creier - tumoră.

O minimă hemoragie este cvasiconstantă. Dacă vine sânge pe canulă aceasta nu se va retrage, aşteptându-se oprirea sângerării, fapt care de regulă se petrece. Dacă a existat o hemoragie importantă, la oprirea sângerării se retrage încet canula şi se opreşte procedura. Pacientul este examinat CT şi în funcţie de aspectul imagistic poate fi necesară o intervenţie de evacuare-decomprimare.

În cazurile cu tumori mari pot apărea deficite motorii postoperatorii prin agravarea edemului peritumoral. Dacă tratamentul steroidian şi de deshidratare este ineficient se poate tenta chiar o intervenţie chirurgicală de decomprimare.

Alte complicaţii posibile:

– crizele comiţiale necesită tratament simptomatic;

– infecţia este rară, antibioterapia profilactică nu este recomandată.

În cazuistica personală de 52 de cazuri biopsiate (35 astrocitoame de diverse grade, 13 metastaze, 4 limfoame), am avut o singură agravare a deficitului motor, fără hematom.

Pentru leziunile de fosă posterioară rata complicaţiilor comunicate în literatură este mai mare: la 489 de bolnavi au existat 6,5% complicaţii.

Subliniem problemele puse de examenul anatomopatologic: deoarece fragmentele sunt mici, avem nevoie de un anatomopatolog experimentat, dar este necesar ca şi biopsia să fie recoltată din zona cea mai relevantă fără ca fragmentele să fi fost comprimate mecanic. Dacă se recoltează din mai multe zone creşte riscul hemoragic; un singur fragment recoltat

Scanned with OKEN Scanner

asigură în 93% diagnosticul corect. Dificultăţi mari de interpretare pun mai ales leziunile netumorale (parazitoze, boli demielinizante, infarcte).

CONCLUZII

Stereotaxia:

- asigură cea mai mare precizie în descoperirea unui proces expansiv intracranian, având o eroare submilimetrică;
- se adresează proceselor tumorale „dificile": cu localizare profundă, în zonele elocvente sau cu multiplicitate lezională;
- se poate utiliza şi în cazul pacienţilor cu comorbidităţi, intervenţia având un risc anestezic diminuat.

BIBLIOGRAFIE

1. Apuzzo M, Sabshin JK – Computed tomographic guidance stereotaxis in the management of intracranial mass lesions. Neurosurgery. 1983;12:277-285
2. Batjer HH, Loftus CM – Neurological Surgery Principles and Practice. Lippincott Williams&Wilkins, 2003
3. Ciurea AV – Tratat de Chirurgie. In: Popescu I (sub red.) : Vol. II, Neurochirurgie, Edit. Academiei Române, 2007
4. Constantinovici A, Ciurea AV – Ghid practic de neurochirurgie. Edit. Medicală, Bucureşti, 1998
5. Dammers R, Haitsma IK, Schouten JW, Kros JM, Avezaat CJ, Vincent AJ – Acta Neurochir (Wien). 2008;150:23-9
6. Dandy WE – Ventriculography Following the Injection of Air into the Cerebral Ventricles. Ann Surg. 1918;68:5-11
7. Fodstad H, Hariz M, Ljunggren B – History of Clarke's stereotactic instrument. Stereotact Funct Neurosurg. 1991;57: 130-140
8. Gildenberg PL – The history of stereotactic neurosurgery. Neurosurg Clin N Am. 1990;1:765-780
9. Gildenberg PL – Spiegel and Wycis - the early years. Stereotact Funct Neurosurg. 2001;77:11-16.
10. Hounsfield GN – Computerized transverse axial scanning (tomography). 1. Description of system. Br J Radiol. 1973;46: 1016-1022
11. Ivanov M – Metode moderne de reperaj intraoperator şi căi de abord a leziunilor cerebrale din arii elocvente şi zone cu risc vital crescut, Teză de Doctorat, UMF Iaşi, 2007
12. Leksell L – The stereotaxic method and radiosurgery of the brain. Acta Chir Scand. 1951;102:316-319
13. Post N, Russell SM, Huang P, Jafar J – Min Invasive Neurosurg. 2008;51:114-8
14. Quiñones-Hinojosa A, Ware ML, Sanai N, McDermott MW – J Neurooncol. 2006;76:65-70
15. Riechert T, Wolff M – A new directive apparatus for the coagulation of the ganglion Gasseri and other intracerebral procedures. Acta Neurochir (Wien). 1952;2:405-407
16. Spiegel EA, Wycis HT, Marks M et al – Stereotaxic Apparatus for Operations on the Human Brain. Science. 1947;106:349-350
17. Sindou M – Curs de Neurochirurgie. Edit. Gh. Asachi, Iaşi, 2001
18. Tirakotai W, Bozinov O, Sure U, Riegel T, Bertalanffy H, Hellwig D – Childs Nerv Syst. 2004;20:790-5
19. Winkler D, Lindner D, Geiger K, Richter A, Schober R, Meixensberger J – Wien Med Wochenschr. 2005;155:354-9
20. Woodworth GF, McGirt MJ, Samdani A, Garonzik I, Olivi A, Weingart JD – J Neurosurg. 2006;104:233-7

Scanned with OKEN Scanner

Scanned with OKEN Scanner

Motto: *„Ca să inventezi, ai nevoie de o imaginaţie bogată şi de o grămadă de vechituri".*

THOMAS ALVA EDISON (1846-1931)

NEURONAVIGAȚIA

*Dr. **Florin Mircea GRĂMADĂ**

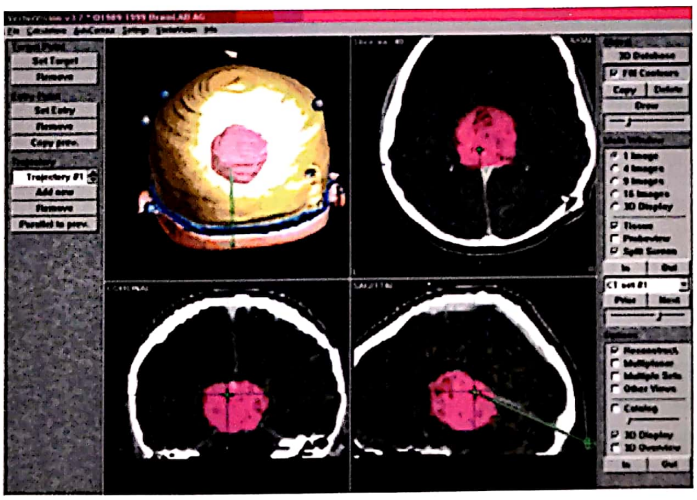

* Clinica I Neurochirurgie, Spitalul Clinic de Urgenţă „Prof. dr. N. Oblu" Iaşi,
Str. Ateneului nr. 2, Cod 700309
e-mail: floringramada@yahoo.com

ABREVIERI

CT – Computer-tomografie
RMN – Rezonanţă magnetică nucleară
LED – Light Emitting Diode - diodă emiţătoare de lumină
GPS – Global Positioning System - sistem global de poziţionare
DICOM – Digital Imaging and Comunication in Medicine – imagistică şi comunicare digitală în medicină

Scanned with OKEN Scanner

Scanned with OKEN Scanner

NEURONAVIGAȚIA

Dr. **Florin Mircea GRĂMADĂ**

Începuturile neurochirurgiei moderne - sfârşitul secolului XIX - sunt strâns legate de ameliorarea posibilităţilor de localizare exactă a structurilor şi leziunilor în interiorul cutiei craniene. Cunoaşterea rapoartelor spaţiale între centrii nervoşi şi tractusuri, pe de o parte, şi procesele neoformative, pe de altă parte, permite abordarea precisă a acestora din urmă şi reducerea mortalităţii/morbidităţii în intervenţiile neurochirurgicale.

DEFINIȚIE

Neuronavigaţia este metoda prin care se permite descoperirea poziţiei exacte a procesului expansiv intracranian; cu ajutorul ei obţinem răspuns la 2 probleme:

1. Unde este situată în cutia craniană leziunea/ aria funcţională?

2. Cum reuşim să găsim această ţintă în timpul operaţiei?

Pentru termenul de neuronavigaţie diverşi autori utilizează mai mulţi termeni: chirurgia computer-asistată, chirurgia computer-integrată, chirurgia ajutată de computer, chirurgia ghidată de imagini, chirurgia navigată şi stereotaxia fără cadru.

Din aceste motive au existat eforturi pentru a se implementa tehnologii care să permită un abord exact al structurilor cerebrale.

ISTORIC

Primele intervenţii neurochirurgicale se bazau, pentru a localiza o leziune intracerebrală, exclusiv pe analiza simptomatologiei neurologice.

Dandy[6] în 1918 a introdus prima tehnică imagistică, care a constat în vizualizarea ventriculilor prin injectarea directă de aer în ventriculi sau cisterna magna, modificările de formă ale acestora relevând indirect neoformaţia. Mai târziu, în 1927, Egas Moniz a descris angiografia. Această tehnică a permis localizarea leziunilor intracraniene prin punerea în evidenţă a deplasărilor vasculare de către leziunea expansivă.

Vizualizarea directă a encefalului şi neoformaţiilor a fost posibilă prin introducerea examenului CT[10] de către Hounsfield în 1973. Ulterior, acurateţea imaginilor a fost mult ameliorată de RMN.

Din anii 1980 au existat premisele tehnice şi matematice pentru realizarea dispozitivelor pentru neuronavigaţie:

1. computere de mare viteză, reuşind să prelucreze în timp real o bază de date voluminoasă cu informaţii imagistice;

2. hardware şi software dezvoltat, permiţând manipularea cu precizie a tehnologiei robotice;

3. nivel tehnic înalt al programelor de procesare a imaginilor.

Această tehnologie trebuia integrată pentru a putea fi utilizată în timpul unei intervenţii chirurgicale. Primul care a realizat acest deziderat în neurochirurgie a fost Roberts care, în 1986, a utilizat manipulatori pasivi, digitizoare şi braţe dotate cu senzori de determinare a

propriei poziţii în spaţiu. Tehnica sa a folosit un microscop echipat cu un emiţător ultrasonic şi microfoane plasate în afara câmpului operator. Informaţia captată de microfoane era transferată calculatorului care, după prelucrare, furniza datele privind poziţia microscopului în spaţiu. Pe imaginile CT sau RMN putea fi proiectată ţinta aleasă, care era suprapusă pe ocularul microscopului şi folosită la orientarea din timpul operaţiei[11].

În 1987, Schlondorf[16] a dezvoltat un sistem care utiliza un braţ mecanic pentru aplicaţii în O.R.L. Acest sistem a fost folosit ulterior de către Mosges şi Adams în scopuri neurochirurgicale. Şi Watanabe introduce în acelaşi an un sistem de neuronavigaţie bazat pe un braţ activ pentru intervenţii neurochirurgicale[13].

În 1988, în Elveţia, Reihart a proiectat un sistem de navigaţie fără braţ ce avea drept sursă de emitere ultrasunetele. Ulterior au fost realizate sisteme de navigare care folosesc drept mijloc de localizare câmpul magnetic - Kato[12], sau lumina infraroşie (LED) descrisă de Zamorano.

Dotări robotice suplimentare au fost încorporate in microscopul operator de către Giorgi[8].

Principiul metodei

Apuzzo[9] a remarcat asemănarea între navigarea maritimă şi cea cerebrală: nu te poţi orienta pe ocean fără o cartografiere exactă a insulelor şi continentelor. În acelaşi mod este necesar să existe atlase ale structurilor cerebrale. La începuturi localizarea nautică s-a bazat pe poziţia stelelor ca repere fixe pe firmament, astăzi, pe metode moderne de localizare GPS. Similar acestora din urmă, navigarea cerebrală fără cadru foloseşte LED drept sursă de emitere şi un sistem de receptori pentru localizarea vârfului instrumentului în spaţiu. Vizualizarea vârfului indicatorului pe imaginile CT sau RMN are drept corespondenţă în navigarea nautică vizualizarea directă a propriei poziţii pe hartă. Principala diferenţă între navigarea nautică şi cea cerebrală este (pe lângă dimensiuni) posibilitatea deplasării structurilor anatomice în timpul operaţiei.

Sistemele de neuronavigaţie pot fi[4]:

– *Sisteme cu braţ (mecanice).*

– *Sisteme fără braţ, care utilizează drept mediu de „comunicare":*

- undele infraroşii,
- lumina vizibilă,
- ultrasunetele,
- câmpul magnetic.

Imaginea virtuală (fixă) craniocerebrală obţinută după realizarea unei examinări CT/IRM, afişată pe display, va fi suprapusă pe proiecţia sondei (pointer, indicator) sau a instrumentelor în mişcare folosite de neurochirurg în câmpul operator[3].

Sistemul de neuronavigaţie bazat pe infraroşii se compune din (fig. 1, fig. 2):

- Consola mobilă cu computer, digitizor, monitor şi software.
- Camera de emitere de infraroşii.
- Cadru de referinţă.
- Instrumente de navigare.

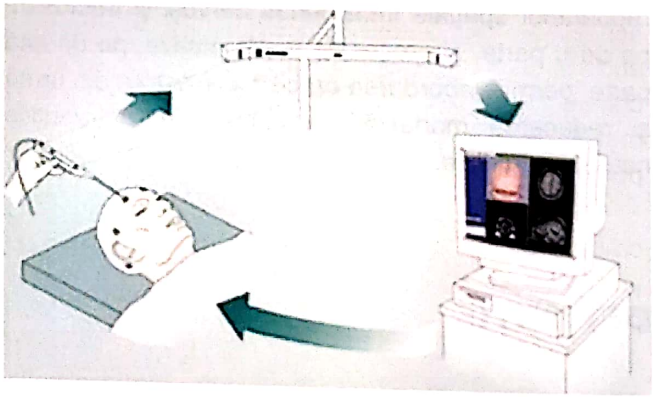

Fig. 1. Sistem de neuronavigaţie – principiu de funcţionare.

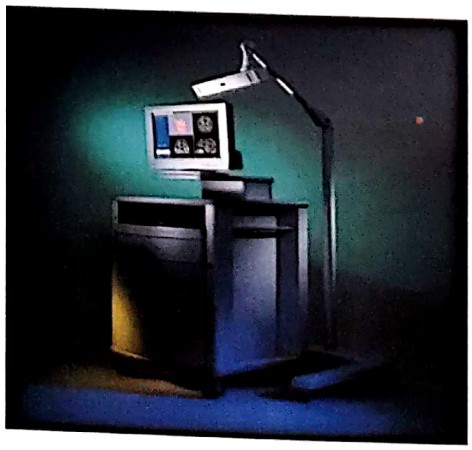

Fig. 2. Sistemul de neuronavigaţie Radionics Integra.

Scanned with OKEN Scanner

Sistemele de neuronavigaţie fără braţ permit determinarea poziţiei în spaţiu faţă de un cadru de referinţă, după ce semnalele sonice, magnetice sau optice emise de o sursă sunt detectate de microfoane, senzori magnetici sau prin intermediul camerelor de infraroşu. Semnalele emise de sursă, reflectate de receptori, se întorc la sursă de unde datele sunt trimise în computer. Aici există un digitizor (dispozitiv de convertire analog numeric) care prelucrează datele şi evaluează poziţia sondei în spaţiu. Sonda, cadrul de referinţă şi sursa de infraroşii, lumină, ultrasunete sau unde magnetice sunt conectate la digitizor. Procesorul central realizează suprapunerea imaginilor CT sau RMN cu datele primite din câmpul operator real, astfel că pe imaginile de pe displayul computerului vom avea o imagine tridimensională atât a creierului şi craniului, cât şi a instrumentelor chirurgicale (la care sunt ataşate surse de recepţie/reflecţie a diferitelor modalităţi de „comunicare") în câmpul operator. Pe baza acestor date se face atât calculul şi planificarea abordului, cât şi urmărirea poziţiei instrumentelor intracranian. Fluxul informaţional poate fi dirijat de asemenea de la calculator către ocularul microscopului pentru a vizualiza ţinta ca o suprapunere.

Pentru a se realiza corespondenţa spaţială între craniul real al pacientului şi cel virtual realizat de imagistică se folosesc markeri fixaţi la scalp, vizibili şi pe CT/RMN. Dacă sunt folosite şuruburi plasate în os, acurateţea este ameliorată, deoarece se evită deplasarea markerilor cutanaţi în timpul fixării capului. Totuşi fixarea şuruburilor în os este o metodă invazivă[11].

Folosind markeri anatomici, înregistrarea pare să aibă cel mai mare grad de eroare de înregistrare din cauza dificultăţii de a atinge cu acurateţe acelaşi punct pe imaginile CT/RMN şi pe pacient[9].

În funcţie de variate modalităţi de markeri folosiţi, ordinea erorilor de înregistrare începând cu cea mai mare este:

- *Repere anatomice superficiale.*
- *Markeri cutanaţi autoadezivi.*
- *Suprapunerea de suprafaţă.*
- *Metoda hibridă cu un şurub.*
- *Şuruburi multiple înfiletate în craniu.*

Instrumentele folosite în neuronavigaţie sunt[1]:

1) *Pointer (sonda de navigare, indicator)* - poate fi folosit pentru scopuri multiple, de la înregistrarea pacientului, planificarea traiectoriei şi controlul întinderii rezecţiei.

2) *Adaptor de instrument* - cu ajutorul acestuia, orice instrument neurochirurgical (pensa bipolară, aspiratorul, pensa anatomică, drillul) poate deveni instrument de navigaţie. Acest dispozitiv dotat cu LED, după calibrare, se ataşează uşor la instrumentarul chirurgical şi este recunoscut de sistemul de navigaţie.

3) *Adaptor de microscop* - poate fi plasat în diferite locuri de pe microscopul operator. Punctul de focalizare al microscopului este recunoscut de sistem şi se vede pe monitor poziţia lui în raport cu structurile anatomice. Chirurgul are pe ocular un indicator care corespunde ţintei de pe display.

4) *Cadru dinamic de referinţă* - asigură spaţialitatea tridimensională a imaginilor.

Tehnică operatorie

Primul moment este realizarea, în ziua operaţiei sau cu o zi înaintea ei, unei explorări **CT/MRI** (gantry 0, secţiuni contigue de 3 mm, pas sub 3 mm), având **markerii (fiducials)** aplicaţi pe craniu/scalp sau utilizând **repere anatomice**. Este necesar a se folosi minim 4 (de preferat 6) markeri sau puncte anatomice (fig. 3). Este bine de a atenţiona pacientul că aceşti markeri nu trebuie scoşi până la intervenţia chirurgicală. Este recomandat a se pune un bandaj pe cap sau o cască de protecţie pentru a asigura stabilitatea markerilor pe scalp. O măsură de siguranţă suplimentară este marcarea cu un creion a centrului fiecărui reper[2,14,15].

După efectuarea examenului CT/RMN se introduc imaginile **DICOM** (înregistrate pe compact disc, disc optic sau transmise prin cablu) în computerul sistemului de neuronavigaţie. Programul realizează reconstrucţia tridimensională a craniului pacientului. Pe imaginile CT/RMN introduse sunt recunoscuţi markerii şi marcaţi pe ecran. Chirurgul alege ţinta şi punctul de intrare (locul craniotomiei) (fig. 4). Versiunile moderne de neuronavigaţie permit trasarea conturului tumorii şi vizualizarea 3D a capului în mod

Scanned with OKEN Scanner

semitransparent, cu revelarea imaginii tumorii în interior. Această imagine tridimensională poate fi rotită în diverse planuri şi sub diverse unghiuri, pentru a putea alege un abord optim. După fixarea ţintei şi a punctului de intrare pe monitor se poate vizualiza întreg traseul pe care instrumentele îl vor străbate. În acest mod se pot evita structurile anatomice relevante funcţional şi eventual se poate modifica traiectul în vederea alegerii unei căi de abord cât mai sigure şi minim invazive pentru abordul leziunii.

Fig. 3. Marker fixat pe craniu şi scalp.

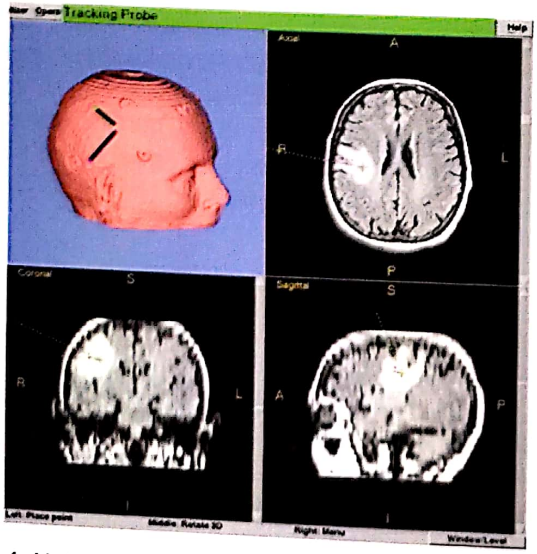

Fig. 4. Markerii fixaţi pe scalp, vizualizaţi pe monitor; stabilirea traiectoriei.

Se fixează capul pacientului pe cadrul Mayfield solidar cu cadrul dinamic de referinţă (care are 3 LED-uri de „comunicare" cu camera sursă şi receptor de infraroşii). Pe întreaga durată a intervenţiei, cadrul dinamic de referinţă şi craniul pacientului vor păstra aceleaşi rapoarte reciproce (fig. 5).

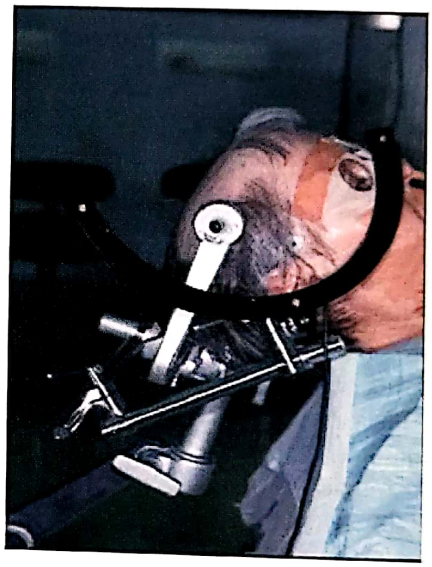

Fig. 5. Capul fixat în cadrul Mayfield şi solidarizat cu cadrul de referinţă.

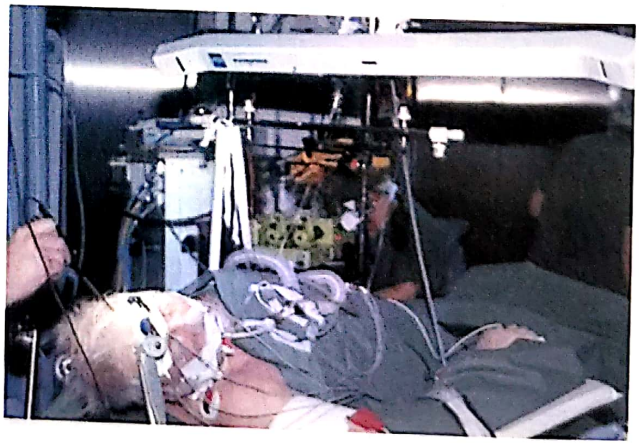

Fig. 6. Înregistrarea.

Următorul moment este **„înregistrarea"**, care reprezintă integrarea între poziţia markerilor de pe imaginile virtuale CT/MRI şi poziţia de pe craniul real al pacientului de pe masa de operaţie (fig. 6). Aceasta se realizează utilizând pointerul al cărui vârf atinge markerii de pe scalp unul după altul, conform marcării iniţiale pe imaginea de pe monitor. La terminarea

Scanned with OKEN Scanner

înregistrării mişcarea vârfului pointerului în raport cu capul pacientului va putea fi recunoscută de program şi vizualizată pe monitor în poziţia reală pe imagini sagitale, coronale şi axiale. Se trasează cu un creion corespondenţele pe piele ale unor structuri intracraniene de evitat, cum sunt sinusul transvers şi cel sagital. În urma realizării corespondenţei între poziţiile furnizate de imagistică şi cele de pe craniul real al pacientului, programul informatic afişează valoarea erorii, care trebuie să fie submilimetrică.

După craniotomie, pointerul este folosit pentru a alege locul de corticotomie, direcţia de atingere a ţintei şi extinderea rezecţiei.

„Calibrarea" constituie manevra prin care orice instrument (pensa bipolară, aspiratorul, drillul) poate fi utilizat în locul pointerului. Instrumentele vor fi vizualizate pe ecran peste imaginea virtuală a creierului de la CT/RMN. Echipamentele moderne de neuronavigaţie permit folosirea aproape a oricărui instrument neurochirurgical al cărui vârf va fi vizibil pe monitor în timp real. Chirurgul va controla pe toată durata intervenţiei poziţia intracerebrală a instrumentelor privind la ecran.

Neuronavigaţia poate fi utilizată şi în intervenţiile pe coloană (fig. 7). În acest caz nu se utilizează markeri pe piele ci, după scheletizarea arcurilor posterioare, se folosesc drept repere elemente fixe: vârfurile spinoaselor, marginile lamelor sau articularelor.

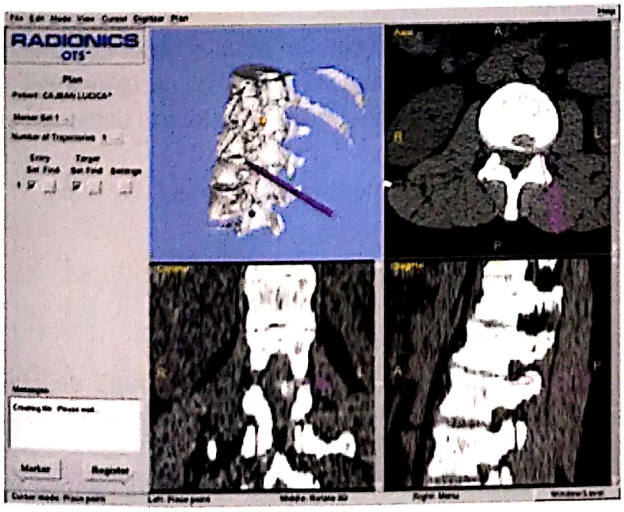

Fig. 7. Reconstrucţie 3D în intervenţie L1/L2.

Indicaţii

Ideal este ca orice intervenţie intracerebrală să fie efectuată cu ajutorul neuronavigaţiei. Din cauza limitărilor, pe care le prezentăm mai jos, utilizarea acestei tehnici la cele 130 de cazuri operate în Clinica Neurochirurgie Iaşi sub neuronavigaţie s-au bazat pe următoarele indicaţii:

- Procese expansive intracraniene de **dimensiuni mici** (gliom, metastază, tuberculom, meningiom, chist, hemangiom) (fig. 8).

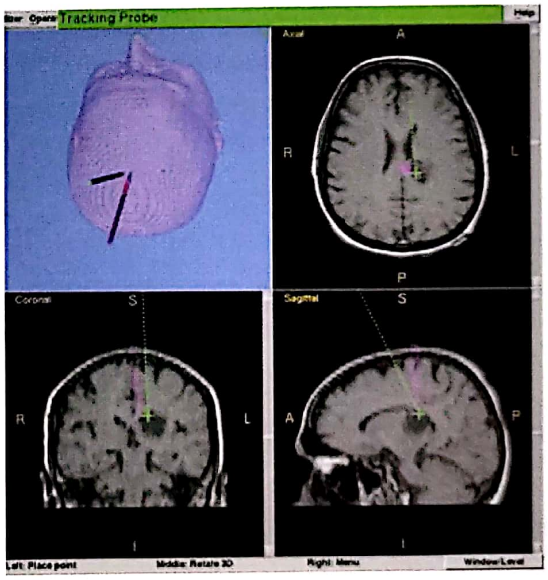

Fig. 8. Gliom talamic stâng.

- Procese expansive intracraniene situate în **zone elocvente**: Rolando, centrul limbajului, corp calos.
- Procese expansive situate **profund**: talamus, trunchi cerebral.
- Malformaţii vasculare profunde şi de dimensiuni mici (cavernom, anevrism) (fig. 9).
- Controlul **rezecţiei totale** tumorale.
- **Evitarea controlului radiologic** intraoperator (abord hipofiză transnazal, termocoagulare Gasser) (fig. 10).
- **Biopsii cerebrale** fără cadru la persoane fragile, care nu suportă intervenţii ample[5,18].
- **Corpi străini intracranieni, intraorbitari de dimensiuni mici** (fig. 11).

Scanned with OKEN Scanner

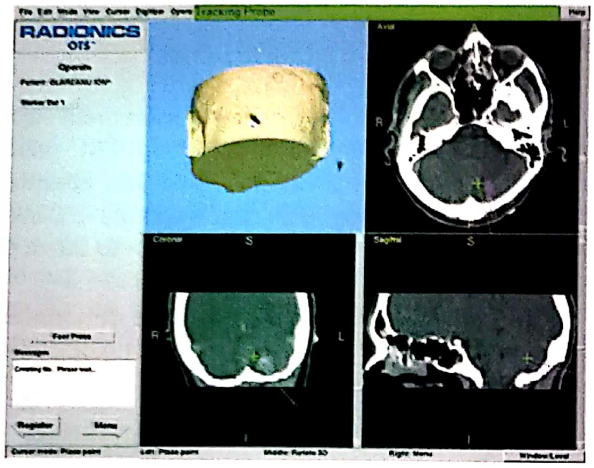

Fig. 9. Cavernom cerebelos stâng.

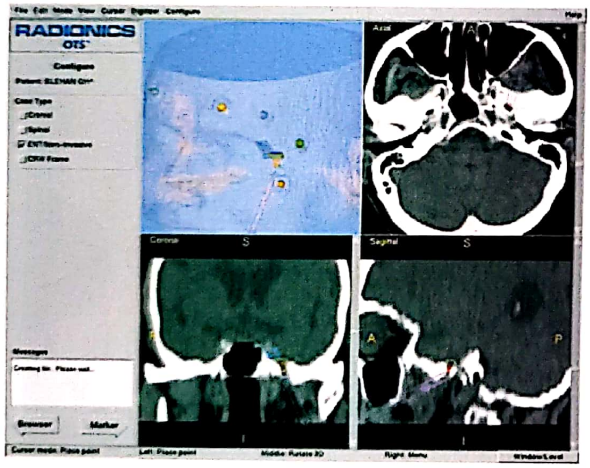

Fig. 10. Nevralgie V: termocoagulare Gasser.

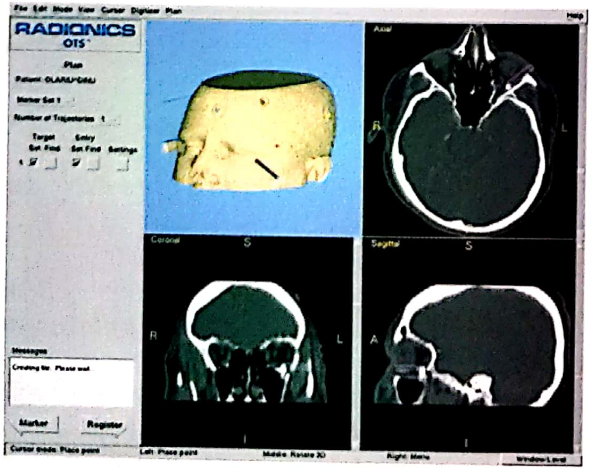

Fig. 11. Corp străin intraorbitar.

Avantajele metodei

- Siguranţă a chirurgului că utilizează cea mai bună cale de abord.
- Incizii cutanate şi volete osoase de dimensiuni mici.
- Timp efectiv de operaţie mai scurt.
- Evitarea lezării creierului normal, în special a cortexului elocvent.
- Controlul ablaţiei totale a tumorii.
- Evoluţie postoperatorie mai bună, cu diminuarea complicaţiilor postoperatorii.

Dezavantaje şi probleme tehnice

Deşi oferă avantaje mari pentru operator şi pacient, metoda are o serie de dificultăţi cauzate de costuri:

- Sterilizarea instrumentelor cu LED-uri sensibile (exclusiv ethilen-oxyde/gamma).
- Accesibilitatea la CT sau RMN (durată mai mare a explorării, masă de explorare cu posibilitatea fixării cadrului).
- Masă de operaţie dedicată, permiţând fixarea capului pacientului ataşat la cadrul dinamic de referinţă.
- Costurile mari ale consumabilelor şi service-ului.

Acurateţea este esenţială pentru succesul metodei[17]. Scăderea preciziei este cauzată de factori subiectivi şi obiectivi:

- Deplasarea markerilor autoadezivi pe piele.
- Număr insuficient de markeri.
- Repere anatomice alese greşit.
- Deplasarea craniului în fixator.
- Deplasarea cadrului de referinţă.
- Deplasarea structurilor cerebrale după deschiderea durei/ventriculului, evacuarea chistului/hematomului, ablaţia tumorii.

O problemă pe care o ridică această tehnică în plină dezvoltare este următoarea: dacă pregătirea tinerilor neurochirurgi s-ar baza *exclusiv* pe

Scanned with OKEN Scanner

neuronavigaţie/stereotaxie, ar mai fi aceştia capabili să opereze fără acest instrument?

Instrumentele de navigaţie sunt mai mult unelte de ameliorare şi simplificare a unor părţi ale intervenţiei chirurgicale şi nu înlocuitori. Neurochirurgii trebuie întotdeauna să fie capabili să efectueze operaţii fără dispozitive de navigaţie. Se pare că feedback-ul informaţiei spaţiale văzute de neurochirurg între vârful instrumentului şi imaginea corespunzătoare ameliorează semnificativ procesul de învăţare.

Este dificil de a face un prognostic privind dezvoltarea şi rolul chirurgiei asistate de computer în viitor. Acest lucru se datorează faptului că tehnologia computerelor se schimbă foarte rapid, putând modifica radical situaţia actuală. Deşi nu se pot anticipa dezvoltările viitoare este cert faptul că neuronavigaţia reduce riscurile şi hazardul în timpul operaţiei.

BIBLIOGRAFIE

1. Batjer HH, Loftus CM – Neurological Surgery Principles and Practice. Lippincott Williams&Wilkins, 2003
2. Carlson JD, Liu JK, Dogan A, Sincoff E, Anderson GJ, Delashaw JB Jr – Surg Neurol. 2008;70:521-5
3. Ciurea AV – Tratat de Chirurgie. In: Popescu I (sub red.): Vol. II, Neurochirurgie, Edit Academiei Române, 2007
4. Constantinovici A, Ciurea AV – Ghid practic de neurochirurgie. Edit. Medicală, Bucureşti, 1998
5. Dammers R, Haitsma IK, Schouten JW, Kros JM, Avezaat CJ, Vincent AJ – Acta Neurochir (Wien). 2008;150:23-9
6. Dandy WE – Ventriculography Following the Injection of Air into the Cerebral Ventricles. Ann Surg. 1918;68:5-11
7. Enchev YP, Popov RV, Romansky KV, Marinov MB, Bussarsky VA – Folia Med (Plovdiv). 2008;50:11-7
8. Giorgi C, Eisenberg H, Costi G et al – Robot-assisted microscope for neurosurgery. J Image Guid Surg. 1995;1:158-163
9. Helm PA, Eckel TS – Accuracy of registration methods in frameless stereotaxis. Comput Aided Surg. 1998;3:51-56
10. Hounsfield GN – Computerized transverse axial scanning (tomography). 1. Description of system. Br J Radiol. 1973; 46:1016-1022
11. Ivanov M – Metode moderne de reperaj intraoperator şi căi de abord al leziunilor cerebrale din arii elocvente şi zone cu risc vital crescut, Teză de Doctorat, UMF Iaşi, 2007
12. Kato A, Yoshimine T, Hayakawa T et al – Computer assisted neurosurgery: development of a frameless and armless navigation system (CNS navigator). No Shinkei Geka. 1991;19: 137-142
13. Kosugi Y, Watanabe E, Goto J et al – An articulated neurosurgical navigation system using MRI and CT images. IEEE Trans Biomed Eng. 1988;35:147-152
14. Nimsky C, Fujita A, Ganslandt O, von Keller B, Kohmura E, Fahlbusch R – Neurol Med Chir (Tokyo). 2004;44:522-33
15. Quiñones-Hinojosa A, Ware ML, Sanai N, McDermott MW – J Neurooncol. 2006;76:65-70
16. Schlondorff G, Mosges R, Meyer-Ebrecht D et al – CAS (computer assisted surgery). A new procedure in head and neck surgery. HNO. 1989;37:187-190
17. Widmann G, Eisner W, Kovacs P, Fiegele T, Ortler M, Lang TB, Stoffner R, Bale R – Min Invasive Neurosurg. 2008;51:361-9
18. Woodworth GF, McGirt MJ, Samdani A, Garonzik I, Olivi A, Weingart JD – J Neurosurg. 2006;104:233-7

Scanned with OKEN Scanner

Scanned with OKEN Scanner

Motto: *„Nu mă tem de Dumnezeu, ci de absenţa lui".*

OCTAVIAN PALER, scriitor (1926-2007)

TRAUMATISMELE VERTEBROMEDULARE

*Prof. dr. **Radu Mircea GORGAN**

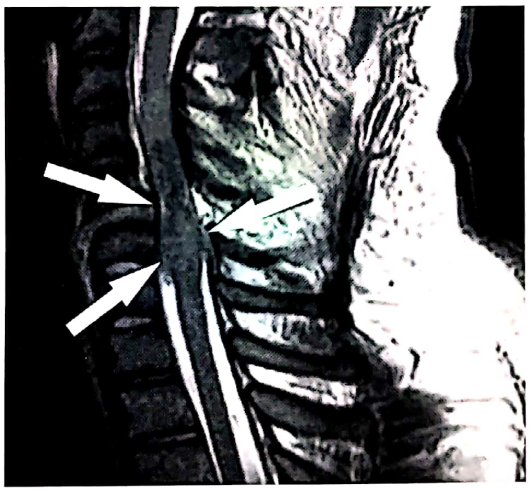

* Clinica I Neurochirurgie, Spitalul Clinic de Urgenţă „Bagdasar-Arseni" Bucureşti,
Şos. Berceni nr. 10-12, Sector 4, Cod 041902
e-mail: gorgan_mircea@yahoo.com

TRAUMATISMELE VERTEBROMEDULARE

Prof. dr. **Radu Mircea GORGAN**

Traumatismele vertebromedulare reprezintă 1‰ din totalul traumatismelor suferite de o populaţie într-un an (Harvey C, 1990; Capen DA 1998)[5] şi 43% din patologia vertebromedulară.

În pofida progreselor înregistrate, TVM rămân o patologie traumatică marcată de dramatismul tabloului clinic, adeseori cu prognostic vital rezervat, de leziunile neurologice sechelare cu mari handicapuri funcţionale, de impactul psihologic, social şi economic asupra unui om cel mai adesea în plină activitate. 20% din pacienţii cu un TVM major prezintă şi o a doua leziune vertebrală.

EPIDEMIOLOGIE

Frecvenţa maximă a TVM este înregistrată la sexul masculin între 15-35 de ani – „National Spinal Cord Injury Statistical Center U.S.A."[9] – raportează o vârstă medie a pacienţilor cu TVM de aproximativ 30 de ani. Alte vârfuri de incidenţă se găsesc în jurul vârstelor de 50 şi 75 de ani, fiind condiţionate de reducerea capacităţilor fizice şi vulnerabilitatea individului vârstnic.

La copii, TVM reprezintă mai puţin de 5% din cazuri datorită capacităţii remarcabile de a rezista la traumatisme. Practic, la copiii sub 10 ani nu întâlnim TVM majore, dar puţinele cazuri au localizare predilectă la nivelul coloanei cervicale C1-C3. Gravitatea leziunilor cervicale este mult mai mare la copii faţă de adulţi.

Categoria de risc major o reprezintă segmentul cu vârsta între 16-30 de ani, aproximativ 50-75% din totalul cazurilor noi[44,78].

Distribuţia leziunilor vertebrale evidenţiază ponderea traumatismelor cervicale faţă de restul regiunilor anatomice, totalizând 40% din TVM, nivelul cel mai afectat fiind C5 urmat de C6 şi C4. Segmentul toracolombar este afectat ca frecvenţă în procent de 30% pentru coloana toracală şi 20% pentru cea lombară, dar numărul traumatismelor joncţiunii toracolombare T11-L1 însumează un procent mai mare decât tot restul coloanei toracolombare. Traumatismele sacrului reprezintă întotdeauna un procent foarte mic, cuprins între 1-10%. Este de remarcat şi incidenţa mare a TVM fără leziune radiologică vizibilă.

Leziunile vertebrale sunt însoţite şi de leziuni neurologice care se încadrează în următoarele frecvenţe: 40% cervicale, 10% toracale şi 35% toracolombare. Tetraplegia este dominantă pacienţilor ce decedează anterior spitalizării, aproximativ 15%.

În cadrul TVM mortalitatea este dependentă de vârstă, nivelul topografic al leziunii şi severitatea leziunii medulare. Vârsta peste 60 de ani, nivelul cervical al leziunii vertebrale şi leziunea neurologică completă Frankel A sunt cauza a 80% din totalul deceselor.

Mortalitatea este crescută şi în cazul politraumatismelor în corelaţie cu gravitatea acestora. Nivelul şi gravitatea leziunilor neurologice favorizează complicaţiile secundare respiratorii, ale aparatului urinar, trombozele venoase profunde ale membrelor infe-

Scanned with OKEN Scanner

rioare, escarele şi septicemia, toate putând produce decesul.

În cazul supravieţuirii, pacienţii cu TVM internaţi în primele 72 de ore într-un serviciu de neurochirurgie au o durată de spitalizare mai redusă şi o reintegrare socială cu creşterea calităţii vieţii. Reintegrarea familială, socială şi profesională depinde de nivelul neurologic al leziunii, vârsta pacientului (tinerii au prognostic mai bun), profesiunea şi educaţia avută anterior.

ETIOLOGIE

Cele mai frecvente cauze ale TVM izolate sau asociate altor leziuni sunt în ordinea importanţei: accidente datorate vehiculelor cu motor 45%, căderi-precipitări 22%, agresiuni 15%, accidente sportive 14% şi accidente de muncă[68].

În producerea leziunilor traumatice vertebromedulare sunt implicate două grupe de mecanisme: primare şi secundare.

Mecanismele traumatice primare produc leziuni asupra structurilor osteodiscoligamentare ce alcătuiesc coloana vertebrală şi asupra măduvei. La nivelul elementelor anatomice ale coloanei vertebrale mecanismul primar se apreciază în funcţie de direcţia, sensul şi mărimea forţei aplicate. Principalele mecanisme traumatice primare sunt: compresiunea, flexia – distracţia, extensia – distracţia şi rotaţia. Ele stau la baza clasificării TVM făcute de Maceri şi colab.[26] (1994). La nivelul măduvei, mecanismul primar implicat este de natură mecanică.

Leziunile osteoligamentare produse la nivelul coloanei induc asupra cordonului medular fie o traumă directă şi rapidă prin lovire, determinând o compresiune acută, fie una lentă, prin reducerea diametrelor canalului rahidian, care determină o compresiune cronică.

Efectele distructive ale mecanismului primar la nivel medular se materializează prin elongarea, deformarea, dilacerarea sau secţionarea măduvei.

Mecanismele traumatice secundare acţionează ulterior traumei iniţiale suferite de măduvă, agravându-i efectele primare. Compresiunea prelungită declanşează o cascadă fiziopatologică, care, în final, duce la moartea celulelor medulare.

Efectele induse de mecanismele secundare induc leziuni histologice de gravitate direct proporţională cu durata compresiunii. În acest mod se produce agravarea deficitelor neurologice instalate imediat traumei şi datorate exclusiv mecanismelor primare.

Ischemia medulară indusă de TVM este fenomenul fiziopatologic primordial. Ea apare şi se extinde prin mecanisme multiple ce pot acţiona independent sau simultan:

1. Leziuni vasculare directe concomitent sau secundar leziunii medulare primare.
2. Compresiunea cronică a structurilor medulare secundară leziunii vertebrale primare sau edemului medular posttraumatic.
3. Hipotensiunea asociată şocului posttraumatic sau şocului neurogen.
4. Alterarea capacităţii de autoreglare a fluxului circulator medular, secundară TVM ce induce şi apariţia vasospasmului cu extensie progresivă în primele ore posttraumă.
5. Acumularea peptidelor opioide endogene la nivelul focarului traumatic compromite microcirculaţia la nivel local.

Hipoxia este a doua entitate fiziopatologică ca importanţă patologică, dintre mecanismele secundare. Posttraumatic, hipoxia determină virarea metabolismului glucozei pe calea anaerobă, în tentativa celulei medulare de a-şi menţine homeostazia.

Secundar acestui proces are loc apariţia acidozei, datorată acumulării de acid lactic şi acid piruvic, factor important în agravarea leziunii medulare. Blocarea pompei ionice Na/K, consecinţă a insuficienţei ATP-ului, compromite menţinerea concentraţiilor ionice adecvate intra-/extracelular. Ca urmare, se produce un flux masiv de ioni de K^+ către spaţiul extracelular şi un flux de ioni de Na^+ şi Ca^{2+} către spaţiul intracelular. Modificarea concentraţiilor ionice de o parte şi de alta a membranei celulare are ca efect depolarizarea membranei cu deschiderea canalelor ionice de Ca^{2+} dependente de polaritatea membranei. Pătrunderea masivă a Ca^{2+} ionic în spaţiul intracelular este cauza finală a morţii celulare, ca urmare a declanşării peroxidării fosfolipidelor din structura membranei celulare.

Scanned with OKEN Scanner

Cunoaşterea mecanismelor traumatice secundare este esenţială în aplicarea terapiei de neuroprotecţie capabile să intervină salvator în cascada fiziopatologică şi să protejeze celula nervoasă de efectele secundare posttraumatice.

CLASIFICAREA TVM

A. Multe sunt criteriile de clasificare a TVM, dar prioritar este **nivelul topografic** al leziunii osoase: cervical, toracal, lombar şi sacrat.

B. După **natura leziunii traumatice**, TVM se mai clasifică în traumatisme deschise şi închise, după cum există soluţii de continuitate către interior la nivelul focarului traumatic, prin care se poate exterioriza substanţa nervoasă sau LCS. Cele mai frecvente TVM deschise sunt plăgile prin arme de foc şi plăgile penetrante ale gâtului.

C. După **tipul leziunii** produse la nivelul conţinutului sau conţinătorului în TVM putem decela:

1) *Leziuni intrinseci:* hematomul subdural, hemoragia subarahnoidiană, contuzia medulară, edemul medular, transsecţiunea medulară, dilacerarea durală, avulsia radiculară.

2) *Leziuni extrinseci:* hematomul extradural, fractura corpului vertebral, luxaţii vertebrale, hernia de disc traumatică şi leziuni vasculare ale arterelor vertebrale, spinale şi radiculare.

D. Un criteriu esenţial în clasificarea şi managementul TVM îl reprezintă **stabilitatea** coloanei vertebrale. Potrivit definiţiei lui White şi Punjabi[94,95] noţiunea de stabilitate clinică a coloanei rezidă din abilitatea axului vertebromedular de a limita efectul unei presiuni fiziologice de maniera prevenirii unei traume lezionale sau iritative a măduvei şi rădăcinilor nervoase, inclusiv a cozii de cal, şi de a exclude producerea unei deformări vertebrale cauzatoare de durere sau incapacitate secundară unor modificări structurale.

Conform caracterului leziunilor posttraumatice ale coloanei vertebrale, TVM se mai clasifică în stabile şi instabile.

Stabilitatea coloanei vertebrale este definită de capacitatea acesteia de a suporta solicitări în limite fiziologice fără producerea de efecte structurale, simptome neurologice sau durere invalidantă.

O coloană normală din punctul de vedere al stabilităţii poate suporta mai mult decât aceste solicitări fiziologice, deoarece posedă rezerve funcţionale.

Traumatismul vertebromedular produce fenomenul de instabilitate prin leziunile osteoligamentare pe care le provoacă.

Consecinţa acestor leziuni este pierderea rezervelor funcţionale ale coloanei, astfel încât chiar şi solicitările banale declanşează manifestări clinice.

Cea mai răspândită definiţie a instabilităţii aparţine lui Kirkaldy şi Farfan[93,96] şi corespunde unei stări clinice a pacientului cu simptomatologia secundară unui TVM, care, cu o minimă solicitare, devine din discret simptomatică sever simptomatică.

Substratul patogenic al instabilităţii este creşterea anormală a mobilităţii complexului articular vertebral. Mobilitatea anormală este caracterizată de existenţa unei mişcări normale, dar de amplitudine anormală, mai frecvent excesivă decât redusă, fie de apariţia unei mişcări care în mod fiziologic şi biomecanic nu există la nivelul segmentului vertebral lezat.

Efectul traumei vertebrale produce instabilitatea coloanei în funcţie de elementele anatomice preponderent afectate: structura osoasă sau elementele ligamentare.

Instabilitatea osoasă este de tip acut, dar cu prognostic favorabil, fiind capabilă să dispară odată cu consolidarea osoasă.

Instabilitatea ligamentară are tendinţa de a se croniciza datorită slabei capacităţi de cicatrizare ce afectează structura şi elasticitatea ligamentului.

Aprecierea instabilităţii coloanei vertebrale ulterior unei traume se realizează în baza modelelor biomecanice. Conceptul iniţial aparţine lui F.W. Holdsworth[69] care în 1963 imaginează stabilitatea coloanei vertebrale în funcţie de integritatea a 2 coloane reprezentate de:

1. un *stâlp anterior* format din corpurile vertebrale, discuri şi ligamentele anterior şi posterior;
2. un *stâlp posterior* format din complexul ligamentar posterior supra- şi interspinos şi arcurile vertebrale.

Scanned with OKEN Scanner

Holdsworth defineşte instabilitatea vertebrală prin compromiterea integrităţii structurale a stâlpului posterior la care se asociază cel puţin leziunea unei componente a stâlpului anterior. De aceea, el aprecia drept stabilă o fractură cominutivă de corp.

Denis F[46] a emis în 1983 conceptul celor 3 coloane de a căror integritate depinde stabilitatea coloanei vertebrale:

1. *coloana anterioară,* care cuprinde ½ anterioară a corpului vertebral, ½ anterioară a discului intervertebral şi ligamentul vertebral anterior;

2. *coloana mi locie,* care cuprinde ½ posterioară a corpului vertebral, ½ posterioară a discului intervertebral şi ligamentul vertebral posterior;

3. *coloana posterioară,* care cuprinde arcul vertebral şi complexul ligamentar posterior format din faţete articulare, ligamentele galbene, ligamentul interspinos şi ligamentul supraspinos.

În viziunea lui Dennis F, instabilitatea este dată de lezarea a minim 2 coloane. Compromiterea numai a coloanei posterioare nu este suficientă pentru a produce instabilitate, dar fracturile cominutive de corp vertebral afectând coloana anterioară şi mijlocie sunt considerate de către Dennis F ca leziuni instabile.

Un al treilea model biomecanic a fost definit în 1985 de Louis R, concept valoros îndeosebi în patologia traumatică a segmentului cervical. Modelul este bazat pe 3 coloane, dar faţă de Dennis F elementele constitutive diferă:

1. coloana anterioară formată din corpurile vertebrale, discuri şi ligamentele vertebrale anterior şi posterior - identică cu coloana anterioară din modelul Holdsworth[70];

2. + 3.: două coloane posterioare constituite din suprapunerea faţetelor articulare.

Toate cele 3 modele biomecanice încearcă stabilirea diagnosticului de coloană instabilă şi prin aceasta să orienteze decizia terapeutică şi să fundamenteze prognosticul pacientului. Lipsa de unitate în definirea unei coloane vertebrale ca instabilă a motivat căutarea unor modalităţi de a o standardiza.

White, Panjabi, Thibodeau, Cisco[96] şi colaboratorii au propus introducerea unor scoruri pentru lezarea diferitelor elemente anatomice semnificative pentru a defini instabilitatea coloanei:

1. pierderea integrităţii elementelor coloanei anterioare a lui Holdsworth: corpuri vertebrale, discuri şi ligamentele vertebrale, anterior şi posterior = 2 puncte;

2. pierderea integrităţii elementelor posterioare: arcurile vertebrale şi complexul ligamentar posterior ce formează coloana posterioară a lui Holdsworth = 2 puncte;

3. deplasarea anormală în plan sagital pentru coloana toracală de peste 2,5 mm şi peste 4,5 mm pentru coloana lombară = 2 puncte;

4. angulaţii anormale în plan sagital mai mari de 5 grade faţă de angulaţia unui nivel adiacent neafectat în segmentul toracal şi mai mare de 22 de grade la nivel lombar = 2 puncte;

5. rotaţie mai mare de 15 grade la nivelul uneia din vertebrele lombare L1, L2, L3, de peste 20 de grade în zona L4, L5 şi peste 25 de grade la nivel L5-S1 = 2 puncte;

6. existenţa unor deficite datorate unei compresiuni medulare toracale = 2 puncte;

7. prezenţa sindromului de coadă de cal = 3 puncte.

Dacă scorul total a fost de 5 puncte sau mai mare se consideră coloană instabilă.

E. În practica medicală, folosirea unui sistem de clasificare a TVM bazat pe **mecanismul de producere** este esenţială pentru stabilirea diagnosticului corect al leziunii şi conturarea planului terapeutic. Mecanismul de producere a unui TVM se apreciază în funcţie de dinamica accidentului şi de rezultanta direcţiei forţelor care au acţionat la nivelul coloanei pentru a produce leziunile.

Forţa reprezintă o solicitare exercitată într-o anumită direcţie, de o anumită valoare şi acţionând într-un anumit sens.

Principalele mecanisme de producere a TVM sunt reprezentate de: compresia axială, hiperflexia, hiperextensia, rotaţia, forfecarea şi whiplash[19].

Aceste mecanisme traumatice pot acţiona ca evenimente izolate sau asociate în diverse combinaţii. Gravitatea şi extensia leziunilor produse la nivelul coloanei vertebrale, prin oricare din aceste mecanisme, depind de valoarea forţei, de poziţia victimei în momentul traumei şi de acceleraţia avută de victimă.

Scanned with OKEN Scanner

Leziunile de compresie axială

Leziunea tipică a mecanismului de compresie axială este fractura cominutivă. Fragmentele sunt distribuite relativ uniform atât anterior, cât şi posterior. Acest tip de leziune este cel mai frecvent întâlnit la nivelul coloanei lombare inferioare unde, datorită lordozei fiziologice, compresia axială este mecanismul dominant[48].

Leziunile de hiperflexie

Sunt cele mai frecvente leziuni posttraumatice ale coloanei vertebrale. Aceste leziuni pot interesa orice nivel al coloanei vertebrale. Indiferent de regiunea vertebrală în care acţionează, există o similitudine în ceea ce priveşte tipul leziunii.

Mecanismul de hiperflexie se asociază foarte frecvent cu cel de compresie axială. Această asociere are ca rezultat explozia corpului vertebral consecutiv cu afectarea elementelor vertebrale posterioare de către forţele de distracţie. De intensitatea forţei de distracţie depinde lezarea ligamentelor posterioare care debutează la nivelul ligamentului supraspinos şi afectează, progresând, ligamentul longitudinal posterior şi porţiunea posterioară a discului intervertebral. Rezultatul final al forţelor de distracţie este mărirea distanţei dintre structurile vertebrale posterioare.

Leziunile de hiperflexie cuprind: tasarea vertebrală anterioară, fractura vertebrală parcelară anterioară, fractura vertebrală cominutivă, dislocaţii anterioare unilaterale şi bilaterale[59].

TVM datorate mecanismului de hiperflexie pot fi definite ca leziuni simple sau complexe.

Leziunile simple sunt reprezentate de tasările platourilor vertebrale, corpul vertebral căpătând diferite aspecte până la forma de pană cu vârful orientat anterior. Arcul vertebral posterior şi ligamentele posterioare nu sunt interesate în aceste leziuni. Spaţiul discal supraiacent apare îngustat.

Leziunile complexe presupun asocierea mai multor categorii lezionale. Astfel, asocierea leziunilor de hiperflexie cu cele de rotaţie pot adăuga leziunilor simple şi luxaţia şi rotaţia fragmentelor. Tipic, faţetele articulare sunt luxate, una fiind deplasată anterior, iar cealaltă posterior.

Din punct de vedere al investigaţiilor imagistice, leziunile prin hiperflexie includ următoarele aspecte:

1. fracturile de corp vertebral cu tasare anterioară sau cominuţie;
2. fracturile parcelare anterioare (tear-drop) – lărgirea spaţiului interlaminar sau interspinos;
3. antelistezisul cu discontinuitatea liniei corporale posterioare;
4. luxaţiile faţetare unilaterale sau bilaterale.

Leziunile de hiperextensie

Acţiunea mecanismului de hiperextensie este frecvent întâlnită la nivelul regiunii cervicale şi mult mai rar în regiunile toracală şi lombară. Hiperextensia acţionează prin imprimarea unei arcuiri posterioare a coloanei vertebrale al cărei punct fix îl reprezintă masivele articulare. Leziunile produse de acest mecanism au ca sediu structurile vertebrale anterioare.

La nivel cervical, cele mai frecvente leziuni, prin hiperextensie, sunt produse de accidentele de automobil şi de căderi. În zona cervicală axială, hiperextensia poate produce fractura odontoidei cu deplasare posterioară. Un alt tip de leziune produsă prin hiperextensie la nivel cervical subaxial este fractura-luxaţie severă. La pacienţii în vârstă, traumatismele prin hiperextensie se pot solda cu leziuni neurologice severe[60].

În regiunile toracală şi lombară, leziunile prin hiperextensie sunt mai rare, dar pot apărea în diferite circumstanţe, cum ar fi căderea victimei de la înălţime cu aterizare pe spate şi contact cu un obiect dur. Hiperextensia poate produce avulsii ale porţiunii antero-superioare a corpului vertebral şi, în general, nu se acompaniază de deficite neurologice, cu excepţia situaţiilor în care pacientul prezintă modificări degenerative spinale la momentul traumatismului.

Aspectele imagistice ale leziunilor datorate mecanismului de hiperextensie includ următoarele leziuni vertebrale:

1. lărgirea spaţiului discal la nivelul leziunii,
2. retrolistezis minim,
3. fracturi ale arcului vertebral,
4. fracturi cu avulsii de fragmente din marginea antero-superioară a corpului vertebral.

Scanned with OKEN Scanner

Leziunile de rotaţie

Mecanismul de rotaţie induce în TVM leziuni majore şi extinse cu localizare predilectă în regiunea toracolombară.

Fracturile vertebrale sunt preponderent multieschiloase asociate în mod caracteristic cu leziuni neurologice severe.

Leziunile de rotaţie sunt adesea asociate cu o componentă lezională de flexie-compresiune. Acţiunea forţelor rotatorii este extrem de nocivă pentru structurile ligamentare. Fielding şi Hawkins[7] au descris în 1997 pentru prima dată aceste leziuni la nivelul joncţiunii craniospinale. Acest tip de leziune este consecinţa rupturii ligamentelor alare, care, în mod fiziologic, previn rotaţia excesivă a atlasului pe axis. Au fost descrise patru tipuri lezionale, dintre care cel mai frecvent întâlnită este blocarea rotatorie fără luxaţia atlasului.

Celelalte variante se caracterizează prin deplasarea anterioară sau posterioară a atlasului, dar ele se întâlnesc extrem de rar.

Caracterele imagistice ale TVM produse prin mecanism de rotaţie sunt definite de următoarele aspecte:

a. marcată fragmentare vertebrală cu deplasarea şi rotaţia eschilelor osoase;

b. traiect spiroid al liniilor de fractură;

c. dislocări laterale ale fragmentelor din focarul fracturii;

d. fracturi sau luxaţii ale faţetelor şi masivelor articulare;

e. fracturi ale proceselor transverse şi coastelor;

f. distribuţie concentrică a fragmentelor osoase pe imaginile CT.

Leziunile de forfecare

Leziunile vertebrale prin mecanism de forfecare apar mai frecvent în regiunea toracolombară. La nivelul coloanei cervicale ele apar de obicei la nivelul joncţiunii craniospinale sub forma luxaţiei occipito-atlantale[4].

Leziunile de forfecare se pot asocia cu leziuni de rotaţie, hiperflexie şi hiperextensie şi, în majoritatea cazurilor, produc deficite neurologice grave.

Substratul anatomopatologic al leziunilor de forfecare este rezultatul forţelor traumatice cu direcţie orizontală sau oblică, fără ca la acţiunea acestora să se asocieze o compresie axială.

Din punct de vedere imagistic aspectele caracteristice mecanismului de forfecare sunt următoarele:

a. tendinţa la deplasări laterale cu disjuncţii şi luxaţii orizontale sau oblice;

b. traiectul fracturii vertebrale este oblic liniar, vertebrele interesate având aspect ca „bătute de vânt";

c. sunt prezente fracturi la nivelul proceselor transverse, coastelor sau ambelor structuri;

d. retropulsia fragmentelor cu întreruperea liniei corporale posterioare.

Leziunile de „whiplash"

Termenul de whiplash defineşte o leziune traumatică a ţesuturilor moi de la nivelul regiunii cervicale: musculatura cervicală, ligamente, discuri intervertebrale, datorată mecanismelor de hiperflexie, hiperextensie sau rotaţie ce acţionează asupra gâtului, fără a produce fracturi, dislocări sau hernierea discului intervertebral[35].

Această formă de leziune traumatică este comună accidentelor de automobil, consecinţele clinice fiind minore (cefalee nucală, dureri cervicale) şi de durată scurtă, ore sau zile. Persistenţa simptomelor subiective şi limitarea mişcărilor de rotaţie şi flexie a capului caracterizează pacienţii în vârstă cu leziuni degenerative preexistente.

Investigaţiile radiologice şi imagistice nu evidenţiază leziuni vertebromedulare.

F. În funcţie de **severitatea leziunii neurologice**, TVM pot fi clasificate în traumatisme ***mielice*** sau ***amielice***.

Evaluarea neurologică a unui traumatizat vertebromedular urmăreşte evidenţierea unui posibil nivel neurologic. Acest termen medical semnifică segmentul cel mai caudal al măduvei cu funcţie în parametri normali, atât din punct de vedere motor, cât şi senzitiv, de ambele părţi ale corpului[83].

TVM mielice (fig. 1) se împart în traumatisme *complete* şi *incomplete*. Stabilirea caracterului complet sau incomplet al leziunii medulare este importantă pentru decizia terapeutică şi prognosticul pacientului.

Termenul de traumatism vertebromedular complet se referă la absenţa funcţiei senzitive şi motorii la toate segmentele situate sub nivelul lezional, inclusiv la nivelul segmentelor sacrate inferioare S3-S5.

Scanned with OKEN Scanner

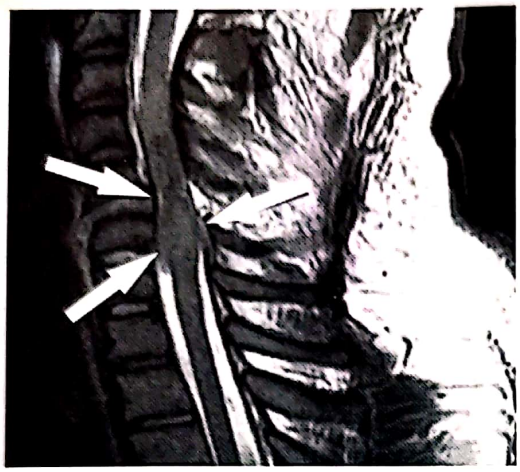

Fig. 1. Contuzie medulară severă la nivel C5-C6 cu edem ascendent până la nivel C2, hemoragie şi edem medular; discul intervertebral deplasat anterior de-a lungul corpului vertebral C6 – imagine IRM T2 de profil.

Aproximativ 3% dintre pacienţii cu TVM mielic apreciat la examenul neurologic iniţial drept formă clinică cu leziune mielică completă pot prezenta, în primele 24 de ore, o recuperare parţială a funcţiilor senzitive sau motorii.

Persistenţa fenomenelor de leziune medulară completă peste intervalul de 24 de ore indică lipsa speranţei în recuperarea funcţiilor distal de nivelul neurologic şi se consideră definitive.

Cel mai uzual termen folosit pentru definirea noţiunii de TVM complet este sindrom de transsecţiune medulară.

Deşi, semantic, presupune existenţa unei leziuni anatomice care nu este întotdeauna prezentă, noţiunea de transsecţiune medulară cuprinde dramatismul unei leziuni ireversibile.

TVM incomplet presupune persistenţa oricărei funcţii reziduale motorii sau senzitive, la mai mult de trei segmente sub nivelul leziunii, chiar dacă este vorba de segmentele sacrate S3-S5.

Clinic, traumatismele mielice incomplete conturează sindroame neurologice bine definite prin mecanismul de producere şi simptomatologia lor. În funcţie de localizarea leziunii medulare majore faţă de planul vertebromedular axial aceste sindroame sunt:

1. *Sindromul de supresiune centromedulară*, descris iniţial de Schneider[87], se întâlneşte la victimele unui TVM cervical, în vârstă de peste 50 de ani, cu modificări degenerative ale coloanei cervicale. Leziunea medulară este tributară edemului medular secundar instalat traumei şi afectează zona centromedulară. Expresia clinică este particulară prin localizarea deficitului motor predominant brahial. Este cel mai frecvent sindrom lezional medular incomplet.

2. *Sindromul Bell:* descris de Bell ca o nouă entitate clinică, se caracterizează prin scăderea forţei mâinilor şi braţelor sau paralizia acestora asociată cu prezervarea funcţiilor la nivelul membrelor inferioare. Sindromul mai poartă şi denumirea de paralizie încrucişată, Bell descriind acest tablou neurologic în urma observaţiilor clinice la pacienţii cu traumatisme vertebromedulare cervicale.

Cea mai frecventă leziune incriminată este fractura C2. Simptomatologia este similară celei întâlnite în sindromul de supresiune centromedulară.

Deşi tabloul clinic al celor două sindroame este identic, leziunea tractului corticospinal are mecanisme diferite. Paralizia încrucişată Bell presupune o leziune mediană a decusaţiei piramidale la nivelul porţiunii rostrale. Traumatismul afectează selectiv fibrele tractului corticospinal tributare membrelor superioare şi cruţă fibrele decusaţiei piramidale răspunzătoare de funcţiile membrelor inferioare.

Conform teoriei lui Wallenberg, fibrele corespunzătoare membrelor superioare se încrucişează, la nivelul decusaţiei tractului corticospinal, superior faţă de fibrele membrelor inferioare, ceea ce sugerează organizarea somatotopică a tractului corticospinal în joncţiunea bulbospinală[1].

3. *Sindromul de compresiune medulară anterioară* are drept cauze:

– obstrucţia arterei spinale anterioare şi ischemia medulară în teritoriul tributar;

– compresiunea anterioară a măduvei prin dislocarea unui fragment osos sau printr-o hernie de disc traumatică.

Localizarea superioară a leziunii faţă de vertebra C7 produce tetraplegie.

Localizarea inferioară C7 va produce paraplegie.

Simultan se instalează afectarea sensibilităţii termoalgice, dar cu păstrarea sensibilităţii proprioceptive.

Scanned with OKEN Scanner

4. *Sindromul Brown-Sequard,* cunoscut şi ca sindromul de hemisecţiune medulară, este frecvent rezultatul unui TVM deschis.

Clinic, se manifestă prin deficit motor şi de sensibilitate ipsilateral leziunii şi deficit de sensibilitate termoalgică, controlateral ei.

5. *Sindromul de compresiune medulară posterioară* este relativ rar întâlnit şi se caracterizează prin absenţa sensibilităţii proprioceptive cu păstrarea funcţiei motorii şi a sensibilităţii termoalgice.

6. *Sindromul de con medular:* localizarea conului medular se găseşte, în mod normal, între nivelul spinal T12 şi L2. Această regiune este propice traumatismelor întrucât se găseşte la nivelul joncţiunii toracolombare ce reprezintă o zonă de tranziţie între coloana toracală stabilizată de cutia toracică şi coloana lombară.

Sindromul de con medular se caracterizează prin două faze:

a. în faza acută, pacientul prezintă paralizia membrelor inferioare, retenţie urinară şi incontinenţă anală, dispariţia tonusului rectal;

b. în faza cronică, tabloul neurologic este dominat de atrofia membrelor inferioare şi exacerbarea reflexelor.

Deficitele neurologice sunt simetrice, prognosticul vizând şansele de recuperare a deficitelor este modest.

7. *Sindromul de coadă de cal* se datorează lezării rădăcinilor nervoase ce se desprind din conul medular şi apare ca urmare a unei fracturi sau a unei hernii de disc posttraumatice localizate la nivelul L2 sau mai jos.

Pacienţii prezintă paralizia asimetrică a membrelor inferioare, pierderea sensibilităţii, areflexie şi pierderea funcţiilor sfincteriene. În cazul herniei de disc acute cu localizare mediană, decompresiunea rapidă poate conferi şanse de recuperare.

8. *Şocul spinal* este o entitate clinică ce reprezintă prototipul sindromului posttraumatic total care se caracterizează prin pierderea brutală a tuturor funcţiilor medulare: motorii, senzitive, vegetative şi trofice în segmentele sublezionale.

Pierderea funcţiei vegetative conturează tabloul clinic al şocului neurogen. Acesta este reflectarea suferinţei medulare asupra organismului traumatizat. Incidenţa unui şoc neurogen semnificativ creşte direct proporţional cu localizarea leziunii medulare deasupra nivelului T6.

Din punct de vedere patogenic, şocul neurogen posttraumatic se datorează afectării tonusului vascular simpatic ce induce o hipertonie vagală cu efect bradicardic asupra inimii şi duce la scăderea tonusului vascular periferic având ca rezultat staza venoasă prin vasodilataţie periferică.

Clinic, şocul neurogen evoluează cu hipotensiune arterială secundară vasodilataţiei periferice şi bradicardie datorată pierderii controlului simpatic cardiac prin hipertonie vagală. Ca urmare, pacientul este normovolemic, cu extremităţile calde şi are diureză normală. Şocul sistemic cu care se face diagnosticul diferenţial este caracterizat prin tahicardie, ca reacţie compensatorie la hipovolemie, extremităţi reci şi diminuarea diurezei.

Şocul spinal este consecinţa brutală a traumatismului vertebromedular soldată cu afectarea definitivă sau tranzitorie a căilor descendente sau ascendente. Clinic, pacientul cu şoc spinal prezintă, la prima examinare, paraplegie sau tetraplegie flască, anestezie pentru toate modurile de sensibilitate, absenţa reflexelor miotatice şi cutanate, tulburări sfincteriene, vegetative şi trofice.

Deficitele datorate şocului spinal se pot remite în primele 24 de ore de la traumatism, conturând din punct de vedere al funcţiilor motorii şi senzitive o evoluţie pozitivă spectaculoasă. Simptomele persistente, după acest interval de timp, sunt datorate leziunii medulare şi constituie sechele neurologice durabile. Pacientul evoluează spre o nouă fază în care gradual simptomatologia iniţială este înlocuită de hipertonie, exagerarea reflexelor în segmentul sublezional şi spasticitate. Această fază de tranziţie poate dura zile sau săptămâni.

Instalarea precoce, în primele 24 de ore posttraumatic, a hiperflexiei şi spasticităţii este un semn de prognostic nefast.

Ultima fază se caracterizează prin dispariţia contracturilor, a spasticităţii şi absenţa reflexului bulbocavernos ce confirmă dispariţia automatismului vezico-rectal.

În concluzie, leziunile neurologice complete persistente la mai mult de 24 de ore de la traumatismul vertebromedular trebuie considerate definitive.

Scanned with OKEN Scanner

Stabilirea caracterului complet sau incomplet al unui TVM se face în baza unui protocol de evaluare neurologică ce evaluează sensibilitatea şi motilitatea victimei stabilind deficitele neurologice induse de traumatism[83].

Numeroşi autori au publicat scale de evaluare neurologică a pacienţilor cu TVM:

– Scala Frankel.
– Scala Lucas şi Ducken.
– Scala Botsford.
– Scala Bracken.
– Scala Nascis (National Acute Spinal Cord Injury).
– Scala ASIA-IMSOP (American Spinal Injury Association – International Medical Society of Paraplegia).

Cele mai utilizate scale sunt ASIA[4] pentru stabilirea deficitelor neurologice, urmărirea evoluţiei şi aprecierea rezultatelor terapeutice şi scala Frankel[56,57] ce defineşte gravitatea şi implicit prognosticul evolutiv al leziunilor vertebromedulare.

Prin simplitatea şi uşurinţa în utilizare scala Frankel este pentru TVM ceea ce scala Glasgow reprezintă pentru traumatismele craniocerebrale.

Evaluarea neurologică a leziunii medulare este făcută în cinci grade: A,B,C,D,E.

A = Leziune neurologică completă. Funcţiile motorii şi senzitive sunt abolite sub nivelul neurologic inclusiv în segmentele sacrate S3-S5. Exclude orice ameliorare neurologică indiferent de tratament.

B = Leziune neurologică incompletă. Funcţiile motorii sunt absente, sub nivelul neurologic, dar se păstrează sensibilitatea cel puţin în segmentele sacrale inferioare S3-S5. Prognosticul este mai bun decât în gradul A existând un potenţial de ameliorare în urma tratamentului.

C = Leziune neurologică incompletă. Funcţiile senzitive sunt prezente sub nivelul neurologic, dar funcţia motorie este conservată, deşi prezenţa ei nu conferă o motilitate funcţională utilă. Deficitele motorii sunt mari.

D = Leziune neurologică incompletă. Funcţiile motorii sunt prezente sub nivelul neurologic, există activitate motorie voluntară, motilitatea fiind funcţional utilă. Funcţiile senzitive sunt prezente. Pacientul se poate deplasa, cu sau fără ajutor, dar mersul nu este normal.

E = Status normal. Fără deficite neurologice senzitive sau motorii.

În 1992 a fost introdus un protocol de examinare clinică a pacienţilor cu TVM, scala ASIA (American Spinal Injury Association) în colaborare cu IMSOP (International Medical Society of Paraplegia)[5], în scopul cuantificării gradului de afectare a funcţiilor motorie somatică, senzitivă şi sfincteriană.

Clasificarea ASIA a nuanţat şi perfecţionat acurateţea evaluării pacientului cu TVM, oferind date riguroase, cuantificabile, completând scala de severitate Frankel şi respectiv aceea care se referă exclusiv la funcţionalitatea segmentelor sacrate (cruţarea sacrată – „sacral sparing").

Scala ASIA de clasificare standard a TVM se bazează pe înregistrarea corectă a datelor examenului neurologic sub două aspecte:

a. Testarea manuală a forţei de contracţie a unor grupe musculare reprezentative.

b. Examinarea sensibilităţii epicritice (atingere uşoară) şi respectiv algice (înţepare cu acul).

Intensitatea răspunsului se cuantifică şi datele sunt înregistrate pe formulare concepute de American Spinal Injury Association (ASIA).

Testarea musculară manuală standard se efectuează întotdeauna în decubit dorsal, iar rezultatele se apreciază gradat, după o scară a intensităţii forţei musculare segmentare, notată de la 0 la 5 (vezi fig. 2).

0 = absentă – nu se decelează contracţie palpabilă sau vizibilă (paralizie completă),

1 = foarte slabă – contracţie vizibilă sau palpabilă sub forma unor tensiuni intramusculare şi/sau la nivelul tendonului de inserţie; eficacitatea contracţiei musculare segmentare se poate concretiza într-o schiţă de mişcare de câteva grade (în condiţiile în care efectul gravitaţiei este eliminat iar forţele de frecare reduse la minim),

2 = slabă – mişcarea voluntară se execută cu amplitudine completă, în absenţa gravitaţiei,

3 = medie – amplitudine de mişcare completă împotriva forţei gravitaţionale; forţa musculară segmentară este de intensitate nefuncţională neputând „bloca" articulaţia într-un lanţ cinetic funcţional,

4 = bună – amplitudine completă a mişcării efectuate antigravitaţional şi împotriva unei rezistenţe moderate,

Scanned with OKEN Scanner

5 = normală – amplitudine completă a mişcării efectuate împotriva gravitaţiei şi a unei rezistenţe normale (luând în considerare vârsta, sexul şi dezvoltarea musculară generală a individului),

NT = netestabilă – din cauza unei fracturi, prezenţei aparatului gipsat, durerii violente, poziţionării nesatisfăcătoare, instabilităţii joncţiunii toracolombare.

Gradele 4 şi 5 sunt evaluate folosind „break testul". Pacientului i se cere să menţină segmentul testat în contracţie izometrică, antigravitaţional, iar examinatorul încearcă să modifice prin forţa sa atitudinea solicitată pacientului.

Testarea musculară se efectuează în mod simplificat pe grupe musculare „cheie" (fig. 2):

La nivelul membrelor superioare:

- flexorii cotului = biceps **(C5),**
- extensorii articulaţiei pumnului = extensor radialis longus-brevis **(C6),**
- extensorii cotului = triceps **(C7),**
- flexorii degetelor (falanga distală a mediusului) = flexor digitorum profundis **(C8),**
- abductorii degetului mic = abductor digiti minimi **(T1).**

La nivelul membrelor inferioare:

- flexorii şoldului = iliopsoas **(L2),**
- extensorii genunchiului = cvadriceps **(L3),**

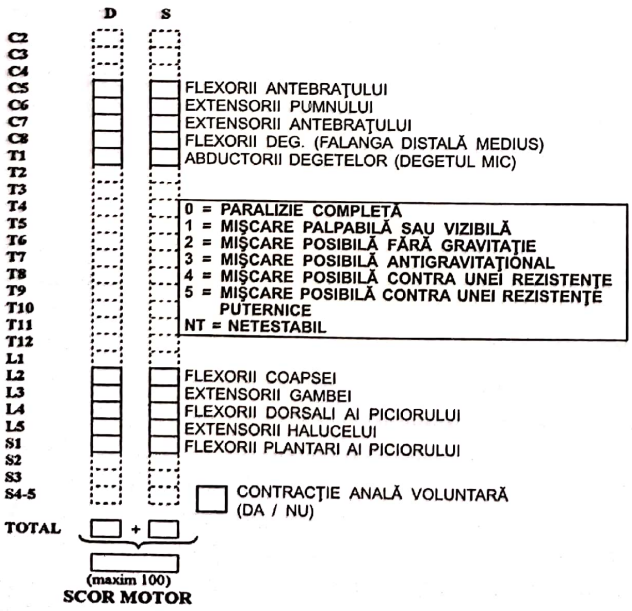

Fig. 2. Schema evaluării deficitului motor – muşchi-cheie.

- flexorii dorsali ai piciorului (gleznei) = tibialis anterior **(L4),**
- extensorul degetului mare = extensor hallucis longus **(L5),**
- flexorii plantari ai gleznei = gastrocnemius şi solear **(S1).**

Mielomerul S1 poate fi testat alternativ şi prin flexia halucelui (flexor hallucis longus).

Prezenţa instabilităţii la nivelul joncţiunii toracolombare contraindică testarea iliopsoasului şi impune precauţii la testarea cvadricepsului.

După testarea celor 10 perechi de muşchi-cheie ai membrelor, rezultatele se adună obţinându-se scorul motor pentru fiecare hemicorp (maxim 50).

Nivelul neurologic motor este definit ca ultimul (cel mai caudal) mielomer care conservă o forţă musculară de cel puţin 3; segmentele supraiacente au fost cotate cu 4 sau 5.

Examinarea musculară segmentară trebuie precedată de evaluarea gamei de amplitudine a mişcării pasive în articulaţia interesată. O serie de factori precum durerea, spasticitatea pot parazita intens mişcarea, împiedicând aprecierea clinică corectă.

Examinarea senzitivă vizează următoarele categorii de sensibilitate:

– *dureroasă, protopatică*, deservită de fasciculele spinotalamice (cercetată prin înţepare cu acul);

– *tactilă, epicritică*, transmisă prin cordoanele medulare posterioare (se cercetează prin atingere fină cu un tampon de vată sau capătul bont al acului de siguranţă);

– *proprioceptivă*, deşi nu are rubrici aparte în schema de examinare ASIA, trebuie menţionată şi cuantificată, folosind schema de notare comună prezentată mai jos.

Mai întâi examinatorul atinge cu capătul bont al acului, apoi cu partea ascuţită punctele sensibile-cheie, bilateral. Pacientul trebuie să caracterizeze stimularea din punct de vedere topografic (unde a simţit că a fost atins) şi calitativ (cum a simţit).

Sensibilitatea (fină şi grosieră) testată bilateral pentru fiecare dermatomer este gradată în funcţie de intensitate şi calitate pe o scară de trei puncte:

0 = absentă – pacientul nu simte stimulare (tactilă sau algică),

Scanned with OKEN Scanner

1 = modificată (deteriorată) – pacientul are o senzaţie diminuată (hipoestezie) sau alterată (putând include şi hiperestezia),

2 = normală – pacientul simte atingerea ca fiind normală în comparaţie cu cea a feţei,

NT = netestabilă datorită fracturilor, prezenţei aparatului gipsat, durerii violente sau altor factori clinici limitativi.

Pentru un examen de acurateţe este bine ca pacientul să indice topografia, calitatea şi cadenţa stimulării având ochii închişi (pentru a elimina poluarea informaţională parazită).

Punctele senzitive „cheie" la nivelul **dermatoamelor cervicale** sunt (vezi fig. 3):

C2 = protuberanţa occipitală,

C3 = fosetă supraclaviculară,

C4 = articulaţia acromioclaviculară,

C5 = extremitatea laterală (radială) a fosetei antecubitale (proximal de epicondilul lateral),

C6 = regiunea dorsală a falangei proximale a policelui,

C7 = regiunea dorsală a falangei proximale a degetului mijlociu,

C8 = regiunea dorsală a falangei proximale a degetului mic.

Dermatoamele toracice:

T1 = partea medială (ulnară) a fosetei antecubitale, imediat proximal de epicondilul medial,

T2 = apexul axilei,

T3 = al treilea spaţiu intercostal (SI),

T4 = al patrulea SI (orizontala mamelonară la copil sau bărbat),

T6 = al şaselea SI (apendicele xifoid),

T8 = continuarea celui de-al optulea SI până la linia mediană (la jumătatea distanţei dintre T6 şi T10),

T10 = continuarea celui de-al zecelea SI până la linia mediană (ombilic),

T12 = punctul median al ligamentului inghinal.

Metamerele T5, T7, T9 şi T11 se află la jumătatea distanţei între punctele cheie supra- şi subiacente, menţionate ca având repere anatomice uşor de localizat.

Studiul sensibilităţii metamerelor toracice de la T3 până la T12 inclusiv se efectuează comparativ stânga dreapta, pe linia medioclaviculară.

Dermatoamele lombare (fig. 3):

L1 = la jumătatea distanţei între T12 şi L2,

L2 = mijlocul regiunii anterioare a coapsei,

L3 = condilul femural medial,

L4 = maleola tibială,

L5 = regiunea dorsală a piciorului, în dreptul articulaţiei metatarsofalangiene 3.

Dermatoamele sacrate:

S1 = maleola laterală (fibulară) sau partea laterală a călcâiului,

S2 = mijlocul fosei poplitee,

S3 = tuberozitatea ischiatică,

S4-5 = zona perineală, joncţiunea mucocutanată anală, glandul penisului sau clitorisului.

Datele înregistrate se completează cuantificat (0, 1, 2) în cele 28 de rubrici corespunzătoare metamerelor (punctele senzitive cheie), bilateral, atât pentru stimularea tactilă de fineţe, cât şi pentru cea algică. Scorul se totalizează (maxim 56 pentru fiecare hemicorp şi respectiv tip de sensibilitate investigat). Zona perianogenitală deţine o rubrică specială în care se menţionează prezenţa sau absenţa senzaţiei anale (cruţarea sensibilităţii fiind un factor de bun augur în procesul de reeducare vezicosfincteriană).

Propriocepţia se testează la umăr, cot, încheietura mâinii, police, şold, genunchi, gleznă şi haluce, folosind de asemenea o scară de trei puncte; scorul numeric maxim pentru sensibilitatea mioartrokinetică este de 32.

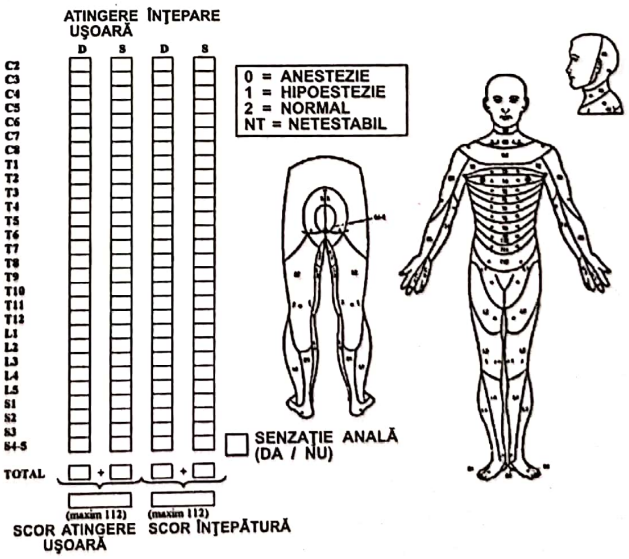

Fig. 3. Schema evaluării deficitului de sensibilitate.

Scanned with OKEN Scanner

Examinarea clinică permite stabilirea nivelului neurologic lezional definit ca cel mai caudal segment medular care reacţionează la teste (este intact pentru funcţiile motorie, senzitivă şi reflexă) pe ambele părţi ale corpului.

Leziunea medulară completă (transsecţiune medulară) se caracterizează prin absenţa globală a motricităţii voluntare şi a sensibilităţii, inclusiv în segmentele sacrate (tipul A în clasificarea propusă de Frankel).

Transsecţiunea medulară – sub nivelul lezional se constată:

– abolirea forţei musculare voluntare,

– anestezie globală (superficială şi proprioceptivă),

– perturbări vasomotorii,

– pierderea controlului voluntar vezicosfincterian, rectal,

– compromiterea funcţiei sexuale.

Definirea ASIA asociază leziunii complete posibilitatea conservării parţiale a funcţiei motorii şi/sau senzitive, intens alterată, la cel mult 3 segmente consecutive, caudal de (sub) nivelul neurologic lezional.

Aceste (cel mult) 3 mielomere consecutive cu funcţie parţial conservată se notează separat, în rubrica specială constituind „zona de penumbră", în care terapia adecvată poate să aducă „strălucirea" speranţei de recuperare funcţională.

Dacă funcţia motorie şi/sau senzorială este găsită dincolo de cel de-al treilea segment, leziunea este *incompletă* (iar termenul de zonă de conservare funcţională parţială nu mai este corect folosit). Persistenţa funcţiei motorii şi/sau senzitive sacrate încadrează leziunea mielică în categoria de incompletă. Prezenţa cruţării sacrate motorii (contracţia voluntară la nivelul sfincterului anal extern) se asociază deseori cu conservarea mişcării de flexie a degetelor de la picioare, datorită particularităţilor topografice de vecinătate la nivelul fasciculelor şi centrilor nervoşi medulari (testarea acestor muşchi nu a fost inclusă în scorul motor ASIA).

Caracterul incomplet motor şi/sau senzitiv sacrat constituie un factor de prognostic pozitiv în ceea ce priveşte controlul voluntar sfincterian şi nu se corelează obligatoriu în paralel cu ameliorarea motricităţii voluntare somatice (creşterea indexului motor pe scala ASIA).

Leziunea incompletă de tip B se referă la conservarea sub nivelul lezional exclusiv a funcţiei senzitive, ce se extinde inclusiv la metamerele sacrate S3-5. Funcţia motorie voluntară este abolită sub nivelul lezional.

Leziunea incompletă de tip C: funcţia motorie este conservată parţial, la majoritatea muşchilor cheie sub nivelul neurologic lezional; intensitatea forţei musculare segmentare este cotată sub gradaţia 3 (nefuncţională).

Leziunea incompletă de tip D: funcţia motorie voluntară este conservată la majoritatea muşchilor cheie sub nivelul neurologic lezional; aceştia au forţă cel puţin egală sau mai mare de 3 (intensitate funcţională).

Tipul E în clasificarea Frankel semnifică absenţa deficitului motor şi senzorial; pacientul este normalizat, sau eventual pot exista semne fruste de leziuni piramidale, manifestate prin ROT ceva mai vii.

Descrierea calitativă (scala Frankel: A, B, C, D) este mult rafinată prin adăugarea scorului motor şi senzitiv ASIA, putându-se aprecia mai bine evoluţia uni-/bidirecţională a leziunii incomplete.

În prezent se indică folosirea termenilor de tetraplegie completă (tipul A) sau incompletă (senzitiv, tipul B, sau motor, tipul C sau D), alături de scorurile corespunzătoare.

G. Clasificarea TVM poate fi cuantificată şi prin modalitatea în care un agent vulnerant poate acţiona „direct" sau „indirect".

În cazul unui mecanism direct interesarea elementelor vertebrodiscoligamentare şi eventual nervoase indică direcţia şi traiectul agentului cauzator. Leziunile directe sunt rezultatul unui proces caracterizat unitar de cauză şi efect.

Acţiunea directă a agentului vulnerant presupune o acţiune produsă prin armă de foc, armă albă, în contextul unor acte de terorism, explozii accidentale sau accidente de circulaţie, accidentele din cadrul sportului şi unele accidente de muncă din mediul industrial sau agricol.

Leziunile traumatice prin mecanism indirect apar când un vector de o anumită mărime, direcţie şi durată de acţiune aplicat la distanţă produce distrugeri cu diferite aspecte anatomopatologice. De cele mai multe

Scanned with OKEN Scanner

ori acestea sunt urmarea acţiunii unor forţe combinate şi, în general, componenta cea mai importantă lasă amprenta majoră. Aceste cupluri de forţă acţionează asupra unităţii funcţionale vertebrale de bază ce asociază elementele osoase cu cele discoligamentare[50]. Componentele osoase cedează primele la forţele de compresiune, elementele discoligamentare fiind lezate cu precădere de forţele de rotaţie şi forfecare.

H. Din punct de vedere **anatomopatologic**, diferitele tipuri de leziuni cuprind o largă paletă, de la modificarea structurii trabeculare a corpului vertebral, până la distrugerea explozivă a acestuia sau de la simplă entorsă la ruptură discoligamentară ori la combinarea acestor leziuni în complexul fractură – luxaţie.

Interesarea elementelor nervoase conţinute în canalul rahidian corespunde totdeauna gradual cu leziunea osteodiscoligamentară. De obicei există un paralelism între leziunile vertebrale şi cele medulare, leziunilor grave rahidiene corespunzându-le leziuni medulare severe.

Din punct de vedere **didactic**, în clasificarea entităţilor lezionale, trebuie să admitem, pentru întreg axul vertebral, următoarele tipuri de leziuni osteodiscoligamentare:

I. Fracturile de corp vertebral, în cadrul cărora se deosebesc următoarele aspecte:
1. Liniare.
2. Parcelare.
3. Tasări.
4. Cominuţii.

II. Fracturile arcului neural ce pot interesa:
1. Pediculii vertebrali.
2. Masivul articular.
3. Lamelele articulare.
4. Apofizele spinoase.
5. Apofizele transverse.

III. Leziunile mixte:
1. Luxaţia parţială şi luxaţia completă.
2. Fractura cu luxaţie.
3. Leziuni discoligamentare.

IV. Forme particulare ale fracturilor vertebrale:
1. Dislocaţia atlantooccipitală.
2. Fractura cominutivă a atlasului sau fractura Jefferson.
3. Fractura bipediculară a axisului sau fractura spânzuraţilor.
4. Fractura de odontoidă.
5. Fractura „tear-drop".
6. Fractura „Chance" (seat-belt fracture).

V. Hernia de disc traumatică.

În concluzie, necesitatea clasificării TVM este firească şi, în decursul anilor, au fost propuse o multitudine de variante care au suferit repetate modificări. Aceste modificări sunt justificate în contextul evoluţiei mijloacelor de investigaţie imagistică. Medicul este obligat să evalueze, pe lângă fracturile propriu-zise care se produc la nivelul corpului şi arcului neural, şi leziunile elementelor moi de vecinătate: disc, capsule, complex ligamentar, muşchi, precum şi o interesare uneori totală a elementelor nervoase din canalul rahidian.

Valoarea reală a unei clasificări rezidă în importanţa ei pentru atitudinea terapeutică, conturarea prognosticului vital, neurologic şi de calitate a vieţii în viitor, precum şi pentru evaluarea statistică a rezultatelor.

SIMPTOMATOLOGIA GENERALĂ A TVM

Coloana vertebrală, fiind o structură axială de sprijin şi rezistenţă, conferă fiinţei umane fermitatea poziţiei bipede, supleţea şi armonia mişcărilor sale. Rezistenţa coloanei vertebrale la suprasolicitările mecanice este mare, dar ea este supusă în permanenţă proceselor fiziologice de îmbătrânire, uzurii mecanice, leziunilor specifice unei patologii locale sau generale şi mai ales leziunilor traumatice. Când limitele rezistenţei structurilor vertebrale sunt depăşite de forţele solicitante, la un moment dat apar diferite tipuri de leziuni. Acestea pot îmbrăca diferite forme clinice, de la durerea radiculară la marea dramă a abolirii totale şi definitive a funcţiilor medulare. De obicei, există un paralelism între leziunile vertebrale şi cele medulare, leziunilor grave vertebrale corespunzându-le leziuni grave medulare.

Scanned with OKEN Scanner

Simptomatologia traumatismelor vertebromedulare depinde de gradul de afectare a elementelor medulare, de violenţa şi mecanismul traumei, de tipul lezional şi de asocierea altor leziuni organice. Lezarea elementelor nervoase conţinute în canalul spinal poate domina tabloul clinic în funcţie de gravitate şi nivelul la care sunt localizate.

În evaluarea tabloului clinic, o importanţă deosebită o are timpul scurs de la momentul accidentului[3]. Implicarea elementelor nervoase schimbă brusc simptomatologia, aceasta devenind dominantă şi revelatoare.

Orice traumatism vertebromedular trebuie considerat ca potenţial mielic, riscul neurologic menţinându-se pe întreaga evoluţie a focarului lezional, de la producere până la consolidare. Din acest motiv, examenul atent al coloanei vertebrale trebuie efectuat în cazul oricărui traumatism şi, în cazul unei suspiciuni, examinările imagistice nu trebuie să lipsească.

Durerea este semnul cardinal al oricărui traumatism vertebromedular. Elementele componente ale axului vertebral nu produc durere în acelaşi grad. Pragul cel mai înalt la durere îl are musculatura, cel mai scăzut prag aparţine periostului, iar între aceste extreme se situează fasciile, ligamentele şi capsulele.

Durerea poate avea caracter continuu, strict localizată sau iradiată pe traiectul trunchiurilor nervoase şi se poate exacerba la tuse, la tentativele de mobilizare activă sau pasivă şi la presiunea locală a examinatorului.

Contractura musculaturii paravertebrale declanşată reflex, cu intenţia de a imobiliza segmentul lezat, este al doilea simptom important.

Asocierea durerii şi contracturii musculare induce rigiditatea segmentară a coloanei, simptom important şi uşor de pus în evidenţă, în special în regiunea cervicală.

Modificarea axelor fiziologice ale coloanei vertebrale au o însemnată valoare clinică. Suspiciunea unei leziuni vertebrale este întemeiată de dispariţia lordozei cervicale sau lombare, de constatarea apariţiei unei înclinaţii laterale sau a unei gibozităţi în regiunea toracală sau lombară superioară.

Atitudinea particulară adoptată de victima unui traumatism vertebromedular poate fi revelatoare pentru nivelul leziunii. Astfel, postura de înclinare a capului înainte şi lateral pledează pentru o leziune unilaterală de apofize articulare cervicale. O instabilitate a coloanei cervicale axiale generată de o fractură de atlas sau odontoidă poate fi suspicionată la prima vedere a unui pacient care îşi susţine bărbia în palmă.

La palpare, evidenţierea unei denivelări sau distanţări între şirul apofizelor spinoase, perceperea unor crepitaţii determinate de un hematom sunt dovezi certe ale unei leziuni vertebrale.

În general, tabloul clinic tipic al unui traumatism vertebral amielic este dominat de durere locală, deformarea şirului apofizelor spinoase, eventuală gibozitate instalată imediat posttraumatic, impotenţă funcţională, la care se pot asocia semne conexe locale şi generale.

Impotenţa funcţională, semn major al gravităţii în TVM, poate fi expresia unui deficit motor al membrelor sau poate fi efectul unor dureri locale intense, care împiedică victima să se mobilizeze activ sau să fie imobilizată pasiv.

În conjunctura unui politraumatism, asocierea unor leziuni organice, fracturi ale membrelor, leziuni ale viscerelor poate să mascheze prin simptomatologia lor şi prin starea de şoc existenţa unei leziuni medulare a cărei simptomatologie o eclipsează. Tabloul clinic poate fi marcat de apariţia unor simptome particulare la distanţă de leziunea vertebromedulară, cum poate fi cazul unei pareze intestinale tranzitorii produse fie prin iritaţia peritoneală dată de un hematom retroperitoneal, fie prin afectarea centrilor şi căilor vegetative. De asemenea, pot apărea tulburări respiratorii cauzate de modificarea calibrului arborelui bronşic sau compresiunea unui hemotorax sau se poate instala progresiv o disfagie secundară unui hematom retrofaringian.

Raportul de cauzalitate dintre simptomatologia victimei şi traumatism poate orienta chirurgul spre un viciu de diagnostic în ipoteza excluderii unei eventuale leziuni medulare.

Decelarea clinică a semnelor neurologice de suferinţă meduloradiculară pune în imensa majoritate a cazurilor parafa gravităţii şi a nivelului unei leziuni vertebromedulare. Tabloul clinic cel mai dramatic este abolirea completă şi definitivă a funcţiilor medulare care are ca substrat de obicei compromiterea structurilor medulare.

Scanned with OKEN Scanner

După nivelul medular lezat, acest sindrom neurologic total poate contura o tetraplegie sau o paraplegie. Tetraplegia este rezultatul unei leziuni cervicale situate sub C4, deoarece afectarea măduvei cervicale la nivele mai craniale este incompatibilă cu viaţa sau produce simptome neurologice particulare.

Paraplegiile sunt generate de leziuni vertebromedulare la nivel toracal sau lombar.

Traumatismele toracolombare şi lombare pot produce şi sindroamele particulare de: hemisecţiune Brown-Sequard, de con medular şi de coadă de cal.

TVM determină o întrerupere graduală a funcţiilor medulare pe o durată de timp uneori limitată, alteori permanentă. Substratul lezional care stă la baza acestor manifestări este reprezentat de: comoţia medulară, contuzia medulară, compresiunea medulară şi dilacerarea medulară.

1) ***Comoţia medulară*** este o entitate lezională ce poate produce abolirea temporară a funcţiilor medulare, dar caracterizată prin remisiunea completă a simptomatologiei. Aspectul macroscopic al măduvei este normal, dar histopatologic există mici focare diseminate de necroză sau hemoragie cu edem interstiţial minor şi uneori o degenerescenţă acută a fibrelor de mielină.

2) ***Contuzia medulară*** are drept consecinţă compromiterea funcţională parţială sau totală a măduvei, care în final se soldează cu sechele mai mult sau mai puţin importante. Macroscopic, măduva este edemaţiată şi cu echimoze la suprafaţă. Microscopic, focarele de necroză sunt etalate în mai multe zone, mai mult sau mai puţin confluente sau diseminate, ce se pot extinde progresiv.

3) ***Compresiunea medulară*** poate fi acută, progresivă şi tardivă.

a. *Compresiunea acută* este o consecinţă directă a traumatismului vertebromedular prin care un fragment osos sau discal exercită asupra măduvei o compresiune meduloradiculară bruscă, care poate fi parţială sau totală, fără ca sacul dural sau măduva să fie dilacerate. În majoritatea traumatismelor vertebromedulare întâlnim această formă de compresiune. Diagnosticarea şi înlăturarea precoce a compresiunii poate fi salutară pentru salvarea funcţiilor medulare afectate[53].

b. *Compresiunea progresivă* se caracterizează prin generarea unui sindrom de compresiune meduloradiculară, care se instalează lent şi progresiv. Este frecvent întâlnită în cazul luxaţiei unei vertebre ca o consecinţă nefericită a unui traumatism vertebral neglijat, nedecelat sau incompetent tratat.

c. *Compresiunea tardivă* se manifestă la intervale mari de timp, după un traumatism pe care de cele mai multe ori pacientul l-a uitat. Clinic, această formă de compresiune se instalează secundar unui căluş hipertorfic sau unei îngroşări ligamentare.

4) ***Dilacerarea medulară*** corespunde leziunii tecii piale a cordonului medular cu hernierea ţesutului necrozat în spaţiul subarahnoidian. Această leziune reprezintă adevăratul substrat lezional al transsecţiunii medulare ireversibile şi permanent invalidante. Diagnosticarea imagistică are importanţă clinică şi terapeutică pentru că, în cazul unei dilacerări medulare, înlăturarea elementelor patologice este inutilă. Cel mai des acest substrat lezional este întâlnit în fracturile-luxaţii toracale şi toracolombare.

Examenul clinic al unui traumatizat vertebromedular este adeseori dificil, deoarece victima unui TVM poate prezenta leziuni asociate sau tulburări ale conştienţei iar medicul este nevoit să discearnă unde se termină simptomatologia datorată direct traumei şi unde încep manifestările clinice datorate complicaţiilor legate indirect de aceasta. Examinarea iniţială este adesea incorectă. Un examen clinic şi neurologic corect presupune un examinator competent, cu experienţă, care trebuie să consemneze clar şi într-o manieră standardizată toate simptomele pacientului. Nici un detaliu din istoricul şi evoluţia victimei până la momentul examinării nu trebuie trecut cu vederea.

Inspecţia generală poate furniza date foarte importante asupra mecanismului TVM. O plagă a extremităţii cefalice pledează deseori pentru asocierea unui traumatism al coloanei cervicale prin hiperextensie, hiperflexie sau compresie axială.

Diversele atitudini particulare luate de pacient pot fi revelatoare, cum este cazul fracturilor de atlas sau odontoidă, traumatizatul susţinându-şi bărbia cu palma.

Scanned with OKEN Scanner

Rigiditatea segmentară a coloanei, uşor de evidenţiat la nivelul regiunii cervicale prin redoarea de ceafă datorată durerii şi contracturii reflexe a maselor musculare, este un semn important al unui TVM stabil.

Modificările axelor coloanei vertebrale: apariţia unei gibozităţi cu proeminenţa unei spinoase toracolombare sau dispariţia lordozei lombare, sunt semne ale unei leziuni vertebrale.

Palparea axului vertebral poate descoperi semne indubitabile ale prezenţei unei leziuni vertebromedulare, cum sunt: evidenţierea unei denivelări sau distanţări între două apofize spinoase sau percepţia unor crepitaţii determinate de un hematom.

Examinarea motilităţii segmentare, în cazul pacientului conştient, se realizează solicitându-i mişcarea fiecărui membru global şi segmentar. Impotenţa funcţională poate fi rezultatul durerilor locale care îl împiedică să se mobilizeze activ sau să fie mobilizat.

Gradul deficitului motor se apreciază conform scalei Frankel şi ASIA. Eventualul deficit motor descoperit poate îndruma medicul asupra segmentului vertebral lezat.

Este esenţială consemnarea momentului examinării şi capacitatea motorie prin aprecierea corectă a forţei, promptitudinii şi vitezei de execuţie a comenzii.

Examinarea sensibilităţii, conform scalei ASIA, necesită minuţiozitate, fiind singura capabilă să precizeze nivelul leziunii, numai aceasta determinând atitudinea pe care chirurgul trebuie să o adopte.

Instalarea unor simptome particulare la distanţă de leziunea vertebrală, cum sunt pareza intestinală tranzitorie şi tulburările sfincteriene, necesită întreaga atenţie a medicului. Leziunile supraadăugate pot fi ignorate prin suprapunerea semnelor clinice la tetraplegici şi paraplegici care pot prezenta leziuni grave toracice şi abdominale. Descoperirea unui volet toracic explică dispneea care altfel ar fi pusă pe seama unei leziuni cervicale. Leziunea unui organ abdominal poate evolua fără apărare abdominală în cazul paraliziei peretelui abdominal la un tetraplegic sau paraplegic. Nu este mai puţin gravă situaţia în care leziuni organice asociate: fracturi ale membrelor, fracturi de bazin cu hematom retroperitoneal, leziuni ale viscerelor cu abdomen acut hemoragic etc., să mascheze prin simptomatologia lor zgomotoasă şi prin starea de şoc existenţa unei leziuni vertebromedulare a cărei prezenţă o eclipsează.

O incidenţă mare are asocierea TCC cu TVM mai ales ale regiunii cervicale, situaţie în care cel mai frecvent capul este supus acţiunii agentului vulnerant în mod direct, iar coloana cervicală este lezată indirect.

Examinarea unui traumatizat vertebromedular cere din partea medicului în primul rând răbdare, blândeţe şi circumspecţie. Pacientul trebuie dezbrăcat cu grijă şi, dacă este necesar ca pacientul să fie întors pe o parte sau pe alta, aceasta se va face cu prudenţă, căutând ca umerii şi bazinul să-şi păstreze alinierea. Colaborarea cu pacientul este esenţială şi trebuie făcută calm, urmărindu-se obţinerea unor răspunsuri prompte. Posibilitatea de a deruta pacientul punând aceeaşi întrebare în mai multe feluri trebuie evitată, cu excepţia cazului în care acesta simulează anumite simptome.

BILANŢUL ANATOMO-RADIOLOGIC AL TVM

Coloana vertebrală este formată din 33 de elemente osoase aliniate de la craniu, de-a lungul gâtului şi trunchiului, alcătuind împreună cu musculatura adiacentă ligamentele şi discurile intervertebrale, suportul corpului uman. Anatomic, axul vertebral este subdivizat în cinci segmente. În sens craniocaudal, primele trei zone – cervicală, toracală şi lombară – sunt constituite din vertebre mobile, iar ultimele două segmente – sacrat şi coccigian – sunt alcătuite din vertebre imobile, sudate parţial sau total. Deşi numărul total de vertebre este constant, cifra alocată fiecărei subdiviziuni poate varia. Numărarea în sens craniocaudal de la prima vertebră cervicală, ţinând cont de anomaliile posibile: coastă cervicală la C7, absenţa coastei la T12, rudimente costale la L1 şi L2 sau lombalizarea S1, asigură repartizarea unui număr corect de vertebre fiecărei zone. Această metodă permite evaluarea cu cea mai mare acurateţe a unei leziuni vertebrale şi corespondenţa la segmentul de care aparţine.

Scanned with OKEN Scanner

O corectă evaluare diagnostică a pacientului traumatizat vertebromedular este esenţială pentru stabilirea unei conduite terapeutice corecte şi a unui prognostic în concordanţă cu starea iniţială a victimei.

Investigarea radiologică a unui traumatism vertebral trebuie apreciată în contextul stării generale a pacientului. În anumite condiţii, este imperios necesar să se recurgă la investigaţii imagistice care oferă maximum de informaţii la un cost minim.

Examinările imagistice în traumatismele vertebromedulare urmăresc detectarea leziunilor structurale şi tisulare, aprecierea extensiei segmentare a acestor leziuni şi evaluarea prognosticului general al pacientului.

Bilanţul lezional anatomoradiologic se bazează pe mai multe tehnici radioimagistice: radiografiile, tomografiile convenţionale, mielografia, tomografia computerizată (CT) şi imagistică prin rezonanţă magnetică (IRM), care pot fi utilizate singure sau în combinaţie pentru a stabili un diagnostic corect.

A. *Radiografiile convenţionale* sunt o excelentă metodă de screening pentru evaluarea leziunilor osoase, oferă informaţii limitate cu privire la canalul spinal şi nu dau nici o informaţie sigură despre măduvă şi ţesuturile moi paravertebrale. Meritul examenului radiologic standard rezidă din faptul că radiografiile sunt ieftine, rapid de efectuat şi pot fi realizate la orice pacient.

Diagnosticul corect al unui traumatizat vertebromedular nu poate fi obţinut în absenţa unor informaţii radioimagistice primare. De aceea, radiografiile reprezintă baza pe care trebuie construit diagnosticul. Este recomandată utilizarea radiografiilor ca metodă de screening pentru fundamentarea diagnosticului iniţial. Tehnicile imagistice speciale trebuie dedicate pentru confirmarea supoziţiilor iniţiale şi pentru aprecierea extensiei leziunilor.

Examinarea iniţială a coloanei vertebrale presupune incidente adaptate segmentului evaluat.

Coloana cervicală se examinează pe radiografiile efectuate în incidenţele: antero-posterioară, laterală, oblice şi pe incidenţa dedicată odontoidei. Evaluarea stabilităţii segmentului cervical se realizează prin incidenţele în flexie şi extensie. Examinarea trebuie efectuată sub control radioscopic, monitorizându-se gradul mişcărilor. Acurateţea examinării depinde de gradul contracturii paravertebrale, fiind necesară dispariţia durerii ce limitează reflex amplitudinea mişcării.

Incidenţele oblice, pentru evaluarea leziunilor cervicale de la nivelul lamelor şi masivelor articulare, se vor efectua după analiză atentă în incidenţele antero-posterioară şi laterală pentru a avea certitudinea că nu există leziuni instabile ce contraindică rotaţia şi extensia gâtului. Masivele articulare trebuie să aibă înălţimea egală bilateral. O diferenţă în înălţimi mai mare de doi milimetri la acelaşi nivel poate indica o fractură.

Coloana toracală se examinează în incidenţele antero-posterioară şi laterală utilizând aceleaşi tehnici atât pentru adulţi, cât şi pentru copii. Incidenţa antero-posterioară urmăreşte vizualizarea alinierii şi configuraţiei corpurilor vertebrale şi permite constatarea unor modificări ale distanţei interpediculare ce pot sugera fracturi la nivelul elementelor vertebrale posterioare. Procesele transverse sunt cel mai bine observate pe această incidenţă. În această incidenţă, procesele spinoase trebuie să fie aliniate median, iar înălţimea discurilor intervertebrale trebuie să fie identică. Pe incidenţa laterală, la nivelul coloanei toracale se pot evalua alinierea corpurilor vertebrale, pediculii, lamele transverse şi spinoasele. Marginea posterioară a corpurilor vertebrale trebuie să fie rectilinie.

Regiunea lombară a coloanei vertebrale poate fi explorată radiologic în incidenţele antero-posterioară, laterală şi oblică.

În incidenţa antero-posterioară trebuie acordată o atenţie deosebită proceselor spinoase şi aspectului de fluture format de proiecţia lamelor şi a faţetelor articulare. Întreruperea acestor structuri poate fi singurul semn evocator pentru o fractură-luxaţie posterioară[12,13].

Radiografiile lombare în incidenţă laterală pun bine în evidenţă corpurile vertebrale, pediculii, faţetele articulare şi procesele spinoase.

Incidenţele oblice utilizate în explorarea radiologică a coloanei lombare sunt relevante pentru evaluarea faţetelor articulare, a lamelor vertebrale şi a istmurilor vertebrale (pars interarticularis).

B. *Tomografia convenţională* este o metodă de explorare radiologică ce completează radiografiile şi

Scanned with OKEN Scanner

care nu poate fi interpretată în absenţa acestora. Introducerea pe scară largă a tomografiei computerizate a dus la reducerea semnificativă a utilizării tomografiei convenţionale. Recomandarea acestei investigaţii în evaluarea unui traumatizat vertebromedular depinde de câteva criterii ce cuprind: starea pacientului, tipul de leziune vertebrală suspectat şi nivelul de dotare în echipament radiologic şi imagistic al spitalului.

Utilizarea tomografiei convenţionale este indicată: la pacienţii suspectaţi de fractura odontoidei, pentru evaluarea masivelor articulare şi a istmurilor vertebrale (pars interarticularis) în cazul unui spondilolizis.

C. *Mielografia* este un studiu radiologic dinamic care necesită urmărirea radioscopică a migrării substanţei de contrast hidrosolubilă non-ionică, introdusă în spaţiul subarahnoidian prin puncţie lombară sau suboccipitală. Această metodă a fost larg utilizată în trecut pentru depistarea unui eventual blocaj al fluxului LCR datorită unor procese patologice extradurale cum sunt: eschile migrate în canalul spinal, hernia discului intervertebral şi hematomul epidural. Alte indicaţii ale mielografiei rezidă din valoarea ei în diagnosticul leziunilor durale şi evaluarea avulsiilor radiculare. Asociată cu tomografia computerizată, mielografia poate fi utilă în diagnosticul leziunilor extradurale asociate, cum ar fi cazul fracturii vertebrale cu hernie de disc şi al avulsiilor de plex brahial[41].

D. *Tomografia computerizată (CT)* este o investigaţie indispensabilă în stabilirea bilanţului anatomolezional al unui TVM.

Informaţiile obţinute graţie scanerelor cu achiziţie helicoidală sau multislice prezintă o utilitate deosebită. Analiza rezultatelor trebuie completată cu reconstrucţii 2D multiplanare adaptate studiului unei anumite structuri: frontale, sagitale, axiale, şi reconstrucţii 3D de suprafaţă[22,72].

Tomografia computerizată este foarte utilă în identificarea fragmentelor osoase protruzive în canalul spinal şi evaluarea foramenelor de conjugare, dar nu trebuie să devină un examen de screening[49]. Dimensiunea ariei de explorat trebuie adaptată nivelului neurologic şi să corespundă modificărilor structurale evidenţiate de radiografii.

Herniile de disc cervicale posttraumatice şi leziunile vasculare carotidiene pot fi evidenţiate după injectarea intravenoasă a unei substanţe de contrast iodate non-ionice. Tomografia computerizată poate depista astfel leziunile intimale prin disecţia arterelor gâtului, leziuni frecvente în traumatismele cervicale cu hiperextensie.

E. *Imagistica prin rezonanţă magnetică (IRM)* este considerată în prezent drept investigaţia supremă în evaluarea traumatismelor vertebromedulare. Prin performanţele sale, IRM a îmbunătăţit abordarea diagnostică şi terapeutică a TVM. Esenţial este aportul IRM în bilanţul anatomoradiologic al leziunilor intracanalare şi al celor de la nivelul ţesuturilor moi paraspinale.

Supremaţia IRM în comparaţie cu CT se datorează contrastului tisular mai bun şi posibilităţilor de a realiza imagini în orice plan. Astfel se obţine vizualizarea canalului spinal cu posibilitatea evaluării extensiei lezionale la nivelul măduvei. Imaginile în plan sagital evidenţiază eschilele osoase deplasate, herniile posttraumatice şi hematoamele extradurale. Imaginile în plan coronal arată leziunile ligamentare şi ale musculaturii paravertebrale cu o acurateţe superioară imaginilor CT.

IRM este recomandată în investigarea joncţiunii craniospinale şi cervicotoracale, segmente dificil de evaluat atât radiografic cât şi CT[66].

Administrarea substanţei de contrast în IRM nu se impune pentru evaluarea pacienţilor cu TVM în fază acută.

Angio-IRM este utilă când tabloul clinic conduce la concluzia unei posibile leziuni vasculare: disecţii intimale sau anevrisme posttraumatice.

IRM are indicaţie majoră în investigarea fracturilor vertebrale secundare metastazelor vizualizate pe radiografii. Diferenţa între tasarea pe os patologic şi tasarea benignă survenită pe vertebrele osteoporotice se realizează prin administrarea substanţei de contrast Gadolinium. Tasarea benignă prezintă o gadolinofilie minimă. Tasarea vertebrală pe os patologic afectat tumoral prezintă încărcare difuză ce persistă peste 6 săptămâni de la momentul traumatismului.

În majoritatea spitalelor de urgenţă evaluarea iniţială a unui traumatizat vertebromedular se realizează

Scanned with OKEN Scanner

cu ajutorul radiografiilor convenţionale. Diagnosticul de primă etapă se stabileşte pornind de la datele oferite de radiografii. Dacă se constată o fractură vertebrală sau o anomalie de aliniere, investigaţiile continuă cu celelalte modalităţi de investigaţie imagistică: tomografii convenţionale, mielografii, mielo-CT, CT şi IRM.

La pacienţii cu suspiciune de instabilitate vertebrală se justifică efectuarea de radiografii dinamice în flexie şi extensie sub supravegherea neurochirurgului.

Interpretarea investigaţiilor radioimagistice în scopul fundamentării bilanţului anatomoradiologic se poate realiza prin identificarea leziunilor vertebrale propriu-zise ce constituie „conţinătorul" şi a leziunilor structurilor intrarahidiene, într-un cuvânt ale „conţinutului".

Studiul imagistic al unui pacient cu traumatism vertebromedular presupune căutarea de la exterior spre interior a eventualei prezenţe a: modificărilor de integritate osoasă, anomaliilor de aliniere a elementelor vertebrale, modificări ale discurilor intervertebrale, leziuni ligamentare şi ale ţesuturilor paravertebrale.

Modificările de integritate osoasă sunt reprezentate de tasări ale corpului vertebral predominant localizate în partea anterioară şi traiecte de fractură verticale, orizontale sau mixte.

Anomaliile de aliniere ale elementelor vertebrale pot fi detectate datorită modificărilor pe care le produc: întreruperea liniilor anterioară şi posterioară ale corpurilor vertebrale, întreruperea liniei spinoaselor, lărgirea spaţiului interlaminar, dispariţia unei curburi fiziologice pentru segmentul vertebral lezat sau cifoză angulară.

Modificările discoligamentare reprezintă leziuni ce induc o instabilitate vertebrală durabilă. IRM în T2 decelează leziunile ligamentare. Leziunile discale posttraumatice ce afectează segmentul vertebral mobil impun practicarea sistematică a examenului IRM. Consecinţa leziunilor discoligamentare sunt deplasările intervertebrale şi stenozele de canal spinal.

Deplasările vertebrale se apreciază în raport de vertebra subiacentă:

– antelistezisul corespunde unei deplasări anterioare a vertebrei supraiacente;

– retrolistezisul corespunde deplasării posterioare a vertebrei supraiacente; se întâlneşte mult mai rar decât antelistezisul şi frecvenţa sa diminuează craniocaudal.

Ca rezultat al leziunilor ligamentare pot apărea stenoze ce interesează canalul spinal, recesul lateral şi foramenul de conjugare. Aprecierea stenozei este posibilă prin imagistica bazată pe reconstrucţii sagitale şi pe imaginile axiale cu fereastra osoasă.

Modificarea ţesuturilor paravertebrale este un element de orientare asupra leziunii vertebrale. Astfel, deformarea localizată a spaţiului prevertebral sugerează un hematom adiacent unei fracturi îndeosebi în segmentul cervical.

Leziunile „conţinutului" pot interesa învelişurile meningiene, rădăcinile şi măduva.

Leziunile sacului dural survin doar în traumatismele violente prin arme albe şi arme de foc sau în fracturi-luxaţii. Diagnosticul se bazează pe mielografie şi mielo-CT.

Avulsiile radiculare sunt mai frecvente la nivelul coloanei cervicale. Diagnosticul sediului leziunii poate fi precizat mielografic, mielo-CT sau IRM.

Leziunile medulare cuprind comoţia, contuzia, dilacerarea şi compresiunea. IRM este metoda de elecţie şi are indicaţie majoră la pacienţii cu deficit neurologic ce se accentuează imediat după traumatism şi la pacienţii cu deficit neurologic şi examen radiologic convenţional normal.

Interpretarea finală a unui examen radioimagistic complet urmăreşte excluderea omisiunilor sau erorilor şi stabilirea întregului inventar lezional. Modificările radioimagistice se pot extinde de la leziuni minore ale ţesuturilor moi până la discontinuităţi ligamentare şi leziuni vertebromedulare grave.

Bilanţul anatomoradiologic permite definirea mecanismului traumatic şi implicit fundamentarea opţiunii terapeutice.

PRINCIPII TERAPEUTICE ÎN TVM

În istoria medicinei umane şi până în prezent, TVM rămân printre cele mai devastatoare leziuni traumatice. Consecinţele fracturilor şi luxaţiilor vertebrale

Scanned with OKEN Scanner

au ca rezultat o largă paletă de simptome, mergând de la durere şi impotenţă funcţională până la deficite neurologice severe şi chiar deces. O corectă evaluare clinică a pacientului cu TVM este esenţială pentru stabilirea unei conduite terapeutice adaptate cazului respectiv şi a unui prognostic în concordanţă cu starea iniţială.

În cazul leziunilor neurologice complete mai vechi de 24 de ore, cu excepţia leziunilor cozii de cal, recuperarea deficitelor neurologice cu ameliorare semnificativă nu reprezintă după Hansebout decât 1-2% din cazuri[76].

Evoluţia obişnuită a leziunilor neurologice este spre remisiune, dar aproximativ 25% suferă o agravare neurologică suplimentară ca o consecinţă a managementului incorect în faza acută pre- şi intraspital.

Asocierea traumatismelor vertebromedulare cu alte traumatisme se întâlneşte cu o frecvenţă cuprinsă între 40 şi 60% din cazuri. Şansele de supravieţuire ale unui politraumatizat cu o leziune vertebromedulară asociată depinde de nivelul şi gravitatea afectării neurologice.

Importanţa traumatismului vertebromedular în aprecierea riscului vital al unui politraumatizat se apreciază conform scalei MISS (Modified Injury Severity Scale)[60]. Scala defineşte cinci grade de risc, leziunile vertebromedulare fiind încadrate astfel:

Gradul I: minor.

Gradul II: moderat: fracturi de apofize spinoase sau transverse.

Gradul III: sever fără risc vital: leziuni vertebrale amielice.

Gradul IV: sever cu risc vital: leziuni vertebrale mielice cu paraplegie.

Gradul V: critic cu supravieţuire incertă: leziuni vertebrale mielice cu tetraplegie.

În baza scalei MISS, este evident că prognosticul supravieţuirii este dictat de traumatismele vertebrale mielice, iar cele cu nivel cervical au gradul MISS cel mai mare.

Traumatismul vertebromedular nu reprezintă, în cadrul unui politraumatism, elementul traumatic de maximă urgenţă. Prioritatea terapeutică o au toate leziunile traumatice cu risc vital direct: hemoragia externă şi internă, insuficienţa respiratorie, abdomenul acut, hematoamele intracraniene postraumatice, şocul şi tulburările cardiovasculare. Dacă funcţiile vitale o permit, rezolvarea concomitentă a leziunilor este direcţia terapeutică optimă în cazul politraumatismelor[61].

Tratamentul unui politraumatizat vertebromedular este structurat pe două mari etape de asistenţă medicală şi logistică: etapa prespital şi etapa intraspital, ambele fiind la fel de importante.

A. **Etapa prespital** presupune un management precoce cuprinzând manopere de evaluare şi inventariere a leziunilor precum şi primele gesturi terapeutice într-o succesiune obligatorie:

- imobilizarea coloanei cervicale, descarcerarea victimei, resuscitarea şi asigurarea funcţiilor respiratorii şi circulatorii;
- identificarea pacienţilor cu mare probabilitate de leziune vertebrală şi depistarea eventualelor deficite neurologice;
- inventarierea leziunilor traumatice asociate;
- mobilizarea şi extragerea pacientului în poziţie neutră a coloanei menţinând perfect alinierea cap – torace – pelvis şi imobilizarea victimei pe planşa de transport.

Până la infirmarea clinică şi paraclinică a unei leziuni vertebromedulare fiecare politraumatizat se imobilizează şi se consideră purtătorul unei asemenea leziuni. Planşa de transport şi imobilizarea iniţială sunt menţinute până după efectuarea investigaţiilor radioimagistice.

În ce priveşte particularităţile traumatismelor vertebromedulare la copii, trebuie subliniat:

- afectarea predilectă a coloanei cervicale superioare;
- procentul mare de leziuni mielice complete;
- număr mare de cazuri cu SCIWORA (Spinal Cord Injury Without Radiological Abnormality);
- marea probabilitate a instalării unui deficit neurologic întârziat.

Un element crucial pentru obţinerea unor bune rezultate în asistenţa TVM este transportul rapid al victimei de la locul accidentului într-o unitate spitalicească. Reducerea intervalului de timp dintre momentul traumei şi internarea într-un centru de tratament definitiv permite un diagnostic anatomoradio-

Scanned with OKEN Scanner

logic, instituirea terapiei de neuroprotecţie şi aplicarea tratamentului specific leziunii.

În concluzie, pentru depăşirea cu succes a etapei prespital sunt necesare următoarele condiţii:

- personal temeinic pregătit pentru intervenţie la locul accidentului;
- imobilizarea coloanei vertebrale îndeosebi a segmentului cervical;
- transportul victimei să fie rapid şi supravegheat medical.

B. **Etapa intraspital**:

Din momentul admisiei traumatizatului în Unitatea de primiri urgenţe, evaluarea iniţială urmăreşte:

1. stabilirea diagnosticului neurologic;
2. identificarea radiologică a leziunilor vertebrale osteoligamentare;
3. ierarhizarea urgenţelor vitale;
4. corecţia şi menţinerea funcţiilor cardiorespiratorii;
5. prevenirea escarelor tegumentare şi a infecţiilor urinare;
6. instituirea primelor măsuri terapeutice de neuroprotecţie;
7. evaluarea stabilităţii coloanei vertebrale.

Evaluarea traumatizatului necesită implicarea unei echipe multidisciplinare din cauza frecvenţei leziunilor organice multiple (40-60%).

1) ***Diagnosticul neurologic*** în faza acută este adeseori incomplet, putând fi alterat de starea pacientului. În pofida unor dificultăţi ridicate în calea evaluării leziunii neurologice, cum sunt: alterarea stării de conştienţă, agitaţia psihomotorie sau asocierea unor leziuni craniene sau ale membrelor, este necesară stabilirea urgentă a topografiei regionale a leziunii vertebrale, nivelul deficitului motor şi senzitiv.

Examinarea neurologică se face conform standardului stabilit de scala Frankel şi ASIA şi urmăreşte stabilirea nivelului şi scorului motor, nivelului senzitiv şi scorurilor senzitive, examenul sfincterului anal şi definirea leziunii ca amielică sau mielică, completă sau incompletă.

2) ***Identificarea radiologică a leziunii vertebrale*** este obligatorie dacă simptomatologia clinică a victimei sau mecanismul traumei ridică suspiciunea unei leziuni vertebrale.

Traumatizatul stabil respirator şi hemodinamic fără alte leziuni asociate cu risc vital va fi investigat iniţial cu radiografii standard.

În cazul politraumatizaţilor se va menţine imobilizarea pe toată durata asistenţei de urgenţă până când aceştia vor fi suficienţi de stabili clinic pentru a suporta investigarea radiologică a coloanei vertebrale.

Vizualizarea unei leziuni vertebrale pe radiografia simplă trebuie investigată CT cu secţiuni la 3 mm şi reconstrucţie obligatorie în plan medio-sagital şi 2 planuri parasagitale.

În cazul pacienţilor cu SCIWORA (Spinal Cord Injury Without Radiological Abnormality) se vor efectua radiografii de profil în flexie-extensie, obligatoriu CT şi IRM, cu condiţia absenţei durerilor sau spasmului muscular ce impun imobilizare până la dispariţia redorii antalgice.

Dacă radiografia simplă arată o fractură vertebrală iar examenul neurologic este normal sau decelează o leziune incompletă este necesară investigarea CT, IRM sau mielografică.

În situaţia unui politraumatism este preferabil să se aştepte echilibrarea pacientului şi abia apoi să se încerce investigaţia[77].

3) ***Ierarhizarea urgenţelor vitale*** vizează traumatizatul vertebromedular cu leziuni asociate: craniene, toracice, abdominale sau ale membrelor, şi presupune inventarierea tuturor leziunilor traumatice şi stabilirea ordinii de prioritate în rezolvarea lor.

4) ***Corecţia şi menţinerea funcţiilor cardiorespiratorii*** urmăreşte combaterea hipotensiunii şi a hipoxiei, prevenind astfel leziunile neurologice secundare.

a. *Disfuncţia cardiovasculară* apare ca urmare a lezării segmentului medular cervical sau toracal superior. Pacientul normovolemic necesită supraveghere permanentă şi corecţia hipotensiunii arteriale şi a bradicardiei. Aplicarea ciorapilor medicali antişoc (medical antishock trousers) şi umplerea patului vascular cu soluţii de coloizi sau cristaloizi combat fenomenele de şoc sistemic din faza acută.

În prezenţa simptomelor de şoc neurogen se va administra medicaţie vasopresoare (Dopamină maximum 8 µg/kg corp/min în perfuzie continuă 24 h, cu scăderea ulterioară a dozei ajustată în funcţie de valoarea tensiunii arteriale dorite).

Scanned with OKEN Scanner

Bradicardia constatată la traumatizatul vertebromedular se tratează cu atropină sau montarea unui pace-maker temporar.

O atenţie deosebită trebuie acordată nivelului de administrare a lichidelor la un traumatizat vertebromedular. Umplerea volemică excesivă şi rapidă, în condiţiile unei incompetenţe miocardice, poate conduce la apariţia edemului pulmonar acut.

b. *Disfuncţia respiratorie* este tributară nivelului leziunii medulare. Afectarea medulară superioară C1-C4 compromite grav mecanica respiratorie prin paralizia completă sau parţială a tuturor muşchilor respiratori atât principali, cât şi accesori. Singura soluţie în această situaţie este ventilaţia mecanică controlată.

În cazul leziunilor cervicale inferioare C5-C7 şi T1-T2, diafragma şi cea mai mare parte a muşchilor accesori sunt funcţionali, pacientul prezentând o disfuncţie respiratorie dar compensată. La aceşti pacienţi lipseşte posibilitatea de a tuşi, lipsindu-i de posibilitatea eliminării secreţiilor traheobronşice. Monitorizarea respiraţiei este obligatorie şi constă în verificarea zilnică a gazometriei sanguine şi pulsoximetrie permanentă, cu scopul depistării precoce a complicaţiilor.

Cele mai frecvente complicaţii pulmonare sunt: pneumonia de aspiraţie, atelectazia, embolia pulmonară şi edemul pulmonar acut.

Afecţiunile pulmonare constituie o cauză majoră a deceselor înregistrate la pacienţii cu TVM.

Măsurile terapeutice vizează asigurarea unei oxigenări adecvate. Aceasta presupune:

– Administrarea de oxigen 100% pe mască cu un debit de 6-8 l/min. Saturaţia în oxigen trebuie menţinută la valori cuprinse între 95% şi 100% pentru a minimaliza potenţialele leziuni medulare secundare hipoxiei.

– Evacuarea secreţiilor orofaringiene şi traheobronşice prin aspiraţie traheobronşică, bronhoscopie aspirativă şi fizioterapie respiratorie.

– Facilitarea contracţiei diafragmei prin reducerea distensiei abdominale presupune: întreruperea hidratării şi a alimentaţiei orale, montarea unei sonde nazogastrice, poziţionarea uşor ridicată a pacientului şi stimularea medicamentoasă a peristaltismului intestinal.

– Intubaţia orotraheală şi ventilaţia mecanică au indicaţie în următoarele circumstanţe:

- când rata respiraţiei este mai mică de 10 respiraţii pe minut sau peste 35 de respiraţii pe minut;
- când gazometria sanguină arată valori ale $PaCO_2$ mai mari de 40 mmHg sau PaO_2 mai mică de 80 mmHg;
- când pulsoximetrul indică o valoare a SpO_2 mai mică de 90% cu oxigen pe mască.

În absenţa mijloacelor tehnice, semnele clinice care indică insuficienta oxigenare şi determină hipoxia cerebrală sunt: agitaţia, dezorientarea şi confuzia.

5) ***Prevenirea escarelor tegumentare*** urmăreşte diminuarea riscului de producere a escarelor de decubit. Acestea sunt leziuni tegumentare ischemice datorate unei presiuni exercitate asupra zonei respective, pentru o prea lungă perioadă de timp. La un traumatizat vertebromedular, stimulul dureros care ne obligă să schimbăm poziţia lipseşte.

Leziunile de decubit apar pe zone tegumentare sub care proemină structuri osoase – sacru, şold, maleolă, calcaneu.

Prima condiţie a prevenirii escarelor de decubit este ca zonele de risc să fie ferite de orice presiune, din primele momente ale transportului victimei şi pe toată perioada spitalizării.

Apariţia escarelor, mai ales dacă necroza ischemică interesează o zonă extinsă, cum este cea sacrată sau trohanteriană, compromite soarta pacientului prin focarul septic pe care îl întreţin şi prin pierderea de proteine produsă la nivelul leziunii.

Prevenirea infecţiilor urinare este imperios necesară în contextul patologic numit clasic vezică neurogenă şi care defineşte incapacitatea vezicii urinare de a se goli în mod fiziologic, datorită leziunii medulare. Riscul infecţiilor urinare la pacienţii cu sondă uretrală fixă este enorm, iar complicarea acestora cu o diseminare ascendentă spre căile urinare superioare reprezintă o cauză majoră de deces la pacienţii cu TVM.

Pierderea mecanismelor fiziologice de evacuare a vezicii urinare este sigură la toate leziunile medulare complete şi trebuie evaluată obligatoriu la toţi pacienţii cu leziuni incomplete cel puţin prin controlul volumului vezical rezidual.

Scanned with OKEN Scanner

6) ***Farmacoterapia:*** cunoaşterea mecanismelor traumatice primare şi secundare reprezintă un element esenţial pentru înţelegerea fiziopatologiei şi rolului agenţilor farmacoterapeutici în tratamentul TVM.

Mecanismul primar este consecinţa accidentului şi apare din momentul impactului traumatic sub forma leziunilor primare. Leziunile secundare apar ulterior traumei iniţiale şi includ fenomenele patologice progresive asociate TVM care agravează efectele primare. Această certitudine a impus căutarea unor soluţii terapeutice capabile să influenţeze favorabil acest proces, prin folosirea unor substanţe medicamentoase capabile să acţioneze în diverse etape ale mecanismului fiziopatologic. Aşa s-a născut noţiunea de neuroprotecţie, ce defineşte un domeniu de studiu şi cercetare clinică şi experimentală a mijloacelor farmacoterapeutice capabile să asigure protecţia celulei nervoase împotriva mecanismelor secundare posttraumatice.

Un mare număr de medicamente au fost testate în laborator: steroizi, lazaroizi, gangliozide, blocanţi ai canalelor de calciu, chelatori ai radicalilor liberi, antioxidanţi, antagonişti ai peptidelor opioide endogene, antagonişti ai aminoacizilor excitatori, dar până în prezent numai câţiva dintre aceşti agenţi farmaceutici au progresat în cercetările clinice pentru evaluarea eficacităţii lor. Cinci studii randomizate de farmacoterapie pentru TVM acute au fost efectuate, având ca obiectiv efectul terapeutic al unuia sau altuia dintre steroizi sau gangliozide.

Publicat în 1997, studiul NASCIS III compară dozajul metilprednisolonului[27] folosit în protocolul NASCIS II cu un regim de dozaj mai lung – 48 de ore, şi cu efectul 21-aminosteroidului tirilazadmetisilatul (U 74006 F) din grupa lazaroizilor.

Lazaroizii reprezintă o clasă nouă de steroizi care sunt inhibitori puternici ai peroxidării lipidice şi lipsiţi de multe din efectele glucocorticoide ale steroizilor tradiţionali. Administrarea lor în primele patru ore posttraumatic a dat rezultate promiţătoare. Tirilazadmetisilatul se află în testare clinică în mai multe studii multicentrice.

Metilprednisolonul intervine în procesul fiziopatologic al mecanismului traumatic secundar prin inhibiţia peroxidării lipidice şi îmbunătăţirea perfuziei sanguine medulare la nivel microvascular. Rezultatele studiului NASCIS III recomandă ca atunci când pacienţii sunt asistaţi în primele trei ore de la traumatism să fie administrată o doză de 30 mg/kg metilprednisolon în bolus continuată în următoarele 23 de ore de administrarea a 5,4 mg/kg în perfuzie continuă. Pacienţii asistaţi între 3 şi 8 ore de la accident vor primi acelaşi bolus de metilprednisolon urmat de un regim de dozaj într-un interval de 48 de ore[28-29,30]. Complicaţiile prelungirii tratamentului cu metilprednisolon includ o creştere semnificativă a pneumoniei şi sepsisului sever. Cu toate acestea, terapia de neuroprotecţie cu metilprednisolon este singura utilizată în practica clinică curentă.

Gangliozidele sunt agenţi farmacologici cu mari perspective în neuroprotecţie. Aceşti agenţi constau într-un acid sialic complex conţinând glicosfingolipide care sunt substanţe prezente în concentraţie mare în membranele neurale. Aceste componente sunt implicate într-o varietate de fenomene celulare de suprafaţă, cum sunt legătura substratului celular şi funcţiile receptorilor.

Cercetările de bază iniţiate în 1985 au demonstrat că aceste substanţe pot promova supravieţuirea neuronilor în culturile celulare, cresc numărul, lungimea şi ramificaţiile proceselor neuronale în cultura de celule şi îmbunătăţesc recuperarea funcţională după o varietate de injurii traumatice şi ischemice ale sistemului nervos central şi periferic. Studiile clinice randomizate, dublu-orb, au demonstrat efectul benefic al administrării gangliozidei GM1 în intervalul de 72 de ore de la TVM. Acţiunea farmacologică a acestei gangliozide constă în stimularea transmisiei sinaptice şi a creşterii neuronale, permiţând ţesutului nervos neafectat de traumă să se reorganizeze funcţional pentru a suplini funcţiile pierdute şi reducând degenerarea neuronală secundară.

Un studiu multicentric este în prezent în curs de derulare, pentru a testa efectul diverselor concentraţii ale gangliozidei GM1 în neuroprotecţia victimelor TVM.

7) ***Evaluarea stabilităţii coloanei vertebrale:*** noţiunea de stabilitate vertebrală presupune capacitatea coloanei vertebrale de a tolera solicitări fiziologice fără consecinţe structurale, neurologice sau durere[46]. O coloană în parametrii normali din punctul de vedere al

Scanned with OKEN Scanner

stabilităţii poate suporta solicitări uzuale păstrându-şi mobilitatea fiziologică şi are rezerve funcţionale în cazul suprasolicitărilor.

TVM severe produc pierderea rezervei funcţionale a coloanei, astfel încât chiar şi solicitările uzuale vor putea declanşa manifestări clinice. Evenimentul traumatic provoacă apariţia unor modificări reactive la nivelul articulaţiei afectate, de tip inflamator, cicatriceal şi exces de mobilitate. Substratul anatomic al instabilităţii coloanei vertebrale poate fi o leziune osoasă, ligamentară sau mixtă.

Diagnosticul instabilităţii coloanei vertebrale este esenţial în definirea rapidă a conduitei terapeutice şi presupune evaluarea corectă a simptomatologiei clinice în contextul bilanţului lezional anatomoradiologic.

Tabloul clinic al instabilităţii vertebrale este dominat de episoade repetate de durere localizată la nivelul zonei traumatizate.

Durerea apare la solicitări uzuale, este ameliorată de repaus sau de imobilizarea zonei cu ortoze şi este accentuată de mobilizarea coloanei. Prin întreaga lui atitudine pacientul urmăreşte să-şi menţină coloana într-o poziţie cât mai imobilă. Tusea sau strănutul, răsucirea în pat, defecaţia declanşează dureri atroce ce se calmează dacă coloana redevine imobilă. Imobilizarea pacientului într-o ortoză adecvată cu observarea ameliorării sau dispariţiei durerii este un bun test terapeutic când instabilitatea vertebrală este suspicionată ca fiind cauza durerii.

Diagnosticul radiologic de instabilitate se bazează pe studiul radiografiilor simple şi al radiografiilor funcţionale în flexie laterală şi în flexie-extensie efectuate de neurochirurg. Scopul investigaţiilor radioimagistice este evidenţierea unei creşteri anormale a mobilităţii complexului articular vertebral.

În aprecierea corectă a mobilităţii şi stabilităţii coloanei vertebrale trebuie ţinut cont că există frecvent indivizi cu o mobilitate peste limitele considerate fiziologice şi care nu prezintă simptomele unei suferinţe vertebrale şi persoane cu o simptomatologie clinică de instabilitate la care, imagistic, nu se poate demonstra o mobilitate anormală. La nivelul complexului articular vertebral mobilitatea anormală presupune prezenţa unei mişcări inexistente în mod normal în acea articulaţie sau existenţa unei mişcări de amplitudine anormală, cel mai frecvent excesivă.

Deşi diagnosticul radiologic de instabilitate nu este standardizat, se pot obţine elemente sugestive pentru prezenţa unei mobilităţi anormale.

Confirmarea supoziţiei de instabilitate se realizează în urma decelării tuturor leziunilor prin investigaţiile CT şi IRM[20,86].

Radiografiile simple pot evidenţia: dezaxări ale vertebrelor în plan sagital sau frontal, osteofite de tracţiune, condensarea platourilor vertebrale, îngustarea spaţiului discal intervertebral.

Radiografiile funcţionale, efectuate numai de către neurochirurg, pot prezenta în flexie-extensie translaţia anterioară sau posterioară a unei vertebre pe cealaltă şi, asociată sau solitară, angulaţia unei vertebre faţă de cealaltă vertebră. Radiografia funcţională în flexie laterală poate evidenţia: o înclinare laterală asimetrică a vertebrei, o închidere sau deschidere excesivă a spaţiului discal, alunecarea laterală a unei vertebre şi modificarea axului de aliniere a spinoaselor. În timpul examenului radiologic în dinamică, neurochirurgul va stabili prezenţa sau absenţa instabilităţii mecanice care este confirmată de mişcări de translaţie în plan frontal sau sagital şi de mişcări angulare. Dacă radiografiile simple sunt normale, dar pacientul are dureri şi contractură musculară, se va menţine imobilizarea până când redoarea antalgică dispare şi atunci se vor putea efectua radiografiile funcţionale.

În cazul TVM fără leziuni osteoligamentare vizibile radiologic (SCIWORA) examenul CT este obligatoriu, deoarece poate evidenţia o fractură articulară iar examenul IRM poate depista fracturile trabeculare fine, fracturile cu traiect în plan axial şi permite vizualizarea clară a canalului spinal şi aprecierea leziunilor medulare, ligamentare şi ale musculaturii paraspinale.

Evaluarea instabilităţii leziunii produse de TVM se face pentru regiunea cervicală conform teoriei biomecanice a celor două coloane ale lui Holsworth sau a celor trei coloane ale lui Louis.

Conform teoriei lui Holsworth, instabilitatea = incompetenţa tuturor ligamentelor la nivelul unei coloane. În viziunea teoriei lui Louis, instabilitate = orice leziune simultană a două coloane.

Pentru coloana toracolombară aprecierea instabilităţii se evaluează conform teoriei biomecanice a celor trei coloane formulată de Dennis şi Mac Afee. După acest concept, instabilitatea = lezarea unei întregi

Scanned with OKEN Scanner

coloane asociată cu compromiterea a cel puţin unuia din elementele altei coloane.

Criteriile anatomoradioimagistice[14] care stau la baza diagnosticului de instabilitate a leziunii sunt:

a. Pentru joncţiunea craniocervicală:

1. Rotaţia axială unilaterală la nivelul articulaţiei occipitoatlantoidiene mai mare de 8 grade.

2. Distanţa bazion-vârf odontoidă mai mare de 6 mm, confirmând o translaţie occipitoatlantoidiană.

3. Distanţa arc anterior C1-odontoidă mai mare de 3 mm la adult şi 5 mm la copil, demonstrând o translaţie atlantoaxoidiană.

4. Rotaţia atlantoaxoidiană în plan axial peste 45 de grade.

5. Distanţa dintre faţa posterioară a odontoidei şi faţa anterioară a arcului posterior al atlasului mai mică de 13 mm.

6. Deplasarea laterală a atlasului pe axis permite articularelor C1 o mişcare mai mare de 7 mm în plan coronal.

7. Întreruperea continuităţii ligamentului transvers al atlasului evidenţiată imagistic prin IRM.

b. Pentru coloana cervicală subaxială:

1. Rezultatul examenului radiologic funcţional.

2. Creşterea distanţei interspinoase.

3. Translaţia anterioară sau posterioară a unei vertebre pe cealaltă mai mult de 3,5 mm.

4. Lipsa paralelismului faţetelor articulare.

5. Tasarea corpului vertebral mai mult de 50% din înălţime.

6. Lărgirea spaţiului interlaminar.

7. Dispariţia curburii fiziologice normale.

c. Pentru coloana toracală:

În baza conceptului biomecanic cu trei coloane al lui Dennis şi Mac Afee, clasificarea lui Hanley şi Eskay din 1989, ce cuprinde 5 tipuri de leziuni pentru TVM toracale, reprezintă cea mai uzitată modalitate de apreciere a instabilităţii la acest nivel[58].

1. Singura formă de leziune stabilă este *tipul I,* la care fractura afectează doar coloana anterioară.

2. *Tipul II,* reprezentat de o fractură prin compresie, interesează coloana anterioară şi posterioară. Radiologic este definit prin:

– tasarea anterioară cu peste 40 de grade din înălţimea corpului vertebral;

– angulaţia corpului vertebral cu peste 30 de grade;

– leziuni ale elementelor posterioare;

– posibilă laminectomie preexistentă.

Tasarea vertebrei conferă instabilitate prin angularea progresivă în timp a coloanei datorată accentuării cuneiformităţii corpului vertebral şi lezării complexului ligamentar posterior.

3. *Tipul III,* caracterizat printr-o leziune mixtă fractură-luxaţie, consecinţă a unui mecanism traumatic de rotaţie şi forfecare. Sunt afectate toate cele trei coloane, leziunea fiind întotdeauna instabilă. Radiologic leziunea se traduce prin:

– alunecarea unui corp faţă de celălalt;

– fractură cominutivă a corpului vertebral sau absenţa unei fracturi asociate.

4. *Tipul IV* este definit de o fractură cominutivă, rezultat al forţelor de hiperflexie sau compresiune axială, fiind compromise coloanele anterioară şi mijlocie. Aspectul radiologic este definit prin:

– fractura cu fragmente osoase multiple;

– retropulsia eschilelor în canalul spinal;

– lărgirea distanţei interpediculare;

– fractura lamelor transverse;

– fractura pediculilor vertebrali;

– fractura articularelor.

5. *Tipul V:* reprezentat de o leziune ce asociază cominuţia cu dislocaţia, în urma acţiunii unui mecanism complex de compresiune axială, forfecare şi rotaţie ce compromite structura celor trei coloane şi determină o extremă instabilitate.

În acest tip de leziune elementele ligamentare sunt compromise în cvasitotalitatea lor. Radiologic elementele caracteristice sunt:

– luxaţii în plan frontal ale corpurilor vertebrale;

– rotarea segmentului vertebral infralezional în raport cu cel supralezional;

– fracturi ale apofizelor transverse;

– fracturi costale în vecinătatea corpului vertebral;

– disjuncţii costovertebrale;

– dezalinierea apofizelor spinoase;

– fractură sau luxaţie unilaterală a apofizelor articulare.

d. Pentru joncţiunea toracolombară:

Această zonă de tranziţie între segmentul rigid al coloanei toracale şi altul relativ mobil al coloanei lombare cuprinde vertebrele T11-T12-L1-L2 şi are o tristă notorietate pentru vulnerabilitatea ei traumatică.

Scanned with OKEN Scanner

Sensibilitatea acestei joncţiuni rezidă din mişcarea de bază rotatorie a segmentului toracal în contradicţie cu mişcarea de bază a coloanei lombare, care este de flexie-extensie. Un alt aspect predispozant la consecinţe traumatice grave rezidă din tranziţia, la acest nivel, între zona cifotică toracală şi cea lordotică lombară.

Diagnosticul instabilităţii acestei zone se face în baza teoriei celor trei coloane a lui Dennis şi Mac Afee.

Analiza leziunilor anatomice pe baza indiciilor radioimagistice demonstrează:

– fractură cominutivă a corpului vertebral prin compresiune axială;

– angulaţie cuneiformă mai mare de 30 de grade;

– eventuală dezaxare în plan sagital sau frontal;

– distanţă interpediculară crescută;

– grave leziuni ligamentare posterioare prin hiperflexie;

– discuri intervertebrale lezate;

– reducerea diametrelor canalului spinal;

e. Pentru coloana lombară:

Caracterul instabil se stabileşte în conformitate cu teoria celor trei coloane a lui Dennis şi Mac Afee. Mobilitatea diferită a ultimelor două vertebre lombare, combinaţia cu solicitările axiale cele mai mari explică frecvenţa leziunilor din această zonă. În cadrul regiunii lombare nivelul cel mai afectat este L4-L5 la 2/3 din cazuri şi L5-S1 la restul de 1/3. Anatomoradiologic, aprecierea poziţiei vertebrelor lombare inferioare faţă de bazin se evaluează raportat la dispunerea acestora faţă de linia bicretă ce uneşte punctele cele mai înalte ale crestelor iliace.

Asociaţia pentru Osteosinteză – A.O., a publicat în 1994 o clasificare ce cuprinde: o scală prognostică, gradul instabilităţii şi gravitatea leziunii neurologice. Această clasificare reprezintă rezultatul unui studiu efectuat în cinci mari centre de primire a traumatizaţilor vertebromedulari[17].

Clasificarea A.O. cuprinde trei grupe: A,B,C, fiecare împărţită în trei subgrupe, care la rândul lor se împart în alte trei subgrupe. Gravitatea leziunii creşte progresiv de la A către C. În consecinţă, cea mai gravă leziune este clasificată C.3.3. Pentru leziunile lombare, această clasificare, bazată pe criteriul mecanismului traumei, este cea mai potrivită pentru zona lombară. În baza mecanismului traumatic şi având la bază concepţia biomecanică a celor două coloane Holsworth clasificarea grupează leziuni anatomopatologice care îndrumă spre o soluţie terapeutică fundamentată.

Criteriile anatomoradioimagistice ale instabilităţii vertebrale sunt:

I. **Tipul A:** reprezintă aproximativ 2/3 din totalul leziunilor traumatice, care au ca mecanism de producere solicitarea axială asociată sau nu cu hiperflexia şi sunt stabile în circa 50% din cazuri. Este afectată coloana anterioară. Anatomoradiologic se constată:

– fractura corpului vertebral cu variantele: tasare, despicare şi cominuţie;

– absenţa luxaţiilor;

– integritatea ligamentelor vertebral anterior şi posterior;

– reducerea diametrului antero-posterior al canalului spinal;

– creşterea distanţei interpediculare;

– fractura arcului vertebral posterior;

– eschile intruzive în canalul spinal;

II. **Tipul B:** este caracterizat prin afectarea atât a coloanei anterioare, cât şi a coloanei posterioare. Această categorie nu cuprinde leziuni stabile şi doar rar parţial instabile. Subtipurile B.1 şi B.2 au ca mecanism traumatic cuplul hiperflexie-distracţie.

Anatomoradiologic, subtipurile B.1 şi B.2 prezintă:

– leziuni corporale de tip A;

– leziuni ale aparatului ligamentar;

– lărgirea spaţiului interspinos;

– fracturi ale arcului neural;

– fracturi ale articularelor;

– avulsii ale apofizelor spinoase;

– luxaţie sau subluxaţie în plan sagital.

Pentru subtipul B.3 mecanismul traumatic implică hiperextensia şi forfecarea. Anatomoradiologic, efectele traumei se traduc prin:

– luxaţie posterioară;

– ruptura ligamentului vertebral anterior;

– deschiderea anterioară a spaţiului intervertebral;

– lezarea istmului cu spondiloliză prin hiperextensie;

– lezarea discului intervertebral.

III. **Tipul C:** este definit prin mecanismul traumatic caracteristic acestei leziuni care este rotaţia. Forţa traumei afectează atât coloană anterioară, cât şi

Scanned with OKEN Scanner

pe cea posterioară, aceste leziuni fiind cele mai instabile.

Anatomoradiologic leziunile de tip C sunt caracterizate de:

– lezarea întregului complex ligamentar;
– luxaţii în plan frontal (lateral);
– dezalinierea spinoaselor;
– fracturi ale apofizelor transverse;
– fracturi spiroide sau oblice ale corpului vertebral;
– rotarea segmentului vertebral sublezional în raport cu cel supralezional.

TRATAMENTUL INSTABILITĂŢII VERTEBRALE POSTTRAUMATICE

Confirmarea leziunii traumatice vertebrale şi fundamentarea clinică şi anatomoradiologică a instabilităţii zonei afectate impun măsuri terapeutice urgente care trebuie instituite la nivelul camerei de gardă.

Complexul manevrelor terapeutice care vizează leziunile traumatice ale coloanei vertebrale urmăreşte 3 obiective:

1. Protejarea măduvei şi a rădăcinilor nervoase.
2. Reducerea corectă a diformităţii vertebrale.
3. Fixarea sigură a segmentului vertebral lezat.

Îndeplinirea acestor obiective conferă şanse scopului propus: refacerea stabilităţii coloanei şi obţinerea unei recuperări neurologice cât mai satisfăcătoare.

Tabloul clinic şi bilanţul anatomoradiologic îndrumă conduita terapeutică spre opţiunea unei stabilizări provizorii sau a uneia definitive.

Stabilizarea provizorie

Pentru leziunile traumatice vertebrale amielice se poate opta pentru o imobilizare temporară cu scopul de a limita mişcările coloanei vertebrale, în special a flexiei şi a extensiei.

Imobilizarea temporară urmăreşte obţinerea unei stabilităţi provizorii până la momentul admisiei în spital sau este prima fază a tratamentului conservativ care prelungeşte până la consolidare această imobilizare iniţială[88].

Coloana cervicală este cel mai dificil de stabilizat datorită extremei mobilităţi şi a instabilităţii caracteristice leziunilor traumatice de la acest nivel. Instabilitatea leziunilor traumatice cervicale poate complica brutal evoluţia bolnavului. În conformitate cu simptomatologia şi bilanţul investigaţiilor radiologice, imobilizarea poate fi relativă şi se va păstra gulerul tip Philadelphia aplicat în faza prespital sau este necesară o imobilizare mai rigidă şi se impune montarea unui halou ori a unei ortoze SOMI. În cazul pacienţilor conştienţi cu dislocaţii cervicale traumatice este necesară reducerea precoce prin tracţiune transcraniană şi imobilizare temporară în aşteptarea stabilizării definitive.

În cazul leziunilor traumatice ale coloanei toracale şi lombare, pentru leziunile considerate instabile, se pot folosi diverse tipuri de corsete. În perioada postacută a traumatismelor toracale se va aplica un corset antiflexie cu puncte de sprijin pe stern, simfiza pubiană şi în regiunea dorsală. Este de reţinut faptul că până la nivelul T9 traumatismele zonei toracale beneficiază şi de stabilitate anatomică conferită de cuşca toracică.

Anterior tratamentului definitiv al leziunilor traumatice lombare inferioare eficacitatea corsetului este subminată de caracteristicile biomecanice ale acestei zone la care se asociază mobilitatea bazinului şi coapsei. Soluţia clasică este corsetul cu crac ce imobilizează coapsa.

Stabilizarea provizorie a leziunilor traumatice toracolombare este conferită de repausul la pat, care este maniera de bază în asigurarea imobilizării. Pacientului i se interzic mişcările de ridicare şi întoarcere prin eforturi proprii. Aceşti pacienţi vor trebui întorşi în pat la fiecare 2 ore de către un personal bine instruit în acest scop, menţinându-se poziţia neutră a coloanei.

Stabilizarea definitivă

Odată admis în spital, pacientul va fi supus procedurilor de investigare şi diagnosticare a leziunilor traumatice şi a eventualelor complicaţii. Dacă bolnavul prezintă o leziune traumatică amielică se va adopta o atitudine eclectică, circumspectă în raport cu fiecare caz în parte şi vom căuta să protejăm măduva şi rădăcinile de efectele secundare oricăror manevre inutile şi periculoase.

Scanned with OKEN Scanner

Reducerea dezaxărilor coloanei vertebrale este un obiectiv deosebit de important în tratamentul leziunilor traumatice. Există 2 mari categorii de proceduri: închise şi deschise.

În ecuaţia dezideratului unei stabilizări vertebrale definitive, reducerea înseamnă decompresiunea măduvei prin refacerea dimensiunilor normale ale canalului spinal şi îndepărtarea precoce a compresiunii, care are o influenţă semnificativă asupra rezultatului terapeutic final[54].

Scopul declarat al tratamentului atât conservator, cât şi chirurgical îl reprezintă înlăturarea compresiunii structurilor nervoase, refacerea stabilităţii coloanei şi obţinerea unei recuperări neurologice optime.

1) Reducerea închisă a dezaxărilor

Include toate procedeele nechirurgicale prin care se poate obţine realinierea segmentelor coloanei vertebrale şi care sunt: reducerile manipulative, posturale şi prin tracţiune transcraniană continuă.

Reducerea manipulativă apelează la o succesiune de mişcări care să readucă în poziţie anatomic normală articulaţia intervertebrală într-o manieră similară cu reducerea ortopedică clasică. Chiar încununate de succes, aceste manevre reprezintă performanţe izolate ale unor ortopezi abili. Complicaţiile neurologice grave ce pot însoţi aceste proceduri sunt inacceptabile, motiv pentru care acest tip de reducere este proscris.

Reducerea posturală a fost o procedură utilizată pe scară largă şi cu bune rezultate. În prezent este parţial abandonată datorită imobilizării prelungite pe care o implică şi noilor posibilităţi mai sigure de reducere existente în momentul actual.

Procedeul utilizat în reducerea fracturilor cervicale amielice, prin tasare anterioară a corpului vertebral, este reducerea prin hiperextensie posturală dată de greutatea capului. Pacientul este culcat pe o masă la extremitatea căreia este fixată o şină metalică cu lăţimea de 7,5 cm şi care depăşeşte marginea mesei cu 30 cm. Vârful acestei şine trebuie să ajungă la nivelul regiunii cervicotoracale a pacientului. Capul bolnavului este susţinut în timpul poziţionării şi apoi este lăsat să suspende în reclinare. Greutatea şi basculareа capului realizează întinderea şi hiperextensia coloanei cervicale care se axează, reducând fractura. Examenul radiologic va confirma corectarea dezaxării. Aparatul gipsat sau din materiale termoplastice tip Minerva, care se aplică până la crestele iliace, fixează reducerea. Succesul manevrei este condiţionat de caracterul stabil şi amielic al leziunii şi vârsta preferabil tânără a pacientului[38].

Leziunile traumatice amielice ale coloanei toracale sunt majoritar fracturi prin tasare cuneiformă şi mai rar fracturi laterale ale corpului vertebral. Integritatea complexului ligamentar şi a peretelui posterior este păstrată. Stabilitatea acestui tip de fractură şi contribuţia cuştii toracice rigide contraindică orice manevră de reducere.

La nivelul joncţiunii toracolombare T11-T12-L1-L2 este localizat adevăratul centru traumatic al coloanei. Manevrele posturale au fost pe rând admise sau repudiate în cursul evoluţiei tratamentului TVM[6].

Cele mai uzitate procedee posturale sunt:

a. **Metoda Watson Jones,** deşi este incomodă, poate fi efectuată după o anestezie locală în focar sau cu o analgezie de bază. Principiul manevrei constă în hiperextensia posturală prin diferenţă de nivel obţinută prin aşezarea bolnavului în decubit ventral sprijinit la treimea medie a coapselor pe o masă şi cu coatele pe altă masă mai înaltă decât prima.

b. **Metoda Bahler** are ca principiu aceeaşi reducere posturală din procedeul Watson Jones, cu deosebirea că pacientul este suspendat de subţiori pe nişte chingi. Metoda este mai tolerabilă, bolnavul nefiind obligat să se susţină cu coatele pe marginea mesei.

c. **Metoda Solmon** utilizează o pernă pneumatică interpusă între pat şi pacientul în decubit dorsal, care umflată progresiv realizează reducerea dorită.

d. **Metoda Davis** realizează hiperextensia coloanei prin ancorarea picioarelor la înălţime de un cablu cu ajutorul unui scripete. Bolnavul în decubit ventral este supus hiperextensiei prin arcuirea forţată a coloanei, secundară ridicării picioarelor şi şoldurilor.

e. **Metoda Dunlop** necesită o bună anestezie locală. Bolnavul este aşezat pe o masă ortopedică şi supus unei reclinări forţate efectuate prin aplicarea unei chingi în dreptul deformaţiei, concomitent cu extensia bipolară a coloanei vertebrale. Capul şi pi-

Scanned with OKEN Scanner

cioarele sunt fixate de sistemele de extensie ale mesei ortopedice prin căpăstrul Glisson şi bandajele gleznière. Progresiv se execută o întindere în ax pentru relaxarea musculaturii paravertebrale şi dezangrenarea fragmentelor vertebrale. Ulterior, se aplică o chingă de pânză lată de 15 cm în dreptul gibozităţii şi, cu ajutorul unui scripete fixat în tavan, se execută o tracţiune care reduce fractura. Rezultatul procedurii este verificat radiologic şi după obţinerea reducerii dezaxării se aplică pe loc corsetul gipsat.

Metodele de reducere posturală au marea calitate de a nu depăşi forţa necesară reducerii, coloana vertebrală găsindu-şi singură limita de extensie. Reducerea posturală nu trebuie efectuată la pacienţi vârstnici sau taraţi. Timpul scurs de la accident până la admisia în spital reprezintă un factor esenţial, pentru că fiecare oră pierdută micşorează progresiv şansele reducerii dezaxării.

3. Reducerea prin tracţiune transcraniană continuă: stabilizarea în urgenţă se adresează eminamente traumatismelor cervicale şi se realizează prin tracţiune transcraniană continuă. Transsecţiunea cervicală este un important ajutor în managementul fracturilor şi dislocaţiilor cervicale permiţând realinierea şi stabilizarea coloanei vertebrale. Scopul tracţiunii este refacerea diametrului canalului spinal. În contextul dramatic al unui TVM, realinierea dislocării cervicale este una din cele mai rapide metode de creştere a diametrului canalului spinal. Refacerea dimensiunilor normale ale canalului spinal permite decompresiunea structurilor nervoase şi vasculare intrarahidiene iar îndepărtarea precoce a compresiunii este un factor de prognostic pozitiv.

Reducerea dislocaţiilor cervicale prin tracţiune transcraniană continuă, imaginată de Crutchfield în 1933, este varianta terapeutică cel mai des folosită.

Mijloacele de efectuare a tracţiunii transcraniene continue presupun utilizarea uneia din cele trei modalităţi practice de realizare: căpăstrul Glisson, potcoava şi haloul.

a. Dispozitivul imaginat de Glisson foloseşte un set de benzi rezistente care se aplică sub bărbie şi occiput fiind unite la nivelul vertexului.

Este cea mai puţin utilizată metodă, căpăstrul fiind incomod, nu permite aplicarea unei tracţiuni mari şi nu poate fi folosit decât 12-24 de ore. Indicaţia majoră a acestui dispozitiv se adresează cazurilor de traumatisme cervicale cu dezaxare la copii.

b. Reducerea dislocărilor cervicale prin tracţiune transcraniană continuă folosind potcoavă fixată de craniu a fost imaginată de Crutchfield în 1933 şi este varianta terapeutică cel mai des folosită.

Potcoava tip Gardner-Wells este cel mai uzitat dispozitiv şi se fixează prin perforarea tăbliei externe a oaselor parietale sub anestezie locală. Montarea potcoavei se face în plan frontal şi, în funcţie de rezultatul dorit, se optează pentru una din cele trei poziţii:

– dacă se urmăreşte o tracţiune în ax, fixarea potcoavei se face în planul liniei ce uneşte conductele auditive externe;

– dacă se doreşte fixarea capului în extensie, potcoava se fixează anterior conductelor auditive externe;

– dacă intenţia este de a aşeza capul în flexie, potcoava se va aplica posterior conductelor auditive externe.

Amploarea mobilităţii în flexie sau extensie a tracţiunii va fi direct proporţională cu mărimea distanţei dintre planul biauricular şi plasarea potcoavei. Cu cât potcoava va fi plasată într-un plan mai îndepărtat de axa conductelor auriculare externe, cu atât tracţiunea în ax a forţei aplicate va fi mai mică. În anumite circumstanţe, potcoava poate fi folosită pentru a aplica o tracţiune normală.

c. Haloul este un dispozitiv format dintr-un cerc metalic în formă de coroană care se fixează la calota craniană prin 4 şuruburi dinamometrice, 2 frontale antero-lateral şi 2 posterioare parietooccipitale implântate şi strânse sub anestezie locală. Materialele folosite în structura haloului sunt în prezent CT şi IRM compatibile.

Avantajele haloului rezidă din stabilitatea mult mai solidă a coloanei cervicale, permiţând mobilizarea şi transportul pacientului după reducerea dezaxării.

Pentru obţinerea reducerii dezaxării coloanei cervicale, se aplică greutăţi ce vor exercita tracţiunea. Cu cât leziunea cervicală este situată mai caudal, cu atât greutatea necesară pentru obţinerea reducerii va fi mai mare.

Contraindicaţiile aplicării potcoavei sau haloului sunt: leziunile extensive ale scalpului, fracturile comi-

Scanned with OKEN Scanner

nutive ale calotei craniene şi leziunile craniocerebrale ce necesită intervenţie chirurgicală de urgenţă.

Dacă nu există contraindicaţii, se va institui tracţiunea după principiul „cu cât mai repede cu atât mai bine". Trebuie însă subliniat că o tracţiune nepotrivită sau excesivă poate fi dezastruoasă pentru pacient şi, de aceea, se va aplica întotdeauna după ce s-a obţinut un diagnostic radiologic de bază. Rezultatul tracţiunii trebuie cuantificat de examinări neurologice şi IRM în serie. Grant şi colaboratorii au demonstrat relativa siguranţă a reducerii închise în traumatismele coloanei cervicale fundamentată de incidenţa scăzută a deteriorării neurologice.

Contraindicaţia absolută pentru aplicarea tracţiunii include dislocarea atlantooccipitală şi prezenţa concomitentă a unei fracturi deschise a craniului. Contraindicaţiile relative vizează orice leziune ligamentară completă fie anterioară, fie posterioară, cum întâlnim în luxaţia anterioară bilaterală cu leziune neurologică gravă.

Tracţiunea trebuie aplicată cu prudenţă la pacienţii cu spondilită anchilozantă, deoarece chiar creşteri mici ale greutăţii pot duce la o discontinuitate prea mare prin hiperdistracţie.

Pentru începerea tracţiunii, greutăţile trebuie adăugate în creştere progresivă pornindu-se de la o greutate iniţială de 1-1,5 kg înmulţit cu numărul nivelului cervical la care se găseşte leziunea (de exemplu, pentru luxaţia C5-C6 greutatea aplicată iniţial este de 1,5 kg × 6 = 9 kg). Greutatea maximă aplicată trebuie să fie individualizată, cu greutăţi mai mari la pacienţii cu gât musculos şi leziuni cervicale caudale. Miorelaxantele şi poziţia Trendelenburg inversată pot facilita reducerea dezaxării. Flexia sau extensia uşoară poate, de asemenea, facilita reducerea. Distracţia excesivă („overdistraction") a fracturii sau spaţiului discal, agravarea neurologică sau accentuarea durerii necesită reducerea imediată a greutăţii aplicate. După obţinerea reducerii, greutatea folosită la tracţiune se va micşora semnificativ. O luxaţie redusă necesită pentru menţinerea stabilităţii doar 1,5-4 kg, suficiente scopului de a limita mobilitatea cervicală.

Există, în literatura de specialitate, o considerabilă controversă referitor la rolul şi necesitatea efectuării examenelor IRM ca preambul al tracţiunii transcraniene la pacienţi cu fractură şi dislocare cervicală. Cu toate că tracţiunea şi realinierea coloanei pot provoca o hernie de disc acută, cu deteriorarea statusului neurologic, această complicaţie este rară la pacienţii conştienţi. Studiile de imagistică la traumatizaţii cervicali au relevat prezenţa herniei discale după reducere, dar semnificaţia clinică a acesteia este incertă. Majoritatea neurochirurgilor opiniază că restaurarea promptă a diametrului canalului spinal joacă un rol important în recuperarea neurologică după TVM.

Aplicarea tracţiunii la pacienţii cu fractură cu dislocare (facet-fracture) şi leziune neurologică completă trebuie încercată înaintea IRM-ului cervical. Dislocarea iatrogenă a discului secundară realinierii coloanei este rară. Acest aspect nu justifică timpul pierdut şi, eventual, riscul transportului unui pacient cu coloană cervicală neredusă pentru a obţine o prereducere cervicală cu IRM. La pacienţii selectaţi care sunt fără deficite neurologice sau care au leziuni incomplete, informaţiile suplimentare obţinute prin IRM pot justifica folosirea lui. Examinarea IRM este recomandată şi pacienţilor cu reducere închisă eşuată.

Tracţiunea transcraniană nu este lipsită de riscuri. Aceste riscuri apar când aparatul ligamentar intervertebral şi cel muscular paravertebral este compromis şi constă anatomic în hiperdistracţie vizibilă radiologic şi clinic prin agravarea simptomatologiei neurologice. Leziunile aparatului ligamentar fundamentează contraindicaţiile tracţiunii transcraniene: dislocaţia atlantooccipitală, luxaţia anterioară bilaterală cu leziune neurologică completă şi luxaţia pe terenul unui canal cervical stenotic constituţional sau dobândit.

Reducerea închisă realizată prin manipulare, procedee posturale ori tracţiune transcraniană continuă are drept ţel major îndepărtarea compresiunii prin restaurarea diametrelor canalului spinal.

Aproximativ 60% din traumatismele cervicale şi 75% dintre cele toracolombare beneficiază de tratamentul conservativ ortopedic.

Tratamentul ortopedic constă în imobilizarea externă a segmentului vertebral lezat pe o perioadă de timp necesară obţinerii unei consolidări naturale.

Indicaţiile tratamentului ortopedic se adresează pacienţilor ce îndeplinesc următoarele criterii:

1. Instabilitatea vertebrală este consecinţa exclusivă a unei leziuni osoase.

Scanned with OKEN Scanner

2. Pacientul nu prezintă deficite senzitivomotorii.
3. Investigaţiile paraclinice nu evidenţiază o compresiune meduloradiculară.
4. Nu există leziuni ligamentare severe.
5. Pacientul se află într-un status medical stabil.

Mijloacele ortopedice de imobilizare externă sunt diferite în funcţie de topografia leziunii şi eficienţa lor în restricţionarea anumitor mişcări.

Leziunile traumatice ale coloanei cervicale beneficiază de cele mai numeroase tipuri de ortoze, deoarece la acest nivel imobilizarea este mai eficace, iar solicitările exercitate în acest segment sunt mai reduse.

Cele mai uzitate mijloace de imobilizare cervicală sunt[88]: colierul sau gulerul tip Philadelphia, care este confecţionat din material dur, înglobează bărbia şi are puncte de sprijin pe occiput, bărbie, stern şi, eventual, pe porţiunea superioară a coloanei toracale.

1. Ortoza tip Guilford constă, în esenţă, dintr-un inel dispus în jurul occiputului şi bărbiei conectat la un dispozitiv în formă de şa cu doi stâlpi de sprijin toracic anterior şi posterior.

2. Ortoza de imobilizare sternooccipitomandibulară „SOMI" oferă puncte de sprijin mult mai solide şi la distanţă de leziune. Eficienţa sa este maximă în leziunile cervicale superioare prin protecţia conferită împotrivă flexiei. Este inadecvată pentru leziunile tip hiperextensie din cauza fragilului suport occipital. Dispozitivul de imobilizare beneficiază şi de un accesoriu frontal pentru a permite pacientului să mănânce confortabil fără suportul mandibular.

3. Ortoza tip Yale este o variantă extinsă a gulerului Philadelphia fiind eficientă în protejarea coloanei cervicale împotriva flexiei-extensiei şi rotaţiei. Imobilizarea este deficitară faţă de mişcarea de flexie laterală pe care o combate numai în proporţie de 50%.

4. Dispozitivul Halo-Vest controlează eficient motilitatea coloanei cervicale îndeosebi pentru segmentul superior şi inferior. În cazul în care tracţiunea continuă transcraniană a fost realizată cu haloul, acesta poate fi ataşat la un corset toracic cu ajutorul unor tije metalice.

5. Minerva gipsată sau din materiale termoplastice este mai eficientă, din punct de vedere al stabilităţii, decât ortoza SOMI, în special pentru leziunile segmentului cervical inferior. Pentru o imobilizare corectă, minerva trebuie ajustată fără a leza ţesutul cutanat. Minerva ajunge până în regiunea parietooccipitală dar lasă libere urechile, fixează bărbia şi evită comprimarea unghiului mandibular. Sprijinul pe umeri implică asigurarea libertăţii de mişcare a braţelor la orizontală. La nivelul toracelui, sprijinul se face anterior pe linia mamelonară şi posterior pe omoplaţi. Minerva gipsată se confecţionează cel mai corect cu pacientul în poziţie şezând, tracţiunea fiind plasată pe verticală. După întărirea gipsului se poate înlătura tracţiunea.

Tratamentul ortopedic al leziunilor traumatice ale coloanei toracolombare a fost popularizat de Sir Guttman şi codificat de către Bohler.

Mijloacele de imobilizare sunt reprezentate de corsete ce limitează flexia şi au punctele de sprijin pe stern, simfiza pubiană şi regiunea lombară. Ventral, zona periombilicală este menajată, practicându-se o fereastră.

Indicaţia corsetului toracolombar vizează imobilizarea unui focar de fractură stabil după reducere şi numai la pacienţii fără simptomatologie neurologică.

Pentru fracturile lombare inferioare soluţia este corsetul cu crac ce imobilizează pelvisul şi coapsa cu preţul unui disconfort major. Materialele plastice termoformabile pot înlocui clasicul corset gipsat, permiţând toaleta pacientului[80,81].

2) Reducerea deschisă a dezaxărilor

Reducerea deschisă, sângerândă, a dezaxărilor presupune intervenţia chirurgicală în focar, cu scopul restabilirii dimensiunilor canalului spinal şi al fixării coloanei vertebrale printr-un procedeu operator, în vederea stabilizării leziunii şi a prevenirii disfuncţiilor secundare. Stabilizarea focarului lezional facilitează îngrijirea pacientului şi permite începerea reeducării funcţionale. Reducerea şi fixarea suprimă deformările secundare traumatismului generatoare de tulburări funcţionale precoce şi tardive.

Reducerea deschisă urmăreşte refacerea axului spinal modificat de traumatism. Operaţiile de axare vizează, în special, luxaţiile ireductibile în care apofizele articulare nu pot fi dezacroşate prin manevre nesângerânde şi cazurile în care eventualele manevre

Scanned with OKEN Scanner

ortopedice sau de tracţiune pot periclita conţinutul canalului spinal. Odată obţinut dezideratul propus, etapa următoare o reprezintă stabilizarea definitivă prin fixarea leziunii instabile. Aceasta se realizează prin sinteze ortopedice caracteristice regiunii vertebrale, nivelului şi tipului leziunii. Scopul urmărit este prevenirea unei alunecări ulterioare, evitarea leziunilor meduloradiculare şi înlăturarea durerilor invalidante. Tehnica aleasă este subordonată dezideratului de a conferi coloanei vertebrale traumatizate o stabilitate suficientă pentru a permite mobilizarea precoce a pacientului.

În cazul traumatizaţilor cu stare generală bună şi stabili din punct de vedere medical, este recomandată intervenţia precoce în primele 24 de ore de la accident. Indicaţia majoră de intervenţie chirurgicală urgentă o reprezintă situaţia argumentată prin agravarea neurologică, la cazurile cu compresiune medulară demonstrată imagistic. În acest caz, intervenţia chirurgicală are drept scop principal decompresiunea măduvei[90].

TRATAMENTUL CHIRURGICAL AL TVM

Procedeele chirurgicale specifice abordării patologiei traumatice vertebromedulare au drept scop triada: *decompresiunea conţinutului canalului spinal, reducerea dezaxării şi stabilizarea coloanei vertebrale.* Se recomandă efectuarea intervenţiilor într-un singur timp operator.

A. *Intervenţiile chirurgicale decompresive* urmăresc îndepărtarea elementelor compresive şi a fragmentelor de disc dilacerat expulzate în canal.

Calea de abord şi excizia calusului osteodiscal trebuie să confere maximum de siguranţă măduvei, evitând manipularea sacului dural.

Intervenţia chirurgicală decompresivă are indicaţie urgentă în cazurile cu compresiune medulară demonstrată imagistic.

Căile de abord se pot clasifica în căi anterioare, posterioare, postero-laterale şi laterale.

a. **Calea anterioară** este maniera cea mai utilizată în regiunea cervicală, întrucât, în marea majoritate a cazurilor, abordează direct elementul compresiv. În restul coloanei utilizarea abordului anterior este limitată la joncţiunea cervicotoracală, segmentul toracal superior T1-T3 şi pentru coloana lombară.

Pentru abordarea coloanei toracale superioare este necesară secţionarea manubriului sternal şi deschiderea mediastinului superior.

Abordul median transabdominal şi transperitoneal pentru coloana lombară permite rezolvarea cu precădere a leziunilor traumatice ale corpului L5 şi discului subiacent. Segmentul inferior al coloanei lombare este de obicei imposibil de abordat prin lombotomie din cauza crestei iliace. Calea anterioară poate fi utilizată şi pentru restul coloanei lombare dar implică decolarea aortei abdominale şi venei cave inferioare.

b. **Calea posterioară** este abordul cel mai uşor pentru a ajunge la structura coloanei vertebrale. Incizia pielii pe linia mediană şi dezinserarea musculaturii paravertebrale descoperă arcul vertebral posterior permiţând proceduri de excizie osoasă de amploare diferită. Scopul urmărit de operator va hotărî planul operator şi direcţia de atac a leziunii.

Calea posterioară permite următoarele tehnici operatorii: hemilaminectomia, laminectomia, transversoartropediculotomia şi costotransversectomia.

c. **Calea postero-laterală** permite abordul lateral extracavitar (extrapleural sau extraperitoneal) al coloanei toracale ori lombare.

Această cale permite, prin dezinserarea musculaturii paravertebrale şi depărtarea ei pe deasupra spinoaselor, avantajele combinate ale căii posterioare cu abordul lateral extracavitar.

d. **Calea laterală** asigură abordul coloanei toracale T4-T10, joncţiunii toracolombare T11-L1 şi coloanei lombare L2-L4. Tehnicile operatorii ce folosesc această cale sunt:

1. *Toracotomia laterală* cu abord transpleural al coloanei toracale T4-T10.

2. *Toracofrenolaparotomia* pentru joncţiunea toracolombară T11-L1, tehnică ce implică secţiunea diafragmei.

3. *Lombotomia* permite abordul extraperitoneal al coloanei lombare L2-L4.

Scanned with OKEN Scanner

B. *Intervenţiile chirurgicale de axare* au drept scop refacerea axului vertebral modificat de traumatism. Reducerea deschisă a dezaxărilor implică alegerea căii de abord anterioară sau posterioară. Pentru leziunile traumatice ale coloanei cervicale:

1. Reducerea deschisă pe **cale anterioară** are avantajul de a fi realizată după efectuarea decompresiunii. În acest mod riscul unei compresiuni discale neevidenţiate imagistic este înlăturat.

2. Reducerea deschisă pe **cale posterioară** nu este soluţia de primă intenţie, deoarece cauza compresiunii se găseşte de cele mai multe ori anterior de sacul dural. Condiţia utilizării abordului cervical posterior este ca elementul compresiv să fie reprezentat de o fractură a arcului vertebral posterior. Această cale permite şi decompresiunea radiculară, însă cu condiţia sacrificării faţetelor articulare, ceea ce induce instabilitate suplimentară.

Abordul cervical posterior permite reducerea luxaţiei atunci când alte soluţii au dat greş. Dezavantajul major al reducerii pe această cale deschisă este că menţine aceleaşi riscuri ca ale tracţiunii transcraniene continue, implicând riscul agravării neurologice.

Avantajul reducerii deschise pe cale posterioară constă în posibilitatea practicării unor sinteze optime pe zone întinse.

În cazul agravării neurologice se impune efectuarea examenului IRM şi, dacă se confirmă existenţa sau migrarea discului în canal, decompresiunea anterioară trebuie efectuată imediat.

Axarea leziunilor traumatice toracale şi lombare pe cale deschisă se realizează intraoperator prin poziţionarea pacientului, pe masa de operaţie, în hiperextensie. În acest mod se reduce compresiunea pe faţa anterioară a sacului dural şi se favorizează finalizarea procedeului chirurgical.

C. *Intervenţiile chirurgicale de stabilizare* au drept obiective fixarea stabilă a unei leziuni vertebroligamentare, evitarea unei dezaxări ulterioare şi a posibilelor complicaţii invalidante.

Fixarea focarului lezional, după axare, se realizează prin sinteze care au caracteristicile lor după regiunea vertebrală, după nivelul leziunii şi după tipul traumatismului vertebromedular. Abordul leziunii în vederea sintezei se efectuează fie pe cale anterioară, fie pe cale posterioară.

Segmentul vertebral cervical foarte mobil şi instabil beneficiază de cele mai variate procedee de sinteză, ce urmează, logic, operaţiei de axare.

Rahisintezele anterioare

– În leziunile zonei cervicale axiale, abordul anterior este indicat în fixarea directă a fracturii de odontoidă tip II şi III şi în cazul spondilolistezisului traumatic al axisului (fractura spânzuratului – James Wood).

– Procedeul de fixare directă a odontoidei cu unul sau două şuruburi oferă cea mai bună şansă de consolidare a focarului de fractură. Abordul utilizat este cel clasic, submandibular retrofaringian. Această tehnică chirurgicală permite plasarea şurubului tip „lag screw" cu canal central de ghidaj la marginea anteroinferioară a corpului C2 direcţionat către vârful odontoidei.

Procedeul de fixare anterioară directă a odontoidei poate fi grevat de complicaţii grave: leziunea faringelui – eroare în poziţionarea şurubului cu consecinţa unor leziuni vasculare sau nervoase, fractura şurubului etc.

Tehnica de fixare transarticulară pe cale anterioară presupune plasarea a două şuruburi transarticular prin masa laterală C2 în masa laterală C1.

– Spondilolistezisul traumatic al axisului cunoscut sub termenul de „fractura spânzuratului" se produce printr-un mecanism care implică asocierea unei hiperextensii iniţiale cu o încărcare axială ce produce fractura istmului vertebral – „pars interarticularis", dilacerarea discului intervertebral C2-C3 şi ruptura ligamentului longitudinal posterior. Ultima forţă ce acţionează, pentru completarea acestui tip de leziune, este hiperflexia. Aceasta produce ruptura ligamentului longitudinal anterior, translaţia şi angularea corpului vertebral C2 pe C3. Frecvent se remarcă şi tasarea anterioară a corpului C3 ca un element asociat în cadrul acestei leziuni traumatice complexe. Deoarece ultima forţă care acţionează este hiperflexia, reducerea dezaxării se realizează în direcţia opusă forţei

Scanned with OKEN Scanner

ce a produs-o. Procedeul optim în acest caz este tracţiunea transcraniană cu extensie. Procedeul de fixare prin abord anterior îl reprezintă sinteza anterioară C2-C3, care este modalitatea cea mai logică întrucât se adresează direct elementului anatomic lezat, respectiv discul C2-C3.

– Intervenţiile chirurgicale de stabilizare a traumatismelor coloanei subaxiale C3-C7 au, ca procedeu de primă intenţie, abordul anterior, urmat eventual de abordul posterior dacă primul nu a permis reducerea. Tratamentul chirurgical optim este abordul anterior cu fuziune intercorporală ce combină sinteza intersomatică cu grefon şi fixarea cu placă metalică. Limitarea clasică privind stabilizarea postoperatorie a diminuat sensibil graţie noilor sisteme de sinteză care permit o stabilizare adecvată[89].

– În cazul traumatismelor vertebromedulare toracale şi lombare, abordurile pe cale anterioară sau antero-laterală sunt indicate în fracturile compresive, stabile, fără lezarea coloanei posterioare. Această cale de abord respectă integritatea lamelor, articulare-lor, complexului ligamentar posterior şi musculatura paravertebrală. Procedeul permite înlăturarea elementelor compresive situate anterior: disc, fragmente osoase şi fuziunea intersomatică: grefă osoasă sau implant metalic şi instrumentaţie anterioară.

Se asigură în acest fel reconstrucţia coloanei anterioare. Instrumentaţia de fixare metalică anterioară are drept scop să împiedice luxarea grefonului sau a implantului metalic intercorporal şi să ofere un plus de stabilitate încărcării axiale a coloanei. Operaţiile de stabilizare pe cale anterioară însumează abordul transtoracic, transabdominal retroperitoneal şi transperitoneal sau abordul combinat prin toracofrenolaparotomie. Vizibilitatea directă oferită de aceste căi de abord asupra sacului dural şi buna reconstrucţie corporală oferă indiscutabil un avantaj. Dezavantajele căii de abord anterior sunt: amploarea intervenţiei chirurgicale cu riscul complicaţiilor postoperatorii, convalescenţa prelungită, posibilitatea redusă de corecţie a dezaxărilor în plan sagital şi riscul tasării grefei osoase, al luxaţiei sau impactării implantului metalic în corpurile vertebrale adiacente. Frecvent, există leziuni ligamentare posterioare semnificative neevidenţiate de investigaţii, de aceea, de multe ori, întreg montajul anterior trebuie suplimentat cu o sinteză metalică posterioară.

Rahisintezele posterioare

Joncţiunea craniocervicală şi zonele axială şi subaxială ale coloanei cervicale prezintă deseori leziuni care recomandă abordul posterior, fie pentru decompresiune, fie pentru a permite reducerea şi fixarea unei dezaxări ireductibil.

– Zona axială (C0-C2) este definită de caractere anatomice şi funcţionale ce ridică multiple dificultăţi în realizarea unei sinteze. Acest aspect se datorează următorilor factori: angulaţia occipitocervicală, mobilitatea extremă în flexie-extensie şi de rotaţie a acestei articulaţii cruciate, iar, din punct de vedere tehnic, precaritatea punctelor de sprijin a dispozitivelor de fixare pe care le oferă sfericitatea occipitalului, dimensiunea redusă şi convexitatea apofizelor şi lamelor vertebrelor C1 şi C2. Din aceste motive au fost propuse mai multe tehnici de sinteză[11].

– Fracturile condililor occipitali sunt leziuni rare şi dificil de diagnosticat. În prezent, îmbunătăţirea remarcabilă a investigaţiei radioimagistice CT au uşurat diagnosticul acestei afecţiuni traumatice. Conform clasificării lui Anderson şi Montesano tipurile I şi III au potenţial instabil. În cazul unei instabilităţi demonstrate a zonei C0-C2 se va practica fuziunea occipitocervicală.

– Luxaţiile occipitoatlantoidiene se întâlnesc preponderent la victimele accidentelor de circulaţie, cel mai frecvent fiind afectaţi pietonii loviţi de vehicule cu motor. După obţinerea reaxării, leziunea fiind exclusiv ligamentară şi extrem de instabilă, se va practica sinteza posterioară occiput-C2, eventual occiput-C3.

– Fracturile atlasului, după clasificarea Landells, fie nu sunt însoţite de dislocarea fragmentelor osoase tipul I şi III, fie îmbracă forma fracturii prin dispersie tip II-Jefferson. Dacă investigaţia IRM evidenţiază ruptura ligamentului transvers, se recomandă sinteza posterioară C1-C2. Procedeul constă într-o fixare posterioară bilaterală ce solidarizează vertebrele C1 şi C2.

Scanned with OKEN Scanner

Deosebit de fiabilă prin soliditatea montajului, metoda compromite rotaţia C1-C2[8,10].

– Fracturile odontoidei produc o dezaxare anterioară sau posterioară care trădează o instabilitate în translaţie apărută secundar compromiterii complexului ligamentar format din ligamentele alare, ligamentul transvers şi ligamentul apical al dintelui. Chiar dacă anatomic aceste ligamente sunt intacte, funcţia lor dispare, pentru că fixarea corpului axisului se realizează prin intermediul odontoidei[51]. Fixarea chirurgicală prin abord posterior se realizează prin variate proceduri grupate în: filodeza C1-C2 prin tehnicile Gallie, Brooks sau Sonntag, sinteza posterioară transarticulară C1-C2 şi fuziunea occiput-C2 sau occiput-C3.

– „Fractura spânzuratului" sau spondilolistezisul traumatic al axisului are indicaţie chirurgicală precoce în cazurile în care instabilitatea accentuată împiedică menţinerea axării în halou. Procedeul de fixare posterioară este sinteza C1-C3.

– Zona cervicală subaxială C3-C7 are drept funcţie dominantă mobilitatea. Această caracteristică îşi pune amprenta asupra formelor şi categoriilor de leziuni secundare traumatismelor vertebromedulare şi este responsabilă de riscul crescut al manipulării pacientului. Cea mai mare parte a leziunilor traumatice ale zonei C3-C7 este reprezentată de luxaţii, ceea ce presupune o leziune discoligamentară. Rahisinteza posterioară trebuie să păstreze la maximum posibil mobilitatea coloanei cervicale[2]. Indicaţiile sintezei prin abord posterior depind de următoarele condiţii:

- lipsa unei compresiuni meduloradiculare anterioare;
- prezenţa unei fracturi compresive de arc neural;
- necesitatea unei sinteze pe mai multe nivele;
- nevoia unui supliment de fixare posterioară în cazul în care stabilitatea obţinută prin abord anterior nu este suficientă sau reducerea luxaţiei nu a fost posibilă.

Din punctul de vedere al rahisintezelor posterioare, tehnicile chirurgicale sunt numeroase şi implică procedee de sinteză cu material osos şi cu material metalic.

Rahisintezele cu material osos sunt făcute după necesitate fie cu fragmente osoase, fie cu grefoane lungi, mai ales când există o breşă osoasă.

Dintre procedeele de sinteză cu os trebuie amintită tehnica Robinson-Southwich cu grefon tibial. Plasarea grefei osoase poate fi posterioară pe lamele vertebrale, laterală pe masele laterale sau interarticular.

Sintezele cu material metalic cuprind, în funcţie de tipul implantelor: filodeze, tehnici de fixare cu plăci şi sinteze cu tije.

Filodezele sunt tehnici de sinteză cu fir metalic şi reprezintă cel mai simplu procedeu care solidarizează două vertebre învecinate. Condiţia succesului este integritatea anatomică a acestor apofize şi relativa stabilitate a leziunii pentru ca forţele solicitante să nu fie excesive. Tehnicile de filodeză pot fi clasificate în sinteze interspinoase, sublamare şi transarticulare.

Filodeza interspinoasă oferă o stabilitate redusă datorită faptului că procesele spinoase sunt puţin dezvoltate cervical. Procedeul de filodeză sublamară este riscant şi grefat de posibile agravări neurologice.

Filodezele transarticulare sunt cele mai bune datorită stabilităţii pe care o realizează şi a riscurilor minore. Complicaţiile filodezelor sunt: cifoza, persistenţa instabilităţii, ruptura firului metalic, relaxarea etc.

Rahisintezele cu material metalic, plăci sau tije realizează o stabilitate mult mai bună decât filodezele şi, din punct de vedere biomecanic, sunt superioare sintezelor metalice prin abord anterior. Sinteza cu şuruburi în masele articulare poate fi utilizată şi în cazul pacienţilor supuşi anterior unei laminectomii.

Tehnicile de sinteză metalică prin abord posterior corectează atât instabilitatea acută, cât şi cea tardivă. Calea posterioară este soluţia unei fixări sigure şi imediate pentru că ea rezolvă problema rupturii complexului ligamentar posterior.

Rahisinteza combinată anterior şi posterior este rezervată aproape exclusiv luxaţiei anterioare bilaterale, deoarece este exclusă stabilitatea tuturor coloanelor biomecanice. Abordul combinat reuneşte două căi chirurgicale: calea anterioară, mai bună pentru decompresiune, şi calea posterioară superioară pentru sinteză. În plus, sinteza mecanică posterioară poate fi suplimentată şi cu o sinteză anterioară cu grefon intersomatic. Prin acest abord combinat se va îndeplini scopul rezolvării tuturor deziderateler patogenice.

Traumatismele vertebromedulare toracolombare beneficiază de rahisinteze posterioare metalice ce au

Scanned with OKEN Scanner

evoluat rapid în ultimii 20 de ani. Clasica tehnică de sinteză cu şuruburi transpediculare introdusă de Roy-Camille şi procedeul Harrington[64,65] ce foloseşte tije metalice şi cârlige cu priză pe elementele arcului neural au fost treptat înlocuite de două mari sisteme metalice de sinteză: unele utilizează plăci metalice pentru interconectarea elementelor de priză, iar celelalte utilizează prize metalice. Materialul metalic este fabricat din oţel inoxidabil sau titan. Sistemele cele mai utilizate în prezent sunt cele din titan IRM-compatibile.

Aceste sisteme de rahisinteză pot fi utilizate practic pe orice segment al coloanei vertebrale, indiferent de dimensiuni şi indiferent de deformările preexistente.

Sistemele cu tije permit aplicarea unor forţe de compresie sau distracţie între elementele de priză osoasă uşurând semnificativ reducerea unei luxaţii. Sistemele moderne de sinteză posterioară, universal utilizabile: Cotrel-Debansset, Texas Scottish Rite Hospital System, Universal Spine System etc., folosesc cârlige pediculare, laminare şi pentru procesele transverse precum şi şuruburi transpediculare. Aceste elemente de priză se interconectează folosind tije metalice maleabile şi conectori transversali. Toate sistemele moderne permit: reducerea dezaxărilor, refacerea curburilor fiziologice, fixarea segmentară în compresie sau distracţie cu fixare multipunct şi restaurarea înălţimii corpului vertebral.

LEZIUNILE TRAUMATICE ALE COLOANEI VERTEBRALE

Cunoaşterea aspectelor anatomice de bază ale coloanei vertebrale este indispensabilă recunoaşterii leziunilor ce pot fi întâlnite la un pacient traumatizat.

Coloana vertebrală ia naştere din condensarea mezodermului ce înconjoară tubul neural şi notocordul[1]. De-a lungul embriogenezei are loc segmentarea mezenchimului, ceea ce conduce la apariţia şi dezvoltarea a aproximativ 33-34 de unităţi ce vor constitui coloana vertebrală. Fiecare unitate este reprezentată iniţial dintr-un model cartilaginos la nivelul căruia apar, se dezvoltă şi fuzionează nucleii de osificare. Resturile notocordului din perioada embriogenezei contribuie la formarea discurilor intervertebrale. Acestea vor separa dar vor şi uni corpurile vertebrale între ele, acţionând ca un amortizor pentru şocuri şi contribuind la menţinerea poziţiei verticale şi a mobilităţii coloanei vertebrale.

Coloana vertebrală este alcătuită din 33 de elemente osoase dispuse de la baza craniului pe întreaga lungime a gâtului şi trunchiului, fiind împărţită în cinci subdiviziuni. Acestea includ trei segmente constituite din vertebre mobile: cervical, toracal şi lombar şi două segmente, alcătuite din vertebre sudate: sacrat şi coccigian. Vertebrele, împreună cu musculatura paravertebrală, ligamentele şi discurile intervertebrale, formează un suport puternic şi flexibil pentru corp. Toate vertebrele mobile, cu excepţia atlasului şi a axisului, au anumite caracteristici comune care definesc vertebra tip. Elementele de bază ale unei vertebre tip sunt corpul vertebral şi arcul vertebral alcătuit din doi pediculi şi două lame. Pediculii ataşează arcul de corpul vertebral. Lamele se unesc cu pediculii pentru a forma zidul posterior al foramenului vertebral ce protejează măduva şi învelişurile sale. Arcul vertebral prezintă şapte procese (apofize): un proces spinos, două procese transverse şi patru procese articulare. Procesele spinoase şi cele transverse servesc puncte de inserţie pentru muşchii paravertebrali care acţionează asemenea unor pârghii. Procesele articulare determină direcţiile şi gradele de libertate ale mişcărilor coloanei vertebrale.

Coloana vertebrală este solidarizată prin mai multe articulaţii şi este susţinută de muşchi şi ligamente. Două tipuri de articulaţii unesc vertebrele. Excepţia de la regulă o constituie articulaţiile dintre atlas şi axis. La nivelul coloanei vertebrale se pot distinge două serii de articulaţii: unele cu mobilitate redusă, numite articulaţii amfiartroidale sau simfize, iar altele cu mobilitate amplă, denumite articulaţii diartroidale sau sinoviale.

Discurile intervertebrale sunt articulaţii amfiartroidale tipice. Anatomic, discul intervertebral este alcătuit din nucleul pulpos, situat central, şi din inelul fibros, structura laminară, situat periferic. Pe secţiune sagitală nucleul pulpos este dispus excentric mai aproape de canalul spinal.

Articulaţiile interapofizare sunt articulaţii diartroidale. Procesele articulare vertebrale superioare şi inferioare sunt cunoscute sub numele de zigapofize,

Scanned with OKEN Scanner

de aceea articulaţia dintre ele mai poartă numele de articulaţie zigapofizară. Suprafaţa articulară, acoperită de cartilaj hialin este inclusă într-o capsulă fibroasă căptuşită de o membrană sinovială. Faţetele articulare posterioare prezintă variaţii ale formei, dimensiunilor şi orientării spaţiale în funcţie de segmentul vertebral. Mişcările de la nivelul acestor articulaţii sunt de tip translaţie, ele fiind permise de laxitatea capsulei articulare şi sunt limitate de ligamentele şi structurile osoase din jurul articulaţiei. Corpurile vertebrale sunt unite prin multiple structuri ligamentare.

Măduva spinală se găseşte în canalul spinal format din suprapunerea foramenelor vertebrale şi se extinde la adult de la foramen magnum până la nivelul platoului superior al corpului vertebral L2. Foramenele vertebrale sunt delimitate anterior de corpul vertebral, lateral de pediculii vertebrali, iar posterior de lamele vertebrale. Dimensiunile canalului spinal sunt maxime în regiunea cervicală şi lombară, zone ce coincid cu emergenţele rădăcinilor nervoase pentru membrele superioare şi respectiv inferioare.

O corectă evaluare diagnostică a pacientului cu traumatism vertebral este esenţială pentru stabilirea unei conduite terapeutice adaptate la caz şi a unui prognostic în concordanţă cu starea iniţială. Investigarea coloanei vertebrale trebuie avută în vedere, în contextul stării generale a pacientului. Este imperios necesar să se recurgă, în anumite condiţii date, la investigaţii imagistice care oferă maximum de informaţii.

Leziunile traumatice ale coloanei cervicale

Coloana cervicală este alcătuită din două zone distincte din punct de vedere embriologic, morfologic şi funcţional: zona axială, ce se întinde de la occiput până la al doilea disc cervical, C0-C2, şi zona subaxială, dispusă de la C3 la C7. Vertebrele cervicale pot fi clasificate în vertebre atipice: C1, C2 şi C7, şi vertebre tipice: C3-C6. Toate vertebrele cervicale prezintă un orificiu transversar rotund, la nivelul fiecărui proces transvers.

Leziunile traumatice ale zonei axiale C0-C2

Originalitatea morfologică a primelor două vertebre cervicale conferă şi leziunilor traumatice caractere ce le individualizează faţă de clasificările comune altor segmente.

– Atlasul diferă de celelalte vertebre cervicale prin forma sa unică de inel, fără corp, fără discuri adiacente şi fără proces spinos.

Din punct de vedere embriogenetic, odontoida reprezintă corpul vertebral al atlasului, ceea ce explică posibilitatea fuziunii accidentale dintre arcul anterior al atlasului şi odontoidă. Masele laterale sau masivele articulare sunt relativ voluminoase şi capabile să suporte solicitări axiale, fiind unite prin arcul anterior, pe faţa dorsală a căruia se găseşte o faţetă articulară ovalară pentru odontoidă şi arcul posterior mult mai lung decât cel anterior. Faţetele articulare superioare se articulează cu condilii occipitali pentru care reprezintă cavităţile glenoide. Faţetele articulare inferioare sunt orientate în jos şi înăuntru, articulându-se cu suprafeţele articulare superioare ale axisului şi permiţând rotaţia capului la nivelul articulaţiei atlantoaxoidiene. În porţiunea anterioară a fiecărei mase laterale proemină medial spre orificiul vertebral câte un mic tubercul constituind punctele de ancorare pentru ligamentul transvers al atlasului. Procesele transverse ale atlasului sunt cele mai lungi din segmentul cervical, se implantează pe masele laterale şi conţin foramenul arterei vertebrale. Ele constituie puncte de inserţie pentru muşchii rotatori ai capului.

Canalul osos delimitat de cele două arcuri ale atlasului este separat în două părţi prin ligamentul transvers: partea articulară, cu rol în dinamica corpului, şi partea medulară, care conţine şi protejează structurile nervoase.

– Axisul este a doua vertebră cervicală şi are un corp vertebral continuat anterior de elementul anatomic caracteristic acestei vertebre, procesul odontoid, care este corpul atlasului sudat pe axis. Acest fapt este dovedit de îngustarea diametrului odontoidei chiar înainte de joncţiunea acestei structuri cu corpul axisului. Pe faţa anterioară, odontoida prezintă o faţetă rotunjită pentru articularea cu marginea posterioară a arcului anterior al atlasului. Procesul odontoid are

Scanned with OKEN Scanner

poziţia şi funcţia unui pivot, care permite mişcarea de bază a articulaţiei C1-C2, rotaţia. În afara acestui rol major în mobilitate, odontoida fixată în partea articulară a atlasului de ligamentul transvers este un factor important de stabilitate, deoarece împiedică mişcările de translaţie în plan axial.

Procesele articulare superioare şi inferioare sunt orientate superior şi inferior. Ele nu formează coloane osoase, ca celelalte vertebre cervicale, deoarece articularele superioare sunt dispuse într-un plan anterior faţă de cele inferioare. Între procesele articulare se găseşte istmul sau pars interarticularis.

Procesele transverse sunt scurte şi orientate în sus şi înăuntru la aproximativ 25 de grade în ambele sensuri, iar procesul spinos este gros.

– Condilii occipitali au axul orientat oblic înainte şi medial pe o direcţie convergentă anterior. Suprafeţele condililor sunt convexe atât în plan frontal, cât şi în plan sagital. Această geometrie conjugată cu caracteristicile similare ale cavităţilor glenoide ale atlasului permite mişcarea şi amplitudinea flexiei-extensiei şi împiedică rotaţia în articulaţia C0-C1.

Traumatismele joncţiunii craniocervicale

Joncţiunea craniocervicală este o zonă de tranziţie cu caractere morfologice şi biomecanice specifice, având o funcţionalitate complexă şi vitală prin mobilitatea sa.

a. Fractura condililor occipitali. Este o leziune rară, dar frecvent subevaluată. În trecut, diagnosticul pe imaginile radiografice convenţionale era foarte dificil. Astăzi, îmbunătăţirea performanţelor radioimagistice ale CT permite decelarea acestor fracturi (fig. 4). Pacienţii prezintă un spectru larg de manifestări clinice de la simplă durere cervicală cu limitarea mobilităţii gâtului, până la asocierea modificării stării de conştienţă deficitelor motorii ale membrelor şi paralizii ale ultimelor perechi de nervi cranieni IX-XII[63]. Fracturile unilaterale reprezintă imensa majoritate iar cele bilaterale sunt rarisime. Rezultatul examenului clinic este de obicei nespecific. Morbiditatea la distanţă datorată durerii cervicale poate fi rezultatul unei fracturi nediagnosticate[11,14].

Clasificarea propusă de Anderson şi Montesano este cel mai larg utilizată.

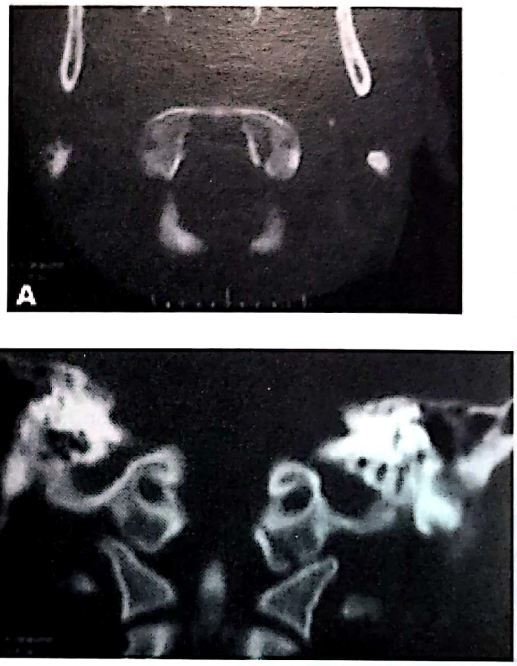

Fig. 4. Fractură intraarticulară fără deplasare de condil occipital - CT cervical cu reconstrucţie, faţă şi profil.

Ea are la bază criteriul morfologic al leziunilor şi mecanismul traumatismului şi distinge 3 tipuri de fracturi:

Tipul I este o fractură cominutivă a condilului occipital, cu sau fără deplasarea fragmentelor, produsă prin compresie şi cu stabilitatea păstrată.

Tipul II reprezintă o parte dintr-o fractură bazio-occipitală iradiată ce interesează condilul occipital. Se întâlneşte în cazul unui traumatism aplicat direct asupra craniului. Fractura este stabilă, neexistând leziuni ligamentare.

Tipul III constă într-o fractură-avulsie a inserţiei condiliene a ligamentului alar ce are ca rezultat deplasarea fragmentului fracturat din condilul occipital către foramen magnum. Mecanismul presupune o combinaţie de forţe care include rotaţia. Este considerată a fi o leziune potenţial instabilă. Acest tip de fractură a condilului occipital este de circa 4 ori mai frecventă decât tipul I.

În 1997 Tuli şi colaboratorii au propus o nouă clasificare bazată pe prezenţa sau absenţa fragmentelor osoase deplasate şi a stabilităţii joncţiunii craniocervicale. Caracterul stabil sau instabil al leziunii

Scanned with OKEN Scanner

este apreciat radiografic, CT şi IRM prin analiza integrităţii ligamentare.

Diagnosticul instabilităţii joncţiunii craniocervicale este fundamentat de următoarele criterii imagistice:

– rotaţia axială unilaterală în articulaţia occipito-atlantoidiană ce depăşeşte 8 grade,

– distanţa bazion-apexul odontoidei peste 6 mm,

– rotaţia atlantoaxoidiană în plan axial peste 45 de grade,

– evidenţierea IRM a rupturii ligamentului transvers al atlasului.

Această clasificare consideră fracturile condililor occipitali ca o parte dintr-un spectru larg de leziuni ale joncţiunii craniocervicale. Ea susţine că fracturile-avulsii ale condililor occipitali şi leziunile ligamentului alar reprezintă cauze necesare, dar nu suficiente ale instabilităţii craniocervicale.

Tuli şi colaboratorii au împărţit fracturile condililor occipitali în:

Tipul I – fractură fără deplasare.

Tipul II = fractură cu deplasare cu subgrupele:

a) nu sunt prezente leziuni ligamentare,

b) sunt prezente leziuni ligamentare.

Tipurile I şi IIa sunt considerate leziuni stabile, în timp ce tipul IIb este considerat leziune instabilă.

Suspiciunea unei fracturi a condililor occipitali trebuie clarificată în prezenţa următoarelor aspecte clinicoradiologice:

– durere cervicală în regiunea superioară, persistentă şi cu radiografii convenţionale normale,

– prezenţa paraliziei posttraumatice a nervilor cranieni IX, X, XI sau XII,

– prezenţa unui torticolis posttraumatic,

– tumefacţia părţilor moi prevertebrale sau retrofaringiene,

– prezenţa unei fracturi la nivelul scuamei occipitale,

– prezenţa unei fracturi sau luxaţii ale atlasului sau axisului.

Datorită marii diversităţi a tabloului clinic al pacienţilor cu fractura condililor occipitali, diagnosticul radioimagistic este esenţial. Radiografiile craniene şi cervicale realizate de rutină la pacienţii politraumatizaţi nu evidenţiază în general nici o anomalie.

Computer-tomografia este investigaţia de elecţie şi urmăreşte depistarea aspectelor patologice ale joncţiunii craniocervicale începând examinarea de la C2 cu secţiuni axiale de 1-2 mm atât cu fereastră de părţi moi, cât şi cu fereastră de os.

IRM nu oferă date de diagnostic suplimentare despre fracturile condililor occipitali, dar este cea mai bună metodă de diagnostic pentru evaluarea ţesuturilor moi cervicale, integrităţii membranei tectoria şi a ligamentului transvers al atlasului. De asemenea, IRM este o metodă valoroasă în cazul suspiciunii unei leziuni vasculare, utilizarea angio-IRM putând înlocui practicarea unei angiografii convenţionale.

Tratamentul tipurilor stabile de fractură este reprezentat de imobilizarea joncţiunii craniocervicale cu un guler Philadelphia care este o soluţie suficient de eficientă. Cazurile cu instabilitate demonstrată vor fi tratate prin fuziune occipitocervicală C0-C1. În conjunctura unei compresiuni prin fragmentele focarului de fractură asupra trunchiului cerebral, a nervilor găurii rupte posterioare sau a măduvei cervicale superioare se impune decompresiunea prin ablarea fragmentelor deplasate.

b. Luxaţiile occipitoatlantoidiene. Luxaţia occipito-atlantoidiană, sau cum mai este denumită „disocierea occipitoatlantoidiană", este o leziune traumatică foarte gravă, cu risc vital major şi o mortalitate posttraumatică imediată semnificativă. Din aceste motive, această leziune este întâlnită rar la un pacient spitalizat, frecvenţa ei situându-se sub 1% din totalul traumatismelor coloanei cervicale[4].

Acest tip de leziune necesită, pentru a apărea, aplicarea unei forţe vulnerante violente ce se produce preponderent în accidentele de circulaţie, victima fiind cel mai adesea pietonul lovit de un vehicul cu motor.

A doua categorie frecvent afectată o reprezintă pasagerii vehiculelor cu motor circulând cu viteză mare şi devenite victimele unor accidente de trafic rutier. Vârsta predilectă este cea pediatrică, luxaţia occipitoatlantoidiană fiind de două ori mai frecventă decât la populaţia adultă.

Factorii care predispun la apariţia acestei leziuni traumatice în special la copiii sub vârsta de 10 ani sunt: condilii occipitali mai puţin dezvoltaţi, fosele glenoide ale atlasului mai puţin adânci, articulaţia occipitoatlantoidiană mai plană decât la adult şi hiperlaxitatea ligamentară.

Scanned with OKEN Scanner

Stabilitatea biomecanică occipitoatlantoidiană depinde de normalitatea raporturilor dintre condilii occipitali şi faţetele articulare superioare ale atlasului, fiind menţinută de ligamentele alare şi membrana tectoria. În consecinţă, acţiunea complexă a unor forţe multiple care se produc preponderent în accidentele de circulaţie are drept rezultat deşirarea ligamentelor sau avulsia acestora de la nivelul punctelor de inserţie.

Simptomatologia este în general complexă. Gravitatea acestei leziuni este cel mai frecvent incompatibilă cu supravieţuirea fie prin lezarea directă a elementelor nervoase, fie prin afectarea arterelor vertebrale sau, mai rar, a arterelor carotide. Date fiind condiţiile de producere ale unei asemenea leziuni, în general, supravieţuitorii se încadrează în categoria politraumatizaţilor. Tabloul clinic este format dintr-o variabilă asociere a simptomelor craniocerebrale, semnelor de suferinţă a trunchiului cerebral şi afectării ultimelor perechi de nervi cranieni, precum şi diverse grade de deficit motor mergând până la tetraplegie. Luxaţia occipitoatlantoidiană se asociază cel mai frecvent cu traumatismele craniocerebrale şi craniofaciale, iar coexistenţa altor leziuni vertebrale la distanţă este mai mare decât la restul leziunilor traumatice vertebrale.

Clasificarea luxaţiilor occipitoatlantoidiene propusă de Traynelis se bazează pe sensul deplasării occiputului faţă de atlas, comparativ cu raporturile anatomice normale.

Conform acestui criteriu au fost descrise trei tipuri de luxaţie occipitoatlantoidiană:

Tipul I – Luxaţie anterioară, occiputul fiind alunecat anterior faţă de atlas.

Tipul II – Luxaţie verticală, occiputul fiind distanţat longitudinal faţă de atlas.

Tipul III – Luxaţie posterioară, occiputul fiind alunecat posterior relativ la atlas.

Luxaţiile occipitoatlantoidiene fiind leziuni exclusiv ligamentare, extrem de instabile şi potenţial neurogene, au o evoluţie naturală spre agravare.

Diagnosticul acestor leziuni traumatice este un element vital de care depinde viaţa pacientului. Luxaţia occipitoatlantoidiană trebuie suspicionată întotdeauna în circumstanţa unui accident de circulaţie având drept victimă un copil, cel mai des cu vârsta sub 10 ani şi semnele clinice ale alterării grave ale conştienţei, deficite ale nervilor cranieni IX-XII şi deficite motorii complete sau incomplete prin leziune medulară sau bulbară inferioară. Confirmarea diagnosticului clinic este stabilită de bilanţul radioimagistic.

Majoritatea pacienţilor traumatizaţi craniocervical beneficiază din momentul spitalizării de o radiografie standard a regiunii de interes în incidenţa laterală. Astfel se poate aprecia normalitatea sau anormalitatea raporturilor dintre occiput şi atlas. Evaluarea propusă de Harris şi colaboratorii în 1994 s-a dovedit cea mai simplă şi cea mai eficientă. Distanţa dintre bazion şi linia ce prelungeşte superior corticala posterioară a corpului axisului, numită linia axoidiană posterioară, defineşte intervalul bazion-axis. La 98% din adulţi şi la 100% din copii intervalul bazion-axis nu depăşeşte 12 mm[62].

Alte elemente de diagnostic radiologic sunt: linia bazilară Wackenheim, distanţa bazion-odontoidă, distanţa mandibulă-C1 sau C2, spaţiul intercondilo-faţetal şi raportul Powers.

Computer-tomografia cu imagini reconstruite în plan sagital şi coronal permite detectarea luxaţiilor occipitoatlantoidiene.

Imaginile coloanei cervicale obţinute prin examen IRM arată impactul suferit de părţile moi, structurile conţinute în canalul spinal şi leziunile ligamentare (fig. 5).

Tratamentul luxaţiei occipitoatlantoidiene depinde de starea generală a traumatizatului. În cazul manifestărilor de insuficienţă respiratorie, hipotensiune şi bradicardie, corectarea acestor disfuncţii este un factor esenţial supravieţuirii.

Luxaţia occipitoatlantoidiană trebuie obligatoriu tratată, întrucât agravarea simptomatologiei neurologice este regulă. Tratamentul definitiv implică tracţiunea transcraniană şi fixarea posterioară occiput-C2.

Luxaţiile tip II prin distracţie longitudinală sunt exceptate de la folosirea tracţiunii, riscul de agravare fiind mare. În luxaţiile tip I şi III tracţiunea este indicată, dar sub imperativul unei atente supravegheri clinice şi radiologice. Tracţiunea se aplică pe coroana haloului şi, după obţinerea relaxării, se completează montajul haloului pentru o imobilizare eficace. Momentul chirurgical pentru fixare internă se hotărăşte imediat ce starea pacientului o permite. Procedeul chirurgical presupune fixarea posterioară occiput-C2 utilizând

Scanned with OKEN Scanner

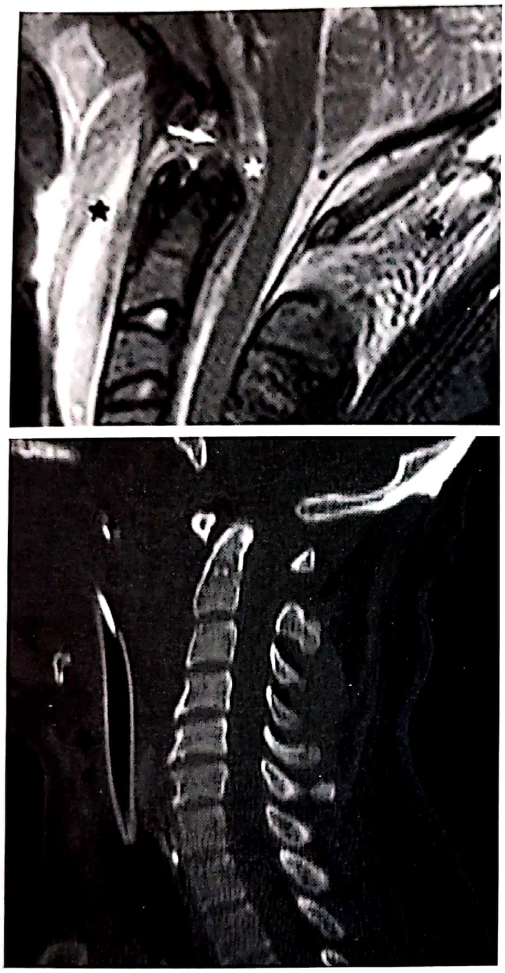

Fig. 5. Luxaţie atlantooccipitală. *a.* Imagine IRM care arată edem al părţilor moi, hematom epidural anterior de trunchiul cerebral, precum şi ruperea membranei tectoriale. *b.* CT cu reconstrucţie sagitală.

atât o instrumentaţie metalică pentru stabilizare imediată, cât şi grefon osos pentru a conferi o stabilitate sigură în viitor.

La pacienţii cu dezaxare minimă, cu simptomatologie neurologică absentă nu se aplică tracţiunea, ei beneficiind de imobilizare externă în prima etapă. Dat fiind faptul că leziunea este exclusiv ligamentară, practic fără potenţial de vindecare prin simplă imobilizare externă, singura soluţie rezonabilă este fixarea internă definitivă[36].

Traumatismele atlasului

Leziunile traumatice ale atlasului reprezintă între 3 şi 13% din numărul total al fracturilor cervicale (MN Hadley şi colab., 1988)[7] şi pot fi întâlnite izolat sau ca element lezional în contextul unui traumatism craniocervical sau plurivertebral.

CD Landells şi colab. au propus în 1988 o clasificare a fracturilor izolate de atlas, în trei tipuri de leziuni:

Tipul I – reprezentat de fractura unui singur arc: anterior sau posterior.

Tipul II – reprezentat de fractura ce interesează ambele arcuri ale atlasului.

Tipul III – reprezentat de fractura maselor laterale.

a. Fractura arcului anterior al atlasului. Fractura avulsie a arcului anterior al vertebrei C1, cunoscută şi sub numele de fractura Ramon-Soler, este o leziune rarisimă ca entitate izolată. Ea se produce atunci când forţele vulnerante de hiperextensie, ce acţionează asupra coloanei cervicale superioare, sunt proiectate asupra arcului anterior al atlasului prin intermediul ligamentului atlantoaxoidian intact. Rezultatul acestui mecanism este un traiect de fractură transversal sau/şi avulsia tuberculului anterior al atlasului. Fractura arcului anterior, ca leziune unică, nu determină, prin ea însăşi, nici instabilitate, nici deficite neurologice.

Examenul radiologic în incidenţă laterală evidenţiază fractura. Aceasta se vizualizează pe radiografia standard sub forma unui defect transparent transversal localizat în porţiunea mijlocie sau inferioară a arcului anterior al atlasului. Tomografia convenţională în plan sagital poate demonstra caracteristicile traiectului de fractură.

Examinarea CT vertebrală nu garantează diagnosticul leziunii, întrucât planul cupelor poate coincide cu planul fracturii. Reconstrucţiile bidimensionale 2D multiplanare şi tridimensionale 3D au o valoare majoră în evaluarea acestui tip de leziune.

Tratamentul fracturii arcului anterior este conservativ prin imobilizare externă în guler Philadelphia, vindecarea completă fiind regulă.

b. Fractura arcului posterior al atlasului. Fractura arcului posterior al vertebrei C1, deşi mai frecventă decât fractura arcului anterior, este o leziune relativ rară. Traiectul fracturii este localizat la nivelul şanţului arterei vertebrale, în imediata vecinătate a masei laterale, zonă de minoră rezistenţă.

Scanned with OKEN Scanner

Mecanismul de producere al acestei fracturi implică asocierea unei hiperextensii severe cu compresia arcului posterior al atlasului între occiput şi arcul axisului. Deoarece fractura interesează numai arcul posterior de fiecare parte înapoia maselor laterale această leziune traumatică este total diferită de fractura Jefferson.

Fractura arcului posterior al atlasului este o leziune pur osoasă, deplasarea fragmentelor poate fi minimă şi nu se înregistrează instabilitate atlantoaxoidiană.

Simptomatologia este reprezentată de durerea nucală, uneori iradiată pe traiectul nervului mare occipital şi redoarea antalgică a cefei[63].

Semnele neurologice lipsesc, cu excepţia prezenţei unei nevralgii Arnold. Leziunea arcului posterior al atlasului poate apărea izolată sau în asociere cu alte tipuri de fractură cervicală ce trebuie căutate şi excluse.

Diagnosticul radiologic este dificil, singura examinare radiografică posibilă a regiunii C1-C2 fiind incidenţa laterală. Deoarece fractura arcului posterior al atlasului este limitată la arcul neural, imaginea ţesutului prevertebral are aspect normal. Deplasarea în focarul lezional fiind minimă, incidenţele oblice pot fi necesare pentru identificarea fracturii.

Computer-tomografia este investigaţia de elecţie (fig. 6).

Tratamentul este pur conservator şi constă în repaus fizic şi imobilizare externă cu guler Philadelphia timp de 2-3 săptămâni.

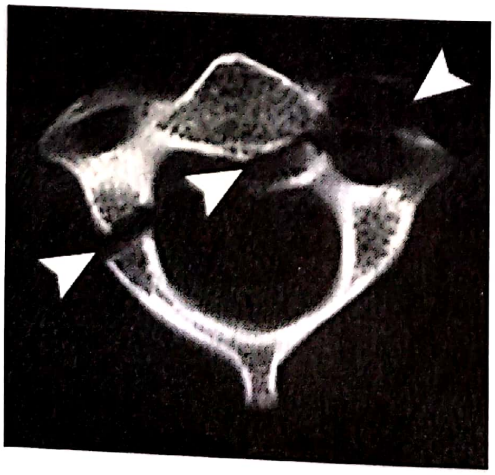

Fig. 6. Fractură unilaterală de arc anterior şi posterior al atlasului – CT axial.

c. Fractura Jefferson. Fractura cominutivă a atlasului sau fractura prin dispersie cu separarea maselor laterale a fost descrisă de Jefferson[73] în 1920. Mecanismul de producere al acestei leziuni propus de Jefferson este unanim acceptat şi astăzi. Fractura este rezultatul unei forţe cu impact la nivelul vertexului, de obicei prin cădere în cap. Această suprasolicitare mecanică se transmite, prin condilii occipitali, maselor laterale. Compresia în ax a vertebrei C1 este potenţată de structura rezistentă a vertebrei C2, care joacă rol de nicovală. Întrucât suprafeţele articulare, între care este strivit atlasul, sunt înclinate convergent, rezultanta forţelor vulnerante produce dispersia maselor laterale, care prin fuga lor în afară şi în jos rup arcul anterior, arcul posterior şi uneori ligamentul transvers, separându-se astfel.

Din punctul de vedere al clasificării propuse de Landells, fractura Jefferson este încadrată în tipul II. Studiile CT au demonstrat posibilitatea existenţei unor variante incomplete cu două linii de fractură anterioară şi posterioară, de aceeaşi parte a atlasului, producându-se separarea unei singure mase laterale. Fractura cominutivă a atlasului este rar întâlnită la copii[78].

Simptomele caracteristice sunt durerea suboccipitală spontană şi la presiune locală şi redoarea cefei. Semnele neurologice de obicei lipsesc, întrucât fragmentele osoase se îndepărtează de măduvă, lărgind canalul spinal. Atunci când apar deficite neurologice, ele sunt aproape invariabil cauzate de o altă leziune vertebrală[63].

Explorarea radiografică de coloană cervicală superioară în incidenţa antero-posterioară transbucală evidenţiază deplasarea în lateral a ambelor mase laterale. Fractura de la nivelul arcului posterior se vizualizează radiografic în incidenţă latero-laterală.

Computer-tomografia are rolul de a stabili cu precizie poziţia traiectelor de fractură, localizarea fragmentelor şi eventual prezenţa altor leziuni care nu au fost evidenţiate de radiografii (fig. 7).

Examenul CT demonstrează varianta uni- sau bilaterală a fracturii şi oferă date despre integritatea anatomică a ligamentului transvers. Lezarea ligamentului transvers al atlasului are ca rezultat mărirea intervalului atlantodentar anterior sau lateral. De asemenea, în cazul asocierii fracturii Jefferson cu o fractură verticală la nivelul uneia sau ambelor mase

Scanned with OKEN Scanner

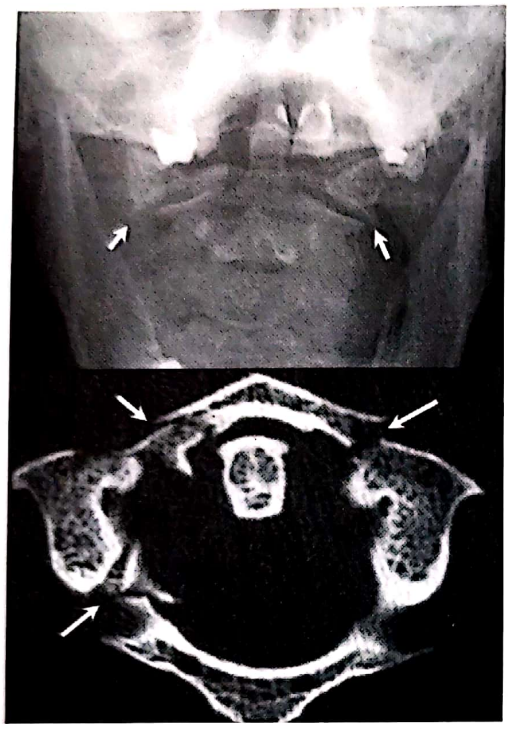

Fig. 7. Fractura Jefferson – imagine radiologică de faţă şi imagine CT axială – masele laterale sunt alunecate spre exterior, iar arcurile anterior şi posterior prezintă fracturi duble.

laterale se constată deplasarea laterală a fragmentului mai mare în timp ce fragmentul mic păstrează raporturi normale cu odontoida datorită ligamentului transvers rămas integru. În consecinţă, aspectul imagistic al deplasării în afară a unei mase laterale intacte indică ruptura ligamentului transvers, deci instabilitate care impune o soluţie terapeutică chirurgicală.

Imagistica cu RM este utilă în diagnosticul leziunii ligamentului transvers şi prin metoda angio-IRM se poate evidenţia o posibilă afectare a arterei vertebrale.

Tratamentul este predominant conservator prin imobilizare în guler Philadelphia, 8-12 săptămâni. Rezultatele sunt favorabile în 95% din cazuri. Soluţia unei proceduri chirurgicale este de luat în consideraţie în cazul rupturii ligamentului transvers asociate unei alte leziuni vertebrale şi în prezenţa unor deficite neurologice.

d. Fractura masei laterale a atlasului (fig. 8). Fractura acestor elemente articulare poate fi uni- sau bilaterală sub forma unei fracturi, cel mai frecvent



Fig. 8. Fractură de masă laterală dreaptă a atlasului – imagine CT coronală care evidenţiază creşterea distanţei atlantodentale.

cominutivă şi, mai rar, liniară. Mecanismul de producere constă într-o compresie axială forte, de scurtă durată, care acţionează asupra capului tangenţial şi striveşte pe o parte masa laterală respectivă. În cazul exercitării unei încărcări axiale asupra capului aplecat se produce o fractură bilaterală reprezentată de o tasare cu deformarea glenei articulare.

Leziunea este stabilă din punct de vedere biomecanic.

Simptomatologia este strict locală şi însumează limitarea antalgică a mişcărilor de flexie şi extensie. Semnele neurologice lipsesc.

Diagnosticul se bazează pe examenul CT care relevă poziţia fracturilor, mărimea deplasării fragmentelor osoase în cazul cominuţiei maselor laterale şi eventuală avulsie a ligamentului transvers de pe tuberozitatea maselor articulare. Tratamentul este pur conservator prin imobilizare externă în guler Philadelphia, durerea cedând în 4-6 săptămâni[7,63].

Traumatismele axisului

Axisul este o vertebră atipică articulată cranial de atlas, tot o vertebră atipică, şi caudal cu o vertebră cervicală tipică. Caracteristica axisului este procesul odontoid numit şi dinte sau epistrophee. Structura anatomică îi conferă axisului o rezistenţă crescută la nivelul segmentului neural. Zonele de rezistenţă scăzută ale axisului sunt odontoida şi porţiunea dintre pedicul şi istm[8].

Fracturile axisului au o frecvenţă cuprinsă între 17% şi 20% din totalul fracturilor cervicale. Leziunile

Scanned with OKEN Scanner

traumatice caracteristice sunt: fractura odontoidei, fracturile corpului axisului şi fractura „spânzuratului".

a. Fractura procesului odontoid al axisului. Fractura odontoidei este caracteristică atât adultului tânăr, între 20 şi 30 de ani, victimă a unui accident violent de circulaţie sau sport, cât şi a persoanelor vârstnice, între 65 şi 75 de ani, leziunea producându-se în cadrul unui traumatism minor cu suport vertebral fragil.

Frecvenţa fracturilor procesului odontoid al axisului este cuprinsă între 10% şi 15% din totalul fracturilor coloanei cervicale. Adeseori, leziunile odontoidei apar asociate cu fracturi ale masivului facial sau alte fracturi ale coloanei cervicale, în special ale arcului posterior C1 şi mai rar cu fracturi la nivelul coloanei cervicale inferioare.

Cel mai frecvent, fracturile odontoidei sunt simple dar pot fi şi cominutive, gravitatea leziunii depinzând de instabilitatea ce expune traumatizatul unui iminent risc vital.

Au fost propuse mai multe clasificări ale fracturilor de proces odontoid al axisului. Elementul comun al tuturor clasificărilor propuse îl reprezintă riscul de pseudartroză al leziunii. În 1974 Anderson şi D'Alonso au propus clasificarea cea mai frecvent utilizată, având la bază localizarea traiectului de fractură[18]. Conform acestor autori se disting 3 tipuri de fractură a procesului odontoid al axisului:

Tipul I este o leziune rarisimă reprezentată de o fractură oblică a vârfului odontoidei secundară avulsiei punctului de inserţie a ligamentului alar (fig. 9).

Tipul II este cel mai frecvent, reprezentând aproximativ 2/3 din totalul fracturilor de odontoidă. Anatomic, leziunea este reprezentată de o fractură transversală situată deasupra corpului axisului şi are un mare potenţial în favorizarea pseudartrozei (fig. 10). Acest tip de leziune, numită şi fractura „înaltă" de odontoidă, se limitează numai la procesul odontoid propriu-zis, traiectul tipic al fracturii fiind situat sub nivelul ligamentelor accesorii. Fractura de tip II se întâlneşte foarte rar la copii.

În cazul nedepistării sau în lipsa unui tratament corect, fractura procesului odontoid din tipul II nu se consolidează şi constituie entitatea denumită os odontoideum. Semnificaţia patologică a osului odontoideum

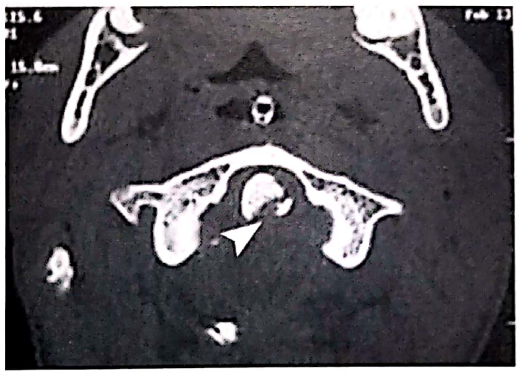

Fig 9. Fractură de odontoidă tip I – imagine CT axială.

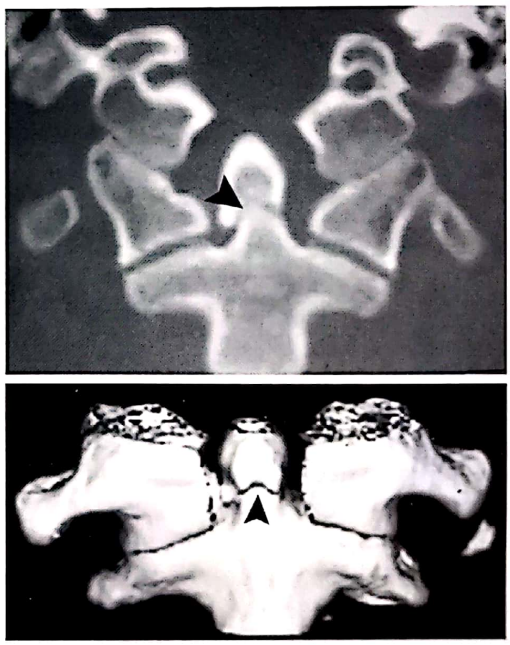

a

b

Fig. 10. Fractură de odontoidă tip II – imagine CT *(a)* coronală şi reconstrucţie 3D *(b)*.

constă în instabilitatea atlantoaxoidiană pe care o induce. Osul odontoideum, fiind fixat de arcul anterior al atlasului prin intermediul ligamentului transvers şi lipsindu-i continuitatea cu corpul axisului, se deplasează împreună cu atlasul expunând pacientul la riscul unei leziuni medulare în cazul unor traumatisme chiar minore.

În 1988, MN Hadley şi colab. au propus subtipul IIA caracterizat de cominuţia bazei odontoidei şi asociat cu dificultatea obţinerii şi menţinerii unei reduceri

Scanned with OKEN Scanner

adecvate[10]. Conform autorilor, frecvenţa acestui subtip este de aproximativ 5% din numărul fracturilor de tip II.

Tipul III reprezintă 1/3 din fracturile procesului odontoid şi constă într-o fractură situată în porţiunea superioară a corpului axisului sub baza odontoidei şi extinsă în spongioasa corpului vertebrei C2, fapt ce poate interesa faţetele articulare şi întrerupe structura inelului axoidian (fig. 11). Mai este denumită şi fractura „joasă" de odontoidă. Din punct de vedere biomecanic, este la fel de instabilă ca şi fractură de tip II, dar interesând o zonă alcătuită din ţesut osos spongios, acest tip de fractură se consolidează aproape întotdeauna.

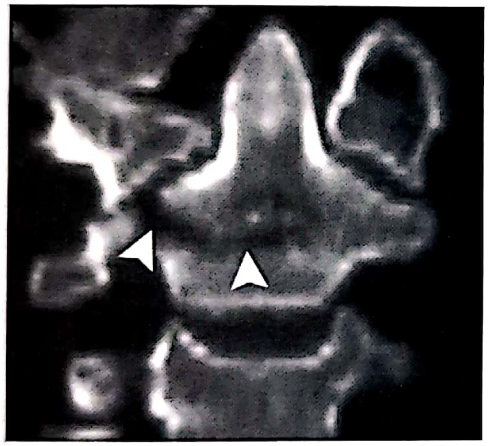

Fig. 11. Fractură de odontoidă tip III – imagine CT coronală.

Mecanismul producerii fracturilor de odontoidă a fost reprodus în experimentele efectuate de B Althoft în 1979 şi T Oda şi colab.[18] în 1991.

Din punct de vedere biomecanic, producerea unei fracturi de proces odontoid al axisului presupune o compresie axială şi o forţă de forfecare. În funcţie de unghiul sub care acţionează compresia axială se realizează unul din cele 3 tipuri de fractură. Experimentele au dovedit că tipul I este produs de o forţă aplicată la 90 de grade faţă de planul sagital, tipul II se produce la aplicarea forţei sub un unghi de 45 de grade faţă de planul sagital şi tipul III rezultă în urma unei compresii care a acţionat direct în planul sagital.

Semnele clinice sunt discrete şi nespecifice. Durerea occipitală, limitarea mişcărilor şi contractura musculaturii cefei sunt simptomele clinice ale acestei fracturi, ele putând lipsi la pacienţii vârstnici. În cazul unui politraumatism sau al asocierii pierderii conştienţei simptomatologia poate fi marcată. Fracturile fără deplasare nu generează semne neurologice, dar de cele mai multe ori odontoida alunecă anterior, antrenând şi atlasul solidar cu craniul. În această situaţie semnele neurologice devin evidente fie imediat după traumatism sau mai târziu, după luni şi ani, spontan sau în urma unui alt traumatism minor. Nevralgia în teritoriul C2 şi disfagia sunt principalele semne clinice ce pot evolua până la tetraplegie cu tulburări cardiorespiratorii.

Diagnosticul fracturilor procesului odontoid al axisului se pune pe baza radiografiilor standard, a tomografiei convenţionale şi a examenului computer-tomografic.

Radiografiile standard în incidenţa antero-posterioară şi latero-laterală evidenţiază traiectul fracturii şi eventuala alunecare a odontoidei.

Tipurile I şi II sunt caracterizate printr-un traiect de fractură transversal sau oblic transversal la nivelul odontoidei. Fracturile înalte de odontoidă cu deplasare minimă sunt identificate în incidenţa latero-laterală pe baza întreruperii corticalelor anterioară şi posterioară ale segmentului inferior al procesului odontoid.

Tipul III de fractură în incidenţa antero-posterioară transorală apare ca o linie curbă concavă inferior întinsă de la o faţetă articulară la cealaltă. Pe radiografiile în incidenţa latero-laterală fracturile tip III cu deplasare sunt uşor de recunoscut.

Traiectul unei fracturi poate fi mascat de suprapunerea altor structuri osoase atât pe incidenţa antero-posterioară, cât şi pe cea latero-laterală. În aceste circumstanţe este necesară recurgerea la tomografii convenţionale sau la examinarea CT urmată de reconstrucţii 2D multiplanare sau 3D de suprafaţă.

Examenul IRM este necesar în cazul complicaţiilor neurologice şi când se suspicionează leziuni ale ţesuturilor moi de vecinătate.

Bilanţul anatomoradiologic stabileşte caracterul instabil al leziunii. Orientativ direcţia traiectului de fractură poate fi evocator pentru instabilitatea fracturii. Astfel:

– Fracturile oblice, în jos şi înainte, care alunecă în mod natural anterior sunt totuşi stabile, întrucât musculatura cefei fixează focarul de fractură.

Scanned with OKEN Scanner

– Fracturile oblice, în jos şi înapoi, au o marcată tendinţă la alunecare posterioară şi în consecinţă sunt instabile.

– Fracturile transversale, cu traiect orizontal, pot aluneca atât anterior, cât şi posterior. În această categorie se încadrează o formă rară, dar deosebit de instabilă ce asociază tipul unei fracturi înalte de odontoidă cu mici fragmente osoase anterior şi posterior de traiectul fracturii, aspect radiologic ce reproduce imaginea tradiţionalei căşti a poliţistului londonez „Bobby".

– Fracturile cu dezaxare la examenul radiologic iniţial sunt considerate instabile şi vor fi tratate în consecinţă.

– Fracturile fără deplasare sau cu o minimă dezaxare pot fi evaluate din punct de vedere al stabilităţii printr-un examen radiologic dinamic. Această examinare în flexie-extensie este indicată numai în cazul unui pacient conştient şi se realizează de către neurochirurg. Absenţa mobilităţii în focarul de fractură orientează tratamentul către o metodă ortopedică. Punerea în evidenţă a unei instabilităţi impune soluţia unui tratament chirurgical.

Tratamentul fracturilor procesului odontoid al axisului trebuie adecvat tipului de fractură, caracterului stabil sau instabil al leziunii, vârstei şi ocupaţiei pacientului.

– Cazurile de fractură fără sau cu minimă deplasare, verificate în urma unui bilanţ radiologic dinamic, beneficiază de tratament conservator. Imobilizarea rigidă în halou este preferabilă şi conferă o rată bună de fuziune. Alte modalităţi de contenţie externă sunt minervele gipsate sau din material termoplastic cu sprijin sternodorsal, occipitomentonier şi frontal ce trebuie menţinut între 3 şi 6 luni pentru a obţine consolidarea focarului de fractură. Examenul tomografic permite aprecierea cu fineţe a evoluţiei consolidării. Fracturile încadrate în tipul I au practic întotdeauna indicaţie de tratament conservator.

În cazul fracturilor cu deplasare mai mică de 5 mm se va urmări o cât mai corectă reducere şi asigurarea unei cât mai stricte imobilizări. Reducerea se va face sub extensie scheletală urmărită fluoroscopic. Haloul permite atât reducerea, cât şi imobilizarea ulterioară a focarului de fractură îndeosebi la persoanele sub 50 de ani.

– Tratamentul chirurgical are indicaţie în cazul leziunilor instabile cu deplasare anterioară sau posterioară mai mare de 5 mm, îndeosebi la tipul II. Rahisinteza este necesară şi pentru cazurile la care fuziunea nu s-a obţinut prin tratament conservator.

Metodele chirurgicale cuprind tehnici de fixare posterioară şi anterioară a focarului de fractură redus. Procedeul chirurgical, indiferent de tehnica aleasă, se va desfăşura sub control fluoroscopic pentru a vizualiza calitatea axării focarului de fractură.

Rahisinteza posterioară se poate realiza prin procedeul de filodeză C1-C2, osteosinteză C1-C2 în compresie-distracţie şi sinteză transpediculoarticulară bilaterală C1-C2.

• **Filodeza posterioară** realizată cu fir metalic urmăreşte fixarea arcului posterior C1 la spinoasă sau lamele C2. Tehnica, indiferent de variantă: Gallie, Brooks sau Sonntag, se utilizează cu predilecţie la cazurile recente, reduse anterior intervenţiei şi doar în fracturile cu luxaţie anterioară. Din păcate, această tehnică este grevată de pseudoartroze, dislocări secundare cu căluş vicios, ruptura firului metalic şi necesitatea unei imobilizări rigide prelungite.

• **Osteosinteza posterioară C1-C2** în compresie-distracţie este aplicabilă numai în cazul integrităţii anatomice a arcului posterior C1. Ea nu poate fi utilizată dacă pacientul a suferit o prealabilă laminectomie la acest nivel sau fractura odontoidei este asociată cu o leziune a arcului posterior al atlasului.

Compresia fracturii se obţine graţie ansamblului de tije şi cârlige de tip Universal Spine System (USS) Cotrel Dubousset (C.D.), Texas Scottish Rite Hospital (TSRH) etc., plasate pe arcurile posterioare ale vertebrelor C1-C2. Aceste cârlige sunt poziţionate lateral de o parte şi de alta a unui „tutore" de distracţie intercalat median între atlas şi axis şi reprezentat fie de o autogrefă peronieră pentru o artrodeză definitivă, fie dintr-un bloc acrilic îndeosebi util pacienţilor în vârstă[2].

Soliditatea montajului conferă o mare fiabilitate în fracturile odontoide. La persoanele active, tinere, postoperator este suficientă o imobilizare cu guler moale. La persoanele în vârstă puţin active şi care suportă greu imobilizarea, contenţia externă poate lipsi. Menţinând raporturile anatomice între C1 şi C2 în parametri normali, procedeul favorizează consolidarea procesului odontoid fracturat.

Scanned with OKEN Scanner

• **Sinteza transpediculoarticulară bilaterală C1-C2** are o deosebită fiabilitate prin montajul solid pe care îl realizează. Avantajul procedeului îl reprezintă capacitatea acestei tehnici de a rezolva leziunea, indiferent de un posibil defect al arcului posterior al atlasului.

Metoda rahisintezei constă în inserţia posterioară bilaterală a câte unui şurub ce va solidariza atlasul şi axisul. Punctul de penetrare al spiralului se găseşte la marginea postero-medială a zigapofizei caudale a vertebrei C2 exact în locul joncţiunii sale cu lama axisului. Plasarea şurubului este ghidată radiologic pe o direcţie ventro-cranială şi va străpunge succesiv istmul şi masa laterală C2, străbate spaţiul dintre C2 şi C1 şi traversează masa laterală a atlasului. Direcţia de forare este oblică la 15° înăuntru. Traiectul arterei vertebrale, încastrată în pediculul vertebrei C2, expune această arteră la riscul unei leziuni intraoperatorii. Pentru a fi evitată producerea acestei complicaţii intraoperatorii şurubul trebuie să pătrundă prin cadranul supero-medial al canalului pedicular C2, la circa 45° faţă de planul orizontal.

Sinteza metalică C1-C2 are drept inconvenient compromiterea definitivă a mobilităţii rotatorii C1-C2, dar oferă o stabilitate imediată a focarului de fractură şi posibilitatea mobilizării imediate a pacientului.

Rahisinteza anterioară a fracturilor de odontoidă poate fi realizată prin procedeul de fixare axială directă cu şurub a odontoidei sau prin tehnica de fixare transarticulară pe cale anterioară cu şuruburi plasate prin masa laterală C2 în masa laterală C1.

• *Fixarea anterioară directă a odontoidei* este un procedeu elegant şi eficient, întrucât fixează în mod direct focarul de fractură şi păstrează funcţia de rotaţie C1-C2. Tehnica este delicată şi nu se pretează la persoanele cu gât scurt şi torace globulos.

Abordul se face prin clasica cervicotomie anterolaterală dreaptă sub control fluoroscopic cu 2 aparate mobile pentru a vizualiza progresia şurubului în plan anterior şi lateral. După evidenţierea marginii anteroinferioare a corpului C2 se plasează un şurub tip „lag screw" pe direcţia vârfului odontoidei, trecând direct prin focarul de fractură. Şurubul „lag screw" realizează compresia celor 2 fragmente osoase favorizând consolidarea focarului de fractură. Stabilitatea este obţinută imediat postoperator.

Această tehnică asigură un rezultat anatomic cu „restitutio ad integrum" a funcţiei de rotaţie C1-C2. O imobilizare postoperatorie în minerva este necesară pe o durată de minimum 3 luni.

Contraindicaţiile metodei vizează fracturile cu traiect lung oblic în jos şi înainte, fracturile cominutive C2, fracturile asociate cu leziuni ligamentare şi în cazul pacienţilor cu torace globulos ce nu permite orizontalizarea dispozitivului de înşurubare.

Cele două variante tehnice cu unul sau două şuruburi nu diferă semnificativ în rata consolidării obţinute.

Posibilele complicaţii intraoperatorii ale metodei sunt: lezarea peretelui faringian, leziuni vasculare sau nervoase prin eroare de poziţionare a şurubului sau accidente tehnice legate de materialele utilizate: ruptura şurubului etc.

• *Fixarea anterioară transarticulară C1-C2* este rar indicată şi utilizată şi constă în plasarea bilaterală a câte unui şurub prin masa laterală C2, transarticular, în masa laterală C1.

Leziunile traumatice ale procesului odontoid la copil au propria lor specificitate. Anatomia coloanei cervicale la populaţia pediatrică are o importanţă particulară pentru neurochirurg datorită caracteristicilor osificării atlasului şi axisului asociate cu laxitatea ligamentară ce conferă o hipermobilitate.

Procesul odontoid se osifică din 2 nuclei cu orientare verticală care fuzionează în decursul celei de-a 7-a luni de sarcină. Vârfurile celor 2 nuclei de osificare sunt separate cranial de un canal central. Nucleul de osificare al apexului odontoidei „ossiculum terminalae" poate fi vizualizat prin examenul radiologic sau CT. Absenţa fuzionării nucleului terminal cu odontoida constituie entitatea anatomoradiologică numită os terminal.

Masele laterale ale axisului sunt separate de procesul odontoid prin sincondroză neurocentrală, iar sincondroza subdentală separă odontoida de corpul axisului. Fuzionarea acestor structuri se realizează între vârsta de 4 şi 6 ani. Sincondroza neurocentrală poate fi identificată prin radiografii în incidenţe oblice şi pe imaginile CT cu reconstrucţii de tip 3D. Sincondroza subdentală este vizibilă pe radiografiile în incidenţa laterală sub forma unui defect transparent ce separă centrul axisului de baza odontoidei. Această imagine

Scanned with OKEN Scanner

poate persista până în perioada adolescenţei şi poate simula o fractură a procesului odontoid.

Fracturile odontoidei sunt cele mai frecvente fracturi cervicale întâlnite la copii sub 7 ani[78].

În cazul unei fracturi de odontoidă la copil, abordul chirurgical riscă să producă o leziune compromiţătoare pentru viitoarea creştere a pacientului. Din aceste motive, tratamentul conservator oferă cele mai bune rezultate[44].

Primul pas este tracţiunea transcraniană timp de 2-3 săptămâni care realizează reducerea dezaxării şi favorizează consolidarea. Forţa tracţiunii trebuie să fie blândă, cu greutăţi de 300 până la maximum 500 de grame sub vârsta de 2 ani şi de maximum 3 kilograme pentru un adolescent. Tratamentul include, în perioada următoare, o imobilizare externă în minerva sau halou păstrată până la consolidare, ce survine în 12 până la 18 săptămâni.

Chiar dacă rezultatul imediat nu este din punct de vedere anatomoradiologic perfect putem spera la o bună corecţie în câţiva ani, odată cu creşterea copilului.

b. Fractura „spânzuratului" (fig. 12, fig. 13). Această leziune traumatică a axisului este caracterizată de fractura bilaterală a structurii pars interarticularis, fapt pentru care a fost denumită şi spondilolistezis posttraumatic.

Fig. 12. Fractura „spânzuratului" – fractură bilaterală de pedicul C2 cu subluxaţie anterioară C2/C3 – imagine radiografică de profil.

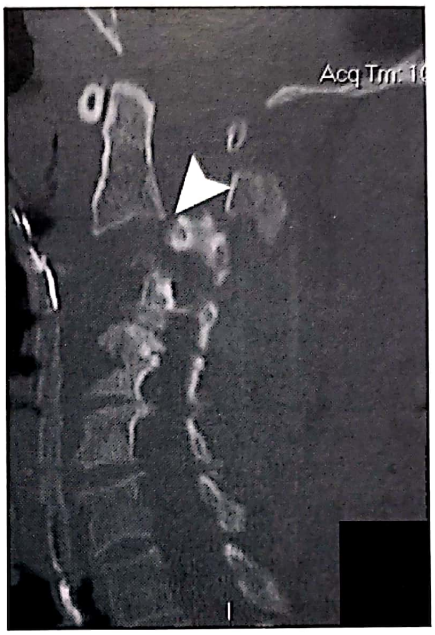

Fig. 13. Fractura spânzuratului – imagine CT cu reconstrucţie sagitală.

Wood Jones a descris în 1913 o leziune particulară a vertebrei C2, constatată cu regularitate la condamnaţii executaţi prin spânzurare, nodul funiei fiind plasat sub bărbie. În momentul execuţiei, smucirea în sus a bărbiei produce o violentă hiperextensie a coloanei cervicale în zona axială, având drept consecinţă fractura arcului vertebral C2 care rămâne pe locul lui iar corpul C2 basculează în faţă. Hiperextensia brutală poate frecvent produce avulsia marginii inferioare a corpului C2.

În 1965, Hamilton, Care, Schneider şi Livingstone au descris leziunile tipice ale fracturii spânzuratului în cazul accidentelor de circulaţie cu vehicule cu motor. Stoparea brutală din mişcare a vehiculului cu motor proiectează victima cu fruntea înainte şi impactul de parbriz sau al bărbiei de bord provoacă o hiperextensie a capului[14].

Fracturile bilaterale ale pars interarticularis apar rareori la copii, iar la adulţi reprezintă aproximativ 4% din totalul fracturilor cervicale (Greene)[44].

Mecanismul de producere a acestui spondilolistezis posttraumatic se defineşte prin următoarele caracteristici:

Scanned with OKEN Scanner

1. În peste 90% din cazuri leziunea este consecinţa unui accident rutier ce comportă un şoc frontal cu impactul feţei de un plan dur.

2. Pediculii vertebrei C2 reprezintă o zonă de tranziţie de la un sistem al stabilităţii vertebrale bazat pe doi piloni, reprezentat de articulaţiile axoidiene, la un sistem cu trei piloni, format dintr-o coloană somatică anterioară şi două coloane interapofizare posterioare.

3. Fracturile acestei zone de graniţă sunt secundare unei hiperextensii iniţiale cu încărcare axială, urmată de o hiperflexie forţată.

4. Dilacerarea discului C2-C3 este frecventă şi este însoţită de obicei de ruptura ligamentului vertebral longitudinal posterior.

5. Hiperflexia fiind ultima forţă care acţionează, se explică tasarea anterioară sau fractura parcelară anterioară a corpului C3.

Clasificarea cea mai cunoscută a acestor fracturi a fost publicată în 1981 de către Effendi şi colab. Autorii împart fracturile arcului C2 în trei tipuri. Levine şi Edwards modifică această clasificare introducând în 1985 subtipurile IIa şi IIb[44].

Tipul I este caracterizat de o fractură istmică subţire asemenea unui fir de păr, cu deplasare minimă, sub 3 mm, a corpului C2 şi fără angulaţie. Spaţiul discal subiacent este normal. Fractura nu este întotdeauna vizibilă pe incidenţa de profil a radiografiei standard necesitând recurgerea la incidenţe oblice sau la examinarea CT. Leziunea este strict osoasă şi este considerată stabilă[62].

Tipul II este definit de asocierea leziunii osoase cu leziunile discale, fractura având translaţia mai mare de 3 mm şi o angulaţie mică. Caracterul deplasării permite predicţia leziunilor ligamentelor longitudinale:

– angulaţia posterioară (tip IIa) este dovada unei leziuni a ligamentului longitudinal anterior (fig. 14);

– angulaţia anterioară (tip IIb) poate reflecta o leziune a ligamentului longitudinal posterior;

– o translaţie sau un diastazis axial sugerează leziuni ligamentare globale.

Mecanismul acestui tip de fractură este hiperextensia urmată de flexie forţată. În cazul acestui tip de fractură discul intervertebral este totdeauna dilacerat şi este considerată o leziune instabilă.

Tipul III asociază leziunea osoasă interapofizară posterioară la nivelul arcului neural şi ruptura discului

Fig. 14. Leziune cervicală prin hiperextensie severă C2-C3 – imagine radiografică de profil.

intervertebral C2-C3. Mecanismul de producere presupune hiperflexia urmată de extensia forţată. În consecinţă, se constată prezenţa deplasării anterioare a fragmentului anterior, corpul axisului fiind în poziţie de flexie asociată cu luxaţie interfaţetară bilaterală C1-C2.

Acest tip este leziunea cea mai instabilă, din fericire destul de rară, dar al cărui diagnostic este facil. Frecvent se constată asocierea unei fracturi-avulsii a marginii antero-inferioare a corpului C2 şi o fractură a arcului posterior al vertebrei C1.

Examenul CT vertebral evidenţiază poziţia traiectelor de fractură de la nivelul arcului posterior şi posibilele extinderi ale acestor linii de fractură spre corpul vertebral. Simetria traiectelor de fractură reprezintă mărturia unui traumatism ce a acţionat în exclusivitate în plan sagital.

Poziţionarea asimetrică a liniilor de fractură este un argument în favoarea unui mecanism complex acţionând prin înclinare laterală, fapt atestat de frecventa asociere a unei luxaţii rotatorii C1-C2.

Simptomatologie. Cu tot dramatismul real al leziunilor localizate la acest nivel, pe primul plan se află simptomatologia locală.

Pacientul acuză dureri violente occipitonucale spontan şi la palparea apofizei spinoase C2, asociate

Scanned with OKEN Scanner

cu contractură antalgică şi rigiditatea marcată a cefei şi a capului.

Semnele neurologice la cei care supravieţuiesc, evident cu excepţia spânzuraţilor, sunt foarte rare, iar, atunci când apar, nu sunt severe. Simptomele sunt fie iritative în teritoriul rădăcinilor C2-C3, fie, mai rar, se constată semne de compresiune medulară. Elementul esenţial patogenic nu este compresiunea ci instabilitatea. Sărăcia simptomatologiei neurologice este motivată de lărgirea semnificativă a canalului rahidian la acest nivel şi de faptul că această fractură are tendinţă la dispersie.

Tratament. Tratamentul iniţial este recomandabil a fi cel conservator şi constă în imobilizare externă sau reducere şi imobilizare, atunci când dezaxarea este semnificativă. Procedeul de reducere şi imobilizare se realizează prin aplicarea haloului, durata necesară consolidării situându-se între 8 şi 12 săptămâni.

Tratamentul chirurgical are indicaţie în cazurile în care imobilizarea de maxim 12 săptămâni nu a dus la consolidare.

Abordul chirurgical, ca primă intenţie terapeutică, este recomandat în cazurile în care instabilitatea împiedică menţinerea alinierii în halou şi în eventualitatea asocierii unei fracturi a corpului C2.

Stabilizarea chirurgicală este recomandabilă în leziunile cu angulaţie severă Effendi tip IIa sau cu dilacerarea discului intervertebral C2-C3 tipul III[15]. Procedeele chirurgicale constau în sinteză anterioară C2-C3 sau sinteză posterioară C1-C3.

c. Fractura corpului axisului. În afară de fractura odontoidei şi fractura spânzuratului, fracturile corpului axisului mai cuprind fracturi produse în zona dintre inserţia odontoidei pe corp şi zona istmică, separând fie apofiza odontoidă de corp, fie corpul de arcul neural. Aceste fracturi au fost clasificate de Benzel şi colab. în 3 tipuri[8]:

Tipul I – definit printr-o fractură în plan frontal a corpului axisului.

Tipul II – caracterizat printr-o fractură corporală în plan sagital.

Tipul III – reprezentat de o leziune identică cu fractura de odontoidă tip III.

Contextul clinic şi radiologic al fracturilor corpului axisului cuprinde un grup heterogen de leziuni.

Simptomatologia este dominată de semnele clinice ale leziunii osoase din rândul cărora durerea, redoarea de ceafă şi atitudinea antalgică nu lipsesc. Rareori, semnele neurologice pot contura un sindrom radicular.

Tratamentul iniţial este obligatoriu conservator, imobilizarea externă în guler Philadelphia sau Halo-vest având mari şanse de consolidare, întrucât fractura interesează corpul axisului bogat în spongioasă.

Acest tip de fractură interesează acea porţiune a arcului posterior situată între masivul articular şi procesul spinos.

Mecanismul de producere al acestor fracturi este compresia unei lame vertebrale C2 între lamele vertebrale supra- şi subiacentă în timpul hiperextensiei[10].

Linia de fractură este situată posterior faţă de faţeta articulară inferioară a axisului. Din acest motiv, acest tip de fractură nu este instabilă precum tipul III Effendi din fractura „spânzuratului".

Diagnostic radiologic. Radiografia standard de coloană cervicală vizualizează cel mai bine fractura în incidenţă laterală.

Deseori, pentru evidenţierea traiectului de fractură posibil mascat de modificările degenerative, este necesară recurgerea la tomografii convenţionale în plan frontal.

Examenul CT vertebral este recomandat la pacienţii la care fractura este suspectată pe radiografia standard, în scopul confirmării diagnosticului şi pentru a stabili poziţia fragmentului osos faţă de măduvă.

Tratamentul iniţial este conservator întrucât fracturile laminare sunt leziuni stabile atâta timp cât pilonul anterior şi articulaţiile zigapofizare sunt intacte. Imobilizarea externă în guler Philadelphia sau Halo-vest timp de 6 săptămâni este de regulă suficientă pentru consolidare.

În cazul semnelor clinice ale mielopatiei secundare compresiei medulare de către fragmentul osos, fractura trebuie considerată instabilă şi tratată chirurgical.

Luxaţiile atlantoaxoidiene

Luxaţiile traumatice atlantoaxoidiene sunt rare. Subluxaţiile atlasului pe axis sunt cel mai frecvent secundare unor boli inflamatorii, cum ar fi poliartrita

Scanned with OKEN Scanner

reumatoidă, sindromul Behçet, infecţiile retrofaringiene sau unor anomalii congenitale.

Luxaţiile traumatice ale atlasului pe axis reprezintă modificarea raporturilor anatomice dintre vertebrele C1 şi C2. Ligamentul transvers va menţine raporturile apofizei odontoide cu C1 atât timp cât odontoida nu este fracturată sau cât acest ligament nu prezintă avulsii la nivelul locurilor de inserţie. Dislocarea se poate produce de obicei prin cedarea aparatului capsuloligamentar normal sau modificat patologic care menţine în loc cele două vertebre.

Luxaţiile atlantoaxoidiene afectează preponderent populaţia tânără şi sunt clasificate în luxaţii anterioare şi rotatorii.

a. Luxaţiile atlantoaxoidiene anterioare (fig. 15). Această luxaţie se produce numai prin ruptura ligamentului transvers. Singurele elemente pasive care se opun alunecării anterioare sunt capsulele articulaţiilor atlantoaxoidiene şi ligamentul transvers care este ancorat între feţele interne ale celor două mase laterale. Deşi elementele fibroase rezistă la solicitări mecanice de patru ori mai mari decât elementele osoase, modificările structurale ale ligamentului transvers în urma unor suferinţe locale sau generale care îi compromit rezistenţa îl pot face să cedeze.

Mecanismul de producere al acestei leziuni presupune o mişcare de flexie bruscă şi violentă a craniului împreună cu atlasul. Acest eveniment dramatic se poate întâmpla în căderile pe occiput sau prin lovirea violentă a occiputului de o proeminenţă în timp ce corpul continuă să cadă. Astfel, violenţa traumei rupe ligamentul transvers şi luxează anterior atlasul. Acest fapt se poate produce şi într-un timp secundar, deoarece, prin instabilitatea locală rezultată, atlasul alunecă printr-o mişcare de forfecare şi înclinare.

Fig. 15. Luxaţie anterioară C1-C2 – imagine radiografică de profil.

Simptomatologie. O treime dintre pacienţi prezintă deficite neurologice sau decedează. Deseori luxaţiile atlantoaxoidiene pure sunt incompatibile cu viaţa, întrucât prin alunecarea capului segmentul nevraxial este înfipt în vârful odontoidei intacte, care îl striveşte.

Dacă victima traumatismului supravieţuieşte, simptomele întâlnite sunt: durerea occipitonucală, redoarea cefei, poziţia vicioasă a bolnavului care-şi susţine bărbia cu palma.

Semnele neurologice sunt în general de tip piramidal.

Diagnosticul radiologic se bazează pe incidenţa laterală în flexie ce evidenţiază diastazis între faţa posterioară a arcului anterior al atlasului şi faţa anterioară a odontoidei. La adult, o distanţă între aceste repere anatomice mai mare de 3 mm este considerată patologică. O valoare mai mare de 5 mm traduce o ruptură completă a ligamentului transvers şi necesită tratament chirurgical.

Evaluarea imagistică se bazează pe evaluarea CT şi IRM. Măsurarea diametrului antero-posterior al canalului spinal poate fi utilă în stabilirea diagnosticului. Dacă distanţa de la faţa posterioară a odontoidei la linia spinolaminară la nivelul atlasului este mai mică de 13 mm este foarte probabil să apară deficite neurologice[6].

b. Luxaţiile atlantoaxoidiene rotatorii (fig. 16). Luxaţia traumatică rotatorie afectează în special copiii, dar ele trebuie suspectate de preexistenţa unor cauze favorizante peste care s-a suprapus traumatismul care este de obicei minor.

Din punctul de vedere al mecanismului de producere al acestei leziuni, pentru ca blocarea faţetară să se producă, luxaţia rotatorie necesită 45 de grade sau mai mult de rotaţie a atlasului pe axis. Dacă ligamentul transvers este întrerupt, este necesar un grad de rotaţie mai mic. În cazul luxaţiilor rotatorii blocate s-au evidenţiat leziuni medulare şi ale arterei vertebrale.

Luxaţiile rotatorii au fost clasificate de Fielding în 3 tipuri[1]:

Scanned with OKEN Scanner

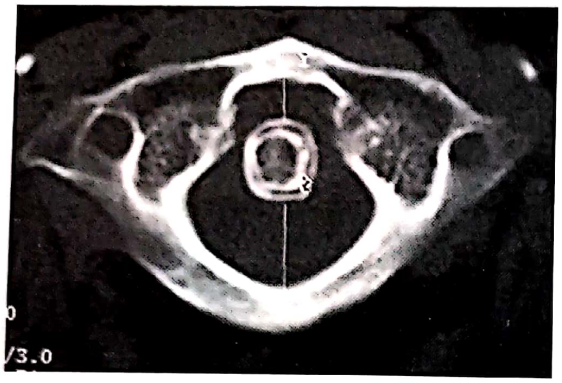

Fig. 16. Luxaţie anterioară rotatorie C1-C2 – imagine CT axială.

Tipul I – definit prin blocare rotatorie fără luxaţie anterioară bilaterală a atlasului pe axis, ligamentul transvers este intact.

Tipul II – caracterizat de o blocare rotatorie cu luxaţie atlantoaxoidiană unilaterală de 3-5 mm, ligamentul transvers fiind rupt.

Tipul III – presupune blocarea rotatorie cu luxaţie atlantoaxoidiană bilaterală mai mare de 5 mm, ligamentul transvers fiind lezat.

Simptomatologie. Pacienţii sunt în general tineri. Deficitele neurologice sunt rare. Simptomele obişnuite sunt: durerea nucală şi torticolisul.

Foarte rar poate apărea infarct ischemic cerebelos sau la nivelul trunchiului cerebral prin compresiunea arterei vertebrale.

Diagnostic radiologic. Examinarea radiologică standard poate fi dificilă datorită posturii în torticolis.

Din acest motiv, diagnosticul se bazează prioritar pe examenul CT care demonstrează rotaţia atlasului şi pe examenul IRM care permite aprecierea integrităţii sau leziunii ligamentului transvers.

Tratament. Este în funcţie de tipul luxaţiei rotatorii.

Tipul I, sau luxaţia rotatorie bilaterală în care ligamentul transvers rămâne intact, este o leziune stabilă şi nu necesită decât imobilizare externă în guler moale.

Tipul II, fiind o luxaţie rotatorie unilaterală, leziunea este instabilă prin lezarea ligamentului transvers, cu risc de compresiune medulară în flexie, necesită imobilizare în guler rigid Philadelphia sau SOMI.

Tipul III, definit printr-o luxaţie rotatorie bilaterală mai mare de 5 mm şi cu ligamentul transvers lezat, necesită imobilizare în Halo-vest.

Leziunile traumatice ale zonei subaxiale C3-C7

Zona cervicală subaxială are ca dominantă funcţională mobilitatea. Această calitate majoră îşi pune amprenta pe o multitudine de leziuni traumatice cu localizare fie la nivelul corpului vertebral şi al componentelor arcului neural, fie la nivelul aparatului ligamentar şi, nu rareori, prin combinarea unor leziuni care interesează deopotrivă toate aceste elemente. Mobilitatea acestei zone este responsabilă şi de riscul crescut la care sunt expuse victimele în timpul manipulărilor la locul accidentului. De asemenea, traumatismele zonei subaxiale C3-C7 pot determina o simptomatologie neurologică gravă fără ca din punct de vedere radiologic să poate fi decelată o leziune a coloanei cervicale.

Leziunile traumatice ale coloanei cervicale C3-C7 sunt produse prin patru mecanisme ce definesc efectul forţei vulnerante asupra zonei subaxiale: hiperflexia, hiperextensia, compresia şi rotaţia. Deşi foarte rar aceste mecanisme acţionează independent şi cel mai adesea se combină între ele, întotdeauna un mecanism este dominant şi va determina tipul de leziune care îl defineşte: cu leziuni majore ale aparatului ligamentar intervertebral sau cu leziuni majore osoase[14].

Subluxaţia anterioară

Subluxaţia anterioară este o entitate lezională heterogenă, termenul definind dezaxarea poziţiei corpurilor vertebrale peste limita mobilităţii fiziologice, cu condiţia să nu implice luxaţia uneia sau ambelor faţete articulare.

Dezaxarea nu depăşeşte niciodată o treime din dimensiunea antero-posterioară a corpului vertebral. Din această cauză, fenomenele neurologice se întâlnesc rar.

Mecanismul de producere este hiperflexia cauzată de o decelerare bruscă.

Anatomopatologic, leziunea dominantă este discoligamentară.

Simptomatologia este dominată de durerea nucală, limitarea mişcărilor prin redoarea cefei şi durere la presiunea spinoaselor cervicale. Subluxaţia anterioară apare de obicei la un singur nivel, dar, în funcţie de amplitudinea forţei traumatice, pot fi interesate mai

Scanned with OKEN Scanner

multe segmente cervicale. În cazul unui traumatism survenit pe terenul unei coloane cu modificări degenerative, subluxaţia anterioară interesează de obicei nivelele nemodificate artrozic.

Luxaţia anterioară interfaţetară unilaterală

Luxaţia anterioară interfaţetară unilaterală (unilateral locked facet) survine de obicei la tineri, aceşti pacienţi având articulaţiile şi complexul ligamentar mai lax, situaţie în care leziunea se produce fără interesarea structurilor osoase (fig. 17). Luxaţia se produce în urma rupturii complexului ligamentar posterior cu prezervarea uneia dintre capsulele articulaţiei interfaţetate care devine centru de rotaţie.

Fig. 17. Luxaţie unilaterală C4-C5 cu retrolistezis – radiografie digitală de profil.

Mecanismul de producere al acestui tip de luxaţie cervicală este rezultatul acţiunii unor forţe de hiperflexie şi rotaţie. Această leziune apare când una din articulaţiile zigapofizare se manifestă ca pivot, în timp ce forţele de rotaţie acţionează asupra articulaţiei controlaterale pentru a deplasa masa articulară împreună cu faţeta articulară inferioară deasupra, anterior şi peste procesul articular superior al vertebrei subiacente. Procesul articular inferior se va cantona în foramenul intervertebral, anterior de procesul articular superior al vertebrei subiacente. Dacă procesele articulare ale ambelor vertebre sunt intacte, masivul articular luxat este practic „blocat": posterior, de procesul articular al vertebrei subiacente, şi anterior, de propriul corp vertebral.

În 1967, R Braakman şi PJ Vinken au publicat observaţia că procesul articular inferior al masivului articular luxat este de obicei fracturat, iar capsula articulaţiei controlaterale este şi ea ruptă[16]. Subluxaţia faţetelor articulare controlaterale face parte din complexul lezional al luxaţiei interfaţetare unilaterale şi este cauzată de aceeaşi forţă care a produs luxaţia de la nivelul articulaţiei zigoapofizare controlaterale. Pot exista două variante anatomoradiologice: forma „vârf-vârf" (on the top) şi luxaţia acroşată (over the top), când apofiza inferioară a vertebrei supraiacente trece anterior de apofiza articulară superioară a vertebrei subiacente. Listezisul rămâne totdeauna moderat şi este maxim în varianta acroşată.

Depărtarea uncovertebrală este prezentă constant de partea luxaţiei. În aproximativ 50% din cazuri există o pensare a discului intervertebral.

Diagnosticul radiologic se bazează pe radiografia de coloană cervicală în incidenţă laterală. Dacă diagnosticul de subluxaţie anterioară rămâne echivoc, se recurge la radiografii în incidenţă laterală realizate în flexie şi extensie. Mişcările trebuie realizate de pacient, gradul de amplitudine fiind dictat de limita toleranţei la durere. Rolul flexiei este de a pune în tensiune complexul ligamentar posterior. Dacă aceste ligamente sunt lezate, toate semnele radiografice ale subluxaţiei anterioare vor fi exagerate în flexie, confirmând diagnosticul. În extensie, vertebra luxată trebuie să revină la poziţia normală.

Diagnosticul imagistic prin IRM este important în evaluarea pacienţilor cu suspiciune de subluxaţie anterioară. IRM permite evaluarea directă a complexului ligamentar posterior, atât static cât şi dinamic în flexie-extensie. Ruptura complexului ligamentar posterior se traduce în zona de hipersemnal pe imaginile cu saturaţie de grăsime T2FatSat.

Tratamentul este conservativ în lipsa semnelor neurologice şi când există certitudinea unei stabilităţi a leziunii. Imobilizarea în guler Philadelphia pentru 8 săptămâni este în general suficientă.

În clasificarea lui Allen această leziune este situată în categoria traumelor prin flexie-distracţie, iar în clasificarea lui Cooper luxaţia interfaţetară unilaterală

Scanned with OKEN Scanner

împreună cu cea bilaterală se găseşte în grupa traumatismelor prin flexie-dislocaţie.

Simptomatologia este de regulă estompată, semnele comune fiind durerea locală, redoarea cefei şi un discret torticolis de partea opusă leziunii. Semnele neurologice sunt de cele mai multe ori discrete, cel mai frecvent pacienţii prezentându-se cu o simptomatologie radiculară unilaterală, rădăcina lezată găsindu-se de partea articularei luxate.

Diagnostic radioimagistic. Radiografia cervicală în incidenţă latero-laterală în poziţie neutră; corpul vertebrei luxate este în mod caracteristic deplasat anterior pe distanţă mai mică de jumătate din diametrul antero-posterior al corpului vertebral[13]. Absenţa suprapunerii masivelor articulare şi a spaţiilor articulaţiilor zigoapofizare de la nivelul leziunii şi deasupra ei este traducerea radiologică a componentei rotatorii a mecanismului traumatic. Masivul articular luxat, fiind rotat anterior, se suprapune parţial pe corpul vertebral care este şi el rotat. Componenta de hiperflexie ce determină ruptura complexului ligamentar posterior se vizualizează prin mărirea distanţei interspinoase şi a celei interlaminare la nivelul luxaţiei.

Examenul CT vertebral în secţiuni axiale evidenţiază fie semnul faţetelor „nude", fie semnul faţetelor „spate în spate". La aceste cazuri, reconstrucţiile bidimensionale în plan sagital sunt indispensabile.

Datorită poziţiei fixate a masivului articular luxat, luxaţia interfaţetară unilaterală este considerată relativ stabilă şi în consecinţă riscul de agravare neurologică este mic, dar nu inexistent.

Tratament. Dacă luxaţia interfaţetară unilaterală nu este asociată cu simptome neurologice, stabilitatea ei relativă nu conferă nici o garanţie.

Reducerea manipulativă recomandată de partizanii manevrelor chiropraxice supune pacientul riscului unor leziuni medulare, iar tracţiunea, de obicei, nu reuşeşte să reducă faţetele în poziţia lor normală.

Indicaţiile chirurgicale se impun când: există semne de compresiune medulară, subluxaţia este mai mare de 30% şi în cazul când instabilitatea persistă.

Tratamentul conservativ nu trebuie luat în calcul ca o soluţie definitivă. Imobilizarea în guler Philadelphia urmăreşte stabilizarea coloanei până la instituirea tratamentului definitiv pe cale chirurgicală.

Abordul cervical anterior oferă o decompresiune ideală a elementului medular cu risc minim de agravare neurologică postoperatorie, asigură o stabilitate vertebrală pe termen lung şi este un procedeu chirurgical simplu şi cu puţine complicaţii[14,15,16].

Luxaţia anterioară interfaţetară bilaterală

În clasificări, luxaţia anterioară interfaţetară bilaterală este aşezată alături de forma unilaterală, cu care are mecanisme traumatice comune. Diferenţa dintre cele două tipuri de luxaţie rezidă din forţa şi durata aplicării agentului vulnerant asupra coloanei cervicale (fig. 18).

Fig. 18. Luxaţie anterioară bilaterală C5-C6 – imagine IRM sagitală.

Atât luxaţiile interfaţetare unilaterale (unilateral locked facet), cât şi cele bilaterale (bilateral locked facets) sunt în special leziuni ale ţesuturilor moi, ruptura complexului ligamentar posterior fiind comună ambelor.

Mecanismul de producere al luxaţiei interfaţetare bilaterale este un efect al unui traumatism violent prin hiperflexie asociată uneori cu o forţă de distracţie sau de rotaţie. Hiperflexia violentă rupe ligamentul supraspinos, interspinos, capsulele articulare, ligamentul longitudinal posterior şi total sau parţial discul intervertebral, caz în care ligamentul galben mai elastic şi cel longitudinal anterior mai puţin solicitat pot fi prezervate. Masivele articulare luxate trec superior şi anterior peste procesele articulare superioare ale vertebrei interesate, rămânând blocate în foramenul inter-

Scanned with OKEN Scanner

vertebral, faţetele inferioare ale vertebrei lezate găsindu-se anterior de faţetele articulare superioare ale vertebrei subiacente.

De gradul de lezare a complexului ligamentar depind aspectul luxaţiei şi şansa de supravieţuire. Dacă complexul ligamentar rezistă, dislocarea anterioară a corpului vertebral este limitată la aproximativ jumătate din dimensiunea antero-posterioară a corpului vertebral care, ancorat anterior, se înclină împreună cu coloana subiacentă şi flectând măduva fără a o strivi. În cazul în care ruptura totală discoligamentară permite translaţia anterioară fără înclinarea fragmentului luxat, canalul spinal se îngustează brusc, alunecarea depăşind uneori chiar o dimensiune de corp vertebral. Această eventualitate are drept consecinţă ghilotinarea măduvei[24].

Traumatismul are localizarea cea mai frecventă în segmentele cervicale C5 şi C6 care îşi împart în mod egal incidenţa. Luxaţia interfaţetară bilaterală are consecinţe mai grave la pacienţii în vârstă, la care se întâlnesc mai des simptomatologia neurologică şi o instabilitate mai pronunţată.

Simptomatologia luxaţiei interfaţetare bilaterale, datorită violenţei traumatismului, are pe primul plan gravitatea semnelor neurologice cu aspect de transsecţiune medulară ce se întâlnesc în aproape 90% din cazuri.

Această realitate nu exclude posibilitatea descoperirii radiologice a unor luxaţii monstruoase, fără ca victimele să prezinte semne neurologice. În aceste cazuri, pe lângă clasica durere nucală şi rigiditatea coloanei cervicale, apare fie o ştergere a lordozei cervicale, fie chiar o gibozitate, mai ales dacă luxaţia este situată sus.

Diagnosticul radioimagistic include radiografia cervicală standard, examenul CT-vertebral şi IRM cervical.

Pe radiografia de coloană cervicală în incidenţa antero-posterioară leziunea se caracterizează prin procese spinoase situate pe linia mediană cu creşterea distanţei interspinoase la nivelul luxaţiei. În incidenţa latero-laterală luxaţia este definită de dezaxarea anterioară de peste 50% a corpului vertebral superior şi luxaţia ambelor faţete articulare.

Mărimea dezaxării, evidenţiată radiologic, la un moment dat are valoarea unui instantaneu, aspect care se poate modifica în zilele următoare în orice sens în mod spontan sau prin reducere voluntară.

Examenul CT vertebral evidenţiază frecvent fracturi la nivelul proceselor articulare implicate în luxaţia interfaţetară bilaterală.

IRM cervical permite vizualizarea leziunilor aparatului ligamentar, dilacerarea discală şi leziunile medulare situate atât în focarul leziunii, cât şi la alte nivele vertebrale.

Tratamentul este subordonat caracterului profund instabil al acestei leziuni. Patogenic şi implicit terapeutic, nu mărimea dezaxării este semnificativă, cât instabilitatea datorată leziunii discoligamentare şi gravitatea afectării medulare.

Tratamentul conservator este rezervat unor cazuri particulare: când pacientul exclude soluţia chirurgicală, când riscurile chirurgicale sunt inacceptabil de mari; nu există condiţii adecvate intervenţiei chirurgicale, iar deficitele neurologice sunt nesemnificative.

Rezolvarea chirurgicală a leziunii presupune abordul combinat anterior şi posterior care vizează combaterea instabilităţii extreme a tuturor coloanelor biomecanice. Abordul dublu constă iniţial într-un abord anterior cu decompresiunea canalului medular, reducerea luxaţiei şi sinteza anterioară, continuat de un abord posterior cu scopul realizării unei sinteze suplimentare solide.

Abordurile combinate sunt ideale în luxaţia interfaţetară bilaterală, întrucât combină două căi, fiecare optimă pentru atingerea scopului: calea anterioară pentru decompresiune şi calea posterioară pentru o sinteză solidă şi eventual rezolvarea unei compresiuni posterioare prin fractura arcului neural. În plus, solida sinteză posterioară poate fi suplimentată şi cu o sinteză anterioară, rezultatul obţinut fiind excelent şi acoperind toate deziderateleⁱ[14,15].

Fractura „tear drop"

Denumirea acestui tip de leziune traumatică provine de la aspectul triunghiular, caracteristic, al unghiului antero-inferior al corpului vertebral detaşat în urma fracturii şi care sugerează o lacrimă (fig. 19).

Schneider şi Kahn au descris această fractură vertebrală în 1956 şi au considerat fractura *„tear drop"* ca rezultat al unui mecanism dublu: de hiperflexie urmată de compresie[14]. Consecinţa acestui mecanism

Scanned with OKEN Scanner

Fig. 19. Fractură „tear-drop" C6 cu deplasarea porţiunii posterioare a corpului vertebral – imagine CT cu reconstrucţie sagitală.

este o formă mixtă care asociază leziuni corporale şi discoligamentare, localizată cel mai frecvent la nivelul vertebrei C5. Evenimentul traumatic este cel mai adesea reprezentat de plonjonul victimei în apă puţin adâncă. Consecinţa traumatismului poate fi graduală, leziunea putând fi clasificată în patru grade: gradul I fiind o tasare anterioară cu fractură parcelară anterioară, iar gradul IV fiind o fractură cominutivă „burst fracture", gradele II şi III constituind stadii lezionale intermediare.

Diagnosticul radiologic standard confirmă o leziune care asociază, în funcţie de gradul ei, mai multe aspecte de gravitate mai mult sau mai puţin pronunţată.

Radiografia în incidenţa laterală relevă: o avulsie în „lacrimă"; mult mai frecvent de formă triunghiulară, a unghiului antero-inferior a unui corp vertebral; o tasare anterioară cuneiformă; un retrolistezis; o basculare anterioară a corpului vertebral ce determină secundar o cifoză angulară.

Examinarea radiografică în incidenţa antero-posterioară evidenţiază: o fractură a corpului vertebral cu orientare sagitală identică cu o fractură „split"; o deplasare externă a masivelor articulare; mărirea distanţei interpedunculare printr-un diastazis uncovertebral bilateral.

Radiografiile în incidenţă 3/4 pot ilustra o îngustare a unei găuri de conjugare şi o eventuală fractură a apofizelor articulare.

Explorarea imagistică este indispensabilă bilanţului prechirurgical.

Examinarea CT confirmă acţiunea mecanismului de compresie prin orientarea verticală a traiectelor de fractură. La nivelul corpului vertebral traiectul prezintă o poziţie mediană. Pe cupele ce trec prin platoul inferior, acest traiect determină împreună cu avulsia în „lacrimă" aspectul unei fracturi în cruce. La nivelul arcului posterior traiectele de fractură sunt localizate preferenţial la joncţiunea articulolaminară. Reconstrucţiile în plan sagital permit evidenţierea leziunilor asociate, cum sunt: fracturile apofizare, fractura bazei procesului transvers sau a foramenului şi prezenţa unei eschile în canal.

Imagistica cu rezonanţă magnetică IRM este esenţială în precizarea leziunilor ligamentare şi mai ales a tipului de leziune medulară.

Simptomatologia variază în funcţie de gradul leziunii, îmbrăcând forme clinice benigne, clasice şi de gravitate majoră.

Forma benignă, cu răsunet clinic minor şi aspect anatomoradiologic frecvent ignorat, încadrează leziuni caracterizate prin următoarele aspecte:

1. Detaşarea fragmentului antero-inferior al corpului vertebral poate fi unica leziune. Dimensiunea acestui fragment poate compromite stabilitatea sagitală a coloanei cervicale.

2. La fragmentul detaşat „în lacrimă" se poate asocia o fisură sagitală a corpului vertebral. Aceasta nu are consecinţe suplimentare în conduita terapeutică, dar confirmă mecanismul de compresie axială asociată unei flexii în unghi ascuţit şi afectarea traumatică iniţială a corpului vertebral.

3. O formă rară poate asocia fragmentului antero-inferior detaşat o unică leziune discoligamentară minoră. Localizată subiacent vertebrei fracturate, această leziune este semnalată printr-un retrolistezis discret al marginii postero-inferioare a corpului vertebral.

Forma clasică a fracturii „tear drop" cuprinde mai mult de jumătate din cazuri. Ea asociază cele trei leziuni descrise anterior dar cu un aspect anatomo-radiologic relevant: fragment antero-inferior al corpului

Scanned with OKEN Scanner

vertebral, fractură cominutivă sagitală a corpului vertebral, eventual şi a arcului vertebral posterior şi o gravă leziune discoligamentară subiacentă cu reculul fragmentelor corpului vertebral în canalul spinal. Clinic şi imagistic leziunile medulare sunt frecvente, afectând 2/3 din cazuri.

Forma de gravitate majoră se întâlneşte la un sfert din numărul cazurilor şi asociază leziunilor descrise la forma clasică o leziune discoligamentară supraiacentă suplimentară. Gravitatea leziunilor medulare este considerabilă, afectând 80% din cazuri. Instabilitatea acestei forme de fractură „tear drop" cu leziuni discoligamentare severe este foarte mare. Cea mai mică mişcare de flexie cervicală produce deplasarea în canal a marginii postero-inferioare a corpului vertebral în canalul spinal. Tracţiunea transcraniană aplicată cu blândeţe urmăreşte realinierea în ax a zidului vertebral posterior, manevră în timpul căreia orice flexie a coloanei cervicale este interzisă. Cominuţia corpului vertebral impune adesea efectuarea unei corporectomii, necesară frecvent şi în cazul ablaţiei peretelui vertebral posterior impactat în canalul spinal.

Tratamentul fracturii „tear drop" depinde de aspectul anatomoclinic al leziunii[55]:

a. Forma minoră, stabilă, fără afectare medulară beneficiază de imobilizare în guler rigid Philadelphia sau Halo-vest.

b. Forma clasică şi gravă a fracturii „tear drop" impune abordul anterior de urgenţă pentru corporectomie şi discectomie supra- şi subiacentă. Rezecţia zidului posterior al corpului vertebral garantează refacerea calibrului canalului spinal. Ulterior, aplicarea unui grefon intersomatic încastrat în zona corporectomiei şi fixat printr-o placă cu şuruburi în corpii vertebrali va conferi stabilitatea necesară. Postoperator imobilizarea în halou sau guler Philadelphia va asigura consolidarea într-o perioadă de două până la trei luni.

Fractura cominutivă a corpului vertebral

Fractura cominutivă este definită ca o leziune traumatică plurifragmentară a corpului vertebral cu interesarea zidului posterior („burst fracture") (fig. 20).

Mecanismul traumatic este compresia axială cu coloana cervicală poziţionată în discretă flexie. Cominuţia este leziunea tipică a compresiei axiale. Aceste

Fig. 20. „Burst fracture" la nivel C7 – cominuţie verticală la nivelul corpului C7 cu deplasare posterioară a fragmentului – imagine radiografică digitală de profil.

forţe provoacă, după explozia corpului vertebral, şi retropulsia fragmentelor osoase în canalul vertebral.

Anatomopatologic, fractura cominutivă este caracterizată de leziunea osoasă cu fragmente multiple, interesarea zidului vertebral posterior şi cu ligamentele longitudinal anterior şi posterior intacte. Uneori se poate produce şi fractura arcului posterior dar tot fără leziuni ligamentare.

Ca rezultat al acţiunii forţei de compresie axială combinată cu grade diferite de flexie, fractura cominutivă se poate clasifica în mai multe tipuri de leziuni:

1. Tipul A este cel mai frecvent întâlnit şi este rezultatul unei compresiuni axiale pure. Aceasta produce fracturi cominutive ale ambelor platouri vertebrale cu tasarea corpului vertebral şi retropulsia întregii porţiuni posterioare a corpului vertebral.

2. Tipul B este o leziune definită de o fractură cominutivă a platoului vertebral superior cu retropulsia porţiunii superioare a corpului vertebral ce formează peretele anterior al canalului spinal şi despicarea porţiunii inferioare a corpului vertebral. Deseori, se asociază şi o fractură la nivelul unei lame vertebrale. Acest tip este rezultatul flexiei combinate cu compresia axială.

3. Tipul C este de asemenea rezultatul flexiei combinate cu compresia axială. Acest tip se întâlneşte cel mai rar şi se caracterizează printr-o fractură comi-

Scanned with OKEN Scanner

nutivă a platoului vertebral inferior şi retropulsia porţiunii inferioare a corpului vertebral.

4. Tipul D este o fractură cominutivă produsă prin asocierea suplimentară a unei forţe rotatorii.

5. Tipul E este o fractură cominutivă datorată asocierii compresiei axiale cu o flexie laterală.

Există şi unele fracturi cu aspecte particulare încadrate tot în categoria fracturilor cominutive. O astfel de variantă este fractura „split" (prin despicare), care în esenţă este compusă din doar două fragmente separate în plan sagital de linia de fractură.

Un alt tip care se poate întâlni este fractura „în pană". Fractura arată de parcă o pană utilizată la despicarea lemnelor ar fi fost plasată în mijlocul corpului vertebral, după care ar fi urmat aplicarea compresiei axiale, forţând corpul să se despice în două fragmente triunghiulare. Aceste fragmente alunecă unul anterior şi celălalt posterior către canalul rahidian. Concomitent acestei alunecări, porţiuni din discul intervertebral sunt împinse între fragmentele osoase. Acest tip de fractură consolidează deficitar datorită fragmentelor discale ce separă fragmentele osoase.

De obicei, fracturile cominutive de corp vertebral survin la oameni tineri până la vârsta de 40 de ani, deci într-o perioadă a vieţii mai activă şi mai expusă traumelor.

Cauzele cel mai des incriminate sunt accidentele rutiere, căderile de la înălţime şi plonjonul în ape puţin adânci.

Semnele clinice sunt de obicei foarte grave şi în special dominate de tabloul clinic al unui sindrom neurologic complet sau incomplet.

Din punct de vedere al investigaţiilor radiologice şi imagistice există unele diferenţe de aspect în funcţie de mecanismul care provoacă cominuţia: compresia axială pură sau asocierea flexie-compresie.

În compresia axială pură fragmentele cominutive sunt distribuite aproximativ uniform atât anterior, cât şi posterior, în timp ce în cazul mecanismului de flexie-compresie distribuţia acestora predomină anterior, zidul posterior fiind de multe ori reprezentat de un fragment unic împins în canal.

Radiografiile standard, de cele mai multe ori, nu ajută la stabilirea diagnosticului.

Examenul CT vertebral pune diagnosticul şi evidenţiază clar tipul fracturii, fragmentele osoase din canal şi leziunile asociate ale arcului vertebral.

Examenul IRM vertebromedular, chiar dacă este deficitar în definirea precisă a elementelor osoase fracturate, aduce un aport substanţial de informaţii (fig. 21).

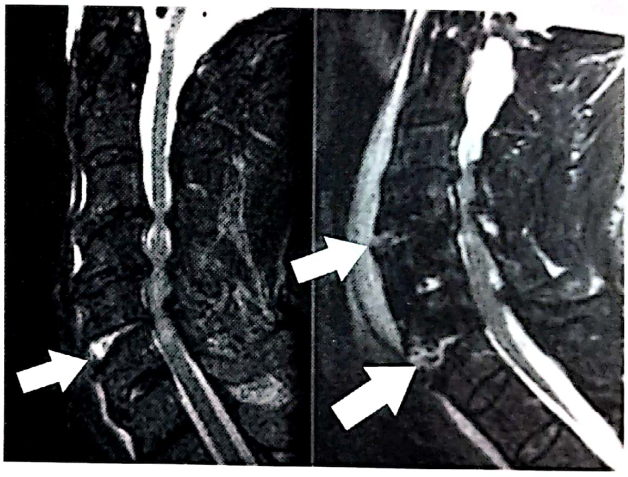

a b

Fig. 21. Leziune discală C5 *(a)* şi C4-C6 *(b)*, prin hiperextensie; se observă edemul părţilor moi prevertebrale – imagini IRM de profil T2.

Efectuarea acestei examinări, în conjuncţie cu examenul CT, este absolut necesară, facilitând obţinerea unor informaţii pe care examenul CT nu le poate oferi:

– vizualizarea compresiunii cordonului medular de către fragmentele de corp fracturate;

– decelarea unei leziuni intramedulare;

– posibila prezenţă a unui hematom epidural intrarahidian.

Din aceste motive, aportul adus de IRM este esenţial. Frecvent, la persoanele în vârstă la care traumatismul se suprapune pe fondul unei patologii degenerative, putem avea surpriza localizării leziunii medulare în dreptul zonei de stenoză şi nu la nivelul cominuţiei.

Coroborarea datelor clinicoradiologice şi precizarea diagnosticului lezional vor dicta atitudinea terapeutică. Leziunile caracteristice fracturilor cominutive de corp vertebral sunt practic exclusiv osoase şi de obicei aceşti pacienţi nu vor prezenta instabilitate

Scanned with OKEN Scanner

tardivă, cu excepţia fracturii „în pană". Posttraumatic, instabilitatea imediată se manifestă la solicitări cu aceleaşi caracteristici avute de agentul vulnerant, însă leziunea va fi stabilă dacă va fi încărcată printr-o solicitare în extensie sau axial combinat cu extensie.

Decizia de a trata această leziune conservator sau chirurgical depinde de existenţa compresiunii medulare, de localizarea anterioară sau posterioară a compresiunii şi de gradul de instabilitate[23,26].

Tratamentul conservator presupune tracţiune şi imobilizare în ortoze cervicale. Şansa de a obţine stabilitate în cazul acestei leziuni este mai mare decât în cazul leziunilor predominant ligamentare.

Dacă investigaţiile imagistice evidenţiază fragmente osoase în canal, atunci indicaţia terapeutică este chirurgicală, scopul principal fiind decompresiunea. În cazul în care se confirmă prezenţa, concomitent cu leziunea osoasă, şi a unei leziuni ligamentare, se recomandă fixarea chirurgicală.

Fractura „minerului"

Este o leziune traumatică definită de o fractură-avulsie a procesului spinos ce interesează, în ordinea frecvenţei, nivelul C6, C7 şi T1 (fig. 22). Autorii anglo-saxoni au descris-o la muncitorii săpători la terasamentele feroviare sau în mină şi au denumit-o fractura „coal miner's" sau „Clay Shoveler's"[23]. Leziunea se produce în momentul în care muncitorul ridică lopata şi încearcă să azvârle încărcătură. Flexia corpului şi a gâtului, coroborată cu contracţia bruscă a trapezului şi romboizilor împotriva rezistenţei opuse de ligamentele posterioare în tensiune are drept consecinţă o fractură cu traiect oblic limitată, în mod caracteristic, la porţiunea proximală a procesului spinos.

Fractura spinoaselor cervicale proeminente se poate produce şi printr-o lovitură directă sau un accident rutier.

Caracteristica acestor fracturi cu avulsie este orientarea perpendiculară a traiectului de fractură pe direcţia fibrelor ligamentului interspinos prin intermediul căruia acţionează forţa traumatică. În mod atipic, acest traiect de fractură se poate extinde şi la nivelul lamelor vertebrale.

Fractura „minerului" este stabilă din punct de vedere mecanic.

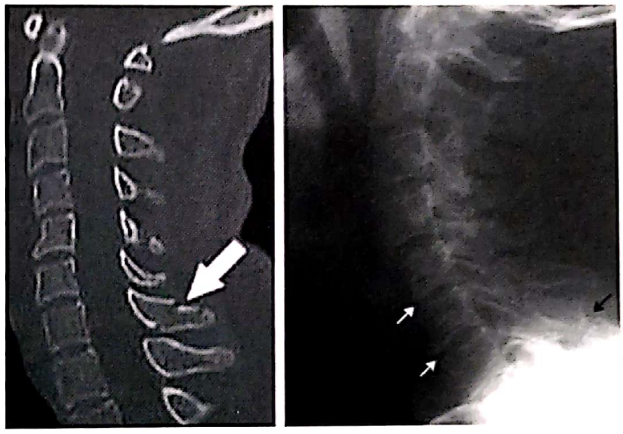

a b

Fig. 22. Fractură de apofiză spinoasă C6 – imagine CT *(a)* cu reconstrucţie sagitală şi imagine radiografică de profil *(b)*.

Tabloul clinic este dominat de simptomatologia locală centrată pe durerea spontană sau provocată prin palparea spinoasei lezate. În cazurile recente pot fi percepute crepitaţii locale şi o mobilitate anormală la tentativa de mobilizare a spinoasei în sens lateral.

Radiografia standard, pe incidenţa de profil, vizualizează linia de fractură orientată spre baza spinoasei, vârful acesteia apărând tras în jos. În incidenţa antero-posterioară se remarcă conturul dublu în accent „circumflex", pe care îl capătă spinoasa interesată.

Tratamentul acestei fracturi este conservator în majoritatea cazurilor: repausul fizic, antialgicele, medicaţia decontracturantă. Imobilizare în guler Philadelphia cu evitarea efortului fizic timp de trei săptămâni rezolvă, în mod normal, fără sechele afecţiunea[1,2,26]. Dacă însă durerile persistă, iar bolnavul devine inapt fizic, se impune extirparea chirurgicală a fragmentului de spinoasă, ceea ce suprimă durerea şi redă pacientului întreaga capacitate fizică.

Traumatismele vertebromedulare cervicale cu coloana axată

În cadrul traumatismelor vertebromedulare cervicale există un procent variabil de cazuri în care simptomatologia dramatică nu se corelează cu o leziune traumatică vertebrală vizibilă pe radiografiile standard, care arată o coloană axată. Anterior erei investigaţiilor imagistice, proporţia acestor cazuri era

Scanned with OKEN Scanner

de circa 15% din totalul traumatismelor vertebromedulare.

După introducerea pe scară largă a CT-ului vertebromedular procentul acestor traumatisme a scăzut la aproximativ 5%. Progresele realizate de imagistică prin RMN vor conduce cu siguranţă la identificarea leziunilor responsabile de tabloul clinic, în procent de 100%.

Această categorie lezională reuneşte trei entităţi traumatice: „SCIWORET", „SCIWORA" şi „Whiplash". Toate trei pot avea o largă simptomatologie clinică şi neurologică. În toate cazurile, investigaţia radiologică simplă relevă o coloană cervicală axată şi lipsesc atât leziunile osoase, cât şi elementele indirecte, sugestive pentru existenţa unei leziuni ligamentare[34,35,39].

- **Traumatismele vertebromedulare cervicale fără leziuni traumatice osteoligamentare vizibile radiologic „SCIWORET"**

Această entitate lezională, denumită în literatura anglo-americana „SCIWORET – „Spinal Cord Injury Without Radiological Evidence of Trauma", este definită de o simptomatologie variind de la simptomatologia radiculară la deficit neurologic complet fără ca, la aceste cazuri, investigaţia radiologică să ilustreze dezaxări ale coloanei cervicale şi nici elemente indirecte care să sugereze o leziune ligamentară şi, în consecinţă, să justifice simptomatologia.

Chiar dacă, în condiţiile generalizării posibilităţilor de investigare imagistică, incidenţa traumatismelor vertebromedulare tip „SCIWORET" tinde să devină nesemnificativă, această entitate traumatică rămâne în actualitate, deoarece prima investigaţie efectuată este radiografia standard. Această investigaţie simplă prezintă o coloană axată şi frecvente modificări degenerative difuze de tip spondilotic.

La pacienţii fără stenoză constituţională sau degenerativă care se prezintă cu deficite neurologice încadrate în categoriile Frankel A, B sau C şi radiologic, alinierea coloanei este perfectă şi trebuie investigaţi imagistic în scopul depistării unei leziuni discoligamentare.

Mecanismul producerii unei dilacerări discale, la unul din nivelurile vertebrale, este hiperextensia. Anatomopatologic, succesiunea leziunilor produse de hiperextensie sunt: ruptura ligamentului longitudinal anterior, urmată de clivarea discului şi, prin aceasta, se produce o mişcare de recul al corpului supraiacent, care striveşte măduva.

La pacienţii în vârstă, cu un canal spinal strâmtorat de fenomene discartrozice, hiperextensia poate produce o leziune medulară prin plierea ligamentelor galbene care comprimă, dinapoi-înainte, măduva. Frecvent, nu se constată leziuni discoligamentare. Hiperextensia coloanei cervicale reduce diametrul antero-posterior al canalului cu 1/3, modificare care, din punct de vedere patogenic, este suficientă pentru a leza conţinutul canalului spinal, datorită brutalităţii traumatismului.

În categoria traumatică a leziunilor „SCIWORET" se pot întâlni frecvent traumatisme vertebromedulare cu afectare discoligamentară completă, având toate caracteristicile unei luxaţii anterioare bilaterale care s-a redus spontan. Această reducere spontană, în lipsa unei manipulări inadecvate a pacientului, poate fi semnul unei instabilităţi extrem de grave.

Leziunile „SCIWORET" cele mai stabile sunt produse de traume a căror energie a fost suficient de mare pentru a produce dilacerarea discală, dar nu au putut învinge rezistenţa aparatului ligamentar posterior şi, în consecinţă, nu au putut produce dislocaţia.

Combinaţia traumatism cervical cu stenoză de canal este, în general, una nefericită din punctul de vedere al gravităţii leziunilor neurologice şi, desigur, al prognosticului vital şi funcţional al pacientului.

Simptomatologia poate contura orice tablou, orice gravitate, însă de obicei deficitele neurologice predomină brahial, cu aspect de sindrom Schneider[67,68].

Examenul radiologic standard arată o coloană axată fără leziuni vertebrale. Sunt frecvente modificările degenerative şi aspectul unui canal cu diametrul antero-posterior mai mic.

Examenul CT nu dă informaţii semnificative din punctul de vedere al leziunii traumatice, însă poate documenta stenoza canalului şi oferi date despre diametrul antero-posterior.

Examenul IRM oferă informaţii deosebit de utile privind: stenoza canalului la diferite nivele, dilacerarea unui anumit disc, ruptura ligamentului longitudinal anterior sau/şi posterior şi posibila leziune intramedulară, de obicei de tip ischemic (fig. 23).

Scanned with OKEN Scanner

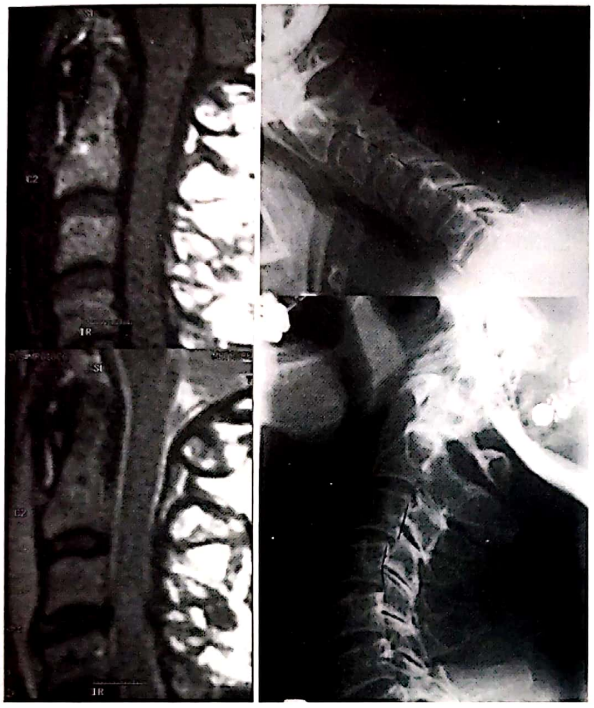

a b

Fig. 23. Edem medular difuz *(a)* (IRM) şi instabilitate *(b)* C3-C4 cu translaţie posterioară în extensie, în cadrul sindromului SCIWORET.

Din punct de vedere anatomoimagistic dilacerarea discală nu este obligatorie, însă se întâlneşte frecvent. Leziunea ligamentară şi implicit instabilitatea de obicei nu sunt grave, iar leziunea medulară se vizualizează de regulă dacă pacientul prezintă simptomatologie neurologică. Nivelul leziunii intramedulare corespunde discului dilacerat şi zonei de stenoză.

Tratamentul acestei entităţi particulare de traumatisme vertebromedulare cu coloana axată şi fără leziuni osteoligamentare vizibile radiologic urmăreşte înlăturarea compresiunii anterioare produse de dilacerarea discală şi asigurarea unei stabilităţi cervicale eficiente.

Decizia chirurgicală este dictată de gradul stenozei, compresiunea discală şi eventuala leziune intramedulară. Scopul intervenţiei îl reprezintă decompresiunea şi stabilizarea.

Abordul anterior rezolvă leziunea discală şi permite stabilizarea coloanei conform aceloraşi proceduri aplicate în subluxaţii şi luxaţii. În cazul absenţei leziunii discale obiectivul de bază va fi corectarea stenozei.

Din punct de vedere al prognosticului neurologic, aceste cazuri având o stenoză preexistentă traumatismului, evoluează de obicei nefavorabil, cu puţine ameliorări.

- **Traumatismele vertebromedulare cervicale pediatrice „SCIWORA"**

Termenul „SCIWORA" (Spinal Cord Injury Without Radiologic Abnormality) defineşte un traumatism vertebral care este caracteristic copiilor între 2 şi 16 ani şi este caracterizat prin: deficite neurologice apărute posttraumatic, nu prezintă evidenţe radiologice sau CT de leziuni vertebrale sau ligamentare, dar pot prezenta leziuni medulare şi durale la examenul IRM[44,78] (fig. 24). De obicei, posttraumatic există o perioadă de latenţă variabilă până la instalarea deficitelor, de la câteva ore până la 4 zile.

Fig. 24. Leziune intramedulară C6-C7 (SCIWORA) fără anomalii radiografice – imagine IRM – T2 de profil.

SCIWORA este un tip de leziune traumatică mai frecvent întâlnit în regiunea cervicală, unde se înregistrează aproximativ 80% din cazuri.

Copiii au caracteristici anatomice, funcţionale şi biomecanice diferite faţă de cele ale adultului. Cea mai importantă caracteristică a coloanei copilului este hiperlaxitatea care conferă mobilitatea crescută a coloanei vertebrale, laxitatea ligamentului transvers care permite odontoidei o deplasare posterioară mai

Scanned with OKEN Scanner

mare decât la adult şi existenţa unor subluxaţii intervertebrale fiziologice. Această elasticitate protejează copilul faţă de traumatism până la un anumit punct, dispersând forţa pe zone mai întinse ale coloanei vertebrale. Musculatura gâtului este slab dezvoltată şi, în consecinţă, are un rol mai puţin important în stabilitate. Acest aspect este cu atât mai important cu cât capul copilului este disproporţionat de mare comparativ cu restul corpului.

Particular, la copil, este şi procesul de osificare al odontoidei, fuziunea acesteia cu corpul C2 fiind destul de tardivă şi, în consecinţă, până la 4 ani, zona de transparenţă radiologică aflată la nivelul sincondrozei C2 este vizibilă.

Ca frecvenţă, SCIWORA reprezintă 30-40% din TVM întâlnite la copiii sub 9 ani[44,78].

Mecanismele de producere a leziunilor medulare la copilul cu o coloană radiologic axată şi aparent intactă sunt multiple:

– Un mecanism unic grupei 2-9 ani este tracţiunea longitudinală asupra măduvei. Elasticitatea deosebită a coloanei copilului mic permite o elongare a segmentului cervical mult mai mare decât elongarea suportată de măduvă.

– Infarctul medular secundar unei leziuni traumatice care a lezat direct sau indirect unul din vasele nutritive medulare este un alt mecanism posibil.

– În pofida elasticităţii mari a elementelor osteoligamentare cervicale, copilul poate suferi leziuni medulare şi printr-un mecanism de compresiune medulară temporară. Acest mecanism presupune producerea unei compresiuni asupra structurilor nobile ale canalului spinal, de durată foarte scurtă, secundară aplicării unei forţe capabile să deformeze grav componentele anatomice ale coloanei cervicale. Deformarea severă, favorizată de elasticitatea osteoligamentară a gâtului la copil, poate provoca: protruzia intrarahidiană a ligamentelor, protruzii discale şi posibile subluxaţii pasagere ale vertebrelor cervicale, fiecare putând leza măduva în contextul aplicării unei forţe, totuşi insuficientă pentru a afecta vizibil coloana cervicală.

Traumatismele vertebromedulare tip „SCIWORA" se pot solda cu orice simptomatologie clinică şi neurologică, inclusiv cu un deficit neurologic complet şi definitiv, ce poate fi întâlnit mult mai frecvent la copiii sub 9 ani.

Leziunile incomplete neurologic tind să recupereze deficitul, majoritatea acestor copii recuperând satisfăcător şi uneori total. Deficitul neurologic complet nu se ameliorează practic la nici un pacient.

Există, destul de frecvent, cazuri cu instalarea întârziată a deficitelor posttraumatice, de la câteva minute până la patru zile din momentul traumei. Majoritatea pacienţilor descriu mici semne neurologice imediat posttraumatic, urmate de un interval liber variabil după care s-a instalat deficitul neurologic patent. Aceste semne neurologice minore ca manifestare sunt un avertisment pentru instalarea ulterioară a unor deficite neurologice persistente. În aceste cazuri se va practica imobilizarea precoce a acestor copii cu semne premonitorii.

Examenul paraclinic al acestor pacienţi implică efectuarea radiografiilor simple, investigarea vertebromedulară CT şi IRM.

Este recomandată efectuarea de radiografii simple şi în poziţii funcţionale. Se va lua în considerare efectuarea de radiografii ale întregii coloane, deoarece leziunile vertebrale noncontigue la distanţă de zona de impact au o frecvenţă semnificativă de 15-17%.

Examenul CT în zona indicată de nivelul neurologic este recomandat pentru excluderea unor eventuale leziuni oculte.

IRM-ul oferă informaţii diverse, de la vizualizarea unor leziuni medulare grave până la lipsa completă a oricărei afectări. Din punct de vedere prognostic oferă informaţii utile deoarece lipsa unor leziuni intramedulare la examenul IRM se corelează cu un rezultat final foarte bun din punct de vedere neurologic. În cazul vizualizării unor leziuni intramedulare hemoragice sau ischemice severe, deficitele neurologice vor fi severe şi permanente.

Tratamentul pacienţilor cu „SCIWORA" este conservativ, abordul chirurgical neavând indicaţie în aceste cazuri. Imobilizarea externă până când stabilitatea poate fi confirmată de radiografiile în flexie-extensie este singura măsură terapeutică utilizată. Imobilizarea se va menţine pe o durată de până la 12 săptămâni şi se recomandă o restrângere a activităţii timp de până la 6 luni.

Scanned with OKEN Scanner

Scanned with OKEN Scanner

- **Sindromul „Whiplash"**

Sindromul „Whiplash" este o entitate traumatică întâlnită frecvent în coliziunile vehiculelor cu motor, mai frecvent la cele din spate. Acest traumatism al regiunii cervicale este produs printr-o hiperextensie datorată unui mecanism de accelerare-decelerare al capului faţă de trunchi[33,39]. Consecinţa acestui mecanism este producerea, cel mai adesea, numai a unor leziuni musculoligamentare, putându-se întâlni: rupturi musculare ale sternocleidomastoidianului, scalenilor, muşchiului lung al gâtului; rupturi ale ligamentului longitudinal anterior şi avulsii discale anterioare.

Alte leziuni traumatice ce mai pot fi evidenţiate sunt: edemul intramedular, contuzii cerebrale sau ale trunchiului cerebral şi sângerări laringiene, esofagiene şi retrofaringiene.

Simptomatologia este consecinţa directă a leziunilor produse de traumatism. Cel mai frecvent simptom este durerea cervicală, urmată de cefalee, vertij, disfagie etc.[67,68].

Examenul radiologic standard arată o coloană cervicală axată fără leziuni traumatice în imensa majoritate a cazurilor.

Imagistica cu rezonanţă magnetică oferă informaţii despre eventualele leziuni de părţi moi.

Diagnosticul pozitiv se bazează pe istoricul de traumatism cervical cu durere locală, lipsa, de regulă, a simptomatologiei neurologice şi excluderea prin examinările radioimagistice a unor leziuni osteodiscoligamentare.

Tratamentul se adresează simptomatologiei algice prin medicaţie şi repaus, asociat cu imobilizare în guler moale. Rezultatele terapeutice sunt bune după un repaus de două până la şase săptămâni[77].

Leziunile traumatice ale coloanei toracolombare

Coloana vertebrală toracolombară este formată din elemente anatomice cu particularităţi structurale, funcţionale şi biomecanice caracteristice:

Corpul vertebral este elementul anatomic cu rolul principal în rezistenţa coloanei. Forma corpului vertebral este paralelipipedică, cu diametrul transvers egal cu cel antero-posterior la nivel toracal şi cu diametrul transvers mai mare decât cel antero-posterior la nivelul coloanei lombare. Suprafaţa superioară şi cea inferioară este plană la vertebrele toracale şi lombare.

Apofizele articulare în segmentul toracal sunt plane, situate în plan coronal cea superioară fiind orientată posterior. La nivelul coloanei lombare apofizele articulare sunt articulate în plan sagital, cea superioară, de formă concavă, având orientarea medial şi posterior, iar cea inferioară este convexă şi orientată lateral.

Apofizele articulare toracale nu au nici un rol în statică, coloana fiind fiziologic permanent în flexie şi facilitează rotaţia ca mişcare de bază a acestei regiuni vertebrale.

La nivelul regiunii lombare, apofizele articulare au, din punct de vedere al mobilităţii, un rol restrictiv. În ceea ce priveşte rolul lor în statică, datorită poziţiei lordotice a coloanei lombare, apofizele articulare pot suporta până la 25% din ortostatism.

Orientarea apofizelor articulare dictează tipul şi limitele mişcărilor, rolul acestora la nivelul coloanei toracolombare fiind de ghidare a mişcărilor şi de limitare a acestora.

Canalul rahidian, conţinător al elementelor anatomice mobile, are o formă diferită după zona topografică. În regiunea toracală este circular, iar în regiunea lombară forma este variabilă: triunghiulară, ovoidă sau în formă de treflă.

Diametrele măduvei sunt mai mici în regiunea toracală: diametrul medular transvers are în medie 10 mm, iar cel sagital 8 mm. Intumescenţa lombară ia naştere la nivelul vertebrei T10 şi formează, în dreptul vertebrei L1-L2, conul medular. La acest nivel, diametrele medulare sunt, în medie, 12 mm cel transvers şi 8,5 mm cel sagital.

Lipsa de corespondenţă a elementelor vertebrale toracolombare cu segmentele medulare se datorează unor caracteristici ale măduvei. Din motive de dezvoltare embrionară, cordonul medular este mult mai scurt decât coloana vertebrală. În porţiunea ei inferioară măduva aglomerează metamerele, astfel încât în dreptul corpurilor vertebrale T12 şi L1 se găseşte o porţiune din cordonul medular conţinând metamerele de la L3 la S5.

Didactic, se poate considera că de la vertebra T1 la T4, numărul metamerului medular este cel vertebral + 1. De la vertebra T5 la T9 numărul metamerului medular este cel vertebral + 2. La nivelul vertebrelor T10 şi T11 se găsesc trei metamere medulare: T12, L1 şi L2, numărul metamerului calculându-se după formula o vertebră – 1,5 metamere. În dreptul vertebrei T12 se găsesc restul metamerelor lombare: L3, L4 şi L5 (o vertebră - 3 metamere), iar în dreptul lui L1 apar toate metamerele sacrate S1-S5 (o vertebră – 5 metamere).

Corelarea nivelului lezional vertebral cu nivelul lezional neurologic motor şi senzitiv este esenţială pentru stabilirea unui diagnostic corect.

Joncţiunea cervicotoracală asociază vertebrele C7 şi T1. Cea de-a şaptea vertebră cervicală este o vertebră de tranziţie, cu caractere combinate cervicale şi toracale, care o fac unică, în vreme ce T1 este o vertebră cu aspect tipic al vertebrelor toracale.

Joncţiunea toracolombară este, din punct de vedere funcţional, cea mai importantă zonă de tranziţie a coloanei vertebrale şi asociază vertebrele de la T11 la L2. Această zonă are o tristă notorietate din punct de vedere traumatic. Vertebra T12 este o vertebră de tranziţie cu caracterele vizibile la nivelul faţetelor articulare, transverselor şi spinoasei.

Joncţiunea toracolombară face tranziţia între o zonă cifotică şi una lordotică, între coloana toracală având ca mişcare de bază rotaţia şi coloana lombară cu mişcare de bază flexie-extensie.

Curburile coloanei toracolombare sunt cunoscute ca cifoza toracală şi lordoza lombară. Cifoza toracală se datorează formei corpilor vertebrali, mai înalţi posterior decât anterior, în timp ce lordoza lombară este creată mai ales de discuri, care sunt mai înalte ventral şi mai mici dorsal. Aceste curburi sunt variabile în funcţie de poziţia asumată. Linia verticală a centrului de greutate a coloanei vertebrale în ortostatism trece prin corpii vertebrali ai vertebrelor de tranziţie ale zonelor de joncţiune cervicotoracală şi toracolombară. În consecinţă, lordoza cervicală şi lombară se situează anterior de această linie, în timp ce cifoza toracală este dispusă posterior de ea. Datorită acestui fapt, solicitările cele mai mari sunt în zonele de joncţiune şi, în consecinţă, traumatismele le afectează cu predilecţie[95].

Diversitatea combinaţiilor lezionale posibile la nivelul coloanei toracolombare a condus la propunerea unor numeroase clasificări, fiecare încercând cuprinderea şi împărţirea în categorii a leziunilor traumatice de la nivelul coloanei toracale şi lombare.

Clasificarea propusă în 1994 de F Magerl şi colaboratorii, sub egida Asociaţiei pentru Osteosinteză (A.O.) – Arbeitsgemeinschaft für Osteosynthesefragen – cuprinde această mare diversitate de combinaţii lezionale[17]. Concepţia biomecanică pe care se bazează această clasificare este cea cu două coloane a lui Holdworth. Clasificarea propune trei grupe mari de leziuni: A, B şi C, fiecare împărţită în trei subgrupe, care, la rândul lor, sunt divizate în alte subgrupe.

Totodată, clasificarea înglobează o scală prognostică, gravitatea leziunii neurologice crescând progresiv de la grupa A la grupa C.

Criteriul de bază al clasificării este mecanismul traumei.

Leziuni traumatice tip A

Această categorie lezională are ca mecanism asocierea unor forţe dominante de compresie axială excesive cu o forţă secundară ce acţionează în hiperflexie. Tipul A cuprinde fracturi care afectează exclusiv corpul vertebral şi reprezintă aproximativ 60% din totalul leziunilor traumatice. Din punct de vedere biomecanic, este interesată doar coloana anterioară. Stabilitatea coloanei este afectată doar la jumătate din leziunile tip A, gradul de stabilitate putând varia de la leziune stabilă, la parţial stabilă. La subtipul A3 unde există instabilitate, aceasta se manifestă la flexie şi încărcare axială, stabilitatea coloanei fiind parţial păstrată la solicitările în extensie şi distracţie. Clinic, pacientul acuză durere moderată şi o posibilă cifoză angulară, dar este capabil să se ridice şi să se mobilizeze. De obicei, semnele neurologice lipsesc.

Clasificarea A.O. încadrează următoarele categorii în tipul A[17,92]:

Categoria A1 = Fractură tasare de corp vertebral:

A1. 1. = înfundarea platoului vertebral.

A1. 2. = tasare cuneiformă (fig. 25).

A1. 3. = tasare circumferenţială.

Categoria A2 = Fractură prin despicare („split") (fig. 26):

Scanned with OKEN Scanner

Fig. 25. Tasare cuneiformă T9 – fractură vertebrală prin compresie pe fondul osteoporozei – imagine radiografică de profil.

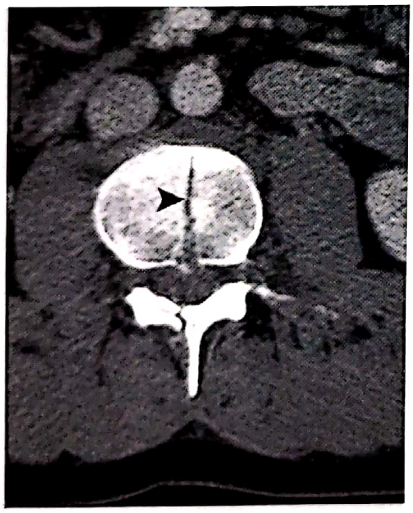

Fig. 26. Fractură prin despicare l3 – imagine CT axială.

A2. 1. = despicare sagitală.
A2. 2. = despicare coronală.
A2. 3. = fractură prin strivire în pensă („pencer").
Categoria A3 = Fractură cominutivă (fig. 27):
A3. 1. = fractură cominutivă incompletă.
A3. 2. = fractură cominuţie-despicare.
A3. 3. = fractură cominutivă completă.

Fig. 27. Fractură de corp vertebral T12 cu tasare anterioară şi cominuţie – radiografie digitală de profil.

Leziuni traumatice tip B

Acest grup de leziuni traumatice toracolombare se caracterizează prin afectarea atât a coloanei anterioare, cât şi a celei posterioare. Din acest motiv, nu există leziuni stabile, ci doar cel mult parţial instabile. Pentru subtipurile B1 şi B2 mecanismul traumatic este hiperflexie-distracţie, iar pentru subtipul B3 cauza este mecanismul de hiperextensie-forfecare.

Simptomatologia este dominată de durerea locală, declanşată chiar la palpare superficială. Examenul clinic evidenţiază edem local, hematom subcutanat sau împăstarea ţesuturilor moi. Palparea poate detecta lărgirea spaţiului interspinos. Inspecţia coloanei vertebrale relevă frecvent o cifoză angulară. Aproximativ o treime dintre pacienţi prezintă o simptomatologie neurologică. În tipul B de leziuni toracolombare, clasificarea A.O. încadrează următoarele categorii:

Categoria B1: cuprinde leziunile predominant ligamentare produse prin flexie-distracţie:

Subtip B1. 1. = leziunea complexului ligamentar cu ruptura discului:

B1. 1.1. = subluxaţie.

Scanned with OKEN Scanner

B1. 1.2. = luxaţie anterioară.

B1. 1.3. = luxaţie sau subluxaţie cu fractura apofizelor articulare.

Subtip B1. 2. = asociază la leziunea predominant ligamentară cu ruptura discului şi o fractură a corpului vertebral din categoria A:

B1. 2.1. = subluxaţie asociată cu orice fractură tip A.

B1. 2.2. = luxaţie anterioară asociată cu orice variantă de fractură tip A.

B1. 2.3. = luxaţie sau subluxaţie cu fractura articularelor asociată cu oricare fractură tip A.

Categoria B2: cuprinde leziunile produse prin flexie-distracţie şi cu interesare predominant osoasă:

Subtip B2. 1. = fractură tip „centură de siguranţă", cunoscută şi ca fractura Chance[37] (fig. 28). Această fractură traversează ambele coloane biomecanice pornind de-a lungul unei linii orizontale prin arcul posterior şi apofiza spinoasă, continuând pe această direcţie prin corpul vertebral şi are o accentuată tendinţă la alunecare anterioară a porţiunii superioare a coloanei.

Subtip B2. 3. = trece prin pars interarticularis, fractura Chance, dar cu corpul vertebral fracturat conform tipului A (fig. 29):

B2. 3.1. = fractura posterioară trece prin pedicul.

B2. 3.2. = fractura posterioară trece prin pars interarticularis.

Fig. 28. Fractură Chance la nivel T12 – imagine CT cu reconstrucţie sagitală.

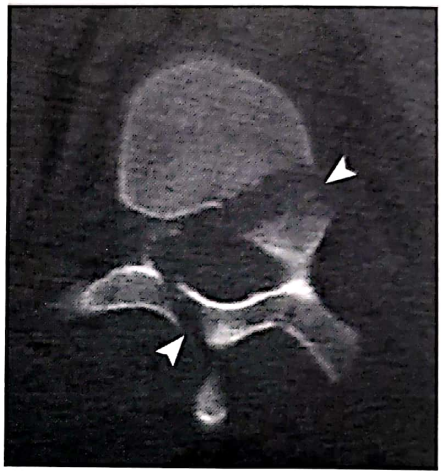

Fig. 29. Fractura Chance – traiectul corporal al liniilor de fractură – imagine CT axială.

Categoria B3: încadrează leziuni produse printr-un mecanism de hiperextensie asociată unei forţe de distracţie ce acţionează anterior şi favorizează forfecarea. Ligamentul longitudinal anterior este întotdeauna rupt:

Subtip B3. 1. = leziune pur discoligamentară, cu alunecare unilaterală.

Subtip B3. 2. = spondiloză prin hiperextensie având drept caracteristică leziunea istmului arcului neural şi neafectarea diametrelor canalului spinal (fig. 30).

Fig. 30. Fractură luxaţie L4/L5 cu antelistezis şi discontinuitatea liniei corporale posterioare – radiografie digitală de profil.

Scanned with OKEN Scanner

Subtip B3. 3. = cuprinde leziunile cu luxaţie posterioară, instabilitate completă şi deficite neurologice severe.

Leziuni traumatice tip C

Ca şi leziunile tip B, din punct de vedere biomecanic, sunt afectate atât coloana anterioară, cât şi cea posterioară.

Forţa caracteristică mecanismului traumatic implicat în acest tip de leziune este torsiunea. Această forţă produce luxaţii în plan frontal, fracturi ale apofizelor transverse, luxaţia sau fractura unilaterală a apofizelor articulare, rotarea segmentului vertebral infralezional în raport cu cel supralezional şi frecvent fracturi costale sau disjuncţii costovertebrale în vecinătatea leziunii.

Din punct de vedere al stabilităţii, leziunile din tipul C sunt cele mai instabile, toate subtipurile având instabilitate completă.

Peste 50% din cazuri prezintă semne neurologice, cel mai adesea severe. Clinic, pacienţii acuză durere locală spontană şi la palpare, cifoză angulară şi semne locale, de hematom subcutanat.

Tipul C cuprinde trei categorii lezionale:

Categoria C1: fractura corpului vertebral încadrată în tipul A (tasare, split, cominuţie), asociată cu leziunile produse prin torsiune.

În această categorie se încadrează o leziune particulară, numită de Mageri şi colaboratorii „vertebral body separation". Această leziune, întrutotul ieşită din comun, constă într-o despicare în plan coronar, pe multiple nivele, dar cu pacienţi indemni din punct de vedere neurologic.

Categoria C2: cuprinde cazurile cu leziuni încadrate în tipul B şi la care se asociază leziunile produse de un mecanism complementar rotator. În acest fel, leziunea predominant ligamentară se combină cu fractura transverselor şi dezaxarea spinoaselor. Şi fractura tip Chance poate fi asociată unor leziuni de tip rotator şi, în consecinţă, să fie încadrată în categoria C2.

Leziunile sunt deosebit de instabile şi, în consecinţă, tratamentul este exclusiv chirurgical.

Tipul lezional C2. 1. încadrează leziuni le flexie-distracţie cu rotaţie (fig. 31):

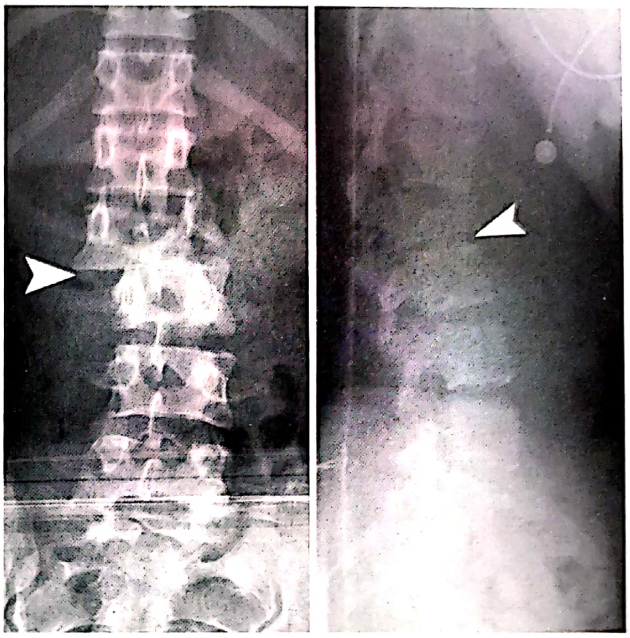

Fig. 31. Fractură L2-L3 cu dislocare laterală – dezalinierea liniei corpurilor vertebrale şi fragment triunghiular fracturat pe marginea antero-superioară a corpului L2 care este în retropulsie – imagini radiografice de faţă *(a)* şi profil *(b)*.

C2. 1.1. = subluxaţie rotaţională în flexie.

C2. 1.2. = subluxaţie rotaţională în flexie + fractură unilaterală de proces articular.

C2. 1.3. = luxaţie unilaterală.

C2. 1.4. = luxaţie anterioară rotatorie cu sau fără fractura procesului articular.

C2. 1.5. = subluxaţie anterioară cu sau fără fractură unilaterală de proces articular + fractură tip A.

C2. 1.6. = luxaţie unilaterală + fractură tip A.

C2. 1.7. = luxaţie anterioară rotatorie cu sau fără fractură de proces articular + fractură tip A.

Tipul lezional C2. 2. cuprinde leziunile de tip B2 cu rotaţie (flexie-distracţie cu rotaţie):

C2. 2.1. = fractura celor două coloane cu rotaţie.

C2. 2.2. = flexie-spondiloză unilaterală cu ruptura discului.

C2. 2.3. = flexie-spondiloză unilaterală + leziune de tip A.

Tipul lezional C2. 3. cuprinde leziuni de tip B3 cu rotaţie, consecinţă a mecanismului de hiperextensie-forfecare, cu rotaţie:

C2. 3.1. = hiperextensie-subluxaţie rotaţională cu sau fără fractura elementelor posterioare.

Scanned with OKEN Scanner

C2. 3.2. = hiperextensie - spondiloză unilaterală.

C2. 3.3. = luxaţie posterioară cu rotaţie.

Categoria C3 cuprinde, din punct de vedere biomecanic, leziunile traumatice produse prin forfecare-rotaţie (fig. 32):

C3. 1. = fractură tip „splice".

C3. 2. = fracturi oblice.

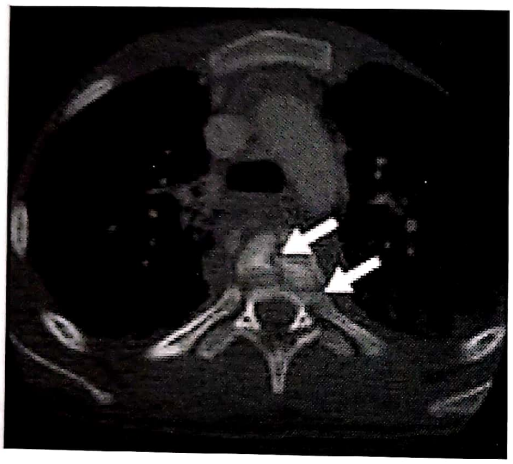

Fig. 32. Fractură complexă toracală T8 – imagine CT axială.

Clasificarea A.O. a leziunilor vertebrale traumatice ale coloanei toracale şi lombare facilitează şi fundamentează diagnosticul leziunii, conduita terapeutică şi prognosticul pacientului[17]:

1. Gravitatea leziunilor creşte de la A la C şi de la 1 la 3, în fiecare subtip.

2. Leziunile de tip A, atâta vreme cât ligamentul longitudinal anterior şi cel posterior sunt intacte, au tendinţa de a fi stabile în extensie.

3. Leziunile de tip B1 şi B2 sunt leziuni de flexie-distracţie, instabile. Tipul B3 implică hiperextensia şi forfecarea, fiind foarte instabile. Ruptura prin pars articularis şi disc determină listezis.

4. Leziunile de tip C prezintă afectarea ambelor coloane de susţinere ale coloanei vertebrale. Prezintă cea mai mare rată de deficit neurologic şi necesită stabilizare chirurgicală obligatorie.

Epidemiologie

Coloana vertebrală toracolombară este sediul celor mai frecvente leziuni traumatice. Majoritatea traumatismelor afectează sexul masculin, între vârsta de 15 şi 30 de ani, preponderent ca o consecinţă a accidentelor rutiere.

Majoritatea leziunilor sunt localizate la joncţiunea toracolombară T11-L1 – aproximativ 52%. Procentual, regiunea T1-T10 este lezată în 16%, iar L1-L5 în 32%.

Datorită mecanismului de distracţie, cel mai frecvent întâlnit la acest nivel toracolombar, leziunile asociate sunt foarte frecvente. Peste 50% din pacienţi prezintă hemoragii abdominale prin lezarea splinei sau ficatului, leziuni arteriale sau venoase şi traumatisme toracice, soldate cu hemotorax sau contuzii pulmonare.

Simptomatologie

Evaluarea clinică a pacientului vizează cuantificarea funcţiilor respiratorii, cardiace şi evaluarea toracelui, abdomenului şi aparatului urologic. O atenţie deosebită se va acorda examinării capului şi colonei cervicale[43].

Examenul neurologic va stabili scorul pe scala Glasgow şi încadrarea deficitelor motorii şi senzitive pe scalele Frankel şi ASIA. Semnele neurologice ale unor leziuni localizate la nivelul măduvei, conului medular, cozii de cal sau rădăcinilor nervoase trebuie decelate şi notate cu rigurozitate[40].

Diagnostic imagistic

Toţi pacienţii care au suferit un traumatism vertebromedular necesită radiografii antero-posterioare şi laterale la toate vertebrele suspectate. Examenul radiologic standard este metoda de elecţie pentru screeningul iniţial (fig. 33).

Computer-tomografia vertebrală este cea mai bună metodă imagistică pentru evaluarea coloanei mijlocii, în special în reconstrucţie sagitală[22] (fig. 34*a*).

Imagistica prin rezonanţă magnetică este indispensabilă în evaluarea măduvei spinale şi a leziunii ţesuturilor moi: discul intervertebral şi ligamentele (fig. 34*b*).

Evaluarea stabilităţii se stabileşte conform teoriei celor trei coloane a lui Denis. Uşurinţa cu care este folosită în practică a făcut din aceasta cea mai utilă clasificare.

Clinic, instabilitatea este definită ca o lezare a două sau a tuturor celor trei coloane.

Scanned with OKEN Scanner

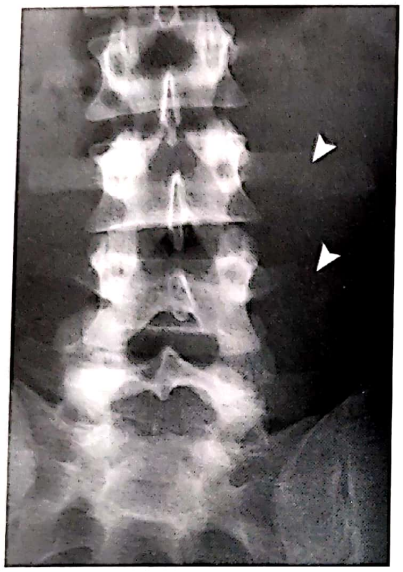

Fig. 33. Fractură de procese transverse stângi cu deplasare L3, L4, L5 – imagine radiografică de faţă.

Se consideră fracturi stabile leziunile ce afectează: procesul transvers, procesul spinos, procesul articular, pars interarticularis şi fractura prin compresie.

În realitate, aşa cum o afirmă Denis, stabilitatea vertebrală nu este albă sau neagră, ci mai degrabă o zonă gri.

Per ansamblu, există insuficiente date solide care să susţină folosirea oricărora din aceste sisteme de clasificare, care au fost dezvoltate în încercarea de a defini mai bine traumatismele toracolombare şi de a veni în sprijinul luării unei decizii terapeutice.

Un sistem ideal ar trebui să fie simplu şi reproductibil, bazat pe parametrii clinici şi radiologici identificaţi în mod uzual. Clasificările cunoscute au la bază fie structuri anatomice (sistemul celor trei coloane Denis), fie mecanisme propuse ale leziunilor (Ferguson şi Allen; sistemul A.O.). Acestea sunt fie excesiv de complicate, cu un număr prea mare de variabile, fie prea simpliste, fără suficient detaliu pentru a oferi informaţii relevante clinic.

În anul 2005, Grupul de Studiu al Traumatismelor Spinale (S.U.A.)[92] a propus sistemul de scor al severităţii în clasificarea leziunilor traumatice toracolombare. Sistemul atribuie valori numerice fiecărei leziuni, pe baza categoriilor morfologice ale leziunilor, integrităţii complexului ligamentar posterior şi a afectării neurologice. În baza acestor criterii, tratamentul chirurgical este stabilit în baza punctajului întrunit. Astfel, sistemul scorului de severitate a fost conceput pentru a ajuta decizia terapeutică prin oferirea unor informaţii atât diagnostice, cât şi prognostice, prin utilizarea scorului. Modelele de leziuni stabile < 4 pot fi tratate conservator cu imobilizare în corset şi mobilizare activă a pacientului. Modele de leziuni instabile > 4 pot fi tratate chirurgical conform principiilor de corectare a deformărilor vertebrale, decompresie neurologică, dacă este necesară, şi stabilizare spinală, urmată de mobilizarea activă a pacientului.

Scorul de severitate cuprinde punctajul acordat morfologiei fracturii, stării ligamentului posterior şi statusului neurologic, fiecare cu subcategoriile sale:

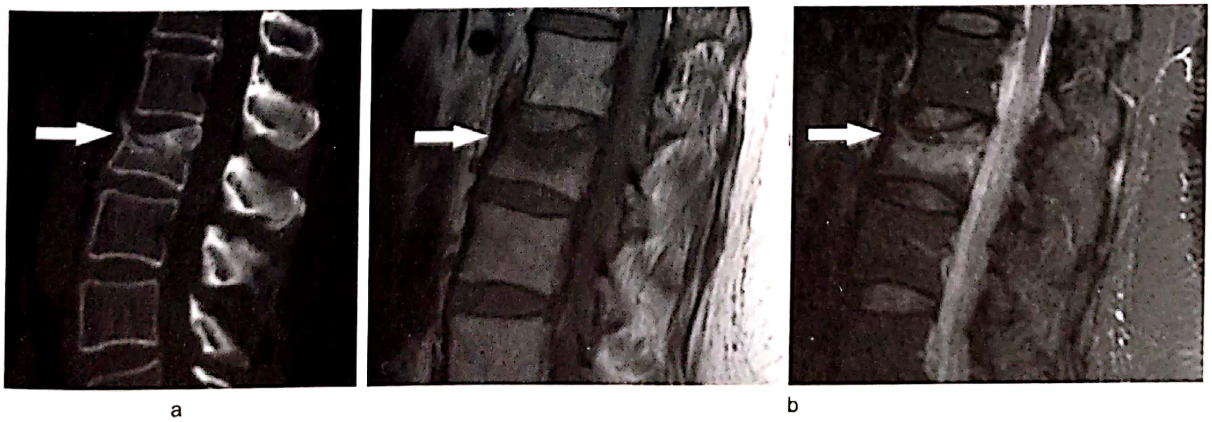

a b

Fig. 34. Fractură vertebrală L2 prin compresie - imagine CT *(a)* cu reconstrucţie sagitală şi imagini IRM T1 şi STIR *(b)*, care reflectă caracterul acut al leziunii.

Scanned with OKEN Scanner

A. Tipul fracturii:
   1) Compresie.
   2) „Burst".
   3) Translaţie-rotaţie.
   4) Distracţie.
B. Complexul ligamentar posterior:
   1) Intact.
   2) Suspect.
   3) Lezat.
C. Status neurologic:
   1) Normal.
   2) Leziune radiculară.
   3) Leziune medulară:
      a. Incompletă,
      b. Completă.
   4) Sindrom de coadă de cal.

Acest sistem aduce îmbunătăţiri substanţiale, deoarece include factori clinici importanţi în determinarea deciziei terapeutice şi a prognosticului.

Tratamentul traumatismelor coloanei toracolombare

Criteriile generale care stabilesc conduita terapeutică sunt: scorul de severitate; timpul operator: acut, precoce sau tardiv; deficitul neurologic; gradul de instabilitate a coloanei vertebrale şi opţiunea chirurgicală sau ortopedică, vizând rezolvarea corespunzătoare a fiecărui tip de fractură[91].

Momentul operator

Intervenţiile chirurgicale efectuate imediat au cele mai bune şanse de reducere a fracturilor şi de recuperare neurologică, dar acest fapt nu este susţinut în totalitate de rezultatele clinice. Indicaţiile pentru intervenţia de urgenţă sunt: deficitul neurologic progresiv, luxaţiile ireductibile şi fracturile deschise sau contaminate[82].

Operaţiile precoce, efectuate în primele 2-3 zile de la traumatism, au ca scop reducerea mai uşoară şi decompresiunea prin ligamentotaxie. Astfel devine posibilă mobilizarea precoce a pacientului. Intervenţiile precoce sunt grevate însă de complicaţii perioperatorii potenţiale[75], legate de transportul traumatizatului cu leziuni severe vertebrale şi instabilitate[76].

Operaţiile tardive se efectuează între zilele 7-10 şi sunt recomandate pentru a da şansa măduvei afectate să îşi revină după traumatism, iar edemul medular să scadă. O altă indicaţie a temporizării intervenţiei este tracţiunea scheletală, sub diferitele ei variante, care permite o reducere preoperatorie a luxaţiilor şi diformităţilor.

Imobilizarea externă este o altă opţiune de tratament[81]. Leziunile situate deasupra vertebrei T5 beneficiază de ortoze cervicotoracolombosacrate. Leziunile situate la nivel L5-S1 se imobilizează în corset gipsat cu crac[31].

Starea neurologică şi stabilitatea vertebrală. În funcţie de aceste criterii suntem puşi în faţa a 3 situaţii:

1) Pacient fără deficite neurologice cu coloană stabilă, de exemplu fracturi toracale prin compresie sau prin leziuni ale centurii de siguranţă, sau fracturi prin compresie ale coloanei lombare beneficiază de ortoze sau de aparate gipsate[97].

2) Pacient fără deficite neurologice cu coloană instabilă, de exemplu fracturi cominutive sau fracturi severe prin compresie, beneficiază de intervenţie chirurgicală pentru stabilizare şi prevenirea accentuării deficitelor neurologice, precum şi de recuperare precoce.

3) Pacient cu deficite neurologice majore şi coloană instabilă, de exemplu fracturi cominutive sau fracturi-luxaţii ale colonei toracale inferioare sau coloanei lombare, beneficiază de decompresiuni pe cale anterioară[52], care pot fi, sau nu, urmate de stabilizare posterioară[84,85].

Alegerea modalităţii de tratament în funcţie de specificul fracturii

Fracturile prin flexie-compresie cauzează de obicei leziuni osteoligamentare ale coloanei anterioare fără să provoace deficite neurologice. Factorii cei mai importanţi care sugerează instabilitatea şi ruperea complexului ligamentar posterior sunt colapsul vertebral în proporţie de peste 50%, angulaţia anterioară şi cifoza de peste 30 de grade. Tratamentul conservator este indicat numai în leziuni ale coloanei anterioare şi constă într-o ortoză în hiperextensie. În cazul prezenţei leziunilor şi în coloana mijlocie este necesară intervenţia chirurgicală[47].

Fracturile prin flexie-tracţiune (leziuni prin centura de siguranţă), de exemplu fractura Chance fără subluxaţie sau deplasare, beneficiază de corset în hiper-

Scanned with OKEN Scanner

extensie[57]. Prezenţa leziunilor ligamentare impune instrumentarea posterioară şi artrodeza[32].

Fracturile-luxaţii prin torsiune cauzează de regulă paraplegie completă, stabilizarea posterioară şi sinteza fiind necesare pentru mobilizarea şi recuperarea precoce a pacientului[25,45].

Fracturile prin compresie verticală sunt însoţite de afectare neurologică datorită deplasării posterioare a fragmentelor de corp vertebral. Tratamentul conservator prin ortoze şi repaus la pat este benefic pentru pacienţii cu diformitate minimă. Prezenţa angulaţiei impune reconsiderarea atitudinii şi tratament chirurgical în funcţie de fiecare caz.

Alegerea procedeului terapeutic pentru pacienţii cu deficite neurologice complete

Abordurile anterioare sunt preferate atunci când există fragmente osoase mult deplasate anterior, intervenţia de regulă efectuându-se la peste 2 săptămâni de la traumatism[74].

Abordurile posterioare se folosesc cu precădere atunci când fragmentele osoase sunt deplasate postero-lateral, iar pacientul are deficite neurologice minime.

Abordurile pure posterioare se folosesc pentru fracturi-luxaţii la care se bănuieşte leziunea traumatică a durei mater.

Abordurile combinate anterioare şi posterioare sunt utilizate în situaţia în care toate cele 3 coloane de stabilitate sunt afectate şi mai ales când pacientul prezintă deficit neurologic complet asociat cu leziuni ligamentare posterioare[21].

Leziunile traumatice ale sacrului

Sacrul reprezintă legătura cheie dintre scheletul axial şi coloana vertebrală şi include structuri osoase şi ligamentare care servesc ca o platformă solidă ce susţine greutatea corpului şi protejează coloana lombosacrată L4-S1, rădăcinile sacrate S2-S4 şi vasele iliace. Fracturile sacrate sunt prezente de obicei în traumatismele forte şi se asociază cu fracturi ale bazinului. Reprezintă circa 1% din totalitatea fracturilor spinale şi pot fi uşor ignorate atunci când sunt asociate cu alte tipuri de traumatisme. Pierderea din vedere a acestor leziuni se asociază cu diformitate, durere şi afectare neurologică.

Clasificare

Tipurile de fracturi sacrate includ fracturile verticale, fracturile transverse şi fracturile în H. Dennis a descris fracturile verticale în funcţie de raportul fracturii cu foramenele sacrate[46,70].

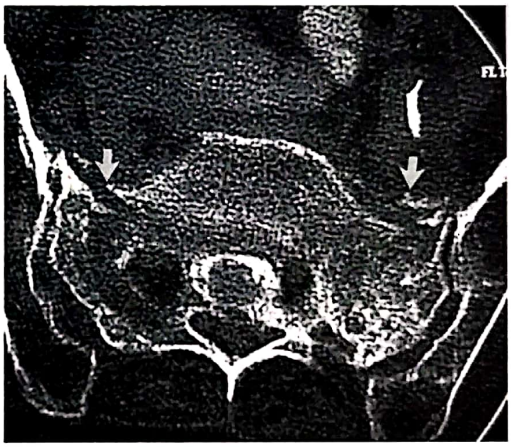

Fig. 35. Fractură sacrată în zona I bilaterală – imagine CT secţiune axială.

Fracturile verticale de zonă I, situate în afara foramenelor, sunt cele mai frecvente. Ele reprezintă circa 50% dintre leziunile traumatice ale sacrului şi, fiind extraforaminale, incidenţa leziunilor neurologice este foarte scăzută. Leziunile neurologice apar în circa 6% dintre fracturile zonei I şi reprezintă afectări ale rădăcinilor L4 şi L5 (fig. 35).

Fracturile verticale de zonă II traversează foramenele sacrate şi se înregistrează la circa 34% din cazuri. Acest tip de leziuni sunt însoţite de afectare neurologică severă a rădăcinilor L5-S2.

Fracturile verticale de zonă III sunt situate medial de foramenele sacrate şi pot afecta conţinutul canalului spinal la acest nivel. Apar în 16% din cazuri şi la 57% dintre pacienţi deficitul neurologic este foarte sever, implicând disfuncţii vezicale şi anale, precum şi tulburări ale funcţiei sexuale (fig. 36).

Fracturile transverse apar de obicei între S1 şi S3, şi se asociază cu disfuncţii ale vezicii urinare. Orice fracturi ale sacrului sau ale bazinului posterior cu

Scanned with OKEN Scanner

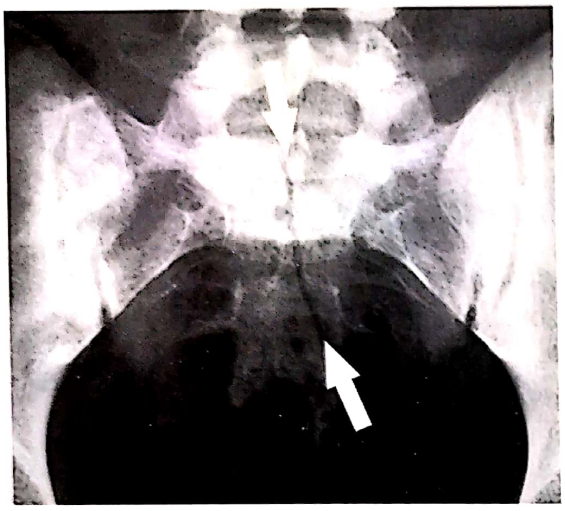

Fig. 36. Fractură de sacru în zona III – radiografie de bazin, imagine de faţă.

deplasare mai mare de 1 centimetru sunt considerate instabile.

Fracturile sacrului apar rar izolate, ele trebuie căutate ori de câte ori pacientul a suferit un traumatism forte în regiunea lombară sau plevină.

La examenul clinic al pacienţilor cu fracturi de sacru trebuie respectate, după Vaccaro[91], cinci principii. Acestea includ depistarea unor sângerări active, aprecierea fracturii dacă este închisă sau deschisă, evaluarea deficitelor neurologice, aprecierea gradului de instabilitate a leziunilor scheletice, precum şi evaluarea impactului sistemic al traumatismului. Trebuie notate lacerаţiile tegumentare, edemele, hematoamele de părţi moi, hematuria şi crepitaţiile osoase. Un semn specific al fracturilor de bazin este reprezentat de acumulările lichidiene subcutanate ca rezultat al depolisărilor fasciale lombosacrate (leziunea Morel Lavelle).

Tuşeul rectal şi cel vaginal la femei completează examenul clinic şi precizează eventualele leziuni precum şi alterările tonusului sfincterian. Este foarte important ca examenul neurologic al zonei să fie complet pentru a avea o imagine cât mai amplă asupra gravităţii leziunilor. Se vor testa obligatoriu funcţiile rădăcinilor sacrate, tonusul rectal, sensibilitatea la atingere şi înţepătură pe dermatoamele perianale S2-S5, de asemenea se vor testa reflexele anal, bulbocavernos şi cremasterian. După examenul fizic se va aprecia stabilitatea centurii pelviene.

Evaluarea imagistică

Evaluarea imagistică se face într-o primă etapă prin radiografii antero-posterioare şi laterale ale bazinului (fig. 37*A*). Dacă se descoperă fracturi ale proceselor transverse la nivel L5, există şanse foarte mari să găsim şi fracturi ale sacrului. De asemenea, smulgerile de spină ischiatică, asimetria foramenelor sacrate, migrarea cranială a hemipelvisului afectat sunt sugestive pentru injurii sacrate cu afectare ligamentară severă.

Examinarea computer-tomografică este utilă în evaluarea fracturilor porţiunii posterioare a centurii pelvine (fig. 37*B,C*). Secţiunile trebuie să fie mici, imaginile trebuie reconstruite coronal şi sagital pentru a permite examinatorului să depisteze şi să înţeleagă tipul de fractură. Examinarea prin IRM se foloseşte în cazul pacienţilor cu deficite neurologice.

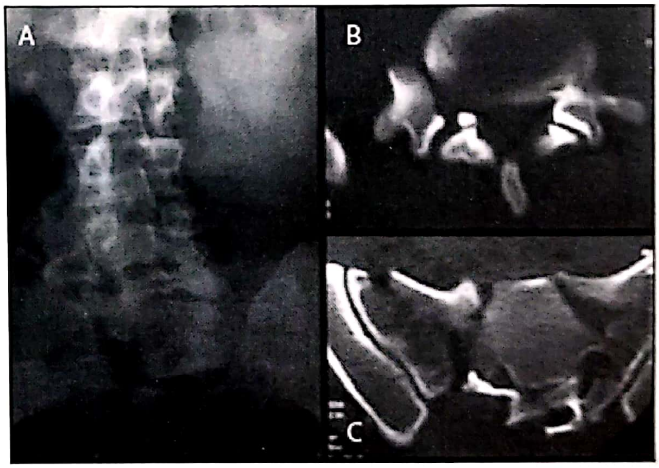

Fig. 37. Fractură de sacru în U – radiografie lombosacrată de faţă şi secţiuni axiale CT.

Tratament

Tratamentul conservator este indicat în cazul fracturilor cu impactare şi fără deplasare la pacienţi fără deficite neurologice. Se va menţine repausul la orizontală pe partea neafectată, permiţând fracturilor să se vindece[81].

Pacienţii cu traumatisme pelviene severe, însoţite de semne de instabilitate hemodinamică pot necesita aplicarea unor fixatoare externe anterioare, a unor clampuri pelviene sau a unor tracţiuni scheletale; uneori este necesară embolizarea unor vase pentru a putea controla sângerarea.

Scanned with OKEN Scanner

Tratamentul definitiv de reducere şi stabilizare a fracturilor şi luxaţiilor se efectuează numai după stabilizarea pacientului. Fracturile cu deplasare ale sacrului care afectează canalul spinal beneficiază de decompresiune chirurgicală, reducere şi fixare internă. Operaţiile efectuate precoce se asociază cu riscuri crescute de hemoragie, vindecare dificilă a plăgilor şi fistule de lichid cerebrospinal.

Pacienţii care prezintă smulgeri sau striviri ale rădăcinilor sacrate beneficiază de reducere chirurgicală şi stabilizare precoce pentru a se crea condiţii optime de recuperare a ţesutului neural.

Stabilizarea sacrului şi a articulaţiilor sacroiliace se poate face atât pe cale anterioară, cât şi pe cale posterioară. Cele mai utilizate procedee sunt acelea de plasare a şuruburilor sacroiliace care trebuie să evite foramenele şi să nu provoace compresiuni la nivelul punctelor de ieşire ale rădăcinilor sacrate[79].

Prognostic

Factorul de prognostic cel mai important este starea neurologică a pacientului la momentul prezentării. După intervenţiile chirurgicale de decompresiune şi stabilizare, circa 80% dintre pacienţi se ameliorează, însă o altă parte continuă să aibă deficite neurologice. Denis recomandă operaţie pentru fracturile transversale ale sacrului, deoarece aceasta este singura modalitate de recuperare a funcţiilor vezicale şi anale. Nork[79] raportează rezultate favorabile după aplicarea percutanată de şuruburi sacroiliace în fracturile sacrate de zona III.

Complicaţii

Cele mai frecvente complicaţii întâlnite sunt: nonuniunea fragmentelor osoase, agravarea deficitelor neurologice, pierderea funcţiilor sfincteriene[40], hemoragii intraoperatorii remarcabile, complicaţii anestezice, infecţii ale plăgilor, malfuncţii ale dispozitivelor de fixare, dilacerări durale cu pseudomeningocele, leziuni ale organelor pelvine[75].

BIBLIOGRAFIE

1. An HS – Anatomy. Surgery of the cervical spine. In: An HS, Simpson JM (eds): Martin Dunitz and Williams&Wilkins, London, 1994
2. An HS – Surgical Approaches. Surgery of the cervical spine. In: An HS, Simpson JM (eds): Martin Dunitz and Williams&Wilkins, London, 1994
3. Anderson S, Biros MH, Reardon RF – Delayed diagnosis of thoracolumbar fractures in multiple-trauma patients. Acad Emerg Med. 1996;3:832:9
4. American Association of Neurological Surgeons – Diagnosis and management of traumatic atlanto-occipital dislocation injuries. Neurosurgery. 2002;50:S105-13
5. American Association of Neurological Surgeons – Guidelines for the management of acute cervical spine injuries. Neurosurgery. 2002:50:Siv-v
6. American Association of Neurological Surgeons – Initial closed reduction of cervical spine fracture-dislocation injuries. Neurosurgery. 2002;50:S44-50
7. American Association of Neurological Surgeons – Isolated fractures of the atlas in adults. Neurosurgery. 2002;50:S120-4
8. American Association of Neurological Surgeons – Isolated fractures of the axis in adults. Neurosurgery. 2002;50:S125-39
9. American Association of Neurological Surgeons – Management of acute central cervical spinal cord injuries. Neurosurgery. 2002;50:S166-72
10. American Association of Neurological Surgeons – Management of combination fractures of the atlas and axis in adults. Neurosurgery. 2002;50:S140-7
11. American Association of Neurological Surgeons – Occipital condyle fractures. Neurosurgery. 2002;50:S114-9
12. American Association of Neurological Surgeons – Radiographic assessment of the cervical spine in asymptomatic trauma patients. Neurosurgery. 2002;50:S30-5
13. American Association of Neurological Surgeons – Radiographic assessment of the cervical spine in symptomatic trauma patients. Neurosurgery. 2002;50:S36-43
14. American Association of Neurological Surgeons – Treatment of sub-axial cervical spinal injuries. Neurosurgery. 2002;50:S156-65
15. Aebi M, Zuber K, Marchesi D – Treatment of cervical spine injuries with anterior plating. Indications, techniques, and results. Spine. 1991;16:S38-45
16. Anderson PA – Injuries to the upper cervical spine. In: Frymoyer JW, Wiesel SM (eds): The adult & pediatric spine, Lippincott Williams&Wilkins, Philadelphia, 2004, p. 633-57
17. AO SpineManual – Clinical applications, Vol. II, Thieme, Stuttgart, 2007
18. Apfelbaum RI, Lonser RR, Veres R, Casey A – Direct anterior screw fixation for recent and remote odontoid fractures. J Neurosurg. 2000;93:227-36
19. Banic B, Petersen-Felix S, Andersen OK, Radanov BP, Villiger PM, Arendt-Nielsen L, Curatolo M – Evidence for spinal cord hypersensitivity in chronic pain after whiplash injury and in fibromyalgia. Pain. 2004;107:7-15
20. Bagley LJ – Imaging of spinal trauma. Radiol Clin N Am. 2006;44:1-12,vii
21. Been HD, Bouma GJ – Comparison of two types of surgery for thoracolumbar burst fractures: combined anterior and posterior stabilization vs. posterior instrumentation only. Acta Neurochir (Wien). 1999;141:349-57

Scanned with OKEN Scanner

58. Gorgan RM – Manual de chirurgie pentru studenţii facultăţilor de stomatologie. In: Dragomirescu C (sub red.): capitolul: Traumatismele cranio-cerebrale şi vertebromedulare. Edit. Didactică şi Pedagogică, Bucureşti, 1999
59. Gorgan RM – Neurochirurgie – note de curs. Edit. Universitară Carol Davila Bucureşti, 2003
60. Gorgan RM – Ghid în patologia neurochirurgicală, Edit. Didactică şi Pedagogică RA, 2008
61. Griffen MM, Frykberg ER, Kerwin AJ, Schinco MA, Tepas JJ, Rowe K, Abboud J – Radiographic clearance of blunt cervical spine injury: plain radiograph or computed tomography scan? J Trauma. 2003;55:222-6; discussion 226-7
62. Guzman J, Haldeman S, Carroll LJ, Carragee EJ, Hurwitz EL, Peloso P, Nordin M, Cassidy JD, Holm LW, Cote P, van der Velde G, Hogg-Johnson S – Clinical practice implications of the Bone and Joint Decade 2000-2010 Task Force on Neck Pain and Its Associated Disorders. From concepts and findings to recommendations. Spine. 2008;33(Suppl.):S199-S213
63. Harrington JF Jr, Park MC – Single level arthrodesis as treatment for midcervical fracture subluxation: a cohort study. J Spinal Disord Tech. 2007;20:42-8
64. Harrington RM, Budorick T, Hoyt J, Anderson PA, Tencer AF – Biomechanics of indirect reduction of bone retropulsed into the spinal canal in vertebral fracture. Spine. 1993;18:692-9
65. Hecht A, Silcox D, Whitesides T – Injuries of the cervicocranium. In: Browner (ed): Skeletal trauma: Basic science, management, and reconstruction, 3rd ed., Saunders, Philadelphia, 2003, p. 777-813
66. Herren-Gerber R, Weiss S, Arendt-Nielsen L, Petersen-Felix S, Di Stefano G, Radanov BP, Curatolo M – Modulation of central hypersensitivity by nociceptive input in chronic pain after whiplash injury. Pain Med. 2004;5:366-76
67. Holm LW, Carroll LJ, Cassidy D, Hogg-Johnson S, Cote P, Guzman J, Peloso P, Nordin M, Hurwitz E, van der Velde G, Carragee E, Haldeman S – The burden and determinants of neck pain in whiplash-associated disorders after traffic collisions: Results of the Bone and Joint Decade 2000-2010 Task Force on Neck Pain and Its Associated Disorders. Spine. 2008;33(Suppl.):S52
68. Holdsworth F – Fractures, dislocations, and fracture- dislocations of the spine. J Bone Joint Surg Am. 1963;45:6-20
69. Holdsworth F – Fractures, dislocations, and fracture-dislocations of the spine. J Bone Joint Surg Am. 1970;52:1534-51
70. Hurlbert RJ – Strategies of medical intervention in the management of acute spinal cord injury. Spine. 2006;31:S16-21; discussion S36
71. Inaba K, Munera F, McKenney M, Schulman C, deMoya M, Rivas L, Pearce A, Cohn S – Visceral torso computed tomography for clearance of the thoracolumbar spine in trauma: a review of the literature. J Trauma. 2006;60:915-20
72. Jefferson G – Fractures of the atlas vertebra: Report of four cases and a review of those previously reported. Br J Surg. 1920;7:407-422
73. Kaneda K, Taneichi H, Abumi K, Hashimoto T, Satoh S, Fujiya M – Anterior decompression and stabilization with the Kaneda device for thoracolumbar burst fractures associated with neurological deficits. J Bone Joint Surg Am. 1997;79:69-83
74. Knop C, Bastian L, Lange U, Oeser M, Zdichavsky M, Blauth M – Complications in surgical treatment of thoracolumbar injuries. Eur Spine J. 2002;11:214-26
75. La Rosa G, Conti A, Cardali S, Cacciola F, Tomasello F – Does early decompression improve neurological outcome of spinal cord injured patients? Appraisal of the literature using a meta-analytical approach. Spinal Cord. 2004;42:503-12
76. Licina P, Nowitzke AM – Approach and considerations regarding the patient with spinal injury. Injury. 2005;36(Suppl. 2):B2-12
77. McCallT, Fassett D, Brockmeyer D – Cervical spine trauma in children: a review. Neurosurg Focus. 2006; 20:E5-E11
78. Nork SE, Jones CV, Harding SP, Mirza SK, Routt ML – Percutaneous stabilization of U-Shaped sacral fractures using iliosacral screws: technique and early results. J Ortop Trauma. 2001;15:238-246
79. Rechtine GR II – Nonoperative management and treatment of spinal injuries. Spine. 2006;31:S22-27
80. Reinhold M, Knop C, Lange U, Bastian L, Blauth M – Non-operative treatment of thoracolumbar spinal fractures. Long-term clinical results over 16 years. Unfallchirurg. 2003;106:566-76
81. Resch H, Rabl M, Klampfer H, Ritter E, Povacz P – Surgical vs. conservative treatment of fractures of the thoracolumbar transition. Unfallchirurg. 2000;103:281-8
82. Richards PJ – Cervical spine clearance: a review. Injury. 2005;36:248-69; discussion 270
83. Sasso RC, Cotler HB – Posterior instrumentation and fusion for unstable fractures and fracture-dislocations of the thoracic and lumbar spine. A comparative study of three fixation devices in 70 patients. Spine. 1993;18:450-60
84. Sasso RC, Best NM, Reilly TM,McGuire RA – Anterior-only stabilization of three-column thoracolumbar injuries. J Spinal Disord Tech. 2005;18(Suppl.):S7-14
85. Sheridan R, Peralta R, Rhea J, Ptak T, Novelline R – Reformatted visceral protocol helical computed tomographic scanning allows conventional radiographs of the thoracic and lumbar spine to be eliminated in the evaluation of blunt trauma patients. J Trauma. 2003;55:665-9
86. Schneider RC, Cherry G, Pantek H – The syndrome of acute central cervical spinal cord injury; with special reference to the mechanisms involved in hyperextension injuries of cervical spine. J Neurosurg. 1954;11:546-77
87. Sonntag VK, Hadley MN – Nonoperative management of cervical spine injuries. Clin Neurosurg. 1988;34:630-49
88. Toh E, Nomura T, Watanabe M, Mochida J – Surgical treatment for injuries of the middle and lower cervical spine. Int Orthop. 2006;30:548
89. Vaccaro AR, Daugherty RJ, Sheehan TP, Dante SJ, Cotler JM, Balderston RA, Herbison GJ, Northrup BE – Neurologic outcome of early versus late surgery for cervical spinal cord injury. Spine. 1997;22:2609-13
90. Vaccaro AR, Kim DH, BrodkeDS, Harris M, Chapman JR, Schildhauer T, Routt ML, Sasso RC – Diagnosis and management of thoracolumbar spine fractures. Instr Course Lect. 2004;53:359-73
91. Vaccaro AR, Baron EM, Sanfilippo J – Reliability of a novel classification system for thoracolumbar injuries, the thoracolumbar injury severity score. Spine. 2006;31:S62-69

Scanned with OKEN Scanner

Motto: *„Un optimist probabil că vede lumina acolo unde nu e, dar de ce pesimistul aleargă întotdeauna s-o stingă?."*

RENÉ DESCARTES, matematician (1596-1650)

RECUPERAREA ÎN SUFERINȚE DUPĂ TRAUMATISME VERTEBROMEDULARE (TVM)

*Prof. dr. **Gelu ONOSE** – editor coordinator

* Clinica de Recuperare neuro-musculară, Spitalul Clinic de Urgenţă „Bagdasar-Arseni" Bucureşti, Şos. Berceni nr. 10-12, Sector 4, Cod 041902
e-mail: geluonose@clicknet.ro

Scanned with OKEN Scanner

RECUPERAREA ÎN SUFERINȚE DUPĂ TRAUMATISME VERTEBROMEDULARE (TVM)

Sub redacția: Prof. dr. **Gelu ONOSE** - editor coordonator
Autori:
Prof. univ. dr. **Gelu ONOSE**
Șef lucrări univ. dr. med. **Aurelian ANGHELESCU,**
În colaborare cu: Prof. dr. **C. DUMITRACHE,** Asist. univ. dr. drd. **Monica HARAS,** Prof. CFM princ. **Anca Sanda MIHĂESCU,** Asist. cercet. dr. drd. **Cristina POPESCU,** Asist. univ. dr. drd. **Cristina DAIA,** Prep. univ. dr. **Andrada MIREA** și (tehnoredacțională) Dr. **Filis SALI,** Dr. **Mihaela CHIRCU**

SCURTĂ INTRODUCERE

Acest capitol face parte nemijlocită din prezentul volum, fiind însă deopotrivă circumscris unei problematici recuperatorii mai ample, abordată de către editorul său coordonator şi colaboratori ai acestuia, într-o serie de lucrări distincte dar complementare: (Tratat de) Recuperare, Medicină Fizică şi Balneoclimatologie[188] – noţiuni de bază şi actualităţi (Vol. I, 2007 – autor: G Onose), Compendiu de Neuroreabilitare[190] (2008 – editori coordonatori şi autori principali: G Onose şi L Pădure), Ghid de diagnostic, tratament şi reabilitare în suferinţe după traumatisme vertebro-medulare[183] (2011 – editori coordonatori şi autori: G Onose şi A Anghelescu) dar, totdată, în articole şi comunicări proprii, predominant recente.

Având în vedere relativ marcata concomitenţă a perioadelor de realizare şi mai ales de apariţie a Tratatului de Neurochirurgie (editor coordonator Prof. dr. A V Ciurea), conţinând, în volumul II, acest capitol privind *„Recuperea în suferinţe după traumatisme vertebromedulare (TVM)"* şi, respectiv, a primului set/platforme de 7 (şapte) „Ghiduri de practică profesională pentru specialitatea Recuperare, Medicină Fizică şi Balneologie" – printre care „Ghid de diagnostic, tratament şi reabilitare în suferinţe după traumatisme vertebromedulare" – prezentul capitol, realizat, în principal, de aceeaşi echipă, are inevitabil, importante părţi comune cu conţinutul respectivului ghid – aspect specificat cu probitate şi în lucrarea menţionată.

Astfel, principalele elemente de management propensiv recuperator-funcţional al bolnavilor post-TVM se regăsesc mai dezvoltate în acest capitol faţă de ghidul amintit, unde sunt însă mai detaliate elemente curente de diagnostic şi farmacoterapie. În schimb, având în vedere ţinuta academică de prestigiu a prezentului tratat, în acest capitol se găseşte un consistent subcapitol de actualităţi privind terapii noi, în mare parte experimentale, cu unele actualizări chiar faţă de propriile reviste de literatură cu astfel de profil publicate în ultimii doi ani, dar metodologiile specifice

Scanned with OKEN Scanner

de kinetoterapie – întrucât au fost amplu abordate în mai sus evocatul compendiu iar spaţiul editorial al unui capitol de carte este întotdeauna limitat, rezonabil ca extensie – nu sunt reluate decât în ghid (aceasta deoarece considerăm că prioritar pentru un ghid este să acopere cât mai complet aria problematică pe care o abordează; acelaşi raţionament a stat şi la baza includerii în amintita lucrare a unor elemente noţionale sectoriale, legate de: evaluare specifică standardizată, vezică neurogenă, durere neuropată, spasticitate, tromboembolie venoasă, respectiv obiective şi unele mijloace fizical-kinetice – inclusiv dispozitive asistiv/recuperatorii –, prezentarea detaliată a îngrijirilor recuperatorii/nursingului de reabilitare aferente şi a unor mijloace farmacologice accesibile/utilizabile în asistenţa complexă/intricată a bolnavilor cu suferinţe post-TVM).

Am prioritizat astfel efectul benefic rezultat din punerea la dispoziţia colegilor de specialitate şi din specialităţi conexe, în principal neurochirurgi şi neurologi, a unui „evantai" cât mai complet de sinteze monografice (inclusiv) într-o zonă de patologie multidisciplinară – dificilă şi relativ rară în peisajul sistemului nostru sanitar – rezultate dintr-o amplă şi continuă informare bibliografică, precum şi din bogata experienţă practică, acumulată în peste 35 de ani de activitate a secţiei noastre: Clinica de Recuperare Neuromusculară – ce este totodată Centrul Naţional de Referinţă pentru Recuperare Neurologică – a Spitalului Clinic de Urgenţă „Bagdasar-Arseni", Bucureşti. Astfel, sentimentul opţiunii de oportunitate a fost şi este cel prevalent iar, întrucât principalii membri ai echipei de autori (şi) ai acestui capitol au generat în ultimii 3-4 ani o suită de publicaţii, consistente atât din punct de vedere al numărului de apariţii cât şi ca magnitudine a acestora, nu se pune problema utilităţii simultane a materialelor menţionate pentru palmares personal.

Având în vedere acest context editorial – coroborat cu principiul logic al nonredundanţei şi cu cel scientic al autocitării limitate rezonabil – prezentul capitol îşi propune acoperirea problematicii recuperării după TVM cât mai complet, dar în acelaşi timp selectiv, în privinţa extensiei cu care vor fi tratate diferitele subiecte aferente; aceasta în condiţiile corespondenţei conţinutului său cu perioada în care ne aflăm: începutul celui de al treilea mileniu şi, respectiv, ale suprapunerii inevitabile a relativ numeroase noţiuni ce şi-ar găsi locul, în egală măsură, în oricare dintre lucrările mai sus evocate (aspecte de morfofiziologie/funcţionare a aparatului neuromioartrokinetic/NMAK, evaluare clinicofuncţională specifică, neuroprotecţie, neuroregenerare, recuperare, aspecte psihologice, familiale, socioprofesionale, economice, limitări de mobilitate prin insuficienţe infrastructurale etc.).

În perioada de timp corespunzătoare trecerii spre secolul XXI şi mai ales a deceniului ce s-a scurs de la începutul acestuia, domeniul medical nu a înregistrat, din păcate, progresele radicale anticipate în ultimul sfert al veacului trecut, aşa cum indicau o serie de prognoze, inclusiv aparţinând unor foruri internaţionale cu preocupări legate de sănătate.

Totuşi, în intervalul de timp la care ne referim, s-au acumulat o serie de realizări în unele subdomenii, printre care medicina de urgenţă, ceea ce a condus, ca rezultat oarecum paradoxal (paradigmă dialectică), la o continuă şi marcată creştere a numărului persoanelor – supravieţuitoare după variate condiţii ameninţătoare de viaţă dar – cu dizabilităţi/infirmităţi (inclusiv severe, restante) sau/şi al bolnavilor cronici: (în ansamblu) aşa-numiţii „veterani ai medicinei contemporane"[70,180].

Un exemplu emblematic de asemenea paradigmă dialectică îl constituie şi faptul că începutul celui de al treilea mileniu de existenţă a umanităţii civilizate este marcat de îmbunătăţirea incontestabilă a rezultatelor obţinute în îngrijirea pacienţilor cu leziuni medulare (odată cu abordarea lor multidisciplinară, inclusiv în dimensiunea psihosocială a acestor suferinţe, în unităţi specializate, cu echipe interdisciplinare şi prin aplicarea de programe recuperatorii individualizate, secvenţiale, adaptate statusului neurologic, psihologic şi disfuncţional al acestor bolnavi – demersuri profilactico-terapeutico-recuperatorii care să ducă, cel puţin sub aspectul posibilităţilor de activitate şi participare ale beneficiarilor lor, la o viaţă cvasi-normală sau cât mai aproape de înţelesul acestei noţiuni) în absenţa însă a mult aşteptatei vindecări. Astfel, supravieţuitorii post-TVM au în prezent o durată a vieţii semnificativ mai mare decât în urmă cu câteva decade, în principal datorită creşterii calităţii modului de asistare a lor în urgenţă – inclusiv de tip chirurgical – şi,

Scanned with OKEN Scanner

respectiv, a celei legate de nursingul de reabilitare practicat astăzi. Totuşi, în ceea ce priveşte îmbunătăţirea rezultatului neurologic, progresele înregistrate sunt minore, disabilitatea permanentă creând astfel o grea povară pentru aceşti pacienţi, familiile lor şi societate.

În prezent, terapia TVM acute şi subacute vizează (este limitată la) măsurile de echilibrare cardiorespiratorie, menţinerea în parametri convenabili a presiunii lichidului cefalorahidian, intervenţii neurochirurgicale pentru decompresie medulară (dacă examinarea imagistică sugerează deplasări vertebrale, cu criză de spaţiu în canalul rahidian) eventual cu drenaj şi fixare ortopedică a coloanei, acolo unde este necesar precum şi – tot mai consistent şi susţinut, în ultimul deceniu – măsuri precoce de neuroprotecţie[11,188].

Profilaxia, pe termen lung, a complicaţiilor post-TVM este un obiectiv dificil, prezervarea potenţialelor funcţional restant şi biologic general, precum şi recuperarea neurologică aferentă sunt demersuri complexe, laborioase şi costisitoare, dar care totuşi pot fi - frustrant – lipsite de rezultate spectaculoase, aşa cum este cazul în leziunile mielice complete. Astfel, deşi (uneori după luni de eforturi susţinute şi nu de puţine ori dramatice – chiar cu depăşirea unor riscuri vitale – ale echipei recuperatorii, în frunte cu medicii şi kinetoterapeuţii ce lucrează în acest profil) a reuşi aducerea unui pacient post-TVM la un grad de stabilitate biologică şi, respectiv, de autonomie limitată, în fotoliu rulant, reprezintă o victorie profesională, obţinută deloc facil, pentru sechelarul „beneficiar" al ei, gustul acesteia este amar, aproape ca al unei înfrângeri.

ÎNCADRARE NOSOLOGICĂ. DATE EPIDEMIOLOGICE. EXPERIENȚA DE VIAȚĂ A SECHELARULUI POST-TVM

Patologia vertebromedulară poate avea drept consecinţe unele dintre condiţiile umane cele mai sever şi complex disabilitante, nu de puţine ori pe viaţă: tetraplegia sau paraplegia. Plegia (paralizia) înseamnă abolirea temporară sau definitivă a controlului nervos asupra unui teritoriu somatic şi vegetativ al organismului. Paraliziile reprezintă cele mai invalidante afecţiuni umane posibile, nu întâmplător simbolul fotoliului rulant fiind adoptat, pe plan internaţional, ca „emblemă" a disabilităţii/handicapului.

În conformitate cu definiţia American Spinal Injury Association (ASIA: elaboratoarea celebrei metode de evaluare, cu acelaşi nume – cu contribuţiile aduse de Frankel – pentru cuantificarea statusului neurologic secundar afectărilor mieloradiculare), noţiunea de tetraplegie se referă la pierderea sublezional a funcţiilor motorii voluntare, senzitive şi vegetative, la nivelul membrelor şi trunchiului, ca urmare a lezării elementelor mieloradiculare conţinute în canalul vertebral cervical (sunt excluse leziunile plexale cervicale/brahiale sau ale nervilor periferici), iar cea de paraplegie se referă la pierderea sublezional a funcţiilor motorii voluntare, senzitive şi vegetative, secundar afectării structurilor nervoase mieloradiculare ale segmentelor toracale, lombare ori sacrate (se exclud leziunile structurilor nervoase care nu sunt conţinute în canalul spinal, adică plexurile lombosacrate sau nervii periferici).

Ca o precizare, a cărei valoare informativă rezidă mai mult în noutatea vehiculului său bibliografic[75], menţionăm faptul că, în mod pedant, metoda de cuantificare ASIA este denumită, la ora actuală, **A**merican Spinal Injury **A**ssociation **I**mpairment **S**cale – **AIS**.

În funcţie de nivelul anatomic al leziunii medulare, sunt compromise funcţional – şi nu de puţine ori şi trofic – segmente somatice precum şi viscerale mielice, toracoabdominopelvine. În principiu – dar într-o accepţiune destul de largă – cu cât nivelul leziunii măduvei spinale este mai caudal, cu atât prognosticul recuperării funcţionale este mai bun şi invers, leziunile cu nivel neurologic supraiacent metamerului C4 – mai ales cele complete – pe lângă prognosticul funcţional sever, au şi unul ad vitam destul de rezervat.

Leziunea medulară completă (tip A, în clasificarea AIS) se caracterizează prin absenţa globală a motricităţii voluntare şi senzitive, inclusiv în segmentele sacrate, abolirea controlului voluntar asupra emonctoriilor şi a activităţii organelor sexuale. Persistenţa aspectului de leziune completă cu nivel neurologic fix,

Scanned with OKEN Scanner

după faza inițială de șoc medular, conferă un prognostic sumbru în comparație cu leziunea incompletă.

Concret, tabloul clinic de leziune medulară completă, semnifică imposibilitatea funcțională (pentru o perioadă îndelungată de timp sau definitiv) a persoanei afectate de a-și mișca membrele inferioare sau/și superioare, de a sta în ortostatism sau de a merge. La nivel sublezional nu are sensibilitate (nu simte) și nu poate controla și/sau elimina urina, fecalele; bărbații au, totodată, disfuncții erectile sau/și ejaculatorii și tulburări de fertilitate. În consecință, pot apărea perturbări ale troficității tisulare (escare), ale circulației sanguine (tromboflebite profunde), infecții urinare - toate deosebit de periculoase, reprezentând o sursă suplimentară de invaliditate și, uneori, chiar de amenințare a vieții[17,19,21,114,187,188].

În statele membre ale Uniunii Europene, în jur de 350 000 de persoane suferă de tetraplegie sau paraplegie posttraumatică, conform rapoartelor Comunitare, aproximativ 11 000 de cazuri noi apărând anual, în fiecare din statele membre. În S.U.A., numărul supraviețuitorilor cu sechele post-TVM a fost *estimat* (cel mai recent, în 2007) între 227 080 și 300 938 de cazuri, cu o incidență anuală de 12 000 de cazuri noi[114]. Așa cum se întâmplă cu multe probleme „cronic" nerezolvate, în timp, în mentalitatea globală tinde să apară o scădere a interesului față de subiect: spre exemplu, în S.U.A. nu s-au mai efectuat studii sistematice asupra incidenței TVM din anii '70, astfel încât nu se poate ști exact care a fost evoluția acesteia în ultimile decade[114].

Având în vedere problemele medicosociale cu care se confruntă pacienții cu sechele post-TVM, în familie și comunitate, inclusiv dificultățile importante de mobilizare – legate de accesul acestora la controalele medicale periodice – o bază de date corectă, permanent actualizată privind acest subiect este extrem de dificil de realizat. În plus, reglementările legale, în special în ceea ce privește confidențialitatea informațiilor cu caracter personal, determină în situația actuală realitatea că cele mai multe țări din lume - inclusiv din Europa – nu au un registru național corespunzător/ bază de date privind pacienții cu TVM, respectiv: incidența, prevalența și tendințele[185,189]. În cel mai bun caz, singurele date relativ disponibile, inclusiv în Europa Centrală și de Est, sunt legate de incidență. Prin urmare, enumerăm mai jos, într-o ordine crescătoare (anual) valorile incidenței în unele țări central și est-europene – colectate foarte greu – din ultimii cca doi ani: România 0,0195‰; Bosnia Herțegovina 0,0233‰; Republica Cehă 0,0238‰; Slovenia 0,0255‰; Lituania 0,0294‰; Ucraina 0,0385‰; Croația 0,073‰[3,111,112,200] (fig. 1).

În conformitate cu ceea ce am subliniat mai sus, nu se poate stabili foarte precis prevalența într-o anumită țară dacă nu există un registru național pentru cazurile cu TVM. Mai mult, în lipsa unui registru național, prelucrările statistice complexe – inclusiv evaluările de tendințe necesitând înaltă validitate – sunt în mod inevitabil predispuse la eventuale erori. În ceea ce privește Europa Centrală și de Est, doar două țări pot fi luate în considerare, din acest punct de vedere: Croația și Slovenia. În conformitate cu datele pe care le-am obținut doar din Croația, pentru ultimii 3 ani, incidența a fost: 0,020‰ (2006), 0,024‰ (2007), 0,073‰ (2008). Comparând datele privind incidența în

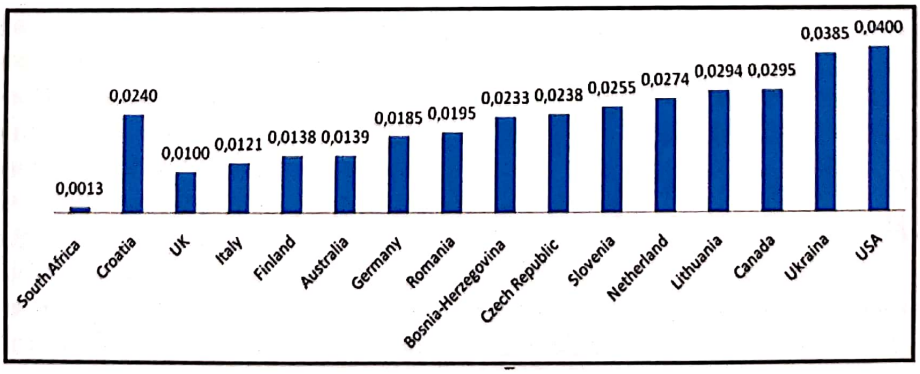

Fig. 1. Incidența, relativ recentă, a TVM în unele țări central și est-europene.

Scanned with OKEN Scanner

ultimii 3 ani, se observă o tendinţă crescătoare foarte evidentă – o creştere de trei ori mai mare a incidenţei în 2008 comparativ cu 2006[113,115].

Pentru prevalenţă, chiar şi Croaţia are (doar) o valoare calculată (de 0,2‰).

Majoritatea traumatismelor TVM survin la bărbaţii tineri (în proporţie de 75% în UE, respectiv 77,8% în S.U.A. – conform statisticii anului 2000), aflaţi la începutul vieţii lor familiale, profesionale şi sociale, productive. Vârsta medie a traumatizaţilor vertebromedulari, în momentul producerii unor astfel de traumatisme, este de 33,4 ani (în UE). Pentru S.U.A. media vârstei la care survine TVM a crescut de la 28,7 ani (între 1973-1979) la 39,5 (după anul 2005). De asemenea, se remarcă o creştere a procentului persoanelor vârstnice, peste 60 de ani, de la 4,7% cazuri cu TVM înainte de 1980, la 11,5% după anul 2000)[114] (fig. 2).

Incidenţa TVM (excluzând cazurile care decedează la locul accidentului) este de 10 000-12 000-15 000 de cazuri noi/anual (40 de cazuri per milion, în S.U.A.)[114].

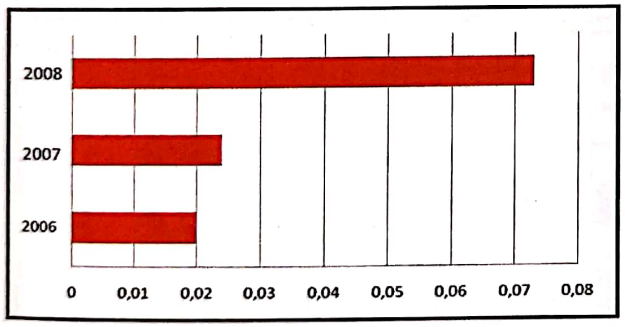

Fig. 2. Tendinţa masiv crescătoare a incidenţei TVM în anii 2006-2008.

Majoritatea leziunilor axului vertebromieloradicular au etiologie traumatică: accidente rutiere (55%) (fiind implicate automobilele în 38% dintre cazuri, motocicletele în 14%, respectiv pietonii sau bicicliştii în 3%), accidente de muncă, sportive (8%) (inclusiv prin plonjon în apă puţin adâncă), căderi de la înălţime (22%), actele de hetero- (2%) sau autoagresiune/ suicid (4%). În mediul rural, căderile accidentale din căruţă şi căderile de la înălţime (din copaci, de pe scări) sunt frecvente, victime fiind în special persoanele vârstnice[9,16].

Supravieţuitorii traumatismului iniţial au în prezent o durată a vieţii mai mare decât în urmă cu câteva decade, datorită creşterii calităţii îngrijirilor medicale şi chirurgicale. Totuşi, progresele făcute spre a îmbunătăţi rezultatul neurologic au fost minore, iar disabilitatea permanentă creează o povară grea pentru aceşti pacienţi, familiile lor şi societate.

Aşa cum s-a menţionat în paragrafele anterioare, consecinţa neurologică a TVM este reprezentată de tetraplegie (43% din cazuri) şi respectiv de paraplegie (57% dintre cazuri). Cele mai frecvente zone topografice implicate în TVM sunt vertebrele cervicale C5, C6, C7 şi respectiv joncţiunea toracolombară T12-L1. Prognosticul, speranţa de viaţă, calitatea acesteia, măsurile de management sanitar şi efortul financiar de protecţie socială depind de severitatea leziunii mielice, gradul de afectare funcţională, respectiv de limitarea autonomiei şi a participării. Spectrul severităţii diagnosticului de externare post-TVM cuprinde: tetraplegia completă (17,5%), paraplegia completă (27,5%), tetraplegia incompletă (29,9%), paraplegia incompletă (20,5%), cu tendinţă de diminuare lentă a procentelor leziunilor complete, în paralel cu creşterea lejeră a cazurilor cu tetraplegie incompletă[9,12,16].

Fără a considera necesară detalierea – într-un volum dedicat predominant problematicii TVM – aspectelor specifice de evaluare, vom prezenta totuşi mai jos modalitatea sintetică de clasificare clinico-funcţională cuantificată, agreată actualmente de către Societatea Internaţională a Măduvei Spinale (ISCoS), pe principalele două paliere ale statusului neurologic la astfel de pacienţi: cel somatic (fig. 3*a,b* , fig. 4 *a,b*) şi cel legat de sistemul nervos autonom (fig. 5 *a,b*).

Ca recunoaştere a experienţei de peste 3 decenii a Clinicii de Recuperare Neuromusculară a SCUBA - ca Centru Naţional de Referinţă pentru Recuperare Neurologică - colectivul nostru a contribuit, ca expert, la alinierea şi armonizarea cercetării biomedicale de dezvoltare la proiectul internaţional „ICF Core Sets - pentru TVM"[14,15] (de precizat faptul că iniţialele de mai sus: ICF-DH – International Classification of Functioning, Disability and Health – se referă la noua paradigmă – integrativă, medicosocial – a Organizaţiei Mondiale a Sănătăţii (OMS) pentru evaluarea stării umane de funcţionare)[266].

Scanned with OKEN Scanner

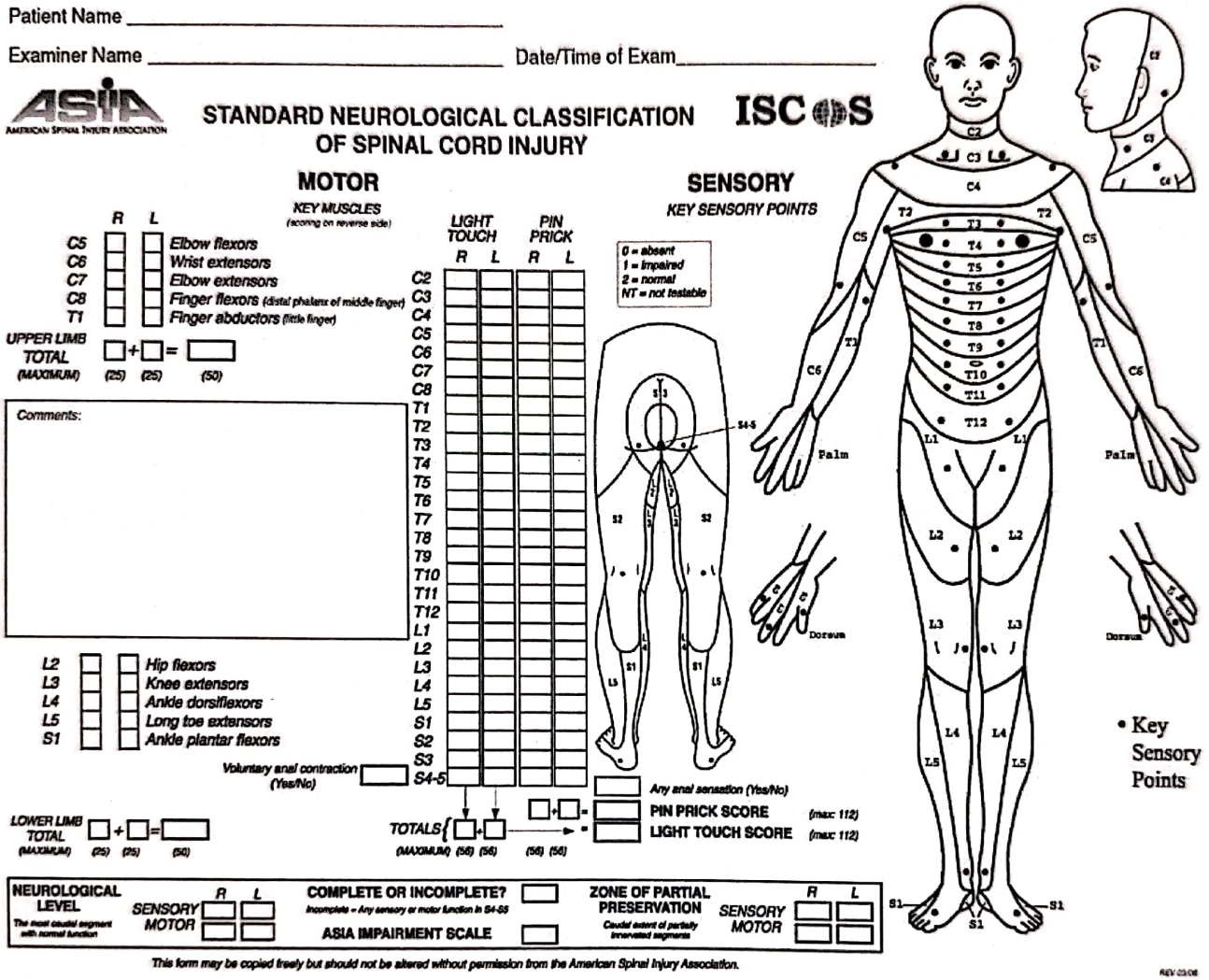

Fig. 3a. International Standards for Neurological and Functional Classification of Spinal Cord Injury, 2002 - original, în engleză[268].

Scanned with OKEN Scanner

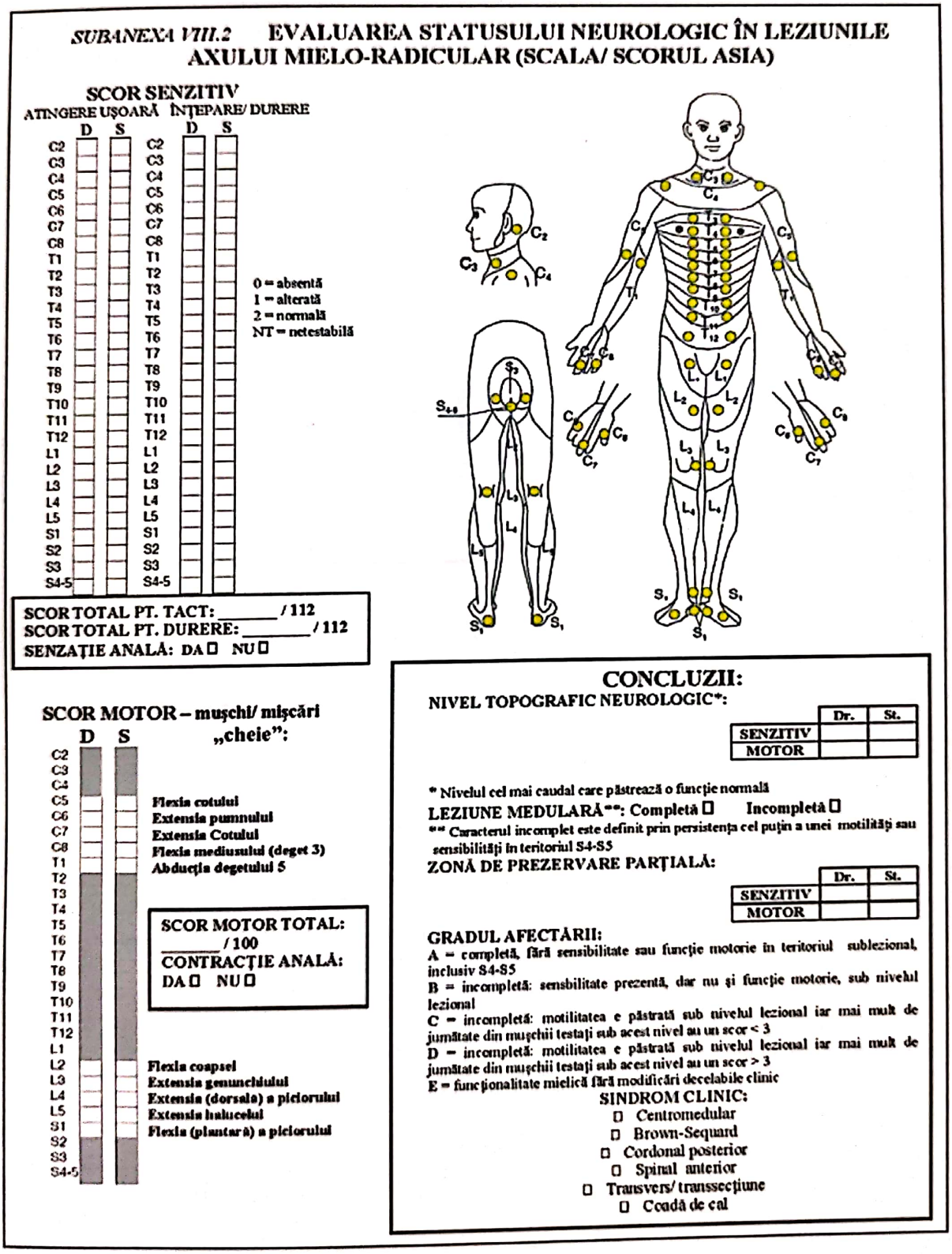

SUBANEXA VIII.2 **EVALUAREA STATUSULUI NEUROLOGIC ÎN LEZIUNILE AXULUI MIELO-RADICULAR (SCALA/ SCORUL ASIA)**

SCOR SENZITIV

ATINGERE UŞOARĂ / ÎNŢEPARE/ DURERE

	D	S		D	S
C2			C2		
C3			C3		
C4			C4		
C5			C5		
C6			C6		
C7			C7		
C8			C8		
T1			T1		
T2			T2		
T3			T3		
T4			T4		
T5			T5		
T6			T6		
T7			T7		
T8			T8		
T9			T9		
T10			T10		
T11			T11		
T12			T12		
L1			L1		
L2			L2		
L3			L3		
L4			L4		
L5			L5		
S1			S1		
S2			S2		
S3			S3		
S4-5			S4-5		

0 = absentă
1 = alterată
2 = normală
NT = netestabilă

SCOR TOTAL PT. TACT: _____ / 112
SCOR TOTAL PT. DURERE: _____ / 112
SENZAŢIE ANALĂ: DA ☐ NU ☐

SCOR MOTOR – muşchi/ mişcări „cheie”:

	D	S	
C2			
C3			
C4			
C5			Flexia cotului
C6			Extensia pumnului
C7			Extensia Cotului
C8			Flexia mediusului (deget 3)
T1			Abducţia degetului 5
T2			
T3			
T4			
T5			
T6			
T7			
T8			
T9			
T10			
T11			
T12			
L1			
L2			Flexia coapsei
L3			Extensia genunchiului
L4			Extensia (dorsală) a piciorului
L5			Extensia halucelui
S1			Flexia (plantară) a piciorului
S2			
S3			
S4-5			

SCOR MOTOR TOTAL: _____ / 100
CONTRACŢIE ANALĂ: DA ☐ NU ☐

CONCLUZII:

NIVEL TOPOGRAFIC NEUROLOGIC*:

	Dr.	St.
SENZITIV		
MOTOR		

* Nivelul cel mai caudal care păstrează o funcţie normală

LEZIUNE MEDULARĂ: Completă ☐ Incompletă ☐**

** Caracterul incomplet este definit prin persistenţa cel puţin a unei motilităţi sau sensibilităţi în teritoriul S4-S5

ZONĂ DE PREZERVARE PARŢIALĂ:

	Dr.	St.
SENZITIV		
MOTOR		

GRADUL AFECTĂRII:

A = completă, fără sensibilitate sau funcţie motorie în teritoriul sublezional, inclusiv S4-S5
B = incompletă: sensbilitate prezentă, dar nu şi funcţie motorie, sub nivelul lezional
C = incompletă: motilitatea e păstrată sub nivelul lezional iar mai mult de jumătate din muşchii testaţi sub acest nivel au un scor < 3
D = incompletă: motilitatea e păstrată sub nivelul lezional iar mai mult de jumătate din muşchii testaţi sub acest nivel au un scor > 3
E = funcţionalitate mielică fără modificări decelabile clinic

SINDROM CLINIC:

☐ Centromedular
☐ Brown-Sequard
☐ Cordonal posterior
☐ Spinal anterior
☐ Transvers/ transsecţiune
☐ Coadă de cal

Fig. 3*b*. Schemă/grilă integrativă de evaluare a statusului neurologic în leziuni medulare - scala/scorul ASIA/AIS cu unele modificări/copletări editoriale, în română[268].

Scanned with OKEN Scanner

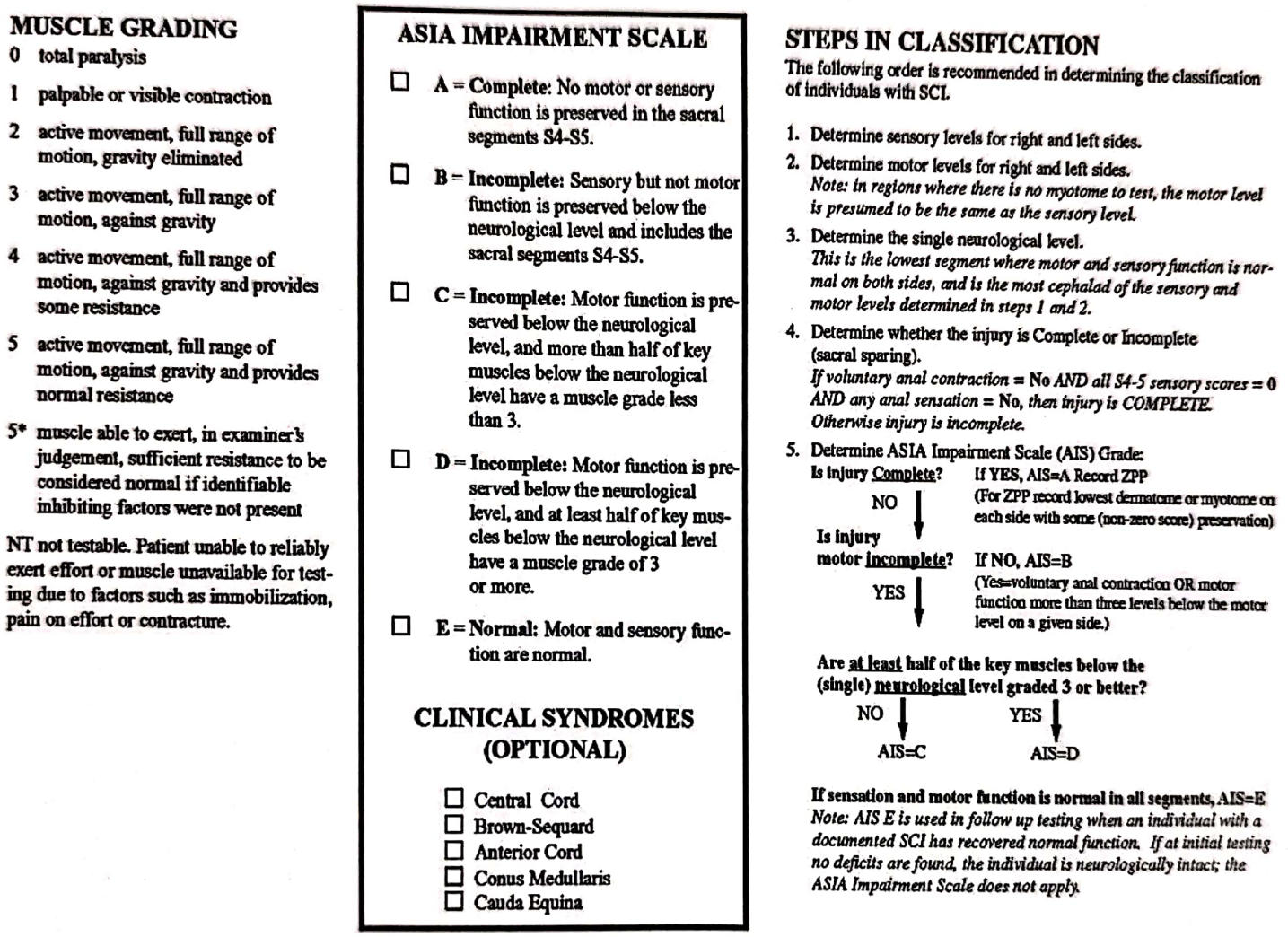

MUSCLE GRADING

0 total paralysis

1 palpable or visible contraction

2 active movement, full range of motion, gravity eliminated

3 active movement, full range of motion, against gravity

4 active movement, full range of motion, against gravity and provides some resistance

5 active movement, full range of motion, against gravity and provides normal resistance

5* muscle able to exert, in examiner's judgement, sufficient resistance to be considered normal if identifiable inhibiting factors were not present

NT not testable. Patient unable to reliably exert effort or muscle unavailable for testing due to factors such as immobilization, pain on effort or contracture.

ASIA IMPAIRMENT SCALE

☐ A = **Complete:** No motor or sensory function is preserved in the sacral segments S4-S5.

☐ B = **Incomplete:** Sensory but not motor function is preserved below the neurological level and includes the sacral segments S4-S5.

☐ C = **Incomplete:** Motor function is preserved below the neurological level, and more than half of key muscles below the neurological level have a muscle grade less than 3.

☐ D = **Incomplete:** Motor function is preserved below the neurological level, and at least half of key muscles below the neurological level have a muscle grade of 3 or more.

☐ E = **Normal:** Motor and sensory function are normal.

CLINICAL SYNDROMES (OPTIONAL)

☐ Central Cord
☐ Brown-Sequard
☐ Anterior Cord
☐ Conus Medullaris
☐ Cauda Equina

STEPS IN CLASSIFICATION

The following order is recommended in determining the classification of individuals with SCI.

1. Determine sensory levels for right and left sides.
2. Determine motor levels for right and left sides.
   Note: In regions where there is no myotome to test, the motor level is presumed to be the same as the sensory level.
3. Determine the single neurological level.
   This is the lowest segment where motor and sensory function is normal on both sides, and is the most cephalad of the sensory and motor levels determined in steps 1 and 2.
4. Determine whether the injury is Complete or Incomplete (sacral sparing).
   If voluntary anal contraction = No *AND all S4-5 sensory scores* = 0 *AND any anal sensation* = No, *then injury is COMPLETE. Otherwise injury is incomplete.*
5. Determine ASIA Impairment Scale (AIS) Grade:

Is injury Complete? — If YES, AIS=A Record ZPP (For ZPP record lowest dermatome or myotome on each side with some (non-zero score) preservation)

NO ↓

Is injury motor incomplete? — If NO, AIS=B (Yes=voluntary anal contraction OR motor function more than three levels below the motor level on a given side.)

YES ↓

Are at least half of the key muscles below the (single) neurological level graded 3 or better?

NO ↓ AIS=C

YES ↓ AIS=D

If sensation and motor function is normal in all segments, AIS=E
Note: AIS E is used in follow up testing when an individual with a documented SCI has recovered normal function. If at initial testing no deficits are found, the individual is neurologically intact; the ASIA Impairment Scale does not apply.

Fig. 4a. *1.* Gradarea forţei musculare pe scala 0-5, tip Daniels, citată de Onose G[188]; 2. gradarea Frankel, adoptată de ASIA pentru evaluarea severităţii deficitului neurologic; *3.* paşii concreţi recomandaţi pentru evaluarea clinico-funcţională sistematică/unitară a pacientului cu TVM - original, în engleză[268].

Scanned with OKEN Scanner

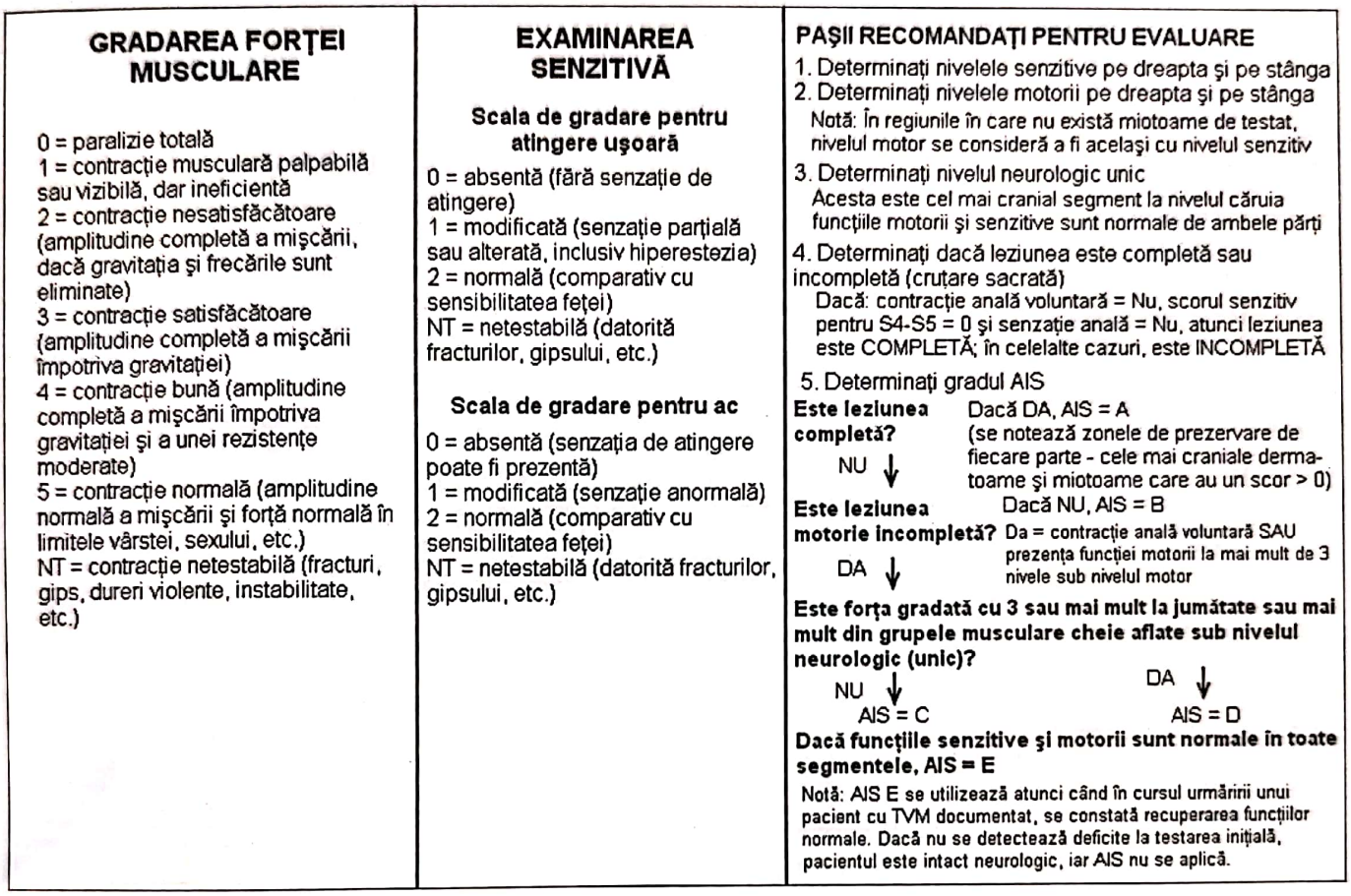

GRADAREA FORȚEI MUSCULARE

0 = paralizie totală
1 = contracție musculară palpabilă sau vizibilă, dar ineficientă
2 = contracție nesatisfăcătoare (amplitudine completă a mișcării, dacă gravitația și frecările sunt eliminate)
3 = contracție satisfăcătoare (amplitudine completă a mișcării împotriva gravitației)
4 = contracție bună (amplitudine completă a mișcării împotriva gravitației și a unei rezistențe moderate)
5 = contracție normală (amplitudine normală a mișcării și forță normală în limitele vârstei, sexului, etc.)
NT = contracție netestabilă (fracturi, gips, dureri violente, instabilitate, etc.)

EXAMINAREA SENZITIVĂ

Scala de gradare pentru atingere ușoară

0 = absentă (fără senzație de atingere)
1 = modificată (senzație parțială sau alterată, inclusiv hiperestezia)
2 = normală (comparativ cu sensibilitatea feței)
NT = netestabilă (datorită fracturilor, gipsului, etc.)

Scala de gradare pentru ac

0 = absentă (senzația de atingere poate fi prezentă)
1 = modificată (senzație anormală)
2 = normală (comparativ cu sensibilitatea feței)
NT = netestabilă (datorită fracturilor, gipsului, etc.)

PAȘII RECOMANDAȚI PENTRU EVALUARE

1. Determinați nivelele senzitive pe dreapta și pe stânga
2. Determinați nivelele motorii pe dreapta și pe stânga
   Notă: În regiunile în care nu există miotoame de testat, nivelul motor se consideră a fi același cu nivelul senzitiv
3. Determinați nivelul neurologic unic
   Acesta este cel mai cranial segment la nivelul căruia funcțiile motorii și senzitive sunt normale de ambele părți
4. Determinați dacă leziunea este completă sau incompletă (cruțare sacrată)
   Dacă: contracție anală voluntară = Nu, scorul senzitiv pentru S4-S5 = 0 și senzație anală = Nu, atunci leziunea este COMPLETĂ; în celelalte cazuri, este INCOMPLETĂ
5. Determinați gradul AIS

Este leziunea completă? Dacă DA, AIS = A (se notează zonele de prezervare de fiecare parte - cele mai craniale dermatoame și miotoame care au un scor > 0)
NU ↓
Este leziunea motorie incompletă? Dacă NU, AIS = B
Da = contracție anală voluntară SAU prezența funcției motorii la mai mult de 3 nivele sub nivelul motor
DA ↓
Este forța gradată cu 3 sau mai mult la jumătate sau mai mult din grupele musculare cheie aflate sub nivelul neurologic (unic)?
NU ↓ AIS = C
DA ↓ AIS = D
Dacă funcțiile senzitive și motorii sunt normale în toate segmentele, AIS = E
Notă: AIS E se utilizează atunci când în cursul urmăririi unui pacient cu TVM documentat, se constată recuperarea funcțiilor normale. Dacă nu se detectează deficite la testarea inițială, pacientul este intact neurologic, iar AIS nu se aplică.

Fig. 4b. *1.* Scala de gradare a forței musculare 0-5, tip Daniels, citată de Onose G[188]; 2. scala de gradare a sensibilității tactile (atingere ușoară și înțepătură); *3.* pașii concreți recomandați pentru evaluarea clinicofuncțională sistematică/unitară a pacientului cu TVM - tradus din engleză, adaptat[268].

Vom detalia conceptul propus – ca și contribuție a autorilor prezentei lucrări – pentru încadrarea afectărilor biomedicale, a limitărilor autonomiei și respectiv restricțiilor în participarea la relaționarea în mediul socioeconomic sau/și cultural, comunitar, la pacienții post-TVM, începând cu mielomerul C4, în cele trei domenii de bază ale International Classification of Functioning, Disability and Health – **ICF-DH**: Body (B), Activity (A), Participation (P).

Limitările de activitate asociate cu TVM în raport cu nivelul leziunii mielice se traduc prin limitările activităților „traiului zilnic"(ADL/IADL) – predominant aferente asigurării autonomiei individuale/autoservirii.

Palierul (B): palierul ICF (DH) denumit B (Body), în ceea ce privește TVM, se referă la nivelul leziunii neurologice, adică la disfuncția unităților mielomerice segmentare afectate, în principal corelată cu limitarea de activitate – exprimată prin deteriorarea activităților zilnice de viață (ADL)/activităților instrumentale ale vieții zilnice (IADL) și, indirect, prin adaptările ambientale consecutiv necesare (pentru o abordare mai coerentă limitările ADL/IADL și adaptările necesare domiciliului vor fi detaliate în cadrul domeniului de activitate - A).

Palierul (A): limitări ADL/IADL și nivelul lezional; adaptări ambientale necesare; re-integrarea în familie/viață.

Limitarea de „Activitate" (palierul A) se referă la autonomie și capacitatea de rezolvare a problemelor, în principal de autoservire, de la domiciliu, în cadrul unui ambient restrâns (autoîngrijire – ADL și unele IADL – interacțiuni umane fizice și emoționale în cadrul familiei, cu rudele/prietenii).

Scanned with OKEN Scanner

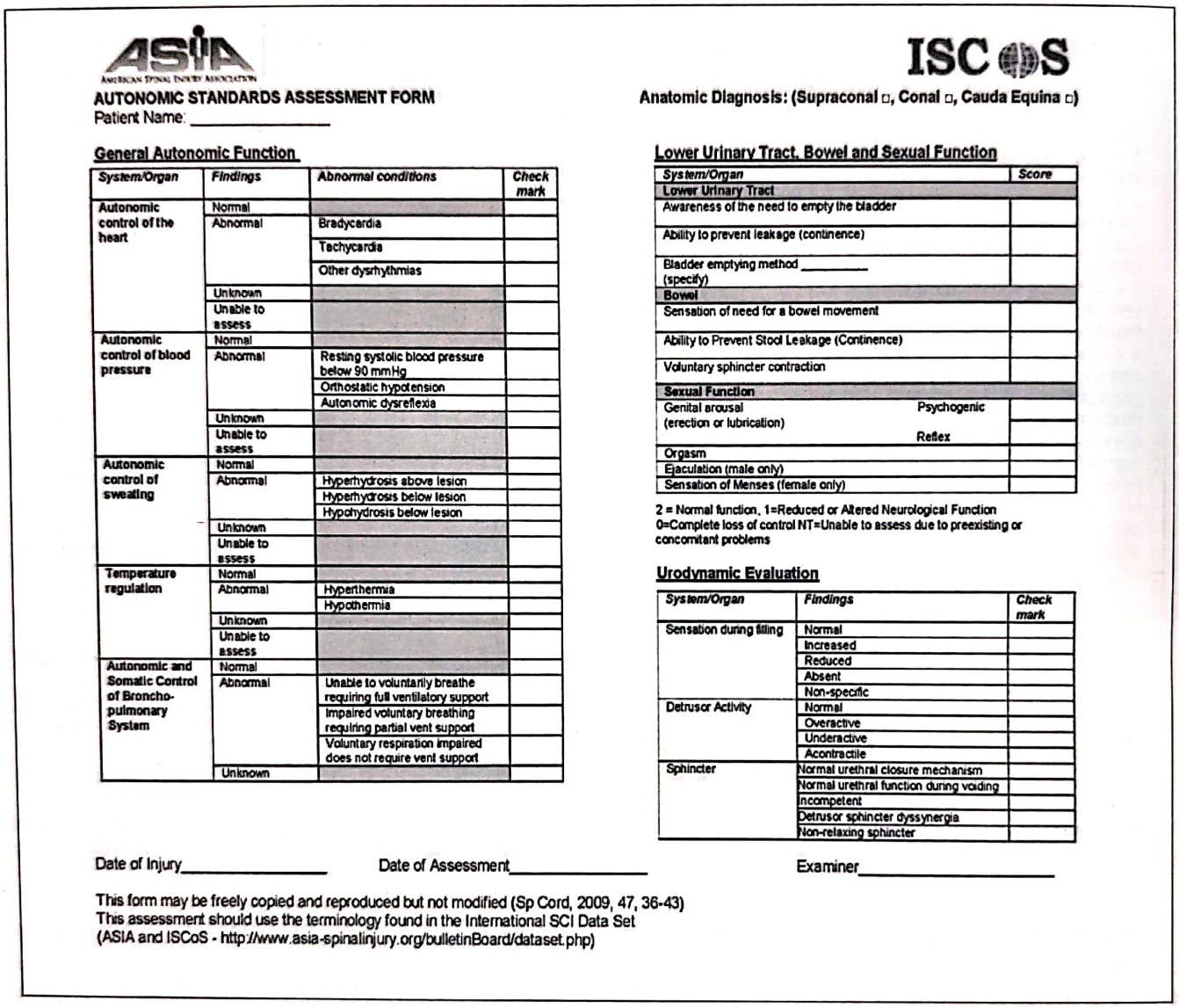

AUTONOMIC STANDARDS ASSESSMENT FORM

Patient Name: _____

Anatomic Diagnosis: (Supraconal □, Conal □, Cauda Equina □)

General Autonomic Function

System/Organ	Findings	Abnormal conditions	Check mark
Autonomic control of the heart	Normal		
	Abnormal	Bradycardia	
		Tachycardia	
		Other dysrhythmias	
	Unknown		
	Unable to assess		
Autonomic control of blood pressure	Normal		
	Abnormal	Resting systolic blood pressure below 90 mmHg	
		Orthostatic hypotension	
		Autonomic dysreflexia	
	Unknown		
	Unable to assess		
Autonomic control of sweating	Normal		
	Abnormal	Hyperhydrosis above lesion	
		Hyperhydrosis below lesion	
		Hypohydrosis below lesion	
	Unknown		
	Unable to assess		
Temperature regulation	Normal		
	Abnormal	Hyperthermia	
		Hypothermia	
	Unknown		
	Unable to assess		
Autonomic and Somatic Control of Broncho-pulmonary System	Normal		
	Abnormal	Unable to voluntarily breathe requiring full ventilatory support	
		Impaired voluntary breathing requiring partial vent support	
		Voluntary respiration impaired does not require vent support	
	Unknown		

Lower Urinary Tract, Bowel and Sexual Function

System/Organ	Score
Lower Urinary Tract	
Awareness of the need to empty the bladder	
Ability to prevent leakage (continence)	
Bladder emptying method _____ (specify)	
Bowel	
Sensation of need for a bowel movement	
Ability to Prevent Stool Leakage (Continence)	
Voluntary sphincter contraction	
Sexual Function	
Genital arousal (erection or lubrication) Psychogenic	
Reflex	
Orgasm	
Ejaculation (male only)	
Sensation of Menses (female only)	

2 = Normal function, 1=Reduced or Altered Neurological Function
0=Complete loss of control NT=Unable to assess due to preexisting or concomitant problems

Urodynamic Evaluation

System/Organ	Findings	Check mark
Sensation during filling	Normal	
	Increased	
	Reduced	
	Absent	
	Non-specific	
Detrusor Activity	Normal	
	Overactive	
	Underactive	
	Acontractile	
Sphincter	Normal urethral closure mechanism	
	Normal urethral function during voiding	
	Incompetent	
	Detrusor sphincter dyssynergia	
	Non-relaxing sphincter	

Date of Injury_____ Date of Assessment_____ Examiner_____

This form may be freely copied and reproduced but not modified (Sp Cord, 2009, 47, 36-43)
This assessment should use the terminology found in the International SCI Data Set
(ASIA and ISCoS - http://www.asia-spinalinjury.org/bulletinBoard/dataset.php)

Fig. 5a. Evaluarea sistematică/unitară, adoptată de ASIA şi agreată de ISCoS, a sistemului nervos autonom la pacienţii post-TVM - original, în engleză[269].

Legat de ADL/IADL şi nivelul lezional, post-TVM, nivelele C2, C3 nu necesită descrieri suplimentare, întrucât pacientul – la limita de supravieţuire – este total dependent pentru efectuarea oricărei ADL/IADL – cu excepţia unor cazuri, extrem de rare, dar nu inexistente, în care pacienţi cu leziuni inclusiv AIS A pot avea cruţări medulare insulare la nivel lombar predominant L3-L4, astfel încât se descriu situaţii clinice absolut paradoxale: bolnavul, de regulă, dependent de ventilator poate totuşi asistat să se ridice în ortostatism, eventual chiar să se deplaseze pe distanţe limitate[49]. Limitările legate de palierul A, până la cel mai distal nivel al măduvei spinale, inclusiv – în traumatismele vertebrale generatoare de sindroame de coadă de cal (dificultăţi de menţinere a ortostatismului sau/şi de mers, în grade variabile, dar în principal: tulburări ale funcţiilor vezicii urinare, intestinului, aparatului genital/reproducător), vor fi detaliate şi totodată sistematizate în Ghidul menţionat mai sus.

Scanned with OKEN Scanner

FORMULAR DE EVALUARE A SISTEMULUI NERVOS AUTONOM LA PACIENTUL POST-TVM

NUMELE PACIENTULUI: _____

Diagnostic anatomic: **Supraconal** □, **Conal** □, **Cauda Equina** □

Evaluare generală a funcțiilor vegetative

Sistemul/ Organul	Clinic	Anomalii	Verificat
Controlul vegetativ al cordului	Normal		
	Anormal	Bradicardie	
		Tahicardie	
		Alte aritmii	
	Necunoscut		
	Nu se poate evalua		
Controlul vegetativ al tensiunii arteriale	Normal		
	Anormal	Tensiunea arterială sistolică în repaus (decubit) sub 90 mmHg	
		Hipotensiune ortostatică	
		Disreflexie autonomă	
	Necunoscut		
	Nu se poate evalua		
Controlul vegetativ al sudorației	Normal		
	Anormal	Hiperhidroză deasupra leziunii	
		Hiperhidroză sub leziune	
		Hipohidroză sub leziune	
	Necunoscut		
	Nu se poate evalua		
Termoreglarea	Normal		
	Anormal	Hipertermie	
		Hipotermie	
	Necunoscut		
	Nu se poate evalua		
Controlul vegetativ și somatic al sistemului bronho-pulmonar	Normal		
	Anormal	Respirația voluntară imposibilă; Necesită suport ventilator complet	
		Respirația voluntară alterată; Necesită suport ventilator parțial	
		Respirația voluntară alterată; Nu necesită suport ventilator	
	Necunoscut		

Tract urinar inferior, intestin și funcție sexuală

Sistemul/ Organul		Scor
Tractul urinar inferior		
Senzația de necesitate de a micționa		
Continența		
Modul de evacuare vezicală _____ (se specifică)		
Intestin		
Senzația de necesitate de a defeca		
Continența		
Contracția voluntară a sfincterului		
Funcția sexuală		
Excitare genitală (erecție sau lubrefiere)	Psihogenă	
	Reflexă	
Orgasm		
Ejaculare (numai la bărbați)		
Senzația de menstră (numai la femei)		

2 = funcție narmală; 1 = funcție neurologică redusă sau alterată;
0 = funcție absentă;
NT = funcție netestabilă (datorită unor probleme preexistente sau concomitente)

Evaluare urodinamică

Sistemul/ Organul	Clinic	Verificat
Senzația în timpul umplerii	Normală	
	Amplificată	
	Redusă	
	Absentă	
	Nespecifică	
Activitatea detrusorului	Normală	
	Hiperactivitate	
	Hipoactivitate	
	Necontractil	
Sfincterul	Mecanism normal de închidere a uretrei	
	Funcție uretrală normală în timpul golirii	
	Incompetent	
	Dissinergie vezico-sfincteriană	
	Lipsa de relaxare sfincteriană	

Data traumei _____ Data evaluării _____ Examinator _____

Fig. 5b. Evaluarea sistematică/unitară, adoptată de ASIA și agreată de ISCoS, a sistemului nervos autonom la pacienții post-TVM – tradus din engleză[269].

Palierul (P) descrie aspectele funcționării umane la nivelul participării sociale, corespunzând interacțiunii individului cu mediul înconjurător îndepărtat/ extins: implicare pe plan: profesional, economic, relațional-interpersonal, comunitar/politic, spiritual, cultural. Pentru acest palier, participare semnifică implicarea non-problematică a individului în viața socială/a comunității (interacțiunea cu ambientul „extins"), iar restricția de participare constă în aspecte problematice, ce împietează asupra funcționării umane în raport cu acest domeniu.

În cele ce urmează (inclusiv în tabelul I) sunt prezentate sintetic limitările funcționale și ale activităților zilnice curente (în conformitate cu scala de clasificare a independenței funcționale MIF/FIM) la bolnavii cu TVM, în funcție de nivelul neurologic (începând cu mielomerul C4).

Scanned with OKEN Scanner

TABELUL I

	activităţi specifice fiecărei zone	NIVELUL NEUROLOGIC LEZIONAL												
		C4	C5	C6	C7	C8	T1	T2-T9	T10-L1	L2	L3	L4	L5	S1
Îngrijire proprie	respiraţie	PFV	P	P+DES	P	P	P	P	P	P	P	P		
	hrănire	DT	DPS	DPS	IND	IND	IND	IND	IND	IND	IND	IND	IND	IND
	îngrijire	DT	DT	DT	DP	IP	IND	IND	IND	IND	IND	IND	IND	IND
	spălare	DT	DPS	DP	IEA	IND	IND	IND	IND	IND	IND	IND	IND	IND
	îmbrăcarea părţii superioare a corpului	DT	PA	PA	IND	IND	IND	IND	IND	IND	IND	IND	IND	IND
	îmbrăcarea părţii inferioare acorpului	DT	DT	PA	IND	IND	IND	IND	IND	IND	IND	IND	IND	IND
	activităţi menajere uşoare	DT	DT	DT	DT	P	P	IND	IND	IND	IND	IND	IND	IND
	prepararea hranei	DT	DT	DT	DT	P	P	IND	IND	IND	IND	IND	IND	IND
Control sfinctere	management vezical	DT	DT	DT	DT	A	A	A	A	A	A	A	A	A
	management intestinal	DT	DT	DT	DT	A	A	A	A	A	A	A	A	A
Mobilitate (transferuri din şi în fotoliul rulant)	transfer din/în fotoliul rulant la nivel	DT	DT	PAT	P	P	IND	IND	IND	IND	IND	IND	IND	IND
	transfer în şi din maşină	DT	DT	DT	DT	P	IND	IND	IND	IND	IND	IND	IND	IND
	transfer pe toaletă	DT	DT	DT	DT	P	IND	IND	IND	IND	IND	IND	IND	IND
	transfer în cadă, duş	DT	DT	DT	DT	PA	IND	IND	IND	IND	IND	IND	IND	IND
	transfer de pe sol pe fotoliul rulant	DT	DT	DT	DT	DT	IND	IND	IND	IND	IND	IND	IND	IND
Deplasare	cu fotoliul rulant	DT	PFR1	PFR2	PFR2	PFR2	PFR2	IND	IND	IND	IND	IND	IND	IND
	mers	IMP	IMP	IMP	IMP	IMP	IMP	IMP	DOLS	DOLS	DOSS	DOS IND	IND	IND
	scări	IMP	IMP	IMP	IMP	IMP	IMP	IMP	IMP	IMP	IND	IND	IND	IND
	conducere auto	IMP	IMP	IMP	PCA	PCA	PCA	PCA	PCA	PCA	PCA	PCA	PCA	P

Legenda: **P =** posibil; **PFV =** posibil fără ventilaţie (echipament); **PA =** posibil cu ajutor; **PCA =** posibil, necesită comenzi adaptate; **PFR1=** propulsare fotoliul rulant pe distanţe scurte; **PFR2** = propulsare fotoliul rulant pe suprafeţe plane; **IMP** = imposibil; **IND** = independent; **IP =** independenţă parţială; **IEA** = independent cu echipament adaptat; **DT** = dependenţă totală; **DP** = dependenţă parţială; **DPS =** dependenţă parţială cu **A =** autoasistare; **DOLS =** deplasare cu orteze lungi şi cu sprijin bilateral: -pe cele două bare paralele, -pe cadrul de mers tip tetrapod, -pe două cârje canadiene; **DOSS** = deplasare cu orteze scurte şi cu sprijin bilateral: -pe cele două bare paralele, -pe cadrul de mers - tip tetrapod, -pe două cârje canadiene; **DOS** = deplasare cu orteze scurte; **DFE** = deplasre fară echipament asistiv; **AES** = asistenţă la eliminarea secreţiilor.

Scanned with OKEN Scanner

Fiecare mușchi are o inervare care provine de la cel puțin 2 segmente mieloradiculare; pentru a respecta rigoarea unei prezentări științifice, precum și pentru aspectul didactic, materialul prezentat sintetic mai jos respectă următoarea convenție: segmentele principale mieloradiculare sunt editate utilizând fontul **uzual, boldult**, iar cele subiacente, utilizând un *font mai mic, italic* [exemplu: mușchiul **cubital posterior** *(m. Extensor carpi ulnaris)* **C6**,*C7,C8*]

Mielomerul **C4**

Mușchii, de regulă, cruțați

Mușchiul principal pentru inspirația forțată - **diafragma** *(Dyaphragma)* C3,C4,C5 - care participă la presa abdominală și la ridicarea coastelor, contribuind cu cca 70% din mecanica respiratorie normală

Mușchii inspiratori accesori
- **sternocleidomastoidian** *(Sternocleidomastoideus)* C2-C4
- **scaleni** *(Scaleni)* C3,C4,*C5,C6,C7,C8*
- **trapez** *(Trapezius)* C2,C3,C4

Mușchii adductori ai omoplatului
- **romboid** *(Rhomboideus - major, minor)* C4,*C5*
- **trapez** *(Trapezius)* C2,C3,C4

Mușchii extensori ai coloanei vertebrale cervicale - **angular (ridicătorul scapulei)** *(Levator scapulae)* C3,C4,*C5*

Activități zilnice de viață (ADL) posibile

- Respirație fără asistare mecanică; necesită asistență pentru eliminarea secrețiilor traheobronșice
- Folosirea stickului bucal
- Controlul motilității capului
- Folosirea computerului, acționând prin comandă vocală sau cu limba, un mouse pad adaptat
- Umărul poate fi ridicat (pentru a controla un buton de comandă)

Rămâne dependent pentru: poziționarea corectă și mobilitate în planul patului, hrănire, îmbrăcare, spălare, defecație, micțiune, folosirea oricărui tip de echipament asistiv, transferuri, verticalizare (cu masa electrică de verticalizare)

Mobilitate și locomoție

Folosirea fotoliului rulant electric cu ajutorul limbii, bărbiei sau a respirației (în stadiu de cercetare - prin comandă vocală)

Mielomerul **C5**

Mușchii, de regulă, cruțați

Mușchiul cheie, conform **scalei AIS: bicepsul brahial,** care face flexia antebrațului pe braț din articulația cotului

Mușchiul principal pentru inspirația forțată - **diafragma** *(Dyaphragma)* C3,C4,C5 - care participă la presa abdominală și la ridicarea coastelor, contribuind cu cca 70% din mecanica respiratorie normală

Mușchii inspiratori accesori
- **sternocleidomastoidian** *(Sternocleidomastoideus)* C2-C4
- **scaleni** *(Scaleni)* C3,C4,C5,*C6,C7,C8*
- **trapez** *(Trapezius)* C2,C3,C4

Mușchii adductori ai omoplatului
- **romboid** *(Rhomboideus)* C4,C5
- **trapez** *(Trapezius)* C2,C3,C4

Mușchii extensori ai coloanei vertebrale cervicale - **angular (ridicătorul scapulei)** *(Levator scapulae)* C3,C4,C5

Articulația:

1. **umărului**:
   - ➢ **flexia** - mușchiul **deltoid anterior***(Deltoideus anterior)* C5,*C6*
   - ➢ **extensia** - mușchiul **deltoid posterior** *(Deltoideus posterior)* C5,*C6*
     - mușchiul **marele dințat** *(Serratus anterior, posterior, superior)* C5,C6,C7
     - mușchiul **marele rotund** *(Rotatores)* C5,*C6*
   - ➢ **abducția** - mușchiul **deltoid mijlociu** *(Deltoideus medius)* C5,*C6*
     - mușchiul **supraspinos** *(Supraspinatus)* C5,*C6*
   - ➢ **adducția** - mușchiul **marele pectoral** *(Pectoralis major)* C5,*C6,C7,C8,T1*
     - mușchiul **romboid** *(Rhomboideus minor, major)* C4,C5

Scanned with OKEN Scanner

- ➢ **rotaţia internă** - muşchiul **marele rotund** *(Rotatores major)* C5,*C6*
  - muşchiul **marele pectoral** *(Pectoralis major)* C5,*C6,C7,C8,T1*
  - muşchiul **subscapular** *(Subscapularis)* C5,*C6*
- ➢ **rotaţia externă** - muşchiul **micul rotund** *(Rotatores minor)* C5,*C6*
  - muşchiul **subspinos** *(Infraspinatus)* C5,*C6*

2. cotului:

- ➢ **flexia** - muşchiul **biceps** *(Biceps brachii)* C5,*C6*
  - muşchiul **brahialul anterior** *(Brachialis)* C5,*C6*
  - muşchiul **brahioradial** *(Brachioradialis)* C5,*C6*
- ➢ **supinaţia** - muşchiul **micul supinator** *(Supinator)* C5,*C6*
  - muşchiul **biceps** *(Biceps brachii)* C5,*C6*

Activităţi zilnice de viaţă (ADL) posibile

Posibilă: hrănire cu splinturi statice, igienă facială şi orală, scris (de mână), dactilografiere la calculator cu echipament sau tastatură adaptată, îmbrăcarea părţii superioară a corpului asistat sau ajutat, alternarea greutăţii corpului de pe o parte pe alta, respiraţie fără aparatură (necesită asistenţă pentru eliminarea secreţiilor traheobronşice)

La nivelul umărului activităţile posibile sunt: flexia, abducţia, rotaţia externă, rotaţia internă (probleme cu adducţia şi fixarea scapulei)

La nivelul cotului: flexia este dominantă, favorizând instalarea spasticităţii la nivelul bicepsului, constituind un pericol pentru deposturare în flexie permanentă care duce la pierderea capacităţii de extensie

La nivelul articulaţiei pumnului şi degetelor fără activitate musculară (stabilitate musculară)

Mobilitate şi locomoţie

Propulsarea fotoliului rulant pe distanţe mici şi pe suprafeţe plane, folosirea fotoliului rulant electric prin intermediul unei manete, joy-stick

Mielomerul **C6**

Muşchii, de regulă, cruţaţi

Muşchiul cheie, conform **scalei AIS: extensorul articulaţiei pumnului** C6

Muşchiul principal pentru inspiraţia forţată - **diafragma** *(Dyaphragma)* C3,C4,C5 - care participă la presa abdominală şi la ridicarea coastelor, contribuind cu cca 70% din mecanica respiratorie normală

Muşchii inspiratori accesori - **sternocleidomastoidian** *(Sternocleidomastoideus)* C2-C4
- **scaleni** *(Scaleni)* C3-C8
- **trapez** *(Trapezius)* C2-C4

Muşchii adductori ai omoplatului - **romboid** *(Rhomboideus)* C4,C5
- **trapez** *(Trapezius)* C2,C3,C4

Muşchii extensori ai coloanei vertebrale cervicale - **angular (ridicătorul scapulei)** *(Levator scapulae)* C3-C5

Muşchii ce controlează articulaţia:

1. umărului:

- ➢ **flexia** - muşchiul **deltoid** anterior *(Deltoideus anterior)* C5,C6
  - muşchiul **coracobrahial** *(Coracobrachialis)* C6,*C7*
- ➢ **extensia** - muşchiul **deltoid posterior** *(Deltoideus posterior)* C5,C6
  - muşchiul **marele dinţat** *(Serratus)* C5,C6,*C7*
  - muşchiul **marele rotund** *(Rotatores)* C5,C6
- ➢ **abducţia** - muşchiul **deltoid mijlociu** *(Deltoideus medius)* C5,C6
  - muşchiul **supraspinos** *(Supraspinatus)* C5,C6
- ➢ **adducţia** - muşchiul **marele pectoral** *(Pectoralis major) C5,C6,C7,C8,T1*
  - muşchiul **romboid** *(Rhomboideus)* C4,C5
  - muşchiul **marele dorsal** *(Latissimus dorsi)* C6,*C7,C8*
- ➢ **rotaţia internă** - muşchiul **marele rotund** *(Rotatores major)* C5,C6
  - muşchiul **marele pectoral** *(Pectoralis major)* C5,*C6,C7,C8,T1*
  - muşchiul **subscapular** *(Subscapularis)* C5,*C6*
  - muşchiul **marele dorsal** *(Latissimus dorsi)* C6,*C7,C8*

Scanned with OKEN Scanner

➢ **rotaţia externă** - muşchiul **micul rotund** *(Rotatores minor)* C5,*C6*
- muşchiul **subspinos** *(Infraspinatus)* C5,*C6*

2. <u>cotului</u>:
➢ **flexia** - muşchiul **biceps brahial** *(Biceps brachii)* C5,C6
- muşchiul **brahialul anterior** *(Brachialis)* C5,C6
- muşchiul **brahioradial** *(Brachioradialis)* C5,C6
➢ **supinaţia** - muşchiul **micul supinator** *(Supinator)* C5,C6
- muşchiul **biceps brahial** *(Biceps brachii)* C5,C6
➢ **pronaţia** - muşchiul **rotundul pronator** *(Pronator teres)* C6,*C7*

3. <u>pumnului</u>:
➢ **flexia** - muşchiul **marele palmar** *(Palmaris longus)* C6,*C7,C8*
- muşchiul **micul palmar** *(Palmaris brevis)* C6,*C7,C8*
- muşchiul **flexorul radial al carpului** *(Flexor carpi radialis)* C6,*C7,C8*
➢ **extensia** - muşchiul **radial I** *(Extensor carpi radialis longus)* C6,*C7*
- muşchiul **radial II** *(Extensor carpi radialis brevis)* C6,*C7*
- muşchiul **cubital posterior** *(Extensor carpi ulnaris)* C6,*C7,C8*

4. <u>degetelor</u>:
➢ **extensia** - muşchiul **extensorul degetelor** *(Extensor digitorium)* C6,*C7,C8*
- muşchii **lombricali I, II** *(Lumbricales manus)* C6,*C7,C8,T1*
➢ **flexia policelui** - muşchiul **flexorul lung** *(Flexor pollicis longus)* C6,*C7,C8,T1*
- muşchiul **flexorul scurt** *(Flexor pollicis brevis)* C6,*C7,C8,T1*
➢ **extensia policelui** - muşchiul **extensorul lung** *(Extensor pollicis longus)* C6,*C7*
- muşchiul **extensorul scurt** *(Extensor pollicis brevis)* C6,*C7,C8*
➢ **abducţia policelui** - muşchiul **lungul abductor** *(Abductor pollicis longus)* C6,*C7,C8*
- muşchiul **scurtul abductor** *(Abductor pollicis brevis)* C6,*C7,C8,T1*
➢ **opoziţia policelui** - muşchiul **opozant** *(Opponens pollicis)* C6,*C7,C8,T1*
➢ **extensia degetului mic** - muşchiul **extensor al degetului mic** (Extensor digiti minimi) C6,*C7,C8*

<u>Activităţi zilnice de viaţă (ADL)</u>

Posibilă: hrănirea, îmbrăcarea părţii superioare a corpului şi a părţii inferioare a corpului cu ajutor, schimbarea centrului de greutate a corpului spre înainte, respiraţie (poate necesita asistenţă pentru eliminarea secreţiilor traheobronşice)

La nivelul articulaţiei umărului, activităţile posibile sunt: flexia, abducţia, rotaţia internă şi rotaţia externă - sunt mai puternice decât la nivelul neurologic lezional C5

La nivelul articulaţiei cotului activităţile posibile sunt: flexia, pronaţia şi supinaţia

La nivelul articulaţiei pumnului activităţile posibile sunt: uşoară flexie şi extensie

Fără stabilitate musculară la nivelul degetelor

<u>Mobilitate şi locomoţie</u>

Mobilitate pe pat, cu echipament

Transfer (din şi în fotoliu rulant) cu asistenţă, la acelaşi nivel

Propulsarea fotoliului rulant pe suprafeţe plane

Mielomerul **C7**

<u>Muşchii, de regulă, cruţaţi</u>

Muşchiul cheie, conform **scalei AIS**: **tricepsul brahialis -** extensia antebraţului pe braţ

Muşchiul principal pentru inspiraţia forţată - **diafragma** *(Dyaphargma)* C3-C5 care participă la presa abdominală şi la ridicarea coastelor, contribuind cu cca 70% din mecanica respiratorie normală

Muşchii inspiratori accesori - **sternocleidomastoidian** *(Sternocleidomastoideus)* C2-C4
- **scaleni** *(Scaleni)* C3-C8
- **trapez** *(Trapezius)* C2-C4

Muşchii adductori ai omoplatului - **romboid** *(Rhomboideus)* C4,C5
- **trapez** *(Trapezius)* C2-C4

Muşchii extensori ai coloanei vertebrale cervicale - **angular** *(Levator scapulae)* C3-C5

Scanned with OKEN Scanner

Scanned with OKEN Scanner

Articulaţia:

1. **umărului**:
   - ➢ **flexia**
     - muşchiul **deltoid anterior** *(Deltoideus anterior)* C5,C6
     - muşchiul **coracobrahial** *(Coracobrachialis)* C6,C7
   - ➢ **extensia**
     - muşchiul **deltoid posterior** *(Deltoideus posterior)* C5,C6
     - muşchiul **marele dinţat** *(Serratus)* C5,C6,C7
     - muşchiul **marele rotund** *(Rotatores major)* C5,C6
   - ➢ **abducţia**
     - muşchiul **deltoid mijlociu** *(Deltoideus medius)* C5,C6
     - muşchiul **supraspinos** *(Supraspinatus)* C5,C6
   - ➢ **adducţia**
     - muşchiul **marele pectoral** *(Pectoralis major)* C5,C6,C7,*C8,T1*
     - muşchiul **romboid** *(Rhomboideus)* C4,C5
     - muşchiul **marele dorsal** *(Latissimus dorsi)* C6,C7,*C8*
   - ➢ **rotaţia internă**
     - muşchiul **marele rotund** *(Rotatores major)* C5,C6
     - muşchiul **marele pectoral** *(Pectoralis)* C5,C6,C7,*C8,T1*
     - muşchiul **subscapular** *(Subscapularis)* C5,C6
     - muşchiul **marele dorsal** *(Latissimus dorsi)* C6,C7,*C8*
   - ➢ **rotaţia externă**
     - muşchiul **micul rotund** *(Rotatores minor)* C5,C6
     - muşchiul **subspinos** *(Infraspinatus)* C5,C6

2. **cotului**:
   - ➢ **flexia**
     - muşchiul **biceps** *(Biceps brachii)* C5,C6
     - muşchiul **brahialul anterior** *(Brachialis)* C5,C6
     - muşchiul **brahioradial** *(Brachioradialis)* C5,C6
   - ➢ **extensia**
     - muşchiul **triceps brahial** *(Triceps brachii)* C7,*C8,T1*
     - muşchiul **anconeu** *(Anconaeus)* C7,*C8*
   - ➢ **supinaţia**
     - muşchiul **micul supinator** *(Supinator)* C5,C6
     - muşchiul **biceps** *(Biceps brachii)* C5,C6
   - ➢ **pronaţia**
     - muşchiul **rotundul pronator** *(Pronator teres)* C6,C7
     - muşchiul **pătratul pronator** *(Pronator quatratus)* C7,*C8,T1*

3. **pumnului**:
   - ➢ **flexia**
     - muşchiul **marele palmar** *(Palmaris longus)* C6,C7,*C8*
     - muşchiul **micul palmar** *(Palmaris brevis)* C6,C7,*C8*
     - muşchiul **flexorul radial al carpului** *(Flexor carpi radialis)* C6,C7,*C8*
     - muşchiul **flexorul ulnar al carpului** *(Flexor carpi ulnaris)* C7,*C8,T1*
   - ➢ **extensia**
     - muşchiul **radial I** *(Extensor carpi radialis longus)* C6,C7
     - muşchiul **radial II** *(Extensor carpi radialis brevis)* C6,C7
     - muşchiul **cubital posterior** *(Extensor carpi ulnaris)* C6,C7,*C8*

4. **degetelor**:
   - ➢ **flexia**
     - muşchiul **flexorul profund** *(Flexor digitorum profundus)* C7,*C8,T1*
     - muşchiul **flexorul superficial** *(Flexor digitorum superficialis)* C7,*C8,T1*
   - ➢ **extensia**
     - muşchiul **extensorul degetelor** *(Extensor digitorum)* C6,C7,*C8*
     - muşchii **lombricali I,II** *(Lumbricales manus)* C6,C7,*C8,T1*
     - muşchii **lombricali III,IV** *(Lombricales manus)* C7,*C8,T1*
   - ➢ **flexia** policelui
     - muşchiul **flexorul lung** *(Flexor pollicis longus)* C6,C7,*C8,T1*
     - muşchiul **flexorul scurt** *(Flexor pollicis brevis)* C6,C7,*C8,T1*
   - ➢ **extensia** policelui
     - muşchiul **extensorul lung** *(Extensor pollicis longus)* C6,C7,*C8*
     - muşchiul **extensorul scurt** *(Extensor pollicis brevis)* C6,C7,*C8*
   - ➢ **abducţia** policelui
     - muşchiul **lungul abductor** *(Abductor pollicis longus)* C6,C7,*C8*
     - muşchiul **scurtul abductor** *(Abductor pollicis brevis)* C6,C7,*C8,T1*
   - ➢ **opoziţia** policelui
     - muşchiul **opozant** *(Opponens pollicis)* C6,C7,*C8,T1*
   - ➢ **extensia** degetului mic
     - muşchiul **extensor al degetului mic** *(Extensor digiti minimi)* C6,C7,*C8*

- **flexia** degetului mic - mușchiul **flexor** *(Flexor digiti minimi)* C7,*C8,T1*
- **opoziţia** degetului mic - mușchiul **opozant** *(Opponens)* C7,*C8,T1*
- **abducţia** degetului mic - mușchiul **abductor** *(Abductor)* C7,*C8,T1*

Activităţi zilnice de viaţă (ADL)

Independenţa în: hrănire, îmbrăcare, spălarea 1/2 superioare a corpului cu ajutorul echipamentului adaptat şi a ortezelor dinamice progresive

Bun control al umărului (extensia fiind completă)

Stabilitate musculară a cotului, tricepsul fiind inervat/cruţat şi determinând folosirea braţelor pentru stabilizarea corpului: ridicarea trunchiului, susţinerea greutăţii corpului pe membrele superioare (ca de exemplu la manevra de depresurizare a ischioanelor, în poziţie şezând)

Extensia şi flexia din articulaţia pumnului sunt mai bune decât la nivelul C6

Flexia şi extensia degetelor este posibilă

Mobilitate şi locomoţie

Independenţa în: mobilitate pe pat, transferuri la acelaşi nivel, din şi în fotoliu rulant, propulsarea fotoliului rulant pe suprafeţe plane (fotoliile rulante electrice fiind folosite pentru deplasarea la: şcoală, facultate, loc de muncă), conducere auto este posibilă cu comenzi adaptate

Mielomerul **C8**

Muşchii, de regulă, cruţaţi

Muşchiul cheie, conform **scalei AIS:** muşchiul **flexor profund al degetelor** - flexia degetelor

Muşchiul principal pentru inspiraţia forţată - **diafragma** *(Dyaphargma)* C3,C4,C5 - care participă la presa abdominală şi la ridicarea coastelor, contribuind cu cca 70% din mecanica respiratorie normală

Muşchii inspiratori accesori - **sternocleidomastoidian** *(Sternocleidomastoideus)* C2,C3,C4
- **scaleni** *(Scaleni)* C3-C8
- **trapez** *(Trapezius)* C2-C4

Muşchii adductori ai omoplatului - **romboid** *(Rhomboideus)* C4,C5
- **trapez** *(Trapezius)* C2-C4

Muşchii extensori ai coloanei vertebrale cervicale - **angular** *(Levator scapulae)* C3,C4,C5

Articulaţia:

1. umărului:

- **flexia**
  - muşchiul **deltoid anterior** *(Deltoideus anterior)* C5,C6
  - muşchiul **coracobrahial** *(Coracobrachialis)* C6,C7
- **extensia**
  - muşchiul **deltoid posterior** *(Deltoideus posterior)* C5,C6
  - muşchiul **marele dinţat** *(Serratus major)* C5,C6,C7
  - muşchiul **marele rotund** *(Rotatores major)* C5,C6
- **abducţia**
  - muşchiul **deltoid mijlociu** *(Deltoideus medius)* C5,C6
  - muşchiul **supraspinos** *(Supraspinatus)* C5,C6
- **adducţia**
  - muşchiul **marele pectoral** *(Pectoralis major)* C5,C6,C7,C8,*T1*
  - muşchiul **romboid** *(Rhomboideus)* C4,C5
  - muşchiul **marele dorsal** *(Latissimus dorsi)* C6,C7,C8
- **rotaţia internă**
  - muşchiul **marele rotund** *(Rotatores major)* C5,C6
  - muşchiul **marele pectoral** *(Pectoralis major)* C5,C6,C7,C8,*T1*
  - muşchiul **subscapular** *(Subscapularis)* C5,C6
  - muşchiul **marele dorsal** *(Latissium dorsi)* C6,C7,C8
- **rotaţia externă**
  - muşchiul **micul rotund** *(Rotatores minor)* C5,C6
  - muşchiul **subspinos** *(Infraspinatus)* C5,C6

2. cotului:

- **flexia**
  - muşchiul **biceps** *(Biceps brachii)* C5,C6
  - muşchiul **brahialul anterior** *(Brachialis)* C5,C6
  - muşchiul **brahioradial** *(Brachioradialis)* C5,C6
- **extensia**
  - muşchiul **triceps** *(Triceps brachii)* C7,C8,*T1*

Scanned with OKEN Scanner

- muşchiul **anconeu** *(Anconaeus)* C7,C8
- ➢ **supinaţia** - muşchiul **micul supinator** *(Supinator minor)* C5,C6
- muşchiul **biceps** *(Biceps brachii)* C5,C6
- ➢ **pronaţia** - muşchiul **rotundul pronator** *(Pronator teres)* C6,C7
- muşchiul **pătratul pronator** *(Pronator quatratus)* C7,*T1*

3. pumnului:

- ➢ **flexia** - muşchiul **marele palmar** *(Palmaris longus)* C6,C7,C8
- muşchiul **micul palmar** *(Palmaris brevis)* C6,C7,C8
- muşchiul **flexorul radial al carpului** *(Flexor carpi radialis)* C6,C7,C8
- muşchiul **flexorul ulnar al carpului** *(Flexor carpi ulnaris)* C7,C8,*T1*
- ➢ **extensia** - muşchiul **radial I** *(Extensor carpi radilais longus)* C6,C7
- muşchiul **radial II** *(Extensor carpi radialis brevis)* C6,C7
- muşchiul **cubital posterior** *(Extensor carpi ulnaris)* C6,C7,C8

4. degetelor:

- ➢ **flexia** - muşchiul **flexorul profund** *(Flexor digitorum profundus)* C7,C8,*T1*
- muşchiul **flexorul superficial** *(Flexor digitorum superficialis)* C7,C8,*T1*
- ➢ **extensia** - muşchiul **extensorul degetelor** *(Extensor digitorum)* C6,C7,C8
- muşchii **lombricali I,II** *(Lumbricales manus)* C6,C7,C8,*T1*
- muşchii **lombricali III,IV** *(Lumbricales manus)* C7,C8,*T1*
- ➢ **abducţia** - muşchii **interosoşi dorsali** *(Dorsal interossei)* C8,*T1*
- ➢ **adducţia** - muşchii **interosoşi palmari** *(Palmar interossei)* C8,*T1*
- ➢ **flexia** policelui - muşchiul **flexorul lung** *(Flexor pollicis longus)* C6,C7,C8,*T1*
- muşchiul **flexorul scurt** *(Flexor pollicis brevis)* C6,C7,C8,*T1*
- ➢ **extensia** policelui - muşchiul **extensorul lung** *(Extensor pollicis longus)* C6,C7,C8
- muşchiul **extensorul scurt** *(Extensor pollicis brevis)* C6,C7,C8
- ➢ **abducţia** policelui - muşchiul **lungul abductor** *(Abductor pollicis longus)* C6,C7,C8
- muşchiul **scurtul abductor** *(Abductor pollicis brevis)* C6,C7,C8,*T1*
- ➢ **adducţia** policelui - muşchiul **adductor al policelui** *(Adductor pollicis)* C8,*T1*
- ➢ **opoziţia** policelui - muşchiul **opozant *(Opponens pollicis)*** C6,C7,C8,*T1*
- ➢ **extensia** degetului mic - muşchiul **extensor al degetului mic** *(Extensor digiti minimi)* C6,C7,C8
- ➢ **flexia** degetului mic - muşchiul **flexor** (*Flexor digiti minimi)* C7,C8,*T1*
- ➢ **opoziţia** degetului mic - muşchiul **opozant** *(Opponens digiti minimi)* C7,C8,*T1*
- ➢ **abducţia** degetului mic - muşchiul **abductor** *(Abductor digiti minimi)* C7,C8,*T1*

Activităţi zilnice de viaţă (ADL)

Toţi muşchii umărului şi cotului sunt complet inervaţi. Toţi muşchii articulaţiei pumnului şi degetelor funcţionează

Independenţa în: hrănire, îmbrăcare, spălare, autoasistarea micţiunii şi defecaţiei cu echipament (independent în manevrele de autosondaj intermitent vezical şi introducerea supozitoarelor - intrarectal), prepararea unor feluri uşoare de mâncare, realizarea (efectuarea) activităţilor menajere uşoare

Mobilitate şi locomoţie

Independenţa în: propulsarea fotoliului rulant, inclusiv la urcarea şi coborârea bordurilor şi luarea curbelor, toate transferurile din şi în fotoliu rulant (inclusiv cel din şi în autoturism)

Conducerea autoturismului cu comenzi adaptate

Mielomerul **T1**

Muşchii, de regulă, cruţaţi

Muşchiul cheie, conform **scalei AIS: abductorul degetului mic** - abducţia degetului mic

Muşchiul principal pentru inspiraţia forţată - **diafragma** *(Dyaphargma)* C3-C4 - care participă la presa abdominală şi la ridicarea coastelor, contribuind cu cca 70% din mecanica respiratorie normală

Muşchii inspiratori accesori - **sternocleidomastoidian** *(Sternocleidomastoideus)* C2-C4

Scanned with OKEN Scanner

- **scaleni** *(Scaleni)* C3-C8
- **trapez** *(Trapezius)* C2-C4

Muşchii adductori ai omoplatului - **romboid** *(Rhomboideus)* C4,C5
- **trapez** *(Trapezius)* C2-C4

Muşchii extensori ai coloanei vertebrale cervicale - **angular** *(Levator scapulae)* C3-C5

Articulaţia:

1. umărului:

- ➢ **flexia**
  - muşchiul **deltoid anterior** *(Deltoideus anterior)* C5,C6
  - muşchiul **coracobrahial** *(Coracobrachialis)* C6,C7
- ➢ **extensia**
  - muşchiul **deltoid posterior** *(Deltoideus posterior)* C5,C6
  - muşchiul **marele dinţat** *(Serratus major)* C5,C6,C7
  - muşchiul **marele rotund** *(Rotatores major)* C5,C6
- ➢ **abducţia**
  - muşchiul **deltoid mijlociu** *(Deltoideus medius)* C5,C6
  - muşchiul **supraspinos** *(Supraspinatus)* C5,C6
- ➢ **adducţia**
  - muşchiul **marele pectoral** *(Pectoralis major)* C5,C6,C7,C8,T1
  - muşchiul **romboid** *(Rhomboideus)* C4,C5
  - muşchiul **marele dorsal** *(Latissimus dorsi)* C6,C7,C8
- ➢ **rotaţia internă**
  - muşchiul **marele rotund** *(Rotatores major)* C5,C6
  - muşchiul **marele pectoral** *(Pectoralis major)* C5,C6,C7,C8,T1
  - muşchiul **subscapular** *(Subscapularis)* C5,C6
  - muşchiul **marele dorsal** *(Latissimus dorsi)* C6,C7,C8
- ➢ **rotaţia externă**
  - muşchiul **micul rotund** *(Rotatores minor)* C5,C6
  - muşchiul **subspinos** *(Infraspinatus)* C5,C6

2. cotului:

- ➢ **flexia**
  - muşchiul **biceps** *(Biceps brachii)* C5,C6
  - muşchiul **brahialul anterior** *(Brachialis)* C5,C6
  - muşchiul **brahioradial** *(Brachioradialis)* C5,C6
- ➢ **extensia**
  - muşchiul **triceps** *(Triceps brachii)* C7,C8,T1
  - muşchiul **anconeu** *(Anconaues)* C7,C8
- ➢ **supinaţia**
  - muşchiul **micul supinator** *(Supinator minor)* C5,C6
  - muşchiul **biceps** *(Biceps brachii)* C5,C6
- ➢ **pronaţia**
  - muşchiul **rotundul pronator** *(Pronator teres)* C6,C7
  - muşchiul **pătratul pronator** *(Pronator quatratus)* C7,T1

3. pumnului:

- ➢ **flexia**
  - muşchiul **marele palmar** *(Palmaris longus)* C6,C7,C8
  - muşchiul **micul palmar** *(Palmaris brevis)* C6,C7,C8
  - muşchiul **flexorul radial al carpului** *(Flexor carpi radialis)* C6,C7,C8
  - muşchiul **flexorul ulnar al carpului** *(Flexor carpi ulnaris)* C7,C8,T1
- ➢ **extensia**
  - muşchiul **radial I** *(Extensor carpi radilais longus)* C6,C7
  - muşchiul **radial II** *(Extensor carpi radialis brevis)* C6,C7
  - muşchiul **cubital posterior** *(Extensor carpi ulnaris)* C6,C7,C8

4. degetelor:

- ➢ **flexia**
  - muşchiul **flexorul profund** *(Flexor digitorum profundus)* C7,C8,T1
  - muşchiul **flexorul superficial** *(Flexor digitorum supercialis)* C7,C8,T1
- ➢ **extensia**
  - muşchiul **extensorul degetelor** *(Extensor digitorum)* C6,C7
  - muşchii **lombricali I,II** *(Lumbricales manus)* C6,C7,C8,T1
  - muşchii **lombricali III,IV** *(Lumbricales manus)* C7,C8,T1
- ➢ **abducţia**
  - muşchii **interosoşi dorsali** *(Dorsal interossei)* C8,T1
- ➢ **adducţia**
  - muşchii **interosoşi palmari** *(Dorsal interossei)* C8,T1
- ➢ **flexia** policelui
  - muşchiul **flexorul lung** (*Flexor pollicis longus*) C6,C7,C8,T1
  - muşchiul **flexorul scurt** *(Flexor pollicis brevis)* C6,C7,C8,T1

Scanned with OKEN Scanner

Scanned with OKEN Scanner

- ➢ **extensia** policelui
  - muşchiul **extensorul lung** *(Extensor pollicis longus)* C6,C7,C8
  - muşchiul **extensorul scurt** *(Extensor pollicis brevis)* C6,C7,C8
- ➢ **abducţia** policelui
  - muşchiul **lungul abductor** *(Abductor polllicis longus)* C6,C7,C8
  - muşchiul **scurtul abductor** *(Abductor pollicis brevis)* C6,C7,C8,T1
- ➢ **adductia** policelui - muşchiul **adductor al policelui** *(Adductor pollicis)* C8,T1
- ➢ **opoziţia** policelui - muşchiul **opozant** *(Opponens pollicis)* C6,C7,C8,T1
- ➢ **extensia** degetului mic - muşchiul **extensor al degetului mic** *(Extensor digiti minimi)* C6,C7,C8
- ➢ **flexia** degetului mic - muşchiul **flexor** *(Flexor digiti minimi)* C7,C8,T1
- ➢ **opoziţia** degetului mic - muşchiul **opozant** *(Opponens digiti minimi)* C7,C8,T1
- ➢ **abducţia** degetului mic - muşchiul **abductor** *(Abductor digiti minimi)* C7,C8,T1

Activităţi zilnice de viaţă (ADL)

Inervaţia completă a muşchilor umărului, cotului, pumnului şi degetelor

Independenţa în: hrănire, îmbrăcare, spălare, igienă corporală, autoasistarea micţiunii şi defecaţiei cu echipament (independent în manevrele de autosondaj vezical intermitent şi introducerea supozitoarelor - intrarectal), prepararea hranei, realizarea (efectuarea) activităţilor menajere uşoare

Mobilitate şi locomoţie

Independenţa în: propulsarea fotoliului rulant, inclusiv la urcarea şi coborârea bordurilor şi luarea curbelor, toate transferurile din şi în fotoliu rulant (inclusiv cel din şi în autoturism şi cel de pe sol-podea pe fotoliu rulant)

Conducerea autoturismului cu comenzi adaptate

Mielomerul **T2-T9**

Muşchii, de regulă, cruţaţi

Muşchiul principal pentru inspiraţia forţată - **diafragma** *(Dyaphragma)* C3,C4,C5 - care participă la presa abdominală şi la ridicarea coastelor, contribuind cu cca 70% din mecanica respiratorie normală

Muşchii inspiratori accesori - **sternocleidomastoidian** *(Sternocleidomastoideus)* C2-C4
- **scaleni** *(Scaleni)* C3-C8
- **trapez** *(Trapezius)* C2-C4

Muşchii adductori ai omoplatului - **romboid** *(Rhomboideus)* C4,C5
- **trapez** *(Trapezius)* C2-C4

Muşchii extensori ai coloanei vertebrale cervicale - **angular** *(Levator scapulae)* C3-C5

Articulaţia:

1. umărului:

- ➢ **flexia**
  - muşchiul **deltoid anterior** *(Deltoideus anterior)* C5,C6
  - muşchiul **coracobrahial** *(Coracobrachialis)* C6,C7
- ➢ **extensia**
  - muşchiul **deltoid posterior** *(Deltoideus posterior)* C5,C6
  - muşchiul **marele dinţat** *(Serratus)* C5,C6,C7
  - muşchiul **marele rotund** *(Rotatores major)* C5,C6
- ➢ **abducţia**
  - muşchiul **deltoid mijlociu** *(Deltoideus medius)* C5,C6
  - muşchiul **supraspinos** *(Supraspinatus)* C5,C6
- ➢ **adducţia**
  - muşchiul **marele pectoral** *(Pectoralis major)* C5,C6,C7,C8,T1
  - muşchiul **romboid** *(Rhomboideus)* C4,C5
  - muşchiul **marele dorsal** *(Latissimus dorsi)* C6,C7,C8
- ➢ **rotaţia internă**
  - muşchiul **marele rotund** *(Rotatores major)* C5,C6
  - muşchiul **marele pectoral** *(Pectoralis major)* C5,C6,C7,C8,T1
  - muşchiul **subscapular** *(Subscapularis)* C5,C6
  - muşchiul **marele dorsal** *(Latissimus dorsi)* C6,C7,C8
- ➢ **rotaţia externă**
  - muşchiul **micul rotund** *(Rotatores minor)* C5,C6
  - muşchiul **subspinos** *(Infraspinatus)* C5,C6

2. cotului:

- ➢ **flexia**
  - muşchiul **biceps** *(Biceps brachii)* C5,C6
  - muşchiul **brahialul anterior** *(Brachialis)* C5,C6
  - muşchiul **brahioradial** *(Brachioradialis)* C5,C6

- **extensia** - muşchiul **triceps** *(Triceps brachii)* C7,C8,T1
  - muşchiul **anconeu** *(Anconaeus)* C7,C8
- **supinaţia** - **muşchiul micul supinator** *(Supinator)* C5,C6
  - muşchiul **biceps** *(Biceps brachii)* C5,C6
- **pronaţia** - muşchiul **rotundul pronator** *(Pronator teres)* C6,C7
  - muşchiul **pătratul pronator** *(Pronator quatratus)* C7,T1

3. <u>pumnului</u>:
- **flexia** - muşchiul **marele palmar** *(Palmaris longus)* C6,C7,C8
  - muşchiul **micul palmar** *(Palmaris brevis)* C6,C7,C8
  - muşchiul **flexorul radial al carpului** *(Flexor carpi radialis)* C6,C7,C8
  - muşchiul **flexorul ulnar al carpului** *(Flexor carpi ulnaris)* C7,C8,T1
- **extensia** - muşchiul **radial I** *(Extensor carpi radilais longus)* C6,C7
  - muşchiul **radial II** *(Extensor carpi radilais brevis)* C6,C7
  - muşchiul **cubital posterior** (*Extensor carpi ulnaris)* C6,C7,C8

4. <u>degetelor</u>:
- **flexia** - muşchiul **flexorul profund** *(Flexor digitorum profundus)* C7,C8,T1
  - muşchiul **flexorul superficial** *(Flexor digitorum superficialis)* C7,C8,T1
- **extensia** - muşchiul **extensorul degetelor** *(Extensor digitorum*) C6,C7,C8
  - muschii **lombricali I,II** *(Lumbricales manus)* C6,C7,C8,T1
  - muşchii **lombricali III,IV** *(Lumbricales manus)* C7,C8,T1
- **abducţia** - muşchii **interosoşi dorsali** *(Dorsal interossei)* C8,T1
- **adducţia** - muşchii **interosoşi palmari** *(Palmar interossei)* C8,T1
- **flexia** policelui - muşchiul **flexorul lung** *(Flexor pollicis longus)* C6,C7,C8,T1
  - muşchiul **flexorul scurt** *(Flexor pollicis brevis)* C6,C7,C8,T1
- **extensia** policelui - muşchiul **extensorul lung** *(Extensor pollicis longus)* C6,C7,C8
  - muşchiul **extensorul scurt** *(Extensor pollicis brevis)* C6,C7,C8
- **abducţia** policelui - muşchiul **lungul abductor** *(Abductor pollicis longus)* C6,C7,C8
  - muşchiul **scurtul abductor** *(Abductor pollicis brevis)* C6,C7,C8,T1
- **adducţia** policelui - muşchiul **adductor al policelui** *(Adductor pollicis)* C8,T1
- **opoziţia** policelui - muşchiul **opozant** *(Opponens pollicis)* C6,C7,C8,T1
- **extensia** degetului mic - muşchiul **extensor al degetului mic** *(Extensor digiti minimi)* C6,C7,C8
- **flexia** degetului mic - muşchiul **flexor** *(Flexor digiti minimi)* C7,C8,T1
- **opoziţia** degetului mic - muşchiul **opozant** *(Opponens digiti minimi)* C7,C8,T1
- **abducţia** degetului mic - muşchiul **abductor** *(Abductor digiti minimi)* C7,C8,T1

Flexia coloanei vertebrale:
- muşchiul **dreptul abdominal** *(Rectus abdominis)* T5-T12
- muşchiul **oblicul extern** *(Obliqvus externus abdominis)* T5
- muşchiul **oblicul intern** *(Obliqvus internus abdominis)* T7-T12

Extensia coloanei vertebrale:
- muşchiul **iliocostal** *(Iliocostalis)* - ramuri dorsale ale nervilor spinali
- muşchiul **spinal al toracelui** *(Spinalis thoracis)* - ramuri dorsale ale nervilor spinali
- muşchiul **semispinal al toracelui** *(Semispinalis thoracis)* - ramuri dorsale ale nervilor spinali
- muşchiul **multifid** *(Multifidi)* - ramuri dorsale ale nervilor spinali
- muşchiul **lung al şanţurilor vertebrale** *(Longissimus)* - ramuri dorsale ale nervilor spinali
- muşchii **interspinoşi** *(Interspinales)* - ramuri dorsale ale nervilor spinali

Rotaţia coloanei vertebrale:
- muşchiul **oblicul intern** *(Obliqvus internus abdominis)* T7-T12
- muşchiul **oblic extern** *(Obliqvus externus abdominis)* T5-T12
- muşchiul **multifid** *(Multifidi)* - ramuri dorsale ale nervilor spinali
- muşchiul **semispinal al toracelui** *(Semispinalis thoracis)* - ramuri dorsale ale nervilor spinali
- muşchiul **transvers abdominal** *(Transversus abdominis)* T7-T12
- muşchiul **pătratul lombar** *(Lumbaris quatratus)* T12-L3
- muşchii **supracostali** *(Levatores costarum breves)* - nervi intercostali
- muşchii **rotatori** *(Rotatores)* - ramuri dorsale ale nervilor spinali

Scanned with OKEN Scanner

Înclinarea laterală a coloanei vertebrale:
- muşchiul **oblicul extern** *(Obliqvus externus abdominis)* T5-T12
- muşchiul **oblicul intern** *(Obliqvus internus abdominis)* T7-T12
- muşchiul **iliocostal** *(Iliocostalis)* - ramuri dorsale ale nervilor spinali
- muşchiul **lung al şanţurilor vertebrale** *(Longissimus)* - ramuri dorsale ale nervilor spinali
- muşchii **intertransversari toracici** *(Intertransversarii thoracis)* - ramuri ventrale ale nervilor spinali
- muşchii **intertransversari lombari** *(Intertransversarii lomborum)* - ramuri ventrale ale nervilor spinali
- muşchiul **multifid** *(Multifidi)* - ramuri dorsale ale nervilor spinali
- muşchiul **semispinal** al toracelui *(Semispinalis thoracis)* - ramuri dorsale ale nervilor spinali

Ridicarea bazinului - muşchiul **dreptul abdominal** *(Rectus abdominis)* T5-T12

Defecaţia
- muşchiul **dreptul abdominal** *(Rectus abdominis)* T5-T12
- muşchiul **transvers abdominal** *(Transversus abdominis)* T7-T12

Micţiunea
- muşchiul **dreptul abdominal** *(Rectus abdominis)* T5-T12
- muşchiul **transvers abdominal** *(Transversus abdominis)* T7-T12

(Defecaţia şi micţiunea fiind acte vegetative, cu componentă somatică, foarte complexe, de regulă, necesită - cel puţin în grade diferite - autoasistenţa)

Voma
- muşchiul **dreptul abdominal** *(Rectus abdominis)* T5-T12
- muşchiul **transvers abdominal** *(Transversus abdominis)* T7-T12

Muşchii presei abdominale
- muşchiul **dreptul abdominal** *(Rectus abdominis)* T5-T12
- muşchiul **transvers abdominal** *(Transversus abdominis)* T7-T12
- muşchiul **oblicul extern** *(Obliqvus externus abdominis)* T5-T12
- muşchiul **oblicul intern** *(Obliqvus internus abdominis)* T7-T12
- **diafragma** *(Dyaphragma)* C3,C4,C5

Inspiraţia
- muşchii **intercostali externi** *(Intercostales externi)* T1-T7 - nervi intercostali
- muşchii **intercostali interni** *(Intercostales interni)* T1-T7 - nervi intercostali
- muşchii **intercostali anteriori** *(Intercostales anterior)* - nervi intercostali (ramuri ale nervilor spinali toracici)
- muşchii **supracostali** *(Supracostali)* - nervi intercostali (ramuri anterioare ale nervilor spinali toracici)
- muşchii **subcostali** *(Subcostali)* - nervi intercostali corespunzători
- muşchiul **diafragma** *(Dyaphragma)* C3,C4,C5
- muşchiul **micul dinţat** *(Serratus minor)* C5-C8
- muşchiul **sternocleidomastoidian** *(Sternocleidomastoideus)* C2,C3,C4
- muşchiul **scalen** *(Scaleni)* C3-C8
- muşchiul **trapez** *(Trapezius)* C2,C3,C4
- muşchiul **marele dinţat** *(Serratus major)* C5,C6,C7
- muşchiul **marele pectoral** *(Pectoralis major)* C5,C6,C7,C8,T1
- muşchiul **subclavicular** *(Subclavius)* – nervul subclavicular
- muşchiul **marele dorsal** *(Latissimus dorsi)* C6,C7,C8
- muşchiul **micul pectoral** *(Pectoralis minor)* C6,C7,C8,T1

Expiraţia
- muşchiul **dreptul abdominal** *(Rectus abdominis)* T5-T12
- muşchiul **transvers abdominal** *(Transversus abdominis)* T7-T12
- muşchiul **oblicul extern** *(Obliqvus externus abdominis)* T5-T12
- muşchiul **oblicul intern** *(Obliqvus internus abdominis)* T7-T12
- muşchiul **transvers al toracelui** (*Transversus thoracis*) - nervi intercostali II-VI *(n. intercostales)*
- muşchii **abdominali** *(Abdominis)* T7-T12
- muşchiul **micul dinţat** *(Serratus minor)* C5-C8
- muşchii **intercostali interni** *(Intercostales interni)* T1-T7

Ridică coastele
- muşchii **ridicători lungi ai coastelor** *(Levatores costarum longus)* C8-T12
- muşchiul **diafragma** *(Dyaphragma)* C3,C4,C5
- muşchiul **micul dinţat postero-inferior** *(Serratus minor posterior-inferior)* C5-C8

Scanned with OKEN Scanner

- muşchiul **marele dinţat** *(Serratus major)* C5,C6,C7
- muşchii **intercostali externi** *(Intercostales externi)* T1-T7
- muşchii **supracostali** *(Levatores costarum breves)* - nervi intercostali (ramuri anterioare ale nervilor spinali toracici)
- muşchii **subcostali** *(Subcostali)* - nervi intercostali corespunzători

Coboară coastele
- muşchiul **transvers abdominal** *(Transversus abdominis)* T7-T12
- muşchiul **micul dintat postero-inferior** *(Serratus minor posterior inferior)* C5-C8
- muşchiul **iliocostal** *(Iliocostalis)* - ramuri dorsale ale nervilor spinali
- muşchii **intercostali externi** *(Intercostales externi)* T1-T7

Activităţi zilnice de viaţă (ADL)

Inervaţia completă a muşchilor umărului, cotului, pumnului şi degetelor

Independenţa în autoîngrijire: hrănire, îmbracăre, spălare, igienă corporală, autoasistarea micţiunii şi defecaţiei cu echipament (independent în manevrele de autosondaj vezical intermitent şi introducerea supozitoarelor - intrarectal), prepararea hranei, realizarea (efectuarea) activităţilor menajere, toate tipurile de automobilizări

Mobilitate şi locomoţie

Nu sunt recomandate exerciţiile de mers folosind orteze lungi şi sprijin bilateral (pe cele 2 bare fixe ale paralelelor sau pe cadrul de mers – tip tetrapod – sau pe 2 cârje canadiene)

Independenţa în: propulsarea fotoliului rulant, inclusiv la urcarea şi coborârea bordurilor şi luarea curbelor, toate transferurile din şi în fotoliu rulant (inclusiv cel din şi în autoturism şi cele de pe sol-podea).

Conducerea autoturismului cu comenzi adaptate

Autonomie completă în fotoliu rulant (cu excepţia limitărilor impuse de afectări/disfuncţionalităţi extramedulare: cardio-vasculare, locomotorii, dureri prin sindrom de suprasolicitare a trenului superior)

Mielomerul **T10-L1**

Muşchii, de regulă, cruţaţi

Muşchiul principal pentru inspiraţia forţată - **diafragma** *(Dyaphragma)* C3,C4,C5 - care participă la presa abdominală şi la ridicarea coastelor, contribuind cu cca 70% din mecanica respiratorie normală

Muşchii inspiratori accesori
- **sternocleidomastoidian** *(Sternocleidomastoideus)* C2-C4
- **scaleni** *(Scaleni)* C3-C8
- **trapez** *(Trapezius)* C2-C4

Muşchii adductori ai omoplatului
- **romboid** *(Rhomboideus)* C4,C5
- **trapez** *(Trapezius)* C2-C4

Muşchii extensori ai coloanei vertebrale cervicale - **angular** *(Levator scapulae)* C3-C5

Articulaţia:

1. **umărului**:

➢ **flexia**
- muşchiul **deltoid anterior** *(Deltoideus anterior)* C5,C6
- muşchiul **coracobrahial** *(Coracobrachialis)* C6,C7

➢ **extensia**
- muşchiul **deltoid posterior** *(Deltoideus posterior)* C5,C6
- muşchiul **marele dinţat** *(Serratus major)* C5,C6,C7
- muşchiul **marele rotund** *(Rotatores major)* C5,C6

➢ **abducţia**
- muşchiul **deltoid mijlociu** *(Deltoideus medius)* C5,C6
- muşchiul **supraspinos** *(Supraspinatus)* C5,C6

➢ **adducţia**
- muşchiul **marele pectoral** *(Pectoralis major)* C5,C6,C7,C8,T1
- muşchiul **romboid** *(Rhomboideus)* C4,C5
- muşchiul **marele dorsal** *(Latissimus dorsi)* C6,C7,C8

➢ **rotaţia internă**
- muşchiul **marele rotund** *(Rotaotres major)* C5,C6
- muşchiul **marele pectoral** *(Pectoralis major)* C5,C6,C7,C8,T1
- muşchiul **subscapular** *(Subscapularis)* C5,C6
- muşchiul **marele dorsal** *(Latissimus dorsi)* C6,C7,C8

Scanned with OKEN Scanner

- **rotaţia externă** - muşchiul **micul rotund** *(Rotatores minor)* C5,C6
  - muşchiul **subspinos** *(Infraspinatus)* C5,C6

2. **cotului**:
- **flexia** - muşchiul **biceps** *(Biceps brachii)* C5,C6
  - muşchiul **brahialul anterior** *(Brachialis)* C5,C6
  - muşchiul **brahioradial** *(Brachioradialis)* C5,C6
- **extensia** - muşchiul **triceps** *(Triceps brachii)* C7,C8,T1
  - muşchiul **anconeu** *(Anconaeus)* C7,C8
- **supinaţia** - muşchiul **micul supinator** *(Infraspinatus)* C5,C6
  - muşchiul **biceps** *(Biceps brachii)* C5,C6
- **pronaţia** - muşchiul **rotundul pronator** *(Pronator teres)* C6,C7
  - muşchiul **pătratul pronator** *(Pronator quatratus)* C7,T1

3. **pumnului**:
- **flexia** - muşchiul **marele palmar** *(Palmaris longus)* C6,C7,C8
  - muşchiul **micul palmar** *(Palmaris brevis)* C6,C7,C8
  - muşchiul **flexorul radial al carpului** *(Flexor carpi radialis)* C6,C7,C8
  - muşchiul **flexorul ulnar al carpului** *(Flexor carpi ulnaris)* C7,C8,T1
- **extensia** - muşchiul **radial I** *(Extensor carpi radilais longus)* C6,C7
  - muşchiul **radial II** *(Extensor carpi radialis brevis)* C6,C7
  - muşchiul **cubital posterior** *(Extensor carpi ulnaris)* C6,C7,C8

4. **degetelor**:
- **flexia** - muşchiul **flexorul profund** *(Flexor digitorum profundus)* C7,C8,T1
  - muşchiul **flexor superficial** *(Flexor digitorum superficialis)* C7,C8,T1
- **extensia** - muşchiul **extensorul degetelor** *(Extensor digitorum)* C6,C7,C8
  - muşchii **lombricali I,II** *(Lumbricales manus)* C6,C7,C8,T1
  - muşchii **lombricali III,IV** *(Lumbricales manus)* C7,C8,T1
- **abducţia** - muşchii **interosoşi dorsali** *(Dorsi interossei)* C8,T1
- **adducţia** - muşchii **interosoşi palmari** *(Palmar interossei)* C8,T1
- **flexia** policelui - muşchiul **flexorul lung** *(Flexor pollicis longus)* C6,C7,C8,T1
  - muşchiul **flexorul scurt** *(Flexor pollicis brevis)* C6,C7,C8,T1
- **extensia** policelui - muşchiul **extensorul lung** *(Extensor pollicis longus)* C6,C7,C8
  - muşchiul **extensorul scurt** *(Extensor pollicis brevis)* C6,C7,C8
- **abducţia** policelui - muşchiul **lungul abductor** *(Abductor pollicis longus)* C6,C7,C8
  - muşchiul **scurtul abductor** *(Abductor pollicis brevis)* C6,C7,C8,T1
- **adducţia** policelui - muşchiul **adductor al policelui** *(Adductor pollicis)* C8,T1
- **opoziţia** policelui - muşchiul **opozant** *(Opponens pollicis)* C6,C7,C8,T1
- **extensia** degetului mic - muşchiul **extensor al degetului mic** *(Extensor digiti minimi)* C6,C7,C8
- **flexia** degetului mic - muşchiul **flexor** *(Flexor digiti minimi)* C7,C8,T1
- **opoziţia** degetului mic - muşchiul **opozant** *(Opponens digiti minimi)* C7,C8,T1
- **abducţia** degetului mic - muşchiul **abductor** *(Abductor digiti minimi)* C7,C8,T1

Flexia coloanei vertebrale
- muşchiul **dreptul abdominal** *(Rectus abdominis)* T5-T12
- muşchiul **oblicul extern** *(Obliqvus externus abdominis)* T5-T12
- muşchiul **oblicul intern** *(Obliqvus internus abdominis)* T7-T12

Extensia coloanei vertebrale
- muşchiul **iliocostal** *(Iliocostalis)* - ramuri dorsale ale nervilor spinali
- muşchiul **spinal al toracelui** *(Spinalis thoracis)*- ramuri dorsale ale nervilor spinali
- muşchiul **semispinal al toracelui** *(Semispinalis thoracis)* - ramuri dorsale ale nervilor spinali
- muşchiul **multifid** *(Multifidi)* - ramuri dorsale ale nervilor spinali
- muşchiul **lung al şanţurilor vertebrale** *(Longissimus)* - ramuri dorsale ale nervilor spinali
- muschii **interspinosi** *(Interspinales)* - ramuri dorsale ale nervilor spinali

Rotaţia coloanei vertebrale
- muşchiul **oblicul intern** *(Obliqvus internus abdominis)* T7-T12
- muşchiul **oblicul extern** *(Obliqvus externus abdominis)* T5-T12
- muşchiul **multifid** *(Multifidi)* - ramuri dorsale ale nervilor spinali

Scanned with OKEN Scanner

- muşchiul **semispinal al toracelui** *(Semispinalis thoracis)* - ramuri dorsale ale nervilor spinali
- muşchiul **transvers abdominal** *(Transversus abdominis)* T7-T12
- muşchiul **pătratul lombar** *(Lombar quatratus)* T12-L3
- muşchii **supracostali** *(Supracostales)* - nervii intercostali
- muşchii **rotatori** *(Rotatores)* - ramuri dorsale ale nervilor spinali

Înclinarea laterală
- muşchiul **oblicul extern** *(Obliqvus externus abdominis)* T5-T12
- muşchiul **oblicul intern** *(Obliqvus internus abdominis)* T7-T12
- muşchiul **iliocostal** *(Iliocostales)* - ramuri ventrale ale nervilor spinali
- muşchii **intertransversari toracici** *(Intertransversarii thoracis)* - ramuri ventrale ale nervilor spinali
- muşchii **intertransversari lombari** *(Intertransversarii lumborum)* - ramuri ventrale ale nervilor spinali
- muşchiul **multifid** *(Multifidi)* - ramuri dorsale ale nervilor spinali
- muşchiul **lung al şanţurilor vertebrale** *(Longissimus)*
- muşchiul **semispinal al toracelui** *(Semispinalis thoracis)* - ramuri dorsale ale nervilor spinali

Ridicarea bazinului
- muşchiul **dreptul abdominal** *(Rectus abdominis)* T5-T12

Defecaţia
- muşchiul **dreptul abdominal** *(Rectus abdominis)* T5-T12
- muşchiul **transvers abdominal** *(Transversus abdominis)* T7-T12

Micţiunea
- muşchiul **dreptul abdominal** *(Rectus abdominis)* T5-T12
- muşchiul **transvers abdominal** *(Transversus abdominis)* T7-T12

(Defecaţia şi micţiunea fiind acte vegetative, cu componentă somatică, foarte complexe, de regulă, necesită - cel puţin în grade diferite - autoasistenţă)

Voma
- muşchiul **dreptul abdominal** *(Rectus abdominis)* T5-T12
- muşchiul **transvers abdominal** *(Transversus abdominis)* T7-T12

Muşchii care alcătuiesc presa abdominală:
- muşchiul **dreptul abdominal** *(Rectus abdominis)* T5-T12
- muşchiul **transvers abdominal** *(Transversus abdominis)* T7-T12
- muşchiul **oblicul extern** *(Obliqvus externus abdominis)* T5-T12
- muşchiul **oblicul intern** *(Obliqvus internus abdominis)* T7-T12
- **diafragma** *(Dyaphragma)* C3,C4,C5

Inspiraţia
- muşchii **intercostali externi** *(Intercostales externi)*T1-T7 - nervi intercostali
- muşchii **intercostali interni** *(Intercostales interni)* - nervi intercostali
- muşchii **intercostali anteriori** *(Intercosteles anteriori)* - nervi intercostali (ramuri ale nervilor spinali toracici)
- muşchii **supracostali** *(Supracostali)* - nervi intercostali (ramuri anterioare ale nervilor spinali toracici)
- muşchii **subcostali** *(Subcostali)* - nervi intercostali corespunzători
- muşchiul **diafragma** *(Dyaphragma)* C3,C4,C5
- muşchiul **micul dinţat** *(Serratus minor)* C5-C8
- muşchiul **sternocleidomastoidian** *(Sternocleidomastoideus)* C2-C4
- muşchiul **scalen** *(Scaleni)* C3-C8
- muşchiul **trapez** *(Trapezius)* C2,C3,C4
- muşchiul **marele dinţat** *(Serratus major)* C5,C6,C7
- muşchiul **marele pectoral** *(Pectoralis major)* C5,C6,C7,C8,T1
- muşchiul **subclavicular** *(Subclavius)* - nervul subclavicular (ramura din plexul brahial)
- muşchiul **marele dorsal** *(Latissimus dorsi)* C6,C7,C8
- muşchiul **micul pectoral** *(Pectoralis minor)* C6,C7,C8,T1

Expiraţia
- muşchiul **dreptul abdominal** *(Rectus abdominis)* T5-T12
- muşchiul **transvers abdominal** *(Transversus abdominis)* T7-T12
- muşchiul **oblicul extern** *(Obliqvus externus abdominis)* T5-T12
- muşchiul **oblicul intern** *(Obliqvus internus abdominis)* T7-T12
- muşchiul **transvers al toracelui** *(Transversus thoracis)* - n. intercostali II-VI
- muşchii **abdominali** *(Abdominis)* T7-T12
- muşchiul **micul dinţat** *(Serratus minor)* C5-C8

Scanned with OKEN Scanner

- muşchii **intercostali interni** *(Intercostalis interni)* T1-T7
- muşchiul **pătratul lombar** *(Lumborum quatratus)* T12-L1

Ridică coastele
- muşchii **ridicători lungi ai coastelor** *(Levator costarum longus)* C8-T12
- muşchiul **diafragma** *(Dyaphragma)* C3,C4,C5
- muşchiul **micul dinţat postero-inferior** *(Serratus minor posterior inferior)* C5-C8
- muşchiul **marele dinţat** *(Serratus major)* C5,C6,C7
- muşchii **intercostali externi** *(Intercostalis externi)* T1-T7
- muşchii **supracostali** *(Supracostalis)* - nervi intercostali corespunzători (ramuri anterioare ale nervilor spinali toracici)
- muşchii **subcostali** *(Subcostalis)* - nervi intercostali corespunzători

Coboară coastele
- muşchiul **transvers abdominal** *(Transversus abdominis)* T7-T12
- muşchiul **micul dinţat postero-inferior** *(Serratus minor posterior inferior)* C5-C8
- muşchiul **iliocostal** *(Iliocostalis)* - ramuri dorsale ale nervilor spinali
- muşchii **intercostali externi** *(Intercostalis externi)* T1-T7

Activităţi zilnice de viaţă (ADL)

Inervaţia completă a muşchilor umărului, cotului, pumnului şi degetelor

Muşchii care acţionează pentru flexia, extensia, rotaţia, înclinarea laterală, circumducţia coloanei vertebrale sunt inervaţi/cruţaţi şi, de asemenea, cei care efectuează flexia bazinului, inspiraţia, expiraţia, ridicarea şi coborârea coastelor, stările de defecaţie, micţiune

(Defecaţia şi micţiunea fiind acte vegetative, cu componentă somatică, foarte complexe, de regulă, necesită - cel puţin în grade diferite - autoasistenţa)

Întreaga inervaţie/cruţare a muşchilor relevanţi pentru respiraţie

Independenţa în autoîngrijire: hrănire, îmbrăcare, spălare, igiena corporală, autoasigurarea micţiunii şi defecaţiei cu echipament (independent în manevrele de autosondaj vezical intermitent şi introducerea supozitoarelor - intrarectal), prepararea hranei, realizarea (efectuarea) activităţilor menajere, toate tipurile de automobilizări, mobilitate pe pat, verticalizare în standing, pe masa basculantă, între paralele cu orteze lungi sau la spalier

Mobilitate şi locomoţie

Teoretic, nu sunt recomandate exerciţiile de mers folosind orteze lungi şi sprijin bilateral (pe cele 2 bare fixe ale paralelelor sau pe cadrul de mers - tip tetrapod - sau pe 2 cârje canadiene) sechelarilor completi, exerciţiile acestea fiind recomandate numai pentru menţinerea poziţiei verticale

Dar, la pacienţii tineri complianţi fără complicaţii cardiovasculare şi care au leziunea la nivelul şarnierei vertebrale T12-L1, se poate utiliza atelarea cu orteze lungi (articulate sau nu) şi exersarea mersului cu cadru rolator sau cârje

Independenţa în: propulsarea fotoliului rulant, inclusiv la urcarea şi coborârea bordurilor şi luarea curbelor, toate transferurile din şi în fotoliu rulant (inclusiv cel din şi în autoturism şi cele de pe sol-podea)

Conducerea autoturismului cu comenzi adaptate

Autonomie completă în fotoliu rulant (cu excepţia limitărilor impuse de afectări/disfuncţionalităţi extramedulare: cardio-vasculare, locomotorii, dureri prin sindrom de suprasolicitare a trenului superior)

Mielomerul **L2**

Muşchii, de regulă, cruţaţi

Muşchiul cheie, conform **scalei AIS: psoasoiliac sau iliopsoas** - flexia din articulaţia şoldului

Sold:

- **flexia**
  - muşchiul **iliopsoas** *(Iliopsoas)* T12,L1,L2,*L3*
  - muşchiul **croitor** *(Sartorius)* L2,*L3*
- **adducţia**
  - muşchiul **adductorul lung** (mijlociu) *(Adductor longus)* L2,*L3*
  - muşchiul **adductorul scurt** (mic) *(Adductor brevis)* L2,*L3*,*L4*

Genunchi:

- **flexia** - muşchiul **dreptul intern** *(Gracilis)* L2,*L3*,*L4*
- **extensia** - muşchiul **cvadriceps** *(Quadriceps femoris)* L2,*L3*,*L4*

Scanned with OKEN Scanner

Activităţi zilnice de viaţă (ADL)

Independenţa în activităţile zilnice de viaţă (în autoîngrijire), inclusiv dacă este necesară autoasistarea micţiunii sau defecaţiei

Mobilitate şi locomoţie

Potenţial pentru deplasare (mers) pe teren plan - prin balans - cu orteze lungi la/pentru membrele inferioare şi cu sprijin bilateral pe 2 bare fixe (între paralele), pe cadrul de mers - tip tetrapod, pe 2 cârje canadiene. Fotoliul rulant rămâne, în continuare, necesar

Mielomerul **L3**

Muşchii, de regulă, cruţaţi

Muşchiul cheie, conform **scalei AIS: cvadriceps** *(Quadriceps femoris)* - extensia gambei pe coapsa - articulaţia genunchiului

Şold:

- **flexia** - muşchiul **iliopsoas** *(Iliopsoas)* T12,L1,L2,L3
  - muşchiul **croitor** *(Sartorius)* L2,L3
- **adducţia** - muşchiul **adductorul mare** *(Adductor magnus)* L3,*L4*
  - muşchiul **adductorul lung** (mijlociu) *(Adductor longus)* L2,L3
  - muşchiul **adductorul scurt** (mic) *(Adductor brevis)* L2,L3,*L4*
- **rotaţia externă** - muşchiul **obturator extern** *(Obturator externus)* L3,*L4*

Genunchi:

- **flexia** - muşchiul **dreptul intern** *(Gracilis)* L2,L3,*L4*
- **extensia** - muşchiul **cvadriceps** *(Quadriceps femoris)* L2,L3,*L4*

Activităţi zilnice de viaţă (ADL)

Independenţa în activităţile zilnice de viaţă (în autoîngrijire), inclusiv dacă este necesară autoasistarea micţiunii sau defecaţiei

Mobilitate şi locomoţie

Potenţial pentru deplasare pe teren plan, în interior şi în exterior (comunitate) cu orteze scurte gleznă-picior pentru membrele inferioare şi cu sprijin bilateral pe 2 bare fixe (între paralele), pe cadrul de mers - tip tetrapod, pe 2 cârje canadiene

Mielomerul **L4**

Muşchii, de regulă, cruţaţi

Muşchiul cheie, conform **scalei AIS: tibial anterior** *(Tibialis anterior)* - flexia dorsală - articulaţia gleznei

Şold:

- **flexia** - muşchiul **iliopsoas** *(Iliopsoas)* T12,L1,L2,L3
  - muşchiul **croitor** *(Sartorius)* L2,L3
  - muşchiul **tensorul fasciei lata** *(Tensor fasciae latae)* L4,*L5,S1*
- **adducţia** - muşchiul **adductorul mare** *(Adductor magnus)* L3,L4
  - muşchiul **adductorul lung** (mijlociu) *(Adductor longus)* L2,L3
  - muşchiul **adductorul scurt** (mic) *(Adductor brevis)* L2,L3,L4
- **abducţia** - muşchiul **tensorul fasciei lata** *(Tensor fasciae latae)* L4,*L5,S1*
  - muşchiul **fesierul mic** *(Gluteus minimus)* L4,*L5,S1*
  - muşchiul **fesierul mijlociu** *(Gluteus medius)* L4,*L5,S1*
- **rotaţia internă** - muşchiul **tensorul fasciei lata** *(Tensor fasciae latae)* L4,*L5,S1*
  - muşchiul **fesierul mic** *(Gluteus minimus)* L4,*L5,S1*
- **rotaţia externă** - muşchiul **obturator extern** *(Obturator externus)* L3,L4
  - muşchiul **gemenul inferior** *(Gemellus inferior)* L4,*L5,S1*

Scanned with OKEN Scanner

Genunchi:
- ➢ **flexia** - muşchiul **dreptul intern** *(Gracilis)* L2,L3,L4
  - muşchiul **popliteu** *(Popliteus)* L4,*S1*
- ➢ **extensia** - muşchiul **cvadriceps** *(Quadriceps femoris)* L2,L3,L4

Glezna:
- ➢ **flexia dorsală** - muşchiul **tibialul anterior** *(Tibialis anterior)* L4,*L5,S1*
- ➢ **flexia plantară** - muşchiul **plantar subţire** *(Plantaris)* L4,*L5 S1*
- ➢ **eversia** - muşchiul **peronierul lung** *(Fibularis longus)* L4,*L5,S1*
  - muşchiul **peronierul scurt** *(Fibularis brevis)* L4,*L5,S1*

Degetele 2,3,4,5:
- ➢ **flexia** - muşchiul **flexorul scurt al degetelor** *(Flexor digitorum brevis)* L4,*L5*
- ➢ **extensia** - muşchii **lumbricali** *(Lumbricales pedis)* L4,*L5,S1,S2*
  - muşchiul **extensorul lung al degetelor** *(Extensor digitorum longus)* L4,*L5,S1*
  - muşchiul **extensorul scurt al degetelor** *(Extensor digitorum brevis)* L4,*L5,S1*
  - muşchiul **peronierul terţial** *(Peroneus tertius)* L4,*L5,S1*

Haluce (degetul 1):
- ➢ **flexia** - muşchiul **flexorul scurt al halucelui** *(Flexor hallucis brevis)* L4,*L5,S1*
- ➢ **extensia** - muşchiul **extensorul scurt al halucelui** *(Extensor hallucis brevis)* L4,*L5,S1*
  - muşchiul **extensorul lung al halucelui** *(Extensor hallucis longus)* L4,*L5,S1*
- ➢ **abducţia** - muşchiul **abductorul halucelui** *(Abductor hallucis)* L4,*L5,S1*

Activităţi zilnice de viaţă (ADL)

Independenţa în activităţile zilnice de viaţă (în autoîngrijire)

Mobilitate şi locomoţie

Potenţial pentru deplasare, eventual, fără dispozitive asistive

Mielomerul **L5**

Muşchii, de regulă, cruţaţi

Muşchiul cheie, conform **scalei AIS: extensorul lung al halucelui** *(Extensor hallucis longus)* - extensia halucelui

Şold:
- ➢ **flexia** - muşchiul **iliopsoas** *(Iliopsoas)* T12,L1,L2,L3
  - muşchiul **croitor** *(Sartorius)* L2,L3
  - muşchiul **tensorul fasciei lata** *(Tensor fasciae latae)* L4,L5,*S1*
- ➢ **extensia** - muşchiul **fesierul mare** *(Gluteus magnus)* L5,*S1,S2*
  - muşchiul **ischiocrural** *(Hamstrings)* L5,*S1,S2*
  - muşchiul **semitendinos** *(Semitendinosus)* L5,*S1,S2*
  - muşchiul **semimembranos** *(Semimembranosus)* L5,*S1*
  - muşchiul **biceps femural** *(Biceps femoris)* L5,*S1,S2*
- ➢ **adducţia** - muşchiul **adductorul mare** *(Adductor magnus)* L3,L4
  - muşchiul **adductorul lung** (mijlociu) *(Adductor longus)* L2,L3
  - muşchiul **adductorul scurt** (mic) *(Adductor brevis)* L2,L3,L4
- ➢ **abducţia** - muşchiul **tensorul fasciei lata** *(Tensor fasciae latae)* L4,L5,*S1*
  - muşchiul **fesierul mic** *(Gluteus minimus)* L4,L5,*S1*
  - muşchiul **fesierul mijlociu** *(Gluteus medius)* L4,L5,*S1*
- ➢ **rotaţia internă** - muşchiul **tensorul fasciei lata** *(Tensor fasciae latae)* L4,L5,*S1*
  - muşchiul **fesierul mic** *(Gluteus minimus)* L4,L5,*S1*
- ➢ **rotaţia externă** - muşchiul **obturator extern** *(Obturator externus)* L3,L4
  - muşchiul **obturator intern** *(Obturator internus)* L5,*S1,S2*
  - muşchiul **gemenul inferior** *(Gemellus inferior)* L4,L5,*S1*
  - muşchiul **gemenul superior** *(Gemellus superior)* L5,*S1,S2*
  - muşchiul **piriform** *(Piriformis)* L5,*S1,S2*

Scanned with OKEN Scanner

Genunchi:
- ➢ **flexia** - muşchiul **dreptul intern** *(Gracilis)* L2,L3,L4
  - muşchiul **ischiocrural** *(Hamstrings)* L5,*S1,S2*
  - muşchiul **semitendinos** *(Semitendinosus)* L5,*S1,S2*
  - muşchiul **semimembranos** *(Semimembranosus)* L5,*S1*
  - muşchiul **biceps femural** *(Biceps femoris)* L5,*S1,S2*
- ➢ **extensia** - muşchiul **cvadriceps** *(Quadriceps femoris)* L2,L3,L4

Glezna:
- ➢ **flexia dorsală** - muşchiul **tibialul anterior** *(Tibialis anterior)* L4,L5,*S1*
- ➢ **flexia plantară şi inversia** - muşchiul **tibialul posterior** *(Tibialis posterior)* L5,*S1*
  - muşchiul **plantar subţire** *(Plantaris)* L4,L5,*S1*
- ➢ **eversia** - muşchiul **peronierul lung** *(Fibularis longus)* L4,L5,*S1*
  - muşchiul **peronierul scurt** *(Fibularis brevis)* L4,L5,*S1*

Degetele 2,3,4,5:
- ➢ **flexia** - muşchiul **flexorul scurt al degetelor** *(Flexor digitorum brevis)* L4,L5
  - muşchiul **flexorul lung al degetelor** *(Flexor digitorum longus)* L5,*S1*
- ➢ **extensia** - muşchii **lombricali** *(Lumbricales pedis)* ai piciorului L4,L5,*S1,S2*
  - muşchiul **extensorul lung al degetelor** *(Extensor digitorum longus)* L4,L5,*S1*
  - muşchiul **extensorul scurt al degetelor** *(Extensor digitorum brevis) L4,*L5,*S1*
  - muşchiul **peronierul terţial** *(Peroneus tertius)* L4,L5,*S1*

Haluce (degetul 1):
- ➢ **flexia** - muşchiul **flexorul scurt al halucelui** *(Flexor hallucis brevis)* L4,L5,*S1*
  - muşchiul **flexorul lung al halucelui** *(Flexor hallucis longus)* L5,*S1,S2*
- ➢ **extensia** - muşchiul **extensorul scurt al halucelui** *(Extensor hallucis brevis)* L4,L5,*S1*
  - muşchiul **extensorul lung al halucelui** *(Extensor hallucis longus)* L4,L5,*S1*
- ➢ **abducţia** - muşchiul **abductorul halucelui** *(Abductor hallucis)* L4,L5,*S1*

Activităţi zilnice de viaţă (ADL)

Independenţa în activităţile zilnice de viaţă (în autoîngrijire)

Mobilitate şi locomoţie

Potenţial pentru deplasare fără dispozitive asistive, pe teren plan

Mielomerul **S1**

Muşchii, de regulă, cruţaţi

Muşchiul cheie, conform **scalei AIS: triceps sural** (gemeni si solear) - flexia plantară - articulaţia gleznei

Sold:
- ➢ **flexia** - muşchiul **iliopsoas** *(Iliopsoas)* T12,L1,L2,L3
  - muşchiul **croitor** *(Sartorius)* L2,L3
  - muşchiul **tensorul fasciei lata** *(Tensor fasciae latae)* L4,L5,S1
- ➢ **extensia** - muşchiul **fesierul mare** *(Gluteus maximus)* L5,S1,*S2*
  - muşchiul **ischiocrural** *(Hamstrings)* L5,S1,S2
  - muşchiul **semitendinos** *(Semitendinosus)* L5,S1,*S2*
  - muşchiul **semimembranos** *(Semimembranosus)* L5,S1
  - muşchiul **bicepsul femural** *(Biceps femoris)* L5,S1,*S2*
- ➢ **adducţia** - muşchiul **adductorul mare** *(Adductor magnus)* L3,L4
  - muşchiul **adductorul lung** (mijlociu) *(Adductor longus)* L2,L3
  - muşchiul **adductorul scurt** (mic) *(Adductor brevis) L2,L3,L4*
- ➢ **abducţia** - muşchiul **tensorul fasciei lata** *(Tensor fasciae latae)* L4,L5,S1
  - muşchiul **fesierul mic** *(Gluteus minimus)* L4,L5,S1
  - muşchiul **fesierul mijlociu** *(Gluteus medius)* L4,L5,S1

Scanned with OKEN Scanner

- **rotaţia internă** - muşchiul **tensorul fasciei lata** *(Tensor fasciae latae)* L4,L5,S1
  - muşchiul **fesierul mic** *(Gluteus minimus)* L4,L5,S1
- **rotaţia externă** - muşchiul **obturator extern** *(Obturator externus)* L3,L4
  - muşchiul **obturator intern** *(Obturator internus)* L5,S1,*S2*
  - muşchiul **gemenul inferior** *(Gemellus inferior)* L4,L5,S1
  - muşchiul **gemenul superior** *(Gemellus superior)* L5,S1,*S2*
  - muşchiul **piriform** *(Piriformis)* L5,S1,*S2*

Genunchi:

- **flexia** - muşchiul **dreptul intern** *(Gracilis)* L2,L3,L4
  - muşchiul **ischiocrural** *(Hamstrings)* L5,S1,S2
  - muşchiul **semitendinos** *(Semitendinosus)* L5,S1,*S2*
  - muşchiul **semimembranos** *(Semimembranosus)* L5,S1
  - muşchiul **bicepsul femural** *(Biceps femoris)* L5,S1,*S2*
- **extensia** - muşchiul **cvadriceps** *(Quadriceps femoris)* L2,L3,L4

Glezna:

- **flexia dorsală**
- **flexia plantară şi inversia**
  - muşchiul **tibialul anterior** *(Tibialis anterior)* L4,L5,S1
  - muşchiul **tibialul posterior** *(Tibialis posterior)* L5,S1
  - muşchiul **triceps sural** *(Triceps surae)*
  - muşchii **gemeni** *(Gastrocnenius)* S1,*S2*
  - muşchiul **solear** *(Soleus)* S1,*S2*
- **eversia**
  - muşchiul **peronierul lung** *(Fibularis longus)* L4,L5,S1
  - muşchiul **peronierul scurt** *(Fibularis brevis)* L4,L5,S1

Degetele 2,3,4,5:

- **flexia**
  - muşchiul **flexorul scurt al degetelor** *(Flexor digitorum brevis)* L4,L5
  - muşchiul **flexorul lung al degetelor** *(Flexor digitorum longus)* L5,S1
  - muşchiul **pătratul plantar** *(Quatratus plantae)* S1,*S2*
- **extensia**
  - muşchii **lombricali** *(Lumbricales pedis)* L4,L5,S1,*S2*
  - muşchiul **extensorul lung al degetelor** *(Extensor digitorum longus)* L4,L5,S1
  - muşchiul **extensorul scurt al degetelor** *(Extensor digitorum brevis)* L4,L5,S1
  - muşchiul **peronierul terţial** *(Peroneus tertius)* L4,L5,S1
- **abducţia**
- **adducţia**
  - muşchii **interosoşi dorsali** *(Dorsal interossei pedis)* S1,*S2*
  - muşchii **interosoşi plantari** *(Plantar interossei pedis)* S1,*S2*

Haluce (degetul 1):

- **flexia**
  - muşchiul **flexorul scurt al halucelui** *(Flexor hallucis brevis)* L4,L5,S1
  - muşchiul **flexorul lung al halucelui** *(Flexor hallucis longus)* L5,S1,*S2*
- **extensia**
  - muşchiul **extensorul scurt al halucelui** *(Extensor hallucis brevis)* L4,L5,S1
  - muşchiul **extensorul lung al halucelui** *(Extensor hallucis longus)* L4,L5,S1
- **abducţia**
- **adducţia**
  - muşchiul **abductorul halucelui** *(Abductor hallucis)* L4,L5,S1
  - muşchiul **adductorul halucelui** *(Adductor hallucis)* S1,*S2*

Degetul 5:

- **flexia** degetului mic (5)
- **abducţia** degetului mic
- **opoziţia** degetului mic
  - muşchiul **flexorul scurt al degetului mic** *(Flexor digiti minimi brevis)* S1,*S2*
  - muşchiul **abductor al degetului mic** *(Abductor digiti minimi)* S1,*S2*,*S3*
  - muşchiul **opozant al degetului mic** *(Opponens digiti minimi)* S1,*S2*

Activităţi zilnice de viaţă (ADL)

Independenţa în activităţile zilnice de viaţă (în autoîngrijire)

Mobilitate şi locomoţie

Potenţial pentru deplasare fără dispozitive asistive

Scanned with OKEN Scanner

Palierul **somatic (B)** cuprinde, de asemenea, posibilele **complicaţii**, în timpul evoluţiei acute sau/şi cronice, aşa cum sunt enumerate mai jos[13,15,187,188].

În stadiul **acut** cele mai frecvente complicaţii medicale pot afecta:

- sistemul nervos central (comă politraumatică, tetra-/paraplegie, anxietate, depresie, durere locală acută);
- aparatele cardiovascular şi respirator (şoc/insuficienţă circulatorie acută, hipotensiune arterială, embolie pulmonară, pneumonie);
- febră/hipertermie (inclusiv de origine centrală);
- tractul gastrointestinal (pareză intestinală = impunând interdicţia pentru hrănirea pe cale orală în primele 24-72 de ore, ulcer de stres, constipaţie, anorexie);
- aparatul urinar: vezică neurogenă/retenţie, cu necesitatea de cateterizare, infecţie joasă).

În etapa **post-acută precoce** pot surveni numeroase **complicaţii** (fig. 6), reprezentate de: escare (25% din pacienţi, majoritatea la nivel presacrat), atelectazii pulmonare şi pneumonii (13% din cazuri), tromboze/tromboflebite venoase profunde (TVP, la 10% dintre subiecţi), disreflexie autonomă (DA, la 8%), infecţii ale tractului urinar (ITU)[4,9,56,97,170].

În stadiul **cronic**, cele mai frecvente complicaţii somatice (în cadrul palierului B) pot afecta:

- aparatele cardiovascular şi respirator: hipotensiune arterială ortostatică, tromboză venoasă profundă, embolism pulmonar (de obicei, mai puţine tulburări respiratorii), infecţii;
- aparatul urinar: retenţie/incontinenţă, infecţii, hematurie, litiază; afectările aparatului urinar pot declanşa - ca şi cele digestive, pulmonare sau de la alte nivele somatice - fenomene de disreflexie autonomă (hipertensiune arterială acută, cefalee, posibil chiar accidente vasculare cerebrale);
- pielea şi ţesutul subcutanat - escare;
- durerea neuropată cronică, sub nivelul leziunii medulare;
- spasticitatea invalidantă (inclusiv dureroasă) la mâini, trunchi şi membrele inferioare;
- sistemul osteomioarticular - dureri prin suprasolicitare, deformări/deposturări, dificultăţi de mobilitate; osteoporoză; para-osteoartropatie neurogenă;
- sistemul endocrin - sindrom metabolic, inclusiv, în principal, obezitatea (agravează tulburările de mobilitate şi predispune la diabet zaharat);
- aparatul reproducător - deteriorarea activităţii sexuale şi a fertilităţii;
- tractul gastrointestinal - constipaţie, diaree, hemoroizi, ulcer gastroduodenal;
- psihologice/psihiatrice: insomnie, depresie reactivă, scăderea stimei de sine, cu posibilă dependenţă de droguri sau/şi de alcool; suicid.

Evaluarea incidenţei complicaţiilor survenite **în cursul primului an de la externare**[9,12,56,97,170] a evidenţiat faptul că infecţiile tractului urinar (ITU) predomină etiologic (49%), escarele afectează în proporţie de 36%, intensitatea durerii neuropate cronice (sub nivelul leziunii medulare) diminuează, în timp ce spasticitatea se amplifică semnificativ. Factori de risc ce

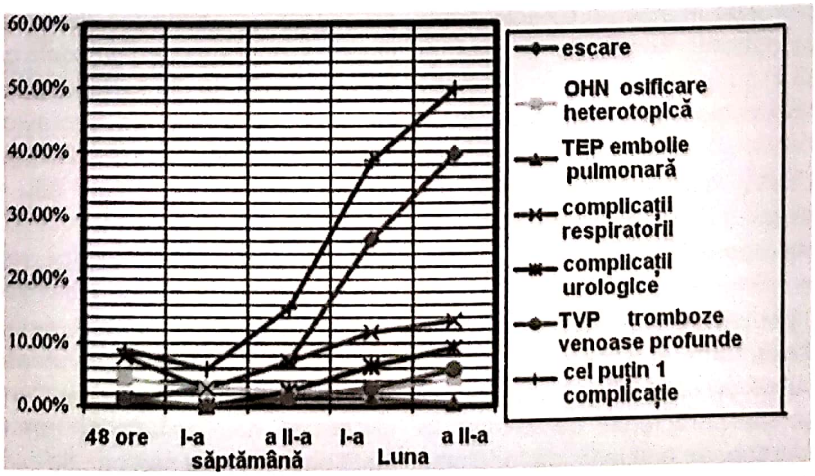

Fig. 6. Complicaţii survenite în etapa acută post-TVM (prelucrat şi modificat după S Aito şi colab.[4]).

Scanned with OKEN Scanner

predispun la apariţia complicaţiilor în diversele sunt reprezentaţi de: vârsta înaintată, obezitate, tetraplegie şi respectiv leziunea neurologică de tip A.

Aproximativ 59% dintre pacienţi pot necesita una sau mai multe reinternări, argumentate medical prin: complicaţii genitourinare (24,1% din totalul reinternărilor), gastrointestinale (11,0%), cutanate (8,9%), musculoscheletale (8,6%), psihiatrice (6,8%) şi continuarea programului de recuperare (11,0% dintre subiecţi). Deşi escarele contează numai în procent de 6,6% din totalul readmisiilor în spital, sunt responsabile de o durată disproporţionat de mare de zile de internare (în medie 65,9 zile). Nivelul neurologic şi severitatea leziunii influenţează incidenţa complicaţiilor: tetraplegicii în categoria AIS tip D au o pondere de 43,2% din totalul reinternărilor, versus leziunile severe AIS de tip A, B şi C care reprezintă 55,2-67,0%.

În afară de traumatisme, sindroamele de tetra- sau paraplegie pot surveni în cadrul unor entităţi morbide precum: tasări vertebrale osteoporotice, hernii de disc cervicale sau toracale, mielite de diverse etiologii, leuconevraxită (scleroză multiplă), boala neuronului motor - scleroza laterală amiotrofică, tumori primare sau metastaze medulare sau/şi vertebrale, poliradiculonevrita. Acestea se întâlnesc (cu excepţia osteoporozei) predominant tot la persoane tinere sau de vârstă medie. Maladii preexistente, precum: poliartrita reumatoidă, spondilita ankilozantă, spondiloza cervicală, se pot complica sau/şi predispun la apariţia TVM, inclusiv prin accidente, agresiuni minore.

Recuperarea după traumatisme este adesea un proces îndelungat, dificil şi frustrant. Profilaxia pe termen lung a complicaţiilor este în sine un obiectiv complex, prezervarea potenţialului funcţional restant şi recuperarea neurologică sunt demersuri ce prezintă mari dificultăţi şi pot fi chiar lipsite de rezultate în cazul leziunilor complete.

Chiar la nivelul S.U.A., recuperarea integrală din punct de vedere neurologic (tipul E, în clasificarea AIS) este obţinută într-o proporţie deprimant de mică - sub 1% dintre pacienţi[114].

Cunoaşterea etiologiei permite instituirea unor măsuri eficace de profilaxie primară: în multe cazuri, accidentul putea să nu se producă. Pe de altă parte, odată apărută o tetra- sau paraplegie, persoanele în fotoliu rulant trebuie atrase în acţiunile de educaţie sanitară/profilaxie din comunitate. Spre exemplu, un tetraplegic tânăr care a trecut prin drama unei leziuni cervicale prin plonjon în apă va aduce cel mai convingător argument în profilaxia acestui gest de necugetată exuberanţă tinerească. Clinica de Recuperare Neuromusculară a Spitalului de Urgenţă „Bagdasar-Arseni" (SCUBA) din Bucureşti a fost implicată activ într-un amplu program educativ de prevenire a accidentelor rutiere, în cadrul unui parteneriat cu TVR şi Poliţia Rutieră.

Dependenţa fizică nu trebuie asociată unei dependenţe psihice sau emoţionale şi de aceea pacienţii trebuie încurajaţi să-şi asume responsabilităţi în mod gradat, pentru propria lor viaţă şi bunăstare. Paraplegiile cu nivel lezional medular jos (T9-L2) sunt, la ora actuală, deplin compatibile cu supravieţuirea şi cu reinserţia socioprofesională (pentru persoanele cu profesii intelectuale) şi pot atinge un nivel remarcabil de independenţă. Sunt necesare adaptări la nivelul locuinţei, ale locului de muncă şi, într-un plan mai larg, ale întregului ambient la nivelul localităţilor: rampe permisive pentru accesul cu fotoliul rulant în clădirile publice, în mijloacele de transport în comun, pe trotuare, ascensoare corespunzătoare pentru a permite accesul nelimitat atât în spaţii şi clădiri publice, cât şi la domiciliu a unor astfel de persoane cu nevoi speciale.

TVM sunt leziuni de gravitate deosebită, ce incumbă cheltuieli legate de îngrijirea fiecărui pacient în faza acută, subacută sau cronică - regăsite în costurile de spitalizare iniţială, programele de recuperare, de adaptare a locuinţei, dotare cu echipament ortetic sau cu fotolii rulante etc. Presiunea exercitată de costurile mari ale îngrijirilor medicosociale alocate în special pacienţilor cu leziuni severe nevraxiale grevează asupra bugetelor de sănătate din toată lumea. Impactul exercitat de cei cca 5 milioane de supravieţuitori post-accidente cerebrale vasculare (în S.U.A.) şi cei aproape 1 milion de pacienţi cu tetraplegie sau paraplegie post-TVM (cumulaţi în S.U.A. şi în ţările Uniunii Europene), are profunde implicaţii economice, reprezentând un imbold serios pentru cercetarea ştiinţifică - medicală şi nu numai, de profil.

În tabelele II, III şi IV (prelucrate după site-ul National Spinal Cord Injury Statistical Center - NSCISC)[114] sunt sintetizate datele statistice referitoare la speranţa de viaţă după TVM la persoanele care supravieţuiesc la 24

Scanned with OKEN Scanner

TABELUL II

Speranţa de viaţă la persoanele care supravieţuiesc după 24 de ore post-TVM						
Vârsta la care a survenit TVM	Persoane fără TVM	Leziuni motorii incomplete (indiferent de nivel)	Para-	Tetra-nivel C5-C8	Tetra- nivel C1-C4	Dependent de ventilator (indiferent de nivel)
20 ani	58,2	52,6	45,3	40,2	35,9	16,4
40 ani	39,3	34,1	27,7	23,5	20,0	6,9
60 ani	22,0	17,7	12,8	10,0	7,8	1,4

de ore şi respectiv după 1 an de la TVM, precum şi sumele aferente persoanei cu leziune medulară acută sau/şi cronică (S.U.A., anul 2005).

TABELUL III

Cheltuieli medii anuale (S.U.A., 2008)		
Severitatea leziunii	Primul an	Fiecare an ulterior
Tetraplegie înaltă nivel C1-C4	$801,161	$143,507
Tetraplegie joasă nivel C5-C8	$517,356	$58,783
Paraplegie	$292,740	$29,789
TVM cu leziuni neurologice motorii incomplete (indiferent de nivel - tetra-/paraplegie)	$236,109	$16,547

TABELUL IV

Costuri estimate pe durata vieţii, raportate la vârsta instalării TVM		
Severitatea leziunii	TVM survenit la 25 de ani	TVM survenit la 50 de ani
Tetraplegie înaltă nivel C1-C4	$3,160,137	$1,860,390
Tetraplegie joasă nivel C5-C8	$1,786,836	$1,131,560
Paraplegie	$1,055,869	$720,169
TVM cu leziuni neurologice motorii incomplete (indiferent de nivel: tetra-/paraplegie)	$704,344	$510,452

În Clinica de Recuperare Neuromusculară a SCUBA, tratamentul de neuroreabilitare/neurorecuperare a leziunilor nevraxiale severe (dominate de cauze traumatice, vasculare, tumorale, infecţioase) este complex, îndelungat şi susţinut în etapele subacută şi cronică, se derulează ca rezultat al colaborării în echipă multidisciplinară, după programe concepute şi supervizate medical de către specialişti. Ulterior procesul de recuperare trebuie să continue, de regulă, toată viaţa: la domiciliu, în servicii ambulatorii, în unele staţiuni balneoclimatice cu profil şi experienţă adecvate, precum şi permanent, în comunitate.

Trauma psihologică într-o leziune a măduvei spinării este profundă, prelungită, personală şi totodată colectivă, a familei, pacientul va suferi de sentimentul frustrării, de depresie şi are tendinţa de a se retrage în sine. Situaţia unei persoane care a suferit un traumatism vertebromedular - copil sau adult - se reflectă în plan social prin suferinţa familiei sau/şi a anturajului apropiat, prin riscul de a fi „legat" de un loc anume, prin dificultăţi multiple de a merge la şcoală, de a găsi de lucru, de a se deplasa normal, de a beneficia de mijloace adaptate, limite şi deficienţe financiare. Pacientul cu TVM trebuie să fie în permanenţă în centrul unor ample măsuri medicosociale şi economice pentru a preveni atât complicaţiile medicale tardive, cât şi efectele psihosocioprofesionale, familiale sau/şi economice - potenţial la fel de devastatoare - şi care, adesea, „completează" până la nivel de tragedie fractura (biologică) vertebrală cu una de destin[13].

Handicapul poate produce schimbări devastatoare, pe toate planurile (biopsihosociofamilial, profesional şi economic) în viaţa şi viitorul acestor pacienţi, ca atare solidaritatea, suportul din partea comunităţii pentru aceşti semeni ai noştri trebuie să fie continue şi efective. Realizarea unei inserţii sociale corespunzătoare a persoanelor cu handicap neuromotor, stimularea morală şi materială atât a acestora, cât şi a familiilor lor, sprijinirea pentru ca ei să aibă condiţii de viaţă cât mai aproape de normal trebuie să îşi găsească atât un cadru legislativ satisfăcător, cât şi un suport financiar acoperitor pentru

Scanned with OKEN Scanner

asigurarea unei existenţe decente şi, în acelaşi timp, a condiţiilor de educare, informare, asistenţă medicală şi activitate potrivit vârstei, stării sănătăţii şi propriilor aspiraţii. Scopul final este de a oferi persoanei cu disabilităţi independenţa socială şi economică şi (re-)descoperirea sentimentului de demnitate umană şi stimă de sine, inclusiv prin facilitarea accesului la servicii auxiliare vieţii, care să răspundă nevoilor precise ale acestor persoane, evitându-se totodată, pe cât posibil, instituţionalizarea şi hospitalismul.

Până la această dată, cel puţin în România, nu există un număr suficient de companii care să poată realiza adaptări profesioniste ale domiciliului persoanelor cu nevoi speciale, inclusiv cu statusuri post-TVM. În consecinţă, preţul este încă prohibitiv şi implicit eficienţa demersurilor de amenajare în sensul evocat, a domiciliilor sau/şi a locurilor de muncă pentru categoria de persoane menţionate este destul de redus. Totodată, sprijinul financiar al statului în acest sens este: birocratic/foarte dificil de a fi obţinut şi destul de modest[13].

Mai ales într-o ţară ex-comunistă, ca România - în care locuinţele sunt situate în blocuri mari de apartamente - adaptările sunt deosebit de dificile. Accesul spre/dinspre casa scării (respectiv intrarea/ieşirea în/din bloc) este, în general, o problemă foarte dificilă pentru persoanele dependente de fotoliu rulant; pante sau/şi lifturi speciale (sau adaptări corespunzătoare a celor existente) la nivelul blocurilor sunt cvasi-inexistente (datorită „insuficienţelor" atât de ordin tehnic cât şi decizional - inclusiv prin lipsa de voinţă, ca expresie a unei mentalităţi învechite).

Situaţia expusă - şi acest lucru reprezintă legătura cu palierul următor P (Participation) - condamnă multe dintre aceste persoane la restrângerea participării lor la viaţa socială, izolare şi, ulterior, la deprecierea severă a calităţii vieţii (QoL) acestora. Menţinerea stabilităţii familiei (reintegrarea/viaţa, în acest cadru) - uneori o provocare pe viaţă, chiar şi pentru oamenii capabili - este un obiectiv dificil de atins pentru o persoană cu grave probleme fizice (de mobilizare şi de sănătate - inclusiv sexuale), psihologice şi de multe ori şi profesionale/economice/sociale.

Într-unul dintre studiile noastre anterioare, axat pe problemele sociale şi medicale cu care se confruntă persoanele sechelare după TVM, acasă şi în comunitate, am găsit că rata de divorţ în cuplurile din România - unul dintre parteneri cu sechele post-TVM - este foarte scăzută (circa 3%), mai mult, am putut constata chiar şi căsătorii între (ambele) persoane cu TVM sau cupluri mixte: persoane post-TVM - persoane valide[13].

Înfiinţarea în anul 2006 a Societăţii Române de Neuroreabilitare[182] (acronim în limba engleză RoSNeRa) afiliată în anul 2008 la WFNR (World Federation of Neurorehabilitation) şi respectiv a Societăţii Române de Patologie, Terapie şi Recuperare Vertebro-Medulare[186] (acronim în limba engleză RoSCoS), afiliată în anul 2008 la ESCIF (European Spinal Cord Federation) şi respectiv în anul 2009 la ISCoS (International Spinal Cord Society) - structuri ştiinţifico-academice, profesionale şi de interferenţă cu organismele statale şi cu societatea civilă, a avut un impact deosebit asupra calităţii şi competitivităţii serviciilor oferite de sistemele de asistenţă medicală şi respectiv medicosocială de profil şi la promovarea pe plan internaţional a cercetării ştiinţifice din România.

Progresele majore în Recuperare sunt atât conceptuale, cât şi practice. Metodologia de abordare terapeutică a persoanei cu disabilităţi neurologice a dobândit valenţe complexe, de la aspectul pur medical, la abordarea holistică, vizând atât aspecte neuropsihosomatice, cât şi cele de natură socioprofesională. Echipa interdisciplinară analizează cazul din punct de vedere medical, social, administrativ, managerial şi economic, luând decizii pe termen scurt, mediu şi lung, în planificarea intervenţiilor şi alocarea resurselor. Managementul resurselor umane şi materiale, aspectele de profilaxie primară se intercorelează profund cu factorii de decizie politică, legislativă, economică şi socială.

Managementul problematicii complexe a persoanelor cu nevoi speciale, din punct de vedere funcţional, mediatic, economic, ştiinţific şi didactic, utilizarea reţelelor virtuale în domeniile medicosanitar, medicosocial, instituţional, administrativ, legislativ şi economic constituie o modalitate eficientă pentru ca, pe baza tehnologiilor moderne de comunicaţii şi informatice (IT/e-health), să se poată realiza parteneriate şi colaborări concrete şi eficiente (între spitale, universităţi sau/şi centre de cercetare medicală, sanatorii de recuperare, unităţi de tratament

Scanned with OKEN Scanner

balnear, instituţii publice cu atribuţii în domeniul social, structuri ale societăţii civile, agenţi economici - parteneriate de tip public-privat, inclusiv formarea/dezvoltarea de reţele de cercetare) într-o manieră modernă: la distanţă, dar în timp real. Toate acestea datorită intereselor comune în dezvoltarea de ansamblu a sistemelor de sănătate, social şi economic, în cadrul unei societăţi performante, contemporană şi totodată a viitorului: societatea informaţională, bazată pe cunoaştere. Colectivul de autori ai Clinicii de Recuperare Neuromusculară a SCUBA a realizat un portal informatic naţional specific, reprezentând finalizarea unui proiect de cercetare ştiinţifică de excelenţă (CEEX - nr. Contract 9/2006), intitulat „Iniţierea unei reţele naţionale complexe, de clusterizare dinamică a pacienţilor sechelari după traumatisme vertebromedulare (TVM), dedicată ameliorării calităţii vieţii acestora, ca demers contributiv pentru eficientizarea serviciilor medicosociale de profil, în tranziţie", proiect cu acronimul „RISCI" (Romanian Informatics on Spinal Cord Injury - SCI)[185].

Acest proiect, respectiv portalul informatic accesat la adresa de net **http://www.risci.ro** cel puţin pentru ţara noastră, o modalitate de abordare şi un demers original, în scopul ajutorării pacienţilor cu suferinţe după TVM, aspecte subliniate cu interes şi încurajate de către conducerea ISCoS. Portalul informatic dedicat menţionat se constituie din:

- bază naţională de date (cuprinzând pacienţii cu suferinţe post-TVM), cu capacitate de auto up-datare parţial automată, inclusiv prin componenta de clusterizare dinamică;

- web-site cu mai multe pagini electronice, reprezentând un cadru de dialog adecvat cu facilităţi interactive de tip forum/chat (în condiţii reglementate prin regulamentul de funcţionare al site-ului);

- spaţiu virtual permisiv pentru acţiuni de promovare/promoţionale online, în condiţii legale.

Baza naţională de date privind sechelarii TVM - viitorul Registru Electronic Naţional Unic al sechelarilor post-TVM (RENUS-TVM) - achiziţionează şi stochează în format electronic un volum amplu, relativ complet, de date despre aceştia, în condiţii de securizare corespunzătoare, conform reglementărilor legale în vigoare privind confidenţialitatea datelor cu caracter personal (fig. 7).

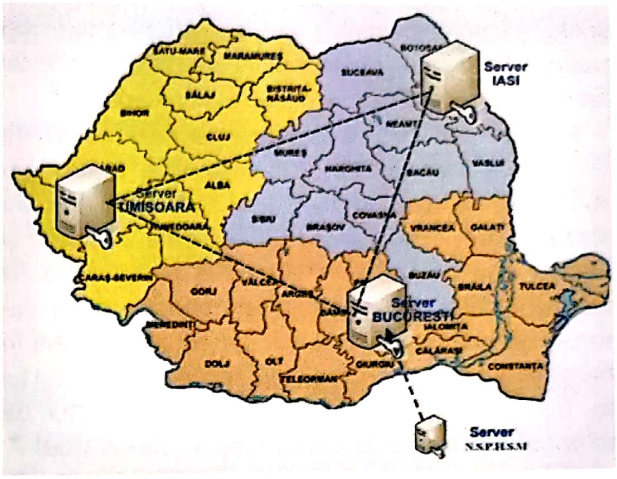

Fig. 7. Structura portalului **http://www.risci.ro.**
Datele menţionate sunt colectate şi stocate primar în 3 centre regionale: Bucureşti, Iaşi şi Timişoara.

Infrastuctura portalului http://**www.risci.ro/** a fost astfel concepută şi realizată, încât să permită şi organizarea periodică de videoconferinţe online, destinate pacienţilor cu leziuni medulare cervicale, aceştia fiind tetraplegici nu pot utiliza tastatura de PC pentru a participa astfel, în maniera „clasică", la activitatea de forum/chat.

Un element original, atât conceptual, cât şi de realizare tehnică a portalului îl constituie, pe lângă concentrarea într-o structură electronică unitară atât a unei baze de date securizate, cât şi a unui web-site public, precum şi, respectiv, a unui spaţiu virtual propensiv pentru acţiuni de promovare, o modalitate particulară şi sofisticat elaborată de acces unic şi ulterior precis diferenţiat/restricţionat în interiorul portalului. Concret, portalul poate fi accesat de către oricine. Odată pătruns în aria portalului, accesul la baza de date este permis numai la 3 categorii de utilizatori, în condiţii precis definite:

- Categoria **„membrii nominalizaţi ai panelului de admnistratori/moderatori".**
- Categoria **„utilizator medic de familie"** ce are în lista sa de capitaţie pacienţi cu suferinţe post-TVM, doar pentru înregistrare de cazuri noi sau pentru actualizarea datelor pacienţilor sechelari post-TVM, exclusiv din propria listă de capitaţie.
- Categoria **„utilizator pacient"** exclusiv la propriul dosar. Cu ocazia accesului la propriul lui dosar, pa-

Scanned with OKEN Scanner

cientul şi-l poate vizualiza, putând actualiza totodată exclusiv datele sale personale cu caracter paşaportal sau/şi familial, socioprofesional şi economic.

Înregistrarea fiecărui caz nou se face numai de către medicul de familie, în a cărui listă se află pacientul cu suferinţa post-TVM, împreună cu acesta. Cu ocazia primei înregistrări/luări în evidenţă, pacientul şi medicul său de familie stabilesc o parolă comună pentru respectivul pacient, parolă pe care o vor cunoaşte şi memora doar ei doi. Tot cu ocazia luării în evidenţă, împreună cu pacientul respectiv, medicul lui de famile va completa şi câmpurile interfeţei de achiziţie a bazei de date pentru respectivul caz nou.

Statutul de utilizator din cadrul portalului se obţine atunci când se doreşte accesarea paginii de forum/chat, prin logare şi parolare prealabile. În privinţa accesului unui medic de familie la baza de date, acesta se face după dobândirea prealabilă a calităţii de utilizator, prin completarea unui barem de date de identificare care, după verificarea lor, în condiţii securizate de către Casa Naţională a Asigurărilor de Sănătate, este validat, permiţându-i-se accesul pentru înregistrare caz nou sau pentru actualizare date, la cazurile vechi, dar numai la cele din propria lista de capitaţie.

Măsurile şi condiţiile de asigurare a securităţii informatice la nivelul portalului şi reţelei naţionale aferente sunt reprezentate de: certificat SSL pe serverul web-site, configuraţie certificate Apache SSL pentru MySQL, cu versiunea server la nivelul unităţilor regionale Bucureşti, Timişoara şi Iaşi ale bazei de date.

Acest „model de utilitate" depus pentru omologare la OSIM (Oficiul de Stat pentru Invenţii şi Mărci) vizează tehnologia reţelelor virtuale şi poate oferi, în condiţii de maximă securitate, servicii de reţea la distanţă utilizatorilor parteneri şi reprezintă o modalitate de comunicare şi transfer de date rapidă, ieftină, sigură, facilitând dispensarizarea corectă şi efortul concentrat între toţi factorii de decizie medico-sanitari, economici, sociali, politici, educaţionali care contribuie la creşterea calităţii vieţii persoanelor cu sechele după leziuni medulare. Aceste persoane trebuie urmărite toată viaţa în ambulatoriu, eventual prin reinternări periodice, în scopul reevaluării clinico-imagistice sau tratării unor complicaţii intercurente.

În cele ce urmează, va fi prezentată sinteza rezumativă a unora dintre eforturile noastre legate de aspectele epidemiologice ale TVM în România. Mai precis, am finalizat de curând un proiect de cercetare cu privire la „Romanian Informatics on Spinal Cord Injury (RISCI)" - proiect ale cărui principale direcţii şi realizări sunt:

- definirea şi verificarea validităţii şi fezabilităţii modelului conceptual pe care l-am elaborat/propus pentru evaluarea pacienţilor cu sechele post-TVM, bazat pe datele lor de identificare/datele clinice, gradul deficitului funcţional, limitarea autonomiei de activitate (Activity - A), restricţia de participare, familia, nivelul socioeconomic;

- un portal informatic, inclusiv un web-site interactiv pentru pacienţii sechelari TVM (www.risci.ro), care cuprinde: informaţii şi orientări, din punct de vedere medical, socioeconomic, aspecte legale şi de asistenţă; drepturi şi obligaţii; o secţiune „întrebări adresate frecvent" (Frequently Asked Questions - FAQ); liste de servicii, specialişti şi organizaţii disponibile; consiliere medicosocială şi psihologică; forum/chat; înregistrare/logare online precum şi un mecanism informatic ce permite constituirea unei baze de date la scară naţională, parţial autoactualizabilă (mecanismul informatic menţionat constituie o contribuţie a colectivului multidisciplinar de specialişti - medici, informaticieni, ingineri, condusă de Directorul Proiectului, Prof. dr. G Onose - şi are în vedere principiul „clusterizării dinamice", conform căruia fiecare sechelar după TVM, din România, care doreşte, poate obţine, după logare, un cont parolat şi astfel să fie integrat în baza de date, actualizarea - numai a propriilor date de identificare, nu şi medicale - fiindu-i permisă respectivei persoane; datele medicale reprezintă fireşte prerogativa exclusivă a medicului în lista de capitaţie a căruia se află respectivul sechelar; conceptul întregului demers, construcţia softului/scriptului, conţinutul datelor - de identificare respectiv medicosocio/cultural-economice - de achiziţionat, prezintă, aşa cum am mai arătat, consistente elemente de contribuţie personală ale autorilor/realizatorilor proiectului; funcţionarea, la parametrii de organizare şi performanţă prevăzuţi de noi a componentei portalului RISCI reprezentată de baza de date cu mecanism de clusterizare dinamică, ar permite constituirea, în România, a unui

Scanned with OKEN Scanner

registru electronic naţional unic pentru sechelarii post-TVM şi ar plasa, din acest punct de vedere, ţara noastră printre primele şi foarte puţinele, încă, state europene care au un asemenea registru; din păcate însă, deşi respectiva bază de date ar putea oricând intra în funcţiune din punct de vedere tehnic, ea nu şi-a putut începe activitatea, întrucât încă aşteptăm acordul formal al decidenţilor din sistemul nostru sanitar - inclusiv, eventual, adoptarea unor completări legislative aferente care să permită autorizarea utilizării sale);

- argumentarea susţinerii de către sistemul asigurărilor de sănătate a unor facilităţi specifice, spre exemplu: controlul periodic, anual, de sănatate, să fie efectuat pentru sechelarii post-TVM de către medicului lor de familie, la domiciliul acestora (cu acoperirea tuturor aspectelor logistice conexe) şi, respectiv, decontarea costurilor unor dispozitive medicale necesare în conformitate cu disabilităţile unor astfel de persoane (o importantă realizare - inclusiv, în mare măsură - şi a proiectului „RISCI", a constituit-o adoptarea, începând din a doua jumătate a anului 2008, de către Casa Naţională de Asigurări de Sănătate, printr-un program sectorial, a susţinerii financiare pentru asigurarea acordării gratuite - sechelarii după TVM sunt de departe cei mai numeroşi pacienţi, inclusiv cu astfel de patologie - a câte 4 catetere sterile, de unică folosinţă, pentru a putea efectua astfel, pe termen nelimitat, în condiţii acceptabile de asepsie, cateterism vezical intermitent - demers de îngrijire recuperatorie ce reprezintă şi la ora actuală „gold standardul" de abordare a vezicii neurogene, pe plan mondial.

Baza de date proiectată în cadrul RISCI se conturează gradual, fiind în curs de omologare la OSIM (Oficiul de Stat pentru Invenţii şi Mărci) ca „Model de Utilitate". Folosind un set de diagnostice codificate, am dezvoltat cu administratorul oficial al aplicaţiei naţionale DRG (clasificare australiană) - Şcoala Naţională de Sănătate Publică şi Management Sanitar - un parteneriat ce ne-a permis ca printr-un „querry" aplicat să identificăm incidenţa cazurilor de TVM din România; în anul 2008, aceasta a fost 0,019‰, prin 419 cazuri noi. În anul 2009, numărul cazurilor noi de pacienţi spitalizaţi, supravieţuitori, cu diagnostice principale specifice TVM, a fost de 407, corespunzând unei incidenţe de 0,0185‰.

De remarcat, ca o particularitate în raport cu datele epidemiologice cvasiunanim şi ubicuitar consensuale în privinţa unei trăsături caracteristice ale TVM - vârsta tânără/foarte tânără a unor astfel de pacienţi; menţionăm faptul că vârsta medie a cazuisticii rezultate din querry-ul menţionat a fost de 41,4 ani.

Experiența de viață trăită de către un sechelar post-TVM (restricții de participare - P): diferențe între situația din țările dezvoltate, civilizate și cele în curs de dezvoltare

Aspecte introductive

România este o ţară de dimensiuni mijlocii, membră a UE şi situată în zona central-estică a acesteia. În această poziţie, realitatea actuală a României, inclusiv situaţia generală a persoanelor care trăiesc cu sechele post-TVM, este ilustrativă pentru o comparaţie productivă între lumea dezvotată şi cea în curs de dezvoltare. Aceasta se datorează faptului că România, prin istoria şi poziţia sa geografică, a avut până de curând un regim comunist, fiind totodată şi o ţară în curs de dezvoltare.

Prin urmare, situaţia României de astăzi constă într-un amestec de două tendinţe principale: „veche" (de exemplu, o mentalitate primitivă, predispusă la excludere socială/din câmpul muncii, atitudine compensatorie prin asistenţă socială - manifestată prin „hospitalism" şi propensitate la pensionare pe caz de boală) şi, respectiv, „nouă", democratică/europeană (adică de a oferi persoanelor cu handicap - inclusiv a persoanelor cu sechele post-TVM - indepedenţă economică şi socială, demnitate umană şi respect de sine şi al comunităţii, cu un nivel convenabil al QoL; toate acestea, prin acceptul şi solidaritatea/suportul societăţii, cu facilitarea accesului acestor persoane cu nevoi speciale la servicii medicale şi sociale adecvate şi, pe cât mai mult posibil, şi în mediul profesional,

Scanned with OKEN Scanner

sociocultural, economic, instituţional, cu o atenţie deosebită pentru a nu le fi îngrădită deplasarea, menţinerea în activitate/(re)inserţie – dar cu evitarea rezonabilă a spitalizării sau/şi asistenţei sociale excesive).

Situaţia/paradigma reprezentată de România este şi din acest punct de vedere, mai mult sau mai puţin, similară cu situaţia din cea mai mare parte a ţărilor ex-comuniste central şi est-europene.

Statutul legal şi reglementările juridice actuale referitoare la persoanele sechelare după TVM, în România

Conform legislaţiei româneşti, privind sechelarii post-TVM care prezintă în principal para- şi tetraplegie, se hotărăşte încadrarea acestor indivizi în categoria persoanelor cu handicap/nevoi speciale, descrişi ca „acele persoane cărora, ca urmare a deficienţelor fizice, mentale sau senzoriale, abilitatea de a efectua în mod normal activităţile cotidiene lipseşte, prin urmare, au nevoie de măsuri de protecţie favorizând reabilitarea acestora, integrarea şi includerea socială" (Legea nr. 448/2006 privind protecţia şi promovarea drepturilor persoanelor cu handicap - republicată, cu unele modificări în 2008). Această lege stabileşte drepturi, într-un mod destul de modern, dar perfectibil, în ceea ce priveşte situaţia generală a persoanelor cu disabilităţi/handicap.

Deşi nu există o lege anume pentru persoanele cu sechele post-TVM, problematica aceastei categorii de subiecţi cu nevoi speciale are o reprezentare importantă în cadrul legii menţionate mai sus, legată de drepturile acordate acestora; astfel, respectiva lege cuprinde reglementări legate pe de o parte de alocaţia aferentă acestui status medical şi social sever şi complex (B/infirmitate, A/limitarea activităţii, P/restricţia de participare) şi, pe de alta, de condiţiile specifice şi precise, juridice şi economice ale acordării sprijinului către această categorie de persoane cu nevoi speciale. Mai precis, conţine norme detaliate privind:

- instituţiile pentru protecţia socială a persoanelor cu handicap/nevoi speciale;
- organizarea şi funcţionarea comisiilor de evaluare/expertizare medicală pentru persoane cu handicap/nevoi speciale;
- drepturile şi obligaţiile persoanelor cu handicap/nevoi speciale;
- adaptări constructive la nivelul instituţiilor publice, pentru a ajuta aceste persoane să depăşească barierele arhitecturale şi a facilita accesul acestora în aproape toate spaţiile publice (cu termen de îndeplinire, stabilit în perioada 2002-2010);
- încadrarea în muncă a persoanelor cu handicap/nevoi speciale;
- drepturile şi obligaţiile asistenţilor personali;
- surse de finanţare pentru protecţia socială;
- îndrumări pentru realizarea de parteneriate cu organizaţii non-guvernamentale privind acţiuni specifice de sprijin.

În mod specific, în prezent, un individ cu sechele post-TVM, pentru a fi certificat din punct de vedere juridic ca o persoană cu handicap/nevoi speciale, trebuie să fie examinat de către o comisie care să cuprindă atât un medic, cât şi un reprezentant al Direcţiei Teritoriale de Asistenţă Socială, în principal, bazându-se pe documentele şi recomandările medicale aferente (prezenţa fizică a persoanei respective este necesară, cu toate că accesul în fotoliu rulant nu este întotdeauna facilitat).

Odată obţinut certificatul de handicap/persoană cu nevoi speciale, un individ cu sechele post-TVM beneficiază de alocaţie socială, inclusiv pentru plata unui asistent personal (în general, în jurul salariului minim pe economie) şi de alte facilităţi (vizând abonamentele de radio/televiziune, de telefon, de transport public - pentru pacient şi asistent). Pentru a obţine mai multe şi mai consistente facilităţi economice (de exemplu, partajarea financiară cu sistemul public de asistenţă socială), pentru a cumpăra o maşina adaptată la comenzi manuale sau/şi pentru a face adaptările specifice necesare la domiciliu, vor trebui efectuate demersuri suplimentare, aprobările aferente urmând să fie obţinute după lungi proceduri birocratice şi uneori sever restricţionate de constrângeri bugetare în anumite perioade (spre exemplu, de criză economică).

În plus, îngrijirea sănătăţii/serviciile de asistenţă medicală la domiciliu - inclusiv pentru persoanele cu sechele post-TVM - sunt, în prezent, încă puţin dezvoltate, dar, având în vedere utilitatea lor medicală şi superiorul lor raport cost/eficienţă, ele sunt acum

Scanned with OKEN Scanner

mai bine susţinute de sistemul de asigurări sociale de sănătate şi, prin urmare, au o tendinţă de diversificare şi extindere.

Ar trebui subliniat faptul că legislaţia actuală privind drepturile şi protecţia persoanelor cu handicap/nevoi speciale nu are o componentă coercitivă puternică şi, din acest motiv, efectele sale antidiscriminatorii sunt încă mult sub necesităţile beneficiarilor săi: sancţiunile pentru încălcarea acestei legi sunt relativ mici şi, chiar şi aşa, ele nu sunt aplicate într-un mod adecvat, încă.

Restricţii de participare pentru persoanele cu sechele post-TVM - experienţe trăite.

Efectele benefice şi limitele acţiunilor de susţinere socială/aspecte care necesită îmbunătăţiri suplimentare

Într-o manieră greu de înţeles, inclusiv în unele instituţii publice nu au fost instalate încă rampe de acces pentru fotolii rulante/adecvate/lifturi adaptate, deşi legea le prevede ca obligatorii.

Printre acestea se numără, chiar şi, pe de o parte, unele instituţii de învăţământ şi, pe de alta, o serie de clădiri administrative, respectiv de interes cultural sau/şi turistic. Dificultatea şi, adesea, imposibilitatea de a pătrunde în astfel de instituţii conduc la experienţe extrem de amare, inclusiv trăite personal de către autorul principal al acestui capitol, de asemenea cu alterarea profundă a QoL (şi chiar distorsionarea destinului individual: cum este cazul persoanelor tinere afectate care nu-şi mai pot continua studiile, din cauza barierelor arhitecturale).

Cea mai gravă situaţie, din acest punct de vedere, cel puţin în România şi - (!?!) inexplicabil - spre exemplu, de asemenea, în Paris, este în ceea ce priveşte căile ferate (trenuri şi metrou). Accesul în aceste mijloace de transport public este practic imposibil: un individ dependent de fotoliul rulant nu are posibilitatea de a urca în tren (şi, eventual, odată urcat - într-un mod extrem de dificil şi de riscant, scările fiind foarte înalte/incomode - accesul cu fotoliul rulant pe coridor este imposibil, întrucât acestea sunt prea înguste) şi nici de a coborî în subteran - cel puţin nu în toate staţiile - pentru a accede la metrou. În acest sens, considerăm necesară relatarea privind experienţa, pe cât de neplăcut surprinzătoare pe atât de decepţionantă, trăită personal de autor, nu mai departe decât în 2009 (!...), în Paris:

- la metrou în Paris, există doar foarte puţine (probabil 10-15 sau chiar mai puţine) staţii subterane care au ascensoare şi deci permit astfel accesul inclusiv al persoanelor dependente de fotoliu rulant; prin urmare, acest mijloc de transport în comun este, pentru persoanele dependente de fotoliu rulant, inaccesibil;

- accesul în clădirile publice principalele este adesea dificil sau imposibil. Pentru o persoană deopotrivă dependentă de fotoliu rulant şi, respectiv, participantă, spre exemplu, la manifestări ştiinţifice, emblematic din acest punct de vedere este „Palais des Congrès", unde, din locul în care taxiurile aduc de obicei pasagerii, până la o intrare prevăzută cu rampă, există o distanţă nejustificat de mare; în plus, în interior, accesul este relativ neprietenos, şi anume, fie cu foarte puţine (sau/şi dificil de a fi accesate) pante sau chiar (pentru unele zone) lipsit de orice mijloc specific/de adaptare; alte exemple de clădiri complet sau în mare parte inaccesibile pentru persoanele în fotoliu rulant: multe biserici, monumente, inclusiv Pantheonul, Turnul Eiffel, Palais de Chaillot, Opera Garnier etc. În general, este dificil de înţeles de ce un oraş cu un nivel tehnologic şi un potenţial turistic atât de ridicate - într-o ţară în mod tradiţional cunoscută ca stat social - este atât de dureros nepreocupat de asigurarea facilităţilor de acces pentru persoanele dependente de fotoliu rulant; în plus, trebuie subliniat faptul că (spre deosebire de multe alte locuri din lume - mai ales din Uniunea Europeană şi, de asemenea, de exemplu: Istanbul), în Paris - chiar dacă în cazul vizitării unor obiective, accesul pentru persoanele imobilizate în fotoliu rulant este posibil, nu există facilităţi de tip economic (reduceri sau scutiri de taxe de intrare) pentru astfel de persoane; cu această ocazie, merită prezentat/promovat un exemplu situat la polul opus al atitudinii sociale din acest punct de vedere: Italia - unde nu numai persoana în fotoliu rulant, ci şi cea care o însoţeşte sunt absolvite de plata taxelor de intrare la obiectivele culturale. Tot surprinzătoare şi profund dezamăgitoare este şi mentalitatea multor oameni faţă de persoanele cu handicap, atitudinea acestora nefiind deloc empatică: mulţi şoferi

Scanned with OKEN Scanner

de taxi se arată deranjaţi de „eforturile" presupuse de transferul fotoliului rulant în/din portbagaj (am trăit până şi experienţa revoltătoare legată de un şofer de taxi care pur şi simplu mi-a refuzat transportul din cauza condiţiei dependente de fotoliul rulant).

Unele aeroporturi (spre exemplu: din Bucureşti - sperăm că, această situaţie a fi corectată în curând -, Reykjavik etc.) nu sunt încă echipate cu platforme care să permită transferul direct al pasagerilor în scaune cu rotile, de pe pistă în avion, prin urmare, pasagerii sunt transportaţi într-un mod stresant, nesigur şi de modă veche, de către angajaţii aeroportului, pe o scară relativ abruptă (eventual cu ajutorul unui dispozitiv electromecanic, dar acest lucru diminuează doar efortul angajaţilor, nu şi stresul persoanei în fotoliu rulant).

În avion, în cazul în care o persoană cu sechele post-TVM trebuie să călătorească mai mult timp (peste 7-8 ore: de exemplu, din Europa în America, Orientul Îndepărtat) poate avea probleme - sau, cel mai adesea, îşi va anula chiar deplasarea - deoarece, în prezent, nu există opţiuni de transport tip „cuşetă", şi anume posibilitatea de a se întinde pe un pat. Această situaţie este, din păcate, practic ubicuitară, la nivel mondial (cu excepţia companiei: „Cathay Pacific" - categoria clasa I - şi, probabil, a câtorva, apărute în ultimul timp; aceasta deşi reprezintă din punct de vedere al înclinării spre confort/QoL a pasagerilor un element de progres, pe de o parte nu asigură complet elementele de intimitate necesare şi pe de alta preţurile biletelor de zbor, aferente unor astfel de condiţii, sunt prohibitive) şi reprezintă o restricţie foarte serioasă de participare, pentru deplasarea pe distanţe lungi a persoanelor dependente de fotoliul rulant.

Referitor la cele de mai sus, trebuie precizat faptul că, pentru un individ cu sechele post-TVM nu este recomandabil să stea în fotoliu rulant fără a se odihni în clinostatism, mai mult decât numărul de ore specificat mai sus (acest fapt este cauzat de presiunile exercitate asupra regiunii sacrofesierocrurale - cu risc pentru producerea de escare la acest nivel - sau/şi de circulaţia de întoarcere venolimfatică, de la membrele inferioare; mai mult, la sechelarii post-TVM cu vezică neurogenă tip retenţie, la care este necesară cateterizarea vezicii urinare, cel puţin la fiecare 6 ore, lipsa condiţiilor de intimitate necesare, pentru a face astfel de activităţi în timpul zborului, constituie un factor suplimentar de restricţionare a participării/libertăţii lor de deplasare).

Poate mai puţin important, dar legat totuşi de QoL a persoanelor post-TVM, este accesul în ambarcaţiuni de dimensiuni mici sau/şi mijlocii şi, respectiv, în autocare (care - deşi, în general, destinate confortului - excepţional de rar sunt echipate cu platforme electromecanice care să permită poziţionarea acestora în zone corespunzătoare ca amplasament/vizibilitate), aceste aspecte reprezentând factori suplimentari de restricţionare participativă/a capacităţii de deplasare, inclusiv de petrecere a timpului liber.

În lumea bogată extra-occidentală, există regiuni/ţări (în special în Orientul Mijlociu), unde, deşi există abundente resurse economice, anumite mentalităţi învechite/tradiţionaliste au făcut ca, numai în zonele cele mai avansate ale unor astfel de regiuni, principiile moderne, democratice şi umanitare de susţinere a persoanelor cu nevoi speciale - inclusiv cu sechele post-TVM - să fie luate în considerare (şi aceasta, oricum cu mare întârziere faţă de ţările dezvoltate cu civilizaţii de tip euro-atlantic). Ca atare, astfel de facilităţi, în zonele menţionate, nu sunt încă la nivelul atins de infrastructura şi stadiul lor general de dezvoltare.

O ultimă specificare: deşi, autorul nu a călatorit - în fotoliu rulant fiind - în ţări în curs de dezvoltare/subdezvoltate, dar, având în vedere faptul că, în unele state europene, spre exemplu ex-comuniste, şi, respectiv, în cele bogate din Orientul Mijlociu, există încă probleme cu mentalitatea şi asigurarea de facilităţi faţă de persoanele cu disabilităţi/handicap - persoane şi cu nevoi speciale aferente, este rezonabil să se considere că în alte părţi ale lumii, cu un nivel mai scăzut de dezvoltare, situaţia cu privire la astfel de probleme ar putea fi chiar mai rea.

Astfel, pentru toţi cei care sunt implicaţi, într-un fel sau altul, în susţinerea şi pledând pentru persoanele cu sechele post-TVM, sunt încă foarte multe de făcut - inclusiv aceste relatări ale experienţei personale de viaţă putând fi considerate contribuţii ale autorului principal la demersurile necesare pentru îmbunătăţirea de ansamblu a situaţiei în domeniu.

Scanned with OKEN Scanner

PROFILAXIE ȘI ELEMENTE DE TRATAMENT ÎN ESCARE - COMPLICAȚII ALE ÎNVELIȘULUI SOMATIC ÎN TVM

La nivelul unităţilor specializate în îngrijirea pacienţilor cu leziuni neurologice severe, unul dintre obiectivele majore este reducerea până la dispariţie a incidenţei leziunilor de decubit. Analiza longitudinală, extinsă retroactiv pe o durată de 10 ani, efectuată într-un centru reprezentativ din Australia[170] a evidenţiat faptul că escarele contribuie etiologic în proporţie de peste 50% la totalul reinternărilor, fiind incriminate într-un număr disproporţionat de mare de zile de spitalizare (în medie 65,9 zile). Efectele sistemice ale escarelor netratate pot fi devastatoare, prin pierderea masivă de lichide şi proteine din leziunile întinse (sacrate, trohanteriene), cât şi prin infectarea lor, ce poate duce la sepsis[91].

În funcţie de gravitate (profunzime), escarele se clasifică în 4 grade (fig. 8).

Profilaxia rămâne aspectul esenţial în medicină şi în special în cazul escarelor: scuteşte pacientul de suferinţe inutile, necesită mai puţin efort, timp şi cheltuieli alocate din bugetul secţiei.

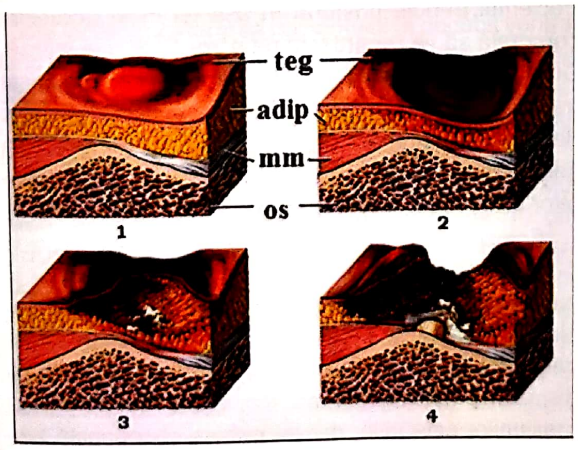

Fig. 8. Schema de clasificare anatomoclinică a escarelor (teg.= tegument; adip.= ţesut adipos; mm.= ţesut muscular).

În profilaxia escarelor trebuie urmărite 2 deziderate majore:

1. îngrijirea cutanată meticuloasă;
2. evitarea presiunii în dreptul proeminenţelor osoase.

Îngrijirea cutanată meticuloasă

a) **Inspecţia meticuloasă a tegumentelor** se află la baza acţiunilor de prevenire a formării escarelor; aceasta trebuie să respecte o schemă rigidă care trebuie să fie imprimată în rutina zilnică a pacientului şi a personalului de îngrijire. Tegumentele trebuie examinate în mod sistematic:

- în fiecare dimineaţă şi seară;
- ori de câte ori pacientul este întors sau se administrează un tratament injectabil;
- când pacientul este îmbrăcat şi dezbrăcat.

O atenţie particulară trebuie acordată proeminenţelor osoase şi zonelor unde tegumentul este expus la umezeală şi posibilă macerație, fiind predispus la fricţiuni şi dezvoltarea de micoze (sub sâni, la nivel inghinal, în axile).

Pacientul trebuie conştientizat să participe în mod activ la autoexaminarea tegumentului cu ajutorul unei oglinzi adaptate. Orice zonă de eritem, iritaţie sau abraziune constituie o leziune premergătoare a unei ulceraţii de decubit. Dacă macula eritematoasă nu se decolorează în 30 de minute, pacientul trebuie să evite orice presiune în acea zonă, până ce eritemul şi eventuala induraţie subiacentă dispar. Se interzice poziţionarea pacientului pe partea menţionată, evitarea oricărui contact între escară şi cearceafuri, bureţi, perne. O butadă celebră afirma că pe escară se poate aplica orice, cu excepţia pacientului însuşi.

Dacă în decurs de 15 minute de la înlăturarea presiunii zona eritematoasă se estompează, nu vor apărea consecinţe ulterioare. Dacă după 30-60 de minute de la înlăturarea presiunii, eritemul nu dispare, aceasta reprezintă un semn de alarmă, care indică formarea unei escare (de gradul I).

b) **Palparea tegumentului** este importantă în special la pacienţii cu o pigmentaţie mai închisă, la care este dificil de realizat verificarea vizuală. Prin palpare se apreciază existenţa semnelor clasice de inflamaţie „calor et tumor" (se verifică dacă temperatura este normală sau crescută, dacă zona este indurată şi edemaţiată, în comparaţie cu aria controlaterală, simetrică).

Scanned with OKEN Scanner

c) **Igiena corporală şi tegumentară** este esenţială în profilaxia escarelor. Se impun spălarea zilnică şi uscarea cu un prosop absorbant, moale, nu se indică uscarea prin fricţionarea pielii. Pielea trebuie menţinută uscată şi curată pe tot parcursul timpului. Trebuie evitate combinaţia: umezeală şi căldură locală, forţele de frecare sau/şi forfecare intratisulară şi respectiv presiunea.

Zonele expuse la perspiraţie cutanată intensă, sau secreţii sebacee abundente, precum şi zona perineală trebuie spălate de câteva ori pe zi, cu săpun moale, cu pH 5,5, apă calduţă şi apoi uscate prin tapotare. Se poate aplica o loţiune sau cremă conţinând lanolină. Nu trebuie lăsate zone de tegument umed, care pot predispune la maceraţie şi iritaţie. Soluţiile conţinând alcool sau săpunurile dure îndepărtează lipidele de la nivelul tegumentului, provocând uscarea şi scăderea rezistenţei cutanate, favorizând infecţiile.

Aplicarea pulberilor fine de talc pe zonele de tegument predispuse la umezire se face într-un strat subţire, uniform, evitând conglomerarea particulelor în mici granule, care se pot constitui în factori abrazivi, în timpul schimbării poziţiei pacientului sau al spasmelor musculare.Trebuie evitate excesul de loţiuni şi aplicarea lor viguroasă, care pot predispune la abraziune, maceraţie şi ulceraţie.

Tegumentele picioarelor trebuie înmuiate în apă călduţă săpunită (nu în detergent) timp de 20 de minute, în scopul efectuării pedichiurii şi îndepărtării zonelor hipercheratozice de la nivelul călcâiului. Unghiile trebuie tăiate drept şi nu prea scurt pentru a nu favoriza suprainfectarea şi dezvoltarea ulterioară de panariţii. Unghia încarnată de la nivelul halucelui poate constitui un factor „trigger" de agravare a spasticităţii.

La pacienţii incontinenţi trebuie acordată o atenţie deosebită tegumentelor regiunii perineale. Cateterele uretrale trebuie cercetate cu regularitate şi schimbate cel puţin săptămânal sau la nevoie. În cazul pierderilor de urină, pe lângă sonda vezicală fixă, pielea se spală imediat cu apă şi săpun şi se menţine uscată. După fiecare scaun, zona perineală este toaletată cu apă şi săpun.

d) **Protecţia tegumentelor împotriva microleziunilor repetate** survenite în cursul transferului (asistat sau efectuat de către pacient).

Trebuie evitate forţele de frecare/forfecare care pot predispune la abraziunea tegumentară, ruperea fibrelor elastice şi de colagen din structura ţesutului tegumentar.

Efectuarea pasivă a transferului (de către kinetoterapeut sau persoanele de îngrijire) implică ridicarea pacientului şi nu tragerea (târârea) pe planurile de sprijin. Personalul de îngrijire trebuie să-şi îndepărteze ceasurile şi bijuteriile pentru a evita lezarea tegumentelor pacientului. Corpul bolnavului trebuie sprijinit cu suprafaţa palmară a mâinilor şi nu cu vârful degetelor. Niciodată nu trebuie folosiţi pantalonii pacientului sau alte haine pentru a realiza ridicarea şi transferul.

În funcţie de nivelul neurologic, pacientul trebuie instruit să realizeze singur manevra de transfer (din pat - pe fotoliul rulant - pe bancheta automobilului), folosind o placă de transfer bine lăcuită sau talcată, pentru a facilita alunecarea.

Evitarea presiunii în dreptul proeminenţelor osoase (sacru, zona trohanteriană, maleolele tibiale - fig. 9).

a) **Posturarea corectă a pacientului, întoarcerea periodică** (în decubit lateral, alternând cu decubitul dorsal) şi evitarea decubitului pe proeminenţele osoase sunt elemente esenţiale în profilaxia escarelor. Pacientul trebuie posturat în aşa fel încât greutatea corporală să fie repartizată pe o zonă cât mai întinsă. Durata perioadei de timp între întoarceri poate creşte treptat la 3 ore (în etapa acută şi subacută) în funcţie de tipul constituţional al pacientului şi toleranţa sa. La fiecare întoarcere, zonele supraiacente proeminenţelor osoase cu risc sunt atent examinate.

Folosirea saltelelor din bucăţi de burete spaţiate la 5-10 cm între ele permite ca zonele predispuse la escare să fie practic menţinute în aer, evitându-se presiunea mecanică. Folosirea saltelelor celulare „antidecubit", umplute cu apă sau cu aer, prevăzute cu dispozitive electronice de modificare secvenţială a presiunilor este utilă, dar nu trebuie abandonată tehnica de întoarcere (la 4-6 ore) şi inspecţia tegumentară sistematică.

Segmentele corpului trebuie aliniate şi posturate fiziologic, folosind perne şi bureţi. O atenţie particulară trebuie acordată plasării unei perne între genunchi,

Scanned with OKEN Scanner

Fig. 9. Escare cu multiple localizări şi grade evolutive diferite, la un pacient tetraplegic C5 tip A, transferat în secţie din altă unitate spitalicească.

atunci când pacientul este în decubit lateral sau chiar pe fotoliul rulant.

După stabilizarea mecanică a focarului de fractură vertebrală, în funcţie de nivelul neurologic lezional, se poate încerca posturarea pacientului în decubit ventral timp de 15-20 de minute; pacienţii cervicali pot avea dificultăţi, datorită modalităţii de respiraţie, de tip diafragmatic. Prezenţa durerilor radiculare poate constitui un factor limitativ pentru decubitul ventral.

b) **Evitarea presiunilor în fotoliul rulant**. Fotoliul rulant este dotat cu o pernă de burete de 10 cm grosime; pernele cu miez de latex (de tip Roho sau Jay), cele din silicon sau cele multicelulare „în fagure de albine" au o calitate superioară, dar au un preţ ridicat. Scopul acestor perne este de a diminua presiunea la interfaţa dintre tuberozităţile ischiatice şi planul fotoliului rulant; pernele trebuie să fie schimbate sau reînnoite la nevoie.

Pacientul trebuie învăţat să se autocontroleze şi să-şi schimbe sistematic poziţia în fotoliul rulant, prin depresurizarea alternativă a zonei ischioanelor. Intervalul de înlăturare sistematică a presiunii este de 15 iar ulterior 20-30 de minute.

Tetraplegicul cu nivel (C7)-C8-T1 sau pacientul paraplegic pot realiza această mişcare independent; îşi ridică trunchiul, timp de 30 de secunde (1 minut), împingându-se în sus cu ajutorul braţelor, având mâinile plasate pe roţile fotoliului. Pacientul trebuie stimulat să-şi creeze un reflex condiţionat; în acest sens au fost imaginate diverse dispozitive electronice de temporizare (care să semnalizeze la fiecare 15-20 de minute necesitatea efectuării manevrei) sau de depistare a presiunilor nocive la interfaţa de sprijin.

Tetraplegicii cu nivel neurologic lezional C5, respectiv, C6 complet nu au tricepsul funcţional, ei se înclină alternativ, de pe o fesă pe alta, sau se apleacă. Pacientul dependent este mobilizat pasiv: kinetoterapeutul se plasează în spatele fotoliului rulant înfrânat în prealabil şi ridică pacientul, apucându-l de antebraţele flectate în prealabil pe piept.

O altă variantă: însoţitorul se plasează în faţa fotoliului rulant înfrânat şi sprijină cu un braţ regiunea superioară a trunchiului pacientului, aplicând o forţă de înclinare, cu cealaltă mână verifică dacă a diminuat presiunea asupra fesei controlaterale.

Scanned with OKEN Scanner

În combaterea escarelor cercetarea fundamentală permite urmărirea modificărilor tisulare la interfaţa de sprijin. Studiul oximetriei transcutanate oferă argumente ştiinţifice obiective, cuantificate, asupra vitalităţii tisulare la nivelul ischioanelor şi a zonei presacrate, stând la baza selecţiei optime a materialelor „antidecubit". Studiile IRM funcţional au demonstrat profundele modificări ale debitului sanguin şi respectiv perturbările arhitectonicii spaţiale tisulare la nivelul maselor musculare de sprijin, supraiacent proeminenţelor osoase.

Folosirea dispozitivelor electronice de stimulare electrică (FES) pentru muşchiul gluteus maximus vizează îmbunătăţirea troficităţii, a tonusului şi vascularizaţiei musculare, având ca efect menţinerea unei „interfeţe de sprijin" naturale, cu rol protector.

Reapariţia sensibilităţii este deosebit de utilă din punct de vedere clinic pentru controlul poziţiei corecte, pentru aranjarea pernelor şi pentru conştientizarea senzaţiei de apăsare pe tegument.

Sfaturi practice pentru evitarea escarelor

Deşi şocante, aspectele următoare pot fi utile, deoarece „o persoană avizată valorează cât doi".

• Escarele înseamnă neglijenţă şi „putrezirea de viu" a unei zone din corp. Escara se poate forma într-o noapte, când pacientul zace neîntors, în fecale sau urină.

• Vindecarea „spontană" poate dura 2-3-4 luni, costă mii de lei, fiind necesare unguente (pe bază de zinc), pansamente speciale (adaptate stadiului evolutiv), perfuzii cu aminoacizi, sânge şi derivate - albumină umană, plasmă, factorul XIII - transglutaminază plasmatică[22], aparatură sofisticată de fizioterapie (lampă cu lumină polarizată, electroterapie - TENS, FES).

• Cazurile severe impun intervenţia chirurgicală reconstructivă, implicit cheltuieli materiale legate de anestezie, actul operator.

• Pe perioda decubitului pe salteaua gonflabilă multicelulară antidecubit, pacientul cronic trebuie să îşi schimbe poziţia la 4-6 ore; este obligatorie îndepărtarea secreţiilor, materiilor fecale, a urinei, toaleta riguroasă.

• Trebuie evitate denivelările de orice fel la nivelul patului, prin îndepărtarea cutelor de la aleză şi cearceaf, îndepărtarea corpilor străini şi a resturilor alimentare din pat.

• Lenjeria de pat, intimă, hainele trebuie să fie curate şi uscate, schimbate ori de câte ori este necesar. Ele vor fi confecţionate din material absorbant, bumbac, trebuie evitate fibrele artificiale (naylon, poliesteri) care împiedică circulaţia aerului şi favorizează menţinerea umezelii.

• Hainele nu trebuie să aibă cute şi pliseuri, iar dispozitivele de închidere trebuie să fie simple şi să nu favorizeze escarele. Trebuie evitate benzile elastice constrictive.

• Încălţămintea trebuie să fie confortabilă şi se recomandă purtarea unui număr mai mare decât cel anterior TVM.

• Se verifică poziţia sondei vezicale pentru a evita posibilele accidente mecanice asupra tractului urinar şi escarele la nivelul regiunii interne a coapselor.

• Înaintea ridicării pacientului se verifică stabilitatea patului şi a fotoliului rulant prin aplicarea frânelor; se înlătură obstacolele, ca de exemplu suporturile laterale pentru braţe.

• Se interzice aplicarea în frison de sticle cu apă fierbinte, acestea pot determina arsuri severe prin leziune termică.

• Nu se aplică perne electrice. Pacientul trebuie să îşi menţină membrele paralizate la depărtare de sistemele de încălzire (sobă, calorifer electric, radiator auto).

• Trebuie asigurată o perfectă funcţionare a instalaţiei de apă caldă, pentru a evita scurgerile de apă fierbinte, nepercepute de către pacient în momentul duşului. Înainte de a introduce pacientul în cadă, trebuie testată temperatura apei de către o persoană sănătoasă.

• Pacientul trebuie sfătuit să nu aplice „în poală" lichide fierbinţi (cana cu ceai sau cafea) sau caustice. Acestea se pot vărsa şi pot produce leziuni chimice şi/sau termice.

• Scrumiera nu trebuie ţinută pe membrele inferioare paralizate, ceaşca de cafea şi scrumiera trebuie aşezate pe o masă separată şi nu pe măsuţa suport cu care sunt dotate unele fotolii rulante.

• Pacientul nu trebuie să stea culcat prea mult timp cu tegumentul neprotejat, pe mesele de operaţie sau

Scanned with OKEN Scanner

pe cele pe care se efectuează radiografii (atenţie la investigarea IRM, laborioasă şi cronofagă).

• Corectarea dezechilibrelor metabolice printr-o terapie dietetică bogată în proteine, calorii, suplimente vitaminice (A, C, E), zinc - cu rol benefic în potenţarea vindecării escarelor. Raţia alimentară zilnică în cazul unei escare severe trebuie să fie de 3 600-4 200 kcal/24 h.

PROFILAXIA ȘI TRATAREA COMPLICAȚIILOR RESPIRATORII ALE TVM CERVICALE; ELEMENTE DE RECUPERARE A CAPACITĂȚII RESPIRATORII

a) **Noţiuni de biomecanică a toracelui**

O dinamică normală a cutiei toracice contribuie la realizarea unei funcţii respiratorii eficiente. Mobilitatea diverselor segmente ale cutiei toracice, precum şi caracterul ritmic al mişcărilor sunt imprimate de contracţiile musculare. Mişcările respiratorii sunt rezultatul a 4 categorii de muşchi.

Muşchii intercostali externi - se inseră pe buza externă a marginilor a două coaste vecine. Fasciculele musculare sunt orientate oblic de sus în jos şi dinapoi înainte.

Muşchii intercostali interni - sunt constituiţi din fascicule cu direcţie inversă cu a precedenţilor. Inserţia se face pe buza internă a marginii superioare a coastei subiacente, sus au dublă inserţie: o parte din fibre se inseră pe buza externă a şanţului costal de pe marginea inferioară a coastei subiacente, iar o altă parte din fibre se inseră pe buza internă a şanţului.

Acţiune - ***intercostalii externi sunt inspiratori; intercostalii interni sunt expiratori.***

Inervaţie - nervii intercostali (ramuri anterioare ale nervilor spinali toracali, originari la nivelul mielomerelor T1-T11).

Diafragma este o formaţiune musculoaponevrotică boltită, orientată oblic de sus în jos şi dinainte înapoi, care desparte cavitatea toracică de cavitatea abdominală. Forma sa boltită explică învaginarea abdomenului în cavitatea toracică.

Contracţia diafragmei măreşte cele trei diametre ale toracelui. În timpul contracţiei, fibrele muşchiului iau în acelaşi timp punct fix pe coaste, coborând centrul tendinos şi punct fix pe centrul tendinos, ridicând coastele şi sternul. Totodată muşchiul contractat împinge viscerele în jos şi înainte, astfel că pereţii abdomenului se destind la fiecare inspiraţie. În expir diafragma se relaxează şi urcă spre cavitatea toracică, iar viscerele îşi reiau poziţia iniţială.

Diafragma intervine în importante acte fiziologice: râs, sughiţ, căscat, şi creşte presa abdominală, favorizând micţiunea, defecaţia, voma, expulzarea fătului din uter. Diafragma reprezintă o barieră ce împiedică organele abdominale să pătrundă în torace sub influenţa presiunii abdominale. Inervaţie: nervii frenici (origine la nivelul mielomerelor C3-C5).

În cazul unui pacient tetraplegic cu nivel lezional C1-C5 diafragma va fi paralizată parţial sau complet, ducând la insuficienţă respiratorie neurogenă. În cazul leziunii cervicale înalte (rostral de mielomerul C3) este necesară canularea traheei şi asistarea mecanică a respiraţiei sau pacemaker pe nervii frenici (cu efect net superior asupra vorbirii, diminuarea riscului de infecţii şi uşoară ameliorare a calităţii - mizerabile - a vieţii)[201]. Muşchii accesori localizaţi la nivelul gâtului sunt inervaţi de nervii spinali, originari la nivelul mielomerelor C1-C3. Rolul lor fiziologic constă în ascensionarea cutiei toracice, participând la mişcarea de inspiraţie amplă (forţată), dar nu suficient pentru a asigura un inspir profund.

Muşchii abdominali sunt inervaţi de nervii toracali T6-L1, fiind esenţiali în expiraţia forţată şi tuse. Contracţia presei abdominale ascensionează forţat bolta diafragmatică şi expulzia cu putere a aerului din arborele bronşic.

Stimularea electrică a musculaturii abdominale, cu frecvenţă de 40 Hz, tren de impulsuri cu durata de 300 μs şi intensitate 40 - 80 mA, în cazul unui pacient C3/C4 tip A dependent de ventilator, determină un efect favorabil asupra fenomenelor de hipotensiune arterială (curentul de 40 mA) şi, respectiv, ameliorează volumul expirator maxim de la 275 la 425 l/min, implicit redobândirea capacităţii de a tuşi (la stimuli cu intensitatea de 80 mA)[36,105].

Scanned with OKEN Scanner

b) **Profilul evolutiv al funcţiei respiratorii post-TVM**

În stadiul acut posttraumatic, în cursul primelor zile post-TVM cervical, capacitatea vitală (CV) este mult prăbuşită, datorită expansiunii ascendente a edemului medular. La pacientul tetraplegic, forţa şi volumul inspirator sunt diminuate, capacitatea expiraţiei forţate şi respectiv generarea unei presiuni pozitive intratoracice sunt abolite.

În primele 3-5 săptămâni capacitatea respiratorie vitală urmează o ameliorare rapidă, cu o dinamică lent progresivă, până la 5 luni post-TVM. Substratul fiziopatologic al ameliorării este reprezentat de către reducerea edemului mielic, apariţia spasticităţii musculaturii intercostale (cu reducerea consecutivă a mişcărilor paradoxale), precum şi o posibilă reinervaţie.

În stadiul cronic al TVM, CV diferă mult, de la valori de 100% la pacientul paraplegic, până la diminuarea cu 30%-50%, în funcţie de nivelul neurologic lezional C5-C8.

În condiţiile disfuncţiei respiratorii, tusea şi expectoraţia sunt ineficiente, are loc retenţia secreţiilor traheobronşice, posibil atelectazia unui (unor) lob(-i) pulmonar(-i), pacientul devine hipoxic, anxios, se agravează fenomenele de insuficienţă respiratorie restrictivă[105,133,154,235,241,249].

c) **Efectul posturii asupra dinamicii respiratorii**

Pacientul cervical suportă dificil (maxim 15-30 de minute) posturarea în decubit ventral, impusă de menajarea zonelor sacrate şi trohanteriene, în condiţiile prezenţei escarelor multiple. În decubit ventral, presiunea exercitată asupra viscerelor abdominale deplasează cranial diafragma, perturbând procesul inspiraţiei. Schimbarea frecventă, sistematică, a posturii pacientului este benefică pentru funcţia respiratorie, permiţând drenajul postural al secreţiilor din arborele respirator, prevenirea atelectaziei pulmonare.

În condiţiile verticalizării pacientului tetraplegic, flacciditatea musculaturii abdominale facilitează visceroptoza splanhnică, antrenând tracţionarea diafragmei la nivelul porţiunii inferioare a cuştii toracice şi respectiv o nouă poziţie de pornire în momentul inspiraţiei. Contracţia diafragmei determină o mişcare paradoxală a ultimelor coaste, care sunt antrenate către linia mediană, cu diminuarea consecutiv a diametrului transversal al cutiei toracice (în mod fiziologic, ultimele perechi costale sunt ridicate, antrenând augmentarea diametrului lateral).

Folosirea centurii elastice abdominale (lombostat, „burtieră") reduce modificările CV survenite în poziţia verticală. Proprietăţile elastice ale centurii abdominale nu trebuie să perturbe mişcările cutiei toracice.

d) **Principii generale ale fizioterapiei respiratorii; asistarea tusei şi expiraţia forţată**

Actul fiziologic al tusei constă într-o inspiraţie profundă urmată de o expiraţie forţată cu glota închisă, urmată de deschiderea bruscă a glotei, cu continuarea efortului expirator. Forţele generate în cursul actului fiziologic de expiraţie şi tuse nu sunt consecinţa contracţiei active a musculaturii, ci rezultatul reculului elastic al energiei înmagazinate de structurile compliante toracopulmonare. Muşchii presei abdominale contribuie prin contracţie activă la eficacitatea tusei şi a expectoraţiei.

Eficacitatea tusei depinde de velocitatea lineară a coloanei de aer în căile aeriene. În condiţiile unui volum pulmonar mare, tusea antrenează secreţiile din căile aeriene mari. Velocitatea redusă este mai eficace pentru drenarea căilor aeriene mici. În funcţie de nivelul neurologic lezional şi tipul leziunii cervicale (completă, incompletă) pacienţii mai pot conserva capacitatea de a tuşi, cu eficacitate redusă, intens perturbată, atât în faza acută, cât şi în etapa de sechelar TVM.

Datorită paraliziei musculaturii abdominale, tetraplegicul nu are o CV pulmonară înaltă, nu este capabil să tuşească eficient.

Fizioterapia toracică vizează menţinerea şi ameliorarea funcţiei respiratorii prin:

- mobilizarea secreţiilor traheobronşice (tapotament toracic) şi favorizarea expectoraţiei („tuse" asistată);
- reducerea obstrucţiei căilor aeriene;
- îmbunătăţirea ventilaţiei şi a schimburilor gazoase.

Exerciţiile respiratorii sunt utile în scopul menţinerii complianţei pulmonare. Tehnicile de fizioterapie respiratorie trebuie începute cât mai curând posibil. Programul constă în (cel puţin) două şedinţe zilnice de

Scanned with OKEN Scanner

exerciţii respiratorii de tip diafragmatic, tapotament toracal şi expectoraţie asistată. Se insistă asupra confortului şi relaxării pacientului, cu evitarea eforturilor excesive. Folosirea vocalizării (în special a vocalelor „o, a" şi respectiv silabei „om, aum" preluate din tehnicile de yoga), controlul vizual reprezintă mijloace de feed-back utile în autocontrol, compensând pierderea sensibilităţii mioartrokinetice la nivel toracal.

Când starea pacientului o permite se pot alcătui programe de antrenament ale musculaturii respiratorii, folosind diverse spirometre - dispozitive ce creează rezistenţă la fluxul de aer, în care pacientul suflă şi ridică o bilă uşoară, la o înălţime proporţională cu velocitatea volumului de aer expirat.

Recuperarea capacităţii inspiratorii la tetraplegic antrenează implicit şi ameliorarea posibilităţii de a tuşi eficient[133]. Aplicarea unui program de anduranţă inspiratorie la pacientul cervical cu nivel C3-C7 determină augmentarea performanţelor aerobice[242]. Fizioterapeutul asistă expectoraţia, suplinind funcţia musculaturii toracoabdominale paralizate, prin realizarea unei presiuni crescute infradiafragmatic. Terapia profilactică trebuie aplicată în 3-4 şedinţe zilnic, cel puţin în primele două săptămâni de la traumatism. Ulterior metoda este aplicată de 2 ori pe zi, până când pacientul este verticalizat în fotoliul rulant şi este capabil să tuşească independent.

Pacientul este poziţionat în decubit dorsal sau lateral, terapeutul îşi plasează antebraţul transversal la nivelul regiunii superioare a abdomenului pacientului, mâna fiind mulată pe curbura cutiei toracice, la nivelul rebordului costal. Cealaltă mână este plasată în punctul diametral opus al hemitoracelui. Pacientul este rugat să tuşească iar kinetoterapeutul execută simultan o presiune bruscă asupra abdomenului superior şi a bazei toracelui. Metoda este indicată în special în decubit lateral.

O altă variantă constă în aplicarea ambelor palme asupra porţiunii inferioare a cutiei toracice şi respectiv a regiunii abdominale superioare. Terapeutul nu flectează antebraţele şi execută un cuplu de forţe simetrice aplicate brusc, îndreptate către în sus şi înăuntru, în momentul tentativei de tuse. În condiţiile în care sputa este foarte vâscoasă sau pacientul are un torace voluminos, ori oboseşte uşor, se indică asistarea expectoraţiei simultan de către doi kinetoterapeuţi. Aceştia se plasează pe părţile laterale ale patului, asezându-şi antebraţele transversal pe cutia toracică şi abdomenul superior (în dreptul diafragmei). Pacientul este îndemnat să tuşească iar personalul medical comprimă toracele. Succesul metodelor este condiţionat de conjugarea simultană a eforturilor pacientului şi ale kinetoterapeutului. Forţa aplicată trebuie să fie suficient de mare spre a împinge sputa în bucofaringe.

Presiunea nu trebuie aplicată exclusiv asupra peretelui abdominal, deoarece leziunea acută vertebromedulară se asociază cu ileus paralitic, leziuni viscerale traumatice, ori ulcer gastric. Metoda este contraindicată în cazul leziunilor asociate ale cutiei toracice (politraumatism cu fracturi toracice asociate).

Manevra nu trebuie să provoace dureri sau mobilizarea focarului de fractură cervicală. La pacienţii operaţi este obligatorie aplicarea gulerului Philadelphia (chiar în condiţiile unei osteosinteze mixte - grefon intersomatic stabilizat cu placă metalică şi şuruburi). Prezenţa haloului-vestă face extrem de dificilă asistarea expectoraţiei. Aceleaşi manevre sunt indicate în cazul care pacientul se „îneacă" (se asfixiază cu un rest alimentar).

Odată cu mobilizarea pacientului în fotoliul rulant, trebuie să fie învăţat să tuşească fără a fi asistat, folosind presiunea exercitată de către musculatura abdominală.

Pacientului tetraplegic C6 cu leziune completă, mobilizat în fotoliul rulant, îşi plasează cotul flectat în spatele suportului pentru braţe, în timp ce celălalt membru superior prinde ipsilateral prin tenodeză suportul pentru braţe. Pacientul se apleacă până când toracele este comprimat pe coapse sau pe abdomen (dacă este voluminos).

Pacientul cu leziune completă C7 se „ancorează" trecându-şi unul dintre membrele superioare peste spătarul fotoliului rulant. Presiunea este exercitată asupra abdomenului prin intermediul celuilalt antebraţ flectat, în timp ce pacientul execută o mişcare de flexie a trunchiului.

La pacientul mobilizat în fotoliul rulant, kinetoterapeutul se plasează în spatele fotoliului şi aşează mâinile în jurul peretelui abdominal superior şi a rebordurilor costale. Condiţia esenţială, premergă-

Scanned with OKEN Scanner

toare tusei independente sau asistate, o reprezintă imobilizarea roţilor din spate şi ancorarea lor prin plasarea lângă un perete sau prin prehensiunea exercitată de către o persoană.

Complicaţiile respiratorii sunt rezultatul retenţiei secreţiilor, care antrenează atelectazia unui lob sau segment, şi a infecţiilor virale sau bacteriene. Secreţiile din nazofaringe şi respectiv din arborele traheobronşic se acumulează în regiunea superioară a traheei. În decursul a 2-3 zile nu apar probleme, totuşi la sfârşitul unei săptămâni pacientul are dispnee, inspiraţia devine laborioasă (insuficienţă respiratorie) datorită stagnării secreţiilor în profunzimea arborelui bronhoalveolar. Pacientul devine febril prin dezvoltarea unei atelectazii pulmonare sau a bronhopneumoniei.

Este important ca pacientul să tuşească de câteva ori pe zi, să-şi „cureţe gâtlejul" (bucofaringele şi laringele) chiar când toracele nu pare încărcat. În prezenţa unor secreţii traheobronşice abundente este esenţială evacuarea acestora prin manevre de tuse asistată, efectuate - la nevoie - chiar din oră în oră, pe parcursul a 24 de ore sau/şi aspirarea mecanică a secreţiilor traheobronşice. Secreţiile vâscoase se pot fluidifica cu ser fiziologic călduţ, nebulizat şi apoi aspirate cu bronhoscopul. Fluidificarea secreţiilor traheobronşice se poate efectua cu acetilcisteină (ACC, Fluimucil) pe cale generală (per os, injectabil i.m. sau i.v. în perfuzie), ori administrat local sub formă de aerosoli inhalaţi. Este esenţială buna cooperare între pacient şi terapeut; modul administrării este guvernat de regulă „puţin şi des" pentru a nu obosi pacientul. Şedinţa de administrare a aerosolilor este întreruptă de manevrele de tuse şi expectoraţie asistată.

În cazul reducerii PO_2 este necesară administrarea de O_2 pe mască. Pasajul oxigenului se face printr-un vas steril, cu ser fiziologic (slab alcoolizat). În cazuri selecţionate se administrează terapie bronhodilatatoare, corticoizi şi antibiotice.

Infecţia acută virală a căilor respiratorii superioare survenită la un tetraplegic C5 mobilizat impune păstrarea repausului la pat câteva zile, pentru a evita scurgerea secreţiilor nazofaringiene în arborele respirator şi suprainfecţia bacteriană consecutivă. Este recomandată vaccinarea antigripală, anual, a sechelarilor TVM, în special a persoanelor peste 65 de ani si a tetraplegicilor.

În cazul pacienţilor sechelari TVM este frecventă incidenţa **pneumoniei** cu germeni multirezistenţi (ca de exemplu *Pseudomonas*, bacterie extrem de virulentă), la care pacienţii cu TVM sunt predispuşi datorită frecventelor administrări de antibiotice (de exemplu pentru cura ITU recidivate) sau multiplelor spitalizări, în cursul cărora există riscul ca pacientul să fie invadat cu germeni de spital multirezistenţi (infecţii iatrogene, nosocomiale). Pseudomonas este rezistent la mare parte dintre antibiotice şi determină o rată înaltă de mortalitate. Pneumonia la persoanele cu TVM reprezintă o urgenţă majoră, ce trebuie tratată activ, cu antibiotice intravenoase, conform antibiogramei.

În populaţia generală, pe de altă parte, **pneumonia** este responsabilă de mai puţin de 3% din totalitatea deceselor (cauzele majore fiind reprezentate de bolile cardiovasculare, cancere şi AVC) (fig. 10).

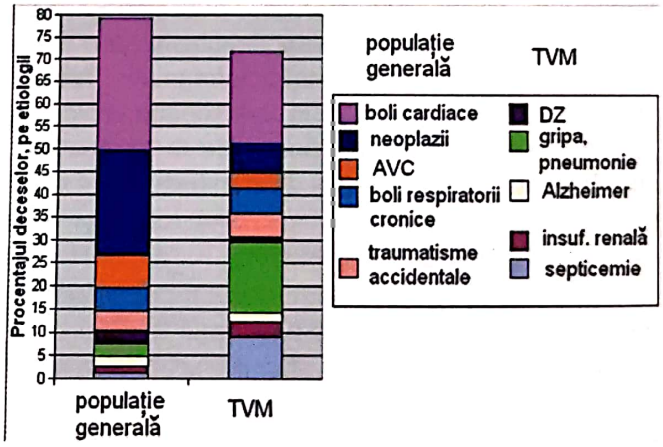

Fig. 10. Cauze de mortalitate în populaţia generală şi la pacienţii cu TVM (modificat şi prelucrat după E Garshick şi colab., 2005[85]). Principalele cauze de morbiditate şi deces la sechelarii TVM sunt reprezentate de pneumonie, tromboembolie pulmonară, urmată de bolile cardiace şi sepsis (după SP Burns şi colab., 2004[48]).

Alte situaţii patologice care afectează funcţia respiratorie a pacientului spinal:

- **Ileusul gastric şi dilataţia gastrică**. Semnele iniţiale ale acestei complicaţii, deseori decelată de către fiziokinetoterapeut, sunt reprezentate prin: distensia abdominală sau/şi dificultate la respiraţie (dispnee). Acestea pot accentua fenomenele de

insuficienţă respiratorie restrictivă. Asistarea tusei trebuie efectuată cu prudenţă, în scopul evitării regurgitării produselor biologice vomate şi a aspiraţiei acestora în arborele traheobronşic.

• La pacienţii cerebrolezaţi, procedurile de fizioterapie (întoarcerea, tusea şi aspirarea traheobronşică) trebuie adaptate, pentru a evita accentuarea presiunii intracraniene. Alcătuirea programului se face la indicaţia medicului. Lipsa de cooperare a pacientului poate determina apariţia complicaţiilor.

• Tratamentul **sedativ** poate **deprima respiraţia**.

• **Fracturile costale:** prezenţa leziunilor osoase ale cutiei toracice impune precauţii deosebite în cursul manevrelor de fizioterapie toracorespiratorie, datorită riscului complicării cu pneumotorax sau cu leziuni penetrante în parenchimul pulmonar sau hepatic.

• Fracturile duble ale arcurilor costale pot determina plastron costal, cu perturbări severe ale dinamicii respiratorii, mişcări paradoxale ale cutiei toracice.

• **Embolia (gazoasă ori cu material lipidic)** poate surveni în fracturile membrelor inferioare.

Diagnosticul este susţinut de următoarele semne clinice:

- anxietate, stare confuzivă cu alterare progresivă a conştienţei;
- alterarea concentraţiei gazelor sanguine;
- rash, peteşii;
- hemoragii retiniene.

Tratamentul de urgenţă constă în administrarea de oxigen şi corticoterapie.

• Sindromul de **apnee în cursul somnului** (SAS). În populaţia generală, incidenţa este de 3-4% la bărbat şi respectiv 1-2% dintre femei; obezitatea este factorul de risc principal. SAS reprezintă o complicaţie importantă întâlnită de 10 ori mai frecvent la sechelarii TVM, în comparaţie cu populaţia generală, respectiv la 55% dintre bărbaţi şi la 20% dintre femeile cu TVM. Aproximativ 40% dintre tetraplegici suferă de SAS, în special tetraplegicul cronic, cu leziune desupra mielomerului C5 (chiar incomplet), cu o lungă istorie a bolii, în particular în cazul bărbatului vârstnic, obez, cu gâtul gros, la care se asociază medicaţie cardiovasculară, baclofen sau medicaţie hipnotică[230]. Pacienţii se plâng de somnolenţă excesivă diurnă, au disfuncţii cognitive (perturbarea capacităţii de concentrare şi gândire logică, care interferă negativ cu învăţarea şi complianţa la programul de kinetoterapie) sau/şi „sforăie groaznic" în cursul nopţii. Somnul nocturn este întrerupt de zeci-sute de ori.

Mortalitatea este mare în primul an după TVM. În epoca actuală, insuficienţa renală nu mai este cauza principală de exitus, ca în epoca preantibioticelor, când pacienţii decedau deseori în cursul primei luni după TVM, majoritatea din cauza complicaţiilor ITU. Complicaţiile pulmonare reprezintă cauza majoră de morbiditate şi mortalitate, în special în cazul leziunilor spinale înalte. Riscul decesului de cauză embolică pulmonară (TEP), în primul an după TVM, este de peste 200 de ori mai mare, faţă de populaţia generală[85] (vezi fig. 10).

Trebuie subliniat faptul ca TEP nu este exclusiv apanajul etapei acute sau postacute, episoade embolice recurente putând surveni repetitiv, la pacientul tetraplegic cu leziune de tip A. Simptomatologia se manifestă clinic prin cefalee, accentuarea dispneei, tahipnee, anxietate, confuzie, hipotensiune arterială severă, asociată cu probe paraclinice alterate (pH sanguin 7,41, creşterea PCO_2), etalate pe durate de zeci de ani, ducând în final la fenomene de insuficienţă cardiopulmonară, hipertensiune pulmonară cronică şi hipertrofie ventriculară dreaptă. Studiul patului vascular pulmonar poate decela fenomene obliterative tromboembolice microscopice, cronologic diferite (cu vârste variabile - zile, ani), la nivelul arterelor pulmonare medii şi mici[82].

MANAGEMENTUL HIPOTENSIUNII ARTERIALE ORTOSTATICE (POSTURALE)

Hipotensiunea arterială posturală, ortostatică (hTAO) reprezintă o complicaţie frecvent observată la pacienţii cervicali şi toracali înalţi, ce survine în cursul primei[223] (primelor 2-3) luni după TVM, manifestă clinic în stadiul subacut, reprezentând un impediment important în procesul de recuperare.

Scanned with OKEN Scanner

hTAO survine la 73,6% din totalul pacienţilor care sunt supuşi la tratamentul fizioterapic[124] manifestându-se clinic sub formă de:

- oboseală;
- slăbiciune;
- cefalee;
- ameţeli;
- vedere tulbure („ceaţă"/„văl pe ochi");
- greţuri;
- dureri nucale[61,63,244];
- paloare cutaneomucoasă.

Obiectivarea fenomenului de hTAO se realizează prin manometrizarea valorilor TA, înregistrându-se prăbuşirea cu cel puţin 20/10 mmHg a valorilor presionale sistolo-/diastolice, în decursul a 3 minute de posturare în dispozitivele de standing (ori verticalizare la spalier) sau după ridicarea cu mai mult de 60° pe masa basculantă, cu sau fără apariţia simptomelor clinice[158].

În prezent se cunosc numeroase metode nonfarmacologice de management al hTAO: stimulare electrică funcţională (FES) la nivelul membrelor inferioare[10,54,72,74] sau la nivelul musculaturii abdominale, aplicarea unor ciorapi elastici sau dispozitive ortetice cu presurizare hidraulică, compensatoare a circulaţiei[117,140], aplicarea unor dispozitive de presurizare la nivel abdominal, bio-feedback, diverse proceduri de kinetoterapie (contracţii izometrice efectuate cu membrele superioare, la pacientul paraplegic) exersate la efort submaximal[158], respectiv maximal, determină creşterea toleranţei hidrostatice în ortostatism. Trebuie subliniate beneficiile verticalizării progresive la masa basculantă, metodă uşor de aplicat şi cu posibilitate imediată de corectare a fenomenelor de deposturare hemodinamică, implicit de stimulare proprioceptivă a centrului lombar de automatism locomotor.

Metodele farmacologice sunt relativ paupere, reprezentate prin suplimentarea regimului alimentar cu sare de bucătărie (eventual asociată cu mineralocorticoizi), aport exogen de xantine (cofeină, theină) sau efedrină, administrată cu 20 de minute înaintea programului de kinetoterapie.

PROFILAXIA ŞI TRATAREA DISREFLEXIEI AUTONOME URMATE DE POSIBILE ACCIDENTE CARDIOCEREBROVASCULARE, COMPLICAŢIE SPECIFICĂ TVM CU LOCALIZARE ÎNALTĂ

Disreflexia autonomă (DA) reprezintă o urgenţă medicală, o complicaţie potenţial letală, întâlnită la pacienţii cu traumatism vertebromedular - tetraplegie sau paraplegie înaltă, cu nivel neurologic lezional situat deasupra mielomerului T6. Datorită faptului că este un sindrom întâlnit exclusiv în cazul TVM, majoritatea medicilor nu sunt familiarizaţi cu această condiţie patologică.

DA reprezintă un sindrom caracterizat prin ascensiunea paroxistică a valorilor tensiunii arteriale, ca urmare a descărcării neinhibate, dezechilibrate a neuromediatorilor simpatoadrenergici. Ca rezultat al puseului de HTA pot surveni accidente cardiovasculare (hemoragie retiniană sau cerebrală[20,245], AIT sau stroke ischemic, encefalopatie hipertensivă[55], convulsii sau infarct miocardic).

DA poate surveni după 4-6 luni de la TVM, în etapa reapariţiei reflexelor spinale, prin disiparea fazei de şoc medular; este posibilă apariţia precoce la 2 luni sau tardivă la 10-12 ani post-TVM.

Incidenţa raportată în literatură este estimată la 48-90% dintre pacienţii cu TVM[20] cu leziune deasupra mielomerului T6. Rareori fenomenul se poate întâlni chiar şi la pacienţii cu paraplegie cu nivel neurologic lezional la T7-T10.

Fenomenele clinice pot surveni cu o frecvenţă variabilă, repetate de câteva ori zilnic, până la episoade spaţiate la intervale de câţiva ani. Datorită particularităţilor anatomice ale aparatului urinar şi a raportului de 4:1 între pacienţii cu TVM, sindromul DA este întâlnit predominant la sexul masculin. Nu au fost documentate relaţii epidemiologice între vârsta pacientului şi apariţia DA.

Substratul fiziopatologic al DA este reprezentat de răspunsul exagerat al sistemului nervos autonom la un

Scanned with OKEN Scanner

stimul trigger specific, localizat infralezional. Fenomenele pot surveni odată cu reapariţia reflexelor mielice, redobândirea reflexelor sacrate, augmentează posibilitatea declanşării DA. Impulsurile ascendente (predominant algice) de la nivel infralezional stimulează neuronii sistemului autonom simpatic de la nivelul cordoanelor mielice intermediolaterale, determinând eliberarea brutală a neuromediatorilor (norepinefrină, dopamină). Datorită întreruperii integrităţii morfofuncţioanale a măduvei, centrii vegetativi simpatici situaţi între mielomerele T5-L2 funcţionează aberant, neinhibaţi de către centrii ierarhici bulbari. Rezultă vasoconstricţie arterială severă la nivel cutanat şi splanhnic, cu ascensiune tensională brutală, cefalee atroce, piloerecţie, paloare cutanată.

Reflexele vasomotorii parasimpatice ale trunchiului cerebral încearcă să contrabalanseze puseul tensional prin hipertonie vagală compensatorie, cu bradicardie şi transpiraţii profuze.

Datorită absenţei sensibilităţii infralezionale, pacienţii cu TVM pot manifesta DA cu simptomatologie minoră, în condiţiile unor situaţii patologice complexe, precum abdomenul acut, fractura oaselor lungi, unghia încarnată. Deseori subiecţii cu TVM au uroculturi pozitive asimptomatice, la unii pacienţi acest elment poate constitui factorul declanşator pentru DA. Unii subiecţi par a fi predispuşi, stimuli minori putând declanşa DA, la alţii fenomenul se produce numai în urma supradistensiei vezicii urinare. Leziunea spinală completă predispune la un tablou clinic de gravitate majoră.

Stimulii iritativi care provoacă disreflexia autonomă[20] sunt sintetizaţi mai jos:

1. *Distensia sau iritaţia vezicii urinare (mai frecvent):*

- Blocarea (înfundarea) sondei urinare şi distensie vezicală consecutivă.
- Supraumplerea pungii colectoare de urină.
- Infecţia tractului urinar.
- Non-complianţa la programul de cateterizare vezicală intermitentă.
- Manevre medicale - explorarea cistoscopică sau urodinamică.
- Contenţia prea strânsă pe coapsă a pungii colectoare de urină.
- Litiaza vezicală sau renală.
- Dissinergia detrusor-sfincteriană.
- Infecţia sau inflamaţia testiculelor (orhita, epididimita).
- Compresiunea prelungită asupra testiculelor (pacient aşezat în fotoliul rulant, comprimând scrotul).

2. *Distensia sau iritaţia colonului:*

- Constipaţia şi distensia rectală în cursul programului de defecaţie asistată prin tuşeu rectal (stimulare digitală).
- Hemoroizii, fisura anală.
- Investigaţii invazive.

3. *Afecţiuni cutanate:*

- Escare.
- Tăieturi, abraziuni.
- Unghia încarnată.
- Arsura (solară, prin apă fierbinte, scrum de ţigară).
- Degerătura.

4. *Abdomenul acut sau alte condiţii patologice:*

- Ulcerul gastric.
- Apendicita.
- Peritonita.
- Litiaza biliară
- Explorări medicale invazive.

5. *Activitatea sexuală:*

La bărbat:

- Ejacularea.
- Hiperstimularea regiunii pelvine (recoltare de material seminal prin aplicarea unui vibrator pe frenulum sau prin electrostimulare transrectală).
- Boli cu transmitere sexuală.
- Stimularea electrică a nervului pudendal[207].

La femeie:

- Contracţii uterine (crampele menstruale).
- Maladii infecţioase şi inflamatorii (vaginita, inflamaţii ale pevisului, uterului şi ale ovarelor).
- Aplicarea unor stimuli intenşi la nivelul regiunii pelvine (vibrator).
- Boli cu transmitere sexuală.

6. *Travaliul şi naşterea* (expulzarea fătului). Două treimi dintre gravidele cu TVM cu nivel neurologic deasupra mielomerului T6 suferă de DA.

7. *Alte cauze:*

- Manevre de tuse şi expectoraţie asistate.

Scanned with OKEN Scanner

- Fracturi, osificare ectopică (paraosteoarticulară).
- Fluctuaţii termice - căldura sau frigul excesive.
- Tromboflebita venoasă profundă, asociată sau nu cu tromboembolie pulmonară.
- Înţepături de insecte.
- Contactul cu obiecte grele sau ascuţite.
- Durerea.
- Încălţămintea sau îmbrăcămintea prea strâmte.
- Excesul de alcool sau cofeină.
- Folosirea drogurilor.
- Intervenţii chirurgicale sau proceduri diagnostice invazive.
- Expansiunea cavităţii siringomielice.
- Disfuncţia pompei cu baclofen[243].

Episodul de DA poate debuta cu o simptomatologie redusă (transpiraţii profuze la nivelul extremităţii cefalice şi ascensiune tensională moderată 120/80-140/90), cu evoluţie rapid progresivă în decursul primelor 1-2 minute, până la completarea tabloului clinic, cu hipertensiune severă (200/100 mmHg) şi apariţia complicaţiilor (convulsii, accidente cardiocerebrovasculare, ischemice sau hemoragice – vezi fig. 11 -, leucoencefalopatie posterioară cu cefalee şi amauroză brutală, reversibilă de obicei, sau chiar deces). Simptomatologia poate fi variabilă de la un individ la altul sau de la un moment la altul în cursul unui puseu de DA:

- cefalee atroce;
- obstruare nazală (senzaţia de nas înfundat);
- tulburări de vedere;
- greaţă (secundar stimulării parasimpatice vagale);
- macule eritematoase pe faţă şi decolteu, *deasupra* nivelului lezional;
- transpiraţii profuze;
- tegumente reci, palide, lipicioase *sub* nivelul lezional;
- piloerecţie („piele de găină") *sub* nivelul leziunii spinale;
- accentuarea spasticităţii;
- bradicardie sub 60 pe minut sau tahicardie;
- hipertensiune arterială;
- frisoane în absenţa febrei;
- anxietate;
- dispnee.

Deoarece la tetraplegic TA de repaus este în jur de 90/60, creşterea valorilor TA în intervalul de 120/80-140/90 sugerează DA, în cazuri severe TA poate atinge 200/110 mmHg. Demersul diagnostic al sindromului de DA implică diferenţierea de hipertensiunea esenţială şi respectiv feocromocitom.

Tratamentul DA constă în identificarea şi îndepărtarea cât mai rapid a factorilor declanşatori. Această măsură este urmată de reducerea promptă a valorilor tensionale şi încetarea transpiraţiei profuze, fără a necesita intervenţia farmacologică. Ridicarea şi menţinerea pacientului în poziţie şezând favorizează derivarea şi stagnarea unui volum de sânge la nivelul trenului inferior, suficient cât să îndepărteze riscul la nivel cerebral sau cardiac.

Semnele încetării episodului de DA sunt:

- Reducerea sau oprirea sudoraţiei. Pacientul trebuie şters (tamponat) frecvent, pentru a sesiza dacă reapare transpiraţia.
- Scăderea rapidă (imediat) a valorilor TA, după înlăturarea factorului declanşator. Dacă sunt valori foarte mari este necesar un interval de o oră sau mai mult pentru a se reveni complet la cifrele uzuale de repaus.

Tratamentul curativ al DA:

- *Depistarea şi îndepărtarea factorilor declanşatori:*

- controlarea permeabilităţii cateterului vezical, înlăturarea factorilor mecanici externi (cudarea compresivă a sondei);
- golirea pungii colectoare de urină;
- înlocuirea imediat a sondei vezicale obstruate;
- dacă DA este declanşată de manevra de cateterizare vezicală intermitentă, acţiunea trebuie finalizată prin drenarea lentă a vezicii, pentru a evita spasmele vezicale. Evacuarea bruscă a unui volum mare de urină poate provoca hipotensiune arterială, în cazul asocierii unui agent farmacologic hipotensor sau determină hematurie ex-vacuo. Folosirea unui gel cu xilină reduce aferenţele senzitive şi relaxează sfincterul, facilitând sondajul vezical;
- dacă DA este declanşată de manevra de stimulare digitală rectală, acţiunea trebuie oprită până la disiparea simptomatologiei clinice. Folosirea unui unguent cu anestezic suprimă aferenţele senzitive şi relaxează sfincterul anal. În cazul constipaţiei cu feca-

Scanned with OKEN Scanner

loame dure, acestea se fărâmiţează. Se preferă declanşarea defecaţiei reflexe prin masaj abdominal, nu prin tuşeu anal;

- desfacerea hainelor strânse;
- căutarea trigger-ului (escară, unghie încarnată).

• *Ridicarea pacientului în poziţie şezând.*

• *Intervenţia farmacologică:* în cazul nedepistării factorului incriminat, se administrează de urgenţă un agent hipopresor - Nifedipină 10 mg (tableta se sfărâmă în dinţi şi se ţine sublingual) sau Nitroglicerină 1/150 sublingual, Clonidină 0,1-0,2 mg p.o., Hidralazină 10-20 mg i.m./i.v.

De reţinut:

• Dacă TA are valori de 200 mmHg fără o cauză evidentă se administrează Nifedipină 10 mg. Dacă valorile TA se menţin ridicate, după 30-60 de minute se repetă administrarea dozei de 10 mg Nifedipină.

• Nifedipina administrată sublingual poate fi absorbită incomplet, se preferă masticarea şi înghiţirea medicamentului.

• Nifedipina trebuie folosită cu prudenţă la pacientul vârstnic.

• În cursul episodului de DA, valorile TA pot fluctua rapid, în consecinţă TA trebuie atent monitorizată (supraveghere la 2-5 minute) până la stabilizare.

Indicaţia pentru intervenţia farmacologică este reprezentată de valorile tensiunii sistolice de 120 mmHg la sugar şi copilul mic sub 5 ani, 130 mmHg la copilul de 6-12 ani şi 140 mmHg la adolescent şi adult.

Datorită problemelor complexe legate de impotenţă, pacientul cu TVM foloseşte deseori sildenafil. Trebuie evitată medicaţia conţinând nitraţi (nitroglicerină, isosorbid dinitrat, nitroprusiat de sodiu) în cazurile administrării de Viagra® în ultimele 24 de ore. În acest caz tratamentul puseului acut de disreflexie autonomă se poate realiza cu prazosin sau captopril, agenţi hipopresori cu efect instalat rapid (sub 30 de minute) şi durată scurtă de acţiune (timp de înjumătăţire de 2-4 ore). Apreciem faptul că măsurile de profilaxie a DA sunt esenţiale.

Măsurile de profilaxie a DA:

• Program de întoarcere sistematică şi regulată în pat, depresurizarea zonei ischiatice la pacientul în fotoliu rulant pentru a evita apariţia escarelor.

• Evitarea leziunilor prin combustie (interzicerea expunerii prelungite la soare, supravegherea temperaturii apei de baie, manevrarea cu grijă a cafelei fierbinţi şi a scrumului de ţigară).

• Respectarea cu stricteţe a programului de evacuare rectală (nu se admite spaţierea defecaţiei la mai mult de 3 zile).

• Supravegherea igienei şi a permeabilităţii sondei vezicale.

• Respectarea programului riguros de cateterizare vezicală intermitentă. Renunţarea la manevra de declanşare a micţiunii prin percuţia suprapubiană („tapping").

• Dieta echilibrată şi aportul adecvat de fluide.

• Complianţa la schema terapeutică prescrisă.

• Educaţia sanitară a persoanelor la risc, referitor la simptomatologie, măsurile de prim ajutor şi de profilaxie.

• Folosirea unui „card" personalizat ce conţine explicaţii referitoare la aspectele de patologie specifice TVM şi DA.

• Pacientul să aibă la îndemână câteva tablete de Nifedipină.

• Investigarea sistematică a pacienţilor cu episoade recurente de DA.

• Evoluţia sarcinii la pacienta cu TVM cervicotoracal înalt trebuie abordată în echipa interdisciplinară, cu elaborarea unui plan strict de profilaxie şi tratament al DA.

Deoarece majoritatea personalului medical are o experienţă practică mai redusă referitor la aspectele fiziopatologice ale pacienţilor cu TVM, nu este surprinzător faptul că sindromul de disreflexie autonomă este deseori confundat sau ignorat.

În acest sens considerăm utilă prezentarea unui caz clinic[20]. Pacientul **C.CI** în vârstă de 31 de ani a suferit în luna octombrie 1993 un traumatism vertebromedular cervical cu fractură-luxaţie C6/C7, operată (fig. 11), urmat de tetraplegie spastică cu nivel neurologic C7 complet, vezică neurogenă şi portaj cronic de sondă vezicală (iniţial uretrală, apoi suprapubiană din anul 1996). La data de 07/04/2004 a survenit la domiciliu obstruarea sondei suprapubiene, urmată de puseu de HTA, cefalee, criză de pierdere a conştienţei, deviaţie oculocefalogiră spre stânga. Pacientul a fost internat în stare de comă şi investigat în Clinica de Neurochirurgie a Spitalului Clinic de Urgenţă

Scanned with OKEN Scanner

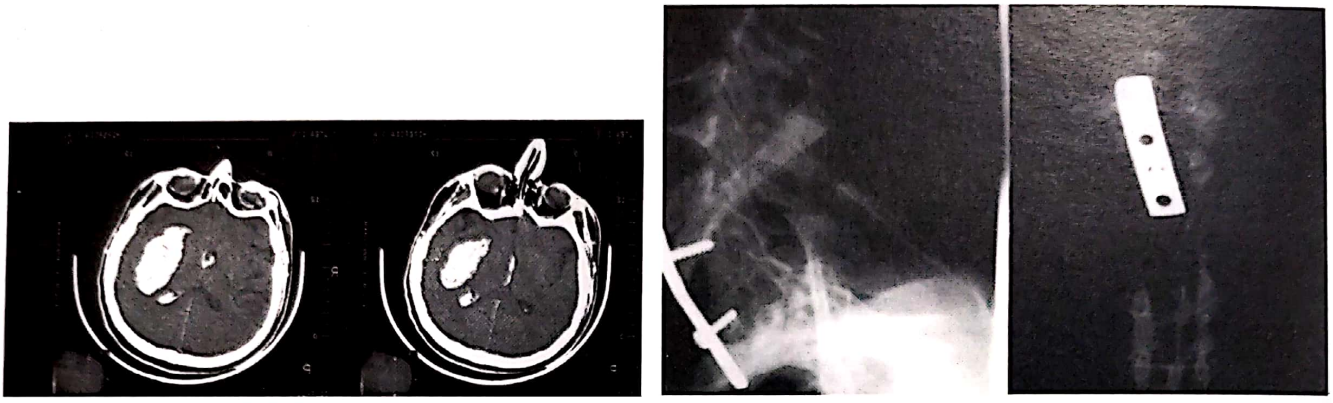

Fig. 11. Pacient în vârstă de 31 de ani cu tetraplegie spastică C7 tip A, portaj cronic de sondă vezicală suprapubiană. Înfundarea sondei a declanşat un episod de DA, cu HTA paroxistică, complicată cu AVC hemoragic: hematom intraparenchimatos emisferă cerebrală stângă, afazie, agravarea deficitului brahial drept; cazuistica Secţiei Clinice de Recuperare Neuromusculară a SCUBA[20].

„Bagdasar-Arseni". La revenirea din starea de comă s-a constatat agravarea deficitului de forţă musculară la nivelul membrului superior drept şi afazie mixtă, secundare unui hematom intracerebral primar de emisferă stângă (5x3 cm) cu inundaţie ventriculară. Angiografia efectuată pe artera carotidă internă stângă nu a decelat modificări malformative. În perioada 23/04/2004-14/05/2004 pacientul a fost internat în secţia de Recuperare Neuromusculară, având diagnosticul de tetraplegie spastică sechelară C5 complet, cu cruţare parţială la nivelul mielomerelor C6, C7 - stânga şi C5 - dreapta (având forţă musculară schiţată la nivelul bicepsului drept) şi afazie globală. Sub terapie conservatoare evoluţia a fost favorabilă, cu ameliorarea progresivă a versantelor receptiv şi parţial a celui expresiv al vorbirii (scor la internare 80, la externare 200 din 561 posibil), respectiv redobândirea parţială a forţei la nivelul miomielomerelor C5, C6 - dreapta.

Sindromul de disreflexie autonomă reprezintă o complicaţie redutabilă, potenţial letală a TVM cervicotoracal înalt, cu leziune deasupra mielomerului T6, care trebuie cunoscută şi prevenită de către pacient, familie şi personalul de îngrijire. La pacientul tetraplegic post-TVMC, cefaleea asociată cu valori de 120/80 mmHg semnifică disreflexie autonomă. Orice creştere a presiunii sanguine peste nivelul valorilor uzuale (la adult cu 20-40 mmHg, la adolescent cu 15-20 mmHg, iar la copil cu 15 mmHg) constituie un semn de DA.

PROFILAXIA COMPLICAŢIILOR METABOLICE CU RISC CARDIOVASCULAR POST-TVM

Pacienţii cu TVM sunt predispuşi la o serie de factori de risc dismetabolici, diabetogeni, implicit complicaţii cardiovasculare, prin: diminuarea activităţii fizice, obezitate, episoade de stimulare ale sistemului nervos simpatic infralezional (cu efect lipolitic, inductor al rezistenţei tisulare la insulină).

Sindromul (dis)metabolic sau sindromul X reprezintă o complicaţie frecvent întâlnită în populaţia generală (având incidenţa maximă la sexul feminin şi la persoanele peste 60 de ani), precum şi la pacienţii cronici cu TVM, la care se estimează la 43%.

Denumit „cvartetul morţii", după acronimul în limba engleză - ***DROP***, sindromul metabolic cumulează asocierea mai multor factori de risc cardiovasculari.

Dislipidemie cu reperele: trigliceridemie ≥150 mg/dl şi valori ale HDL < 40 mg/dl (la bărbaţi), respectiv < 50 mg/ dl (la femei).

Rezistenţa tisulară (musculară) la insulină, ce generează valori moderat crescute ale glicemiei, la limită, peste 110 mg/dl, dar sub 125 mg/dl.

Obezitatea cu distribuţie topografică predominant la nivel abdominal (reflectând acumularea de ţesut adipos perivisceral, la nivel splanhnic) reprezintă o sursă endocrină majoră de adipokine (leptină, adipo-

Scanned with OKEN Scanner

nectină la niveluri ample, generând rezistenţă periferică la insulină şi implicit DZ tip 2).

La persoanele cu leziune spinală cronică, prevalenţa supraponderabilităţii se situează la 65,8%, respectiv a obezităţii la 29,9% dintre subiecţi[94]. Valoarea IMC > 30 kg/m^2 sau circumferinţa abdominală ≥ 102 cm (la bărbaţi în S.U.A.), respectiv ≥ 94 cm (la bărbaţi în Europa), talia > 88 cm (la femei în S.U.A.), respectiv ≥ 80 cm (la femei în Europa) reflectă acumularea ţesutului gras la nivel abdominal, asociată cu secreţia endogenă a leptinei, la valori patologice[166].

Fiecare kilogram de ţesut adipos obligă cordul la efortul de a pompa sângele într-un pat microvascular suplimentar; se estimează la 2 000 km lungimea capilarelor conţinute în fiecare kg de ţesut gras, în exces. Evident, rezistenţa vasculară periferică se traduce prin creşteri ***presionale*** (moderate, TA ≥ 140/90 mmHg).

Alte elemente patologice paraclinice asociate sindromului metabolic sunt reprezentate de microalbuminemie şi nivel ridicat al PAI-$_1$ (inhibitor al activării plasminogenului)[166], factor procoagulant şi favorizant al TVP. Asocierea a cel puţin 3 dintre cei 4 factori clinicobiologici susţine diagnosticul pozitiv de sindrom metabolic.

Tromboza venoasă profundă, favorizată de lipsa mişcărilor active la nivelul membrelor inferioare, precum şi de sindromul metabolic, apare la 47-90% din pacienţii post-TVM, atât în faza acută, cât şi în cea cronică. Progresia proximală a trombozei şi tromboembolismul pulmonar se produc în 20-50% din cazuri. Tromboembolismul pulmonar este o complicaţie deosebit de gravă, cu mortalitate mare la aceşti bolnavi[91].

Măsurile profilactice în cazul pacienţiilor cu TVM sunt similare cu cele recomandate pentru populaţia generală: regim alimentar restrictiv dar echilibrat, cu eliminarea excesele de dulciuri concentrate şi lipide saturate de origine animală, precum şi practicarea sistematică a mişcării, chiar declanşată în mod artificial, prin proceduri de electrostimulare funcţională[57,71]. Sunt numeroase posibilităţile de a practica sportul adaptat persoanelor în fotoliu rulant: basket, tenis de câmp, tirul cu arcul, cros în fotoliu rulant, canotaj, înot, ski, culminând cu întrecerile mondiale ale jocurilor paralimpice. Niciunde nu se reflectă mai bine proverbul: „acolo unde este voinţă, se găseşte o cale de rezolvare" („where there is a will, there is a way").

PROFILAXIA ȘI TRATAREA COMPLICAȚIILOR TRACTULUI GASTROINTESTINAL POST-TVM

Profilaxia hemoragiei digestive superioare/ulcerului gastroduodenal de stres, posibil cu componentă iatrogenă, inclusiv ca urmare a terapiei cortizonice şi respectiv anticoagulării profilactice, se realizează cu antagonişti ai receptorilor H2 (ranitidină, famotidină), blocanţi ai pompei protonice (omeprazol) şi respectiv combinaţii antiacide.

Cel puţin în primele 48 de ore post-TVM, fluidele sunt administrate intravenos, evitându-se alimentaţia şi hidratarea orală (datorită prezenţei ileusului paralitic ce însoţeşte leziunea medulară severă). În timpul fazei de şoc spinal trebuie prevenit meteorismul intestinal, sonda nazogastrică nu este de obicei necesară, în condiţiile interdicţiei administrării orale de lichide (până la reapariţia zgomotelor intestinale normale). Dacă ileusul paralitic durează, distensia abdominală imobilizează diafragma şi agravează fenomenele de insuficienţă respiratorie ale pacientului cu leziune medulară. Un tub rectal evacuator de gaze poate fi folosit pentru înlăturarea distensiei abdominale.

Supozitoarele şi purgativele sunt folositoare şi eficace doar după apariţia zgomotelor intestinale normale.

Odată cu reluarea alimentaţiei orale se acumulează materii fecale în colon, după 2-3 zile de la reluarea tranzitului se poate realiza cu grijă evacuarea rectală manuală. În leziunea de neuron motor central se declanşează reflexul de golire a ampulei rectale, după stimularea digitală sau după administrarea de supozitoare. Programul de evacuare manuală va continua în fiecare zi, sau la 2 zile, pe toată perioada imobilizării la pat; ea poate fi realizată folosind un gel lubrifiant şi un deget introdus în anus (tehnica tuşeului anal). Trebuie evitată traumatizarea mucoasei rectale, inclusiv formarea unei fisuri anale. Momentul şi frecvenţa evacuării intestinale vor fi alese în funcţie de obiceiurile anterioare ale pacientului şi după stilul de

Scanned with OKEN Scanner

viaţă. Realizarea evacuării intestinale la un pacient dependent este mai uşor de efectuat la pat.

Chiar şi pacienţii cu leziuni neurologice complete, în stadiul subacut ori cronic pot avea un echivalent al senzaţiei de defecaţie, în momentul pasajului bolusului fecal. Acesta se manifestă prin senzaţii la nivel abdominal, înţepături, furnicături la nivelul capului sau ca un „fior" care urcă spre torace, apariţia „cutis anserina" (piele de găina), transpiraţie, cefalee[95].

O atenţie deosebită trebuie acordată indicaţiei clismei la pacientul tetraplegic, datorită riscului de disreflexie autonomă (DA); distensia ampulei rectale prin volumul de clismă declanşează descărcarea sistemică de catecolamine, urmată de ascensiunea brutală a valorilor tensiunii arteriale. Aplicarea locală de geluri anestezice (cu xilină) permite prevenirea răspunsului presor disproporţionat, ce poate surveni la pacientul tetraplegic[84].

La tetraplegic şi la toracalulul înalt sunt permise doar preparatele tipizate de tip „microclisme" cu volum de la 5-10 ml, la maximum 100 ml per flaconaş. În condiţiile anesteziei metamerelor S3-S5, aplicarea incorectă a canulei de clismă sau de irigaţie transanală poate provoca perforaţia rectală, cu riscul extrem de grav al peritonitei stercorale[33].

Programul de recuperare sfincteriană al pacientului depinde de tipul leziunii neurologice (existenţa unui intestin flasc sau spastic, care se goleşte reflex) şi de capacitatea pacientului de a se autoîngriji. Pacientul capabil să se îngrijească singur va fi învăţat să folosească toaleta, deoarece este mai acceptabil din punct de vedere psihologic şi social.

Obţinerea unei funcţii intestinale adecvate impune ajustarea dietei până ce se realizează o reglare satisfăcătoare. În condiţiile unei diete adecvate nu este nevoie de laxative. Excesul de ceai de cruşin poate agrava în timp constipaţia cronică, prin distrugerea plexurilor nervoase proprii ale mucoasei intestinale (Meissner şi Auerbach).

Un conţinut bogat în fibre vegetale (15-25 g/zi), asociat cu ingestia de lichide în cantitate de 2,5-3 l/zi, în scopul expandării acestor fibre va facilita funcţia intestinală. La îndemâna tuturor se află tărâţa de grâu, administrată după următoarea reţetă: 2 linguri cu tărâţe se clocotesc timp de 15 minute în 300 ml de apă, pentru a distruge eventualele leptospire care pot contamina tărâţa, prin urina de rozătoare. Terciul rezultat se amestecă bine şi se administrează dimineaţa, pe nemâncate, zilnic sau la două zile. Se recomandă de asemenea administrarea de prune uscate lăsate în prealabil să se „umfle" cu apă.

Greutatea corporală excesivă va perturba mobilitatea şi independenţa pacientului, de aceea obezitatea trebuie controlată dietetic şi medicamentos; în acest sens sunt necesare suplimente nutritive (din compoziţia cărora nu trebuie să lipsească L-carnitina) şi este importantă asigurarea unui regim alimentar echilibrat. Combaterea obezităţii reprezintă un obiectiv important, datorită riscului de asociere cu multiple complicaţii, precum: diabetul zaharat (DZ) de tip 2, dislipidemia mixtă, HTA, boala coronariană cronică. Intervenţia terapeutică de combatere a obezităţii la pacienţii cu TVM cronic[57] urmăreşte evident diminuarea paniculului adipos şi nu compromiterea ţesutului muscular infralezional. Trebuie evitată suplimentarea medicamentoasă cu calciu, pentru a preveni formarea calculilor la nivelul tractului urinar. Recomandăm ca masa de seară să fie compusă din fructe (mere) sau 0,5 l iaurt (lapte bătut, kefir, sana), datorită efectului benefic al bacililor lactici, în profilaxia infecţiei urinare.

Disfuncţia neurogenă colorectală[42] reprezintă o sursă semnificativă de îngrijorare pentru persoanele cu leziune cronică spinală, determinând alterarea semnificativă a calităţii vieţii. Evaluarea radiologică a segmentelor gastrointestinal şi colonic a permis estimarea timpului de tranzit total gastrointestinal (în medie 0,6-6,3 zile) şi respectiv segmental colonic (colonul ascendent 0,1-5,5 zile şi descendent 0-4 zile) la subiecţii cu TVM[169]. În planul de management al disfuncţiei colorectale neurogene post-TVM valoarea clinică a acestei metode este limitată. Tehnica de tonifiere a musculaturii abdominale prin stimulare electrică neuromusculară aplicată pacienţilor cu TVM[99] are un efect favorabil asupra tranzitului colonic în primele trei segmente, dar nu influenţează tranzitul la nivel rectosigmoidian. Un studiu multicentric cuprinzând 511 persoane cu TVM din 17 centre de recuperare din Italia[191] a raportat redobândirea autonomiei emonctoriilor: colorectal în 70,5% din cazuri şi respectiv vezical la 86% pacienţi.

Scanned with OKEN Scanner

Patternul disfuncţiei colorectale se modifică (de cele mai multe ori în rău) în cazul unei leziuni medulare complete, având un impact negativ asupra calităţii vieţii subiectului cu suferinţă cronică spinală. Într-un studiu retroactiv extins pe o durată de 10 ani s-a evidenţiat faptul că frecvenţa şi severitatea simptomelor legate de constipaţie se amplifică în timp, iar cele legate de incontinenţă diminuează. Complicaţiile tractului gastrointestinal sunt responsabile de 11% din totalul reinternărilor la subiecţii cu TVM în stadiul cronic[73]. Constipaţia severă, rezultatul ileusului paralitic, cu acumularea de fecaloame rectale voluminoase, poate constitui o cauză rară de agravare a disfuncţiei vezicosfincteriene, prin efectul compresiv mecanic[195] sau poate să se complice cu scaune mucoase frecvente, adică „pseudodiaree", cu scurgere abundentă de mucus. Clisma evacuatoare sau utilizarea irigatorului transrectal rezolvă problema, evacuându-se numerose scibale (fecaloame indurate).

O complicaţie uneori redutabilă şi extrem de stresantă, chiar exasperantă pentru pacient, colocatarii din salon şi personalul medical, o reprezintă şi diareea trenantă (uneori 3-5 săptămâni), fetidă, cu anaerobi, rezultată prin dismicrobismul iatrogen secundar megadozelor de antibiotice administrate în scopul tratării diferitelor complicaţii septice, în special urinare şi pulmonare. De multe ori, la terapia simptomatică [medicamentosă - trimebutinum (Debridat®) sau loperamid (Imodium®), enzime digestive, dezinfectante cu tropism intestinal, vitamine sau chiar „leacuri băbeşti" verificate tradiţional] este necesară administarea de metronidazol perfuzabil şi chiar, în cazuri disperate, de plasmă proaspăt congelată (1-4 unităţi) sau chiar sânge integral. Astfel de cazuri sunt de cele mai multe ori apanajul pacientului tarat, în stadiul subacut, deseori reanimat după un politraumatism sever, tranzitând multiple secţii în mediul spitalicesc.

Este important de menţionat că abdomenul acut este dificil de diagnosticat la pacienţii post-TVM. La aceşti bolnavi, prezentarea poate fi asimptomatică, sau cu un tablou clinic atipic sau paucisimptomatic, datorită deficitelor senzitive, vegetative şi motorii. Studiile arată că 4,7-6,2% dintre pacienţii traumatizaţi vertebromedular pot prezenta la un moment dat abdomen acut, acesta soldându-se cu o mortalitate ridicată, în jur de 9,5%[91]. Promptitudinea diagnosticului şi tratamentului este esenţială la aceşti pacienţi.

TULBURĂRI DE SEXUALITATE ȘI FERTILITATE LA SECHELARII POST-TVM

TVM afectează cel mai frecvent subiecţii tineri, cu vârste cuprinse între 15 şi 40 de ani. Repartiţia pe sexe a pacienţilor cu TVM este de 3 (sau 4):1 în favoarea bărbaţilor, din cauza practicării sporturilor mai dure, specificului profesional, mobilităţii crescute şi predilecţiei pentru viteză. În comparaţie cu începutul secolului XX, când speranţa la viaţă a unui astfel de pacient era de doar de 12-18 luni, astăzi un astfel de pacient poate avea o speranţă de viaţă normală. Sexualitatea reprezintă o parte din viaţa fiecăruia, inclusiv la persoanele cu TVM, problemă integrată în conceptul de „calitate a vieţii".

În primele câteva luni post-TVM, depresia, stresul posttraumatic, modificările fizice copleşitoare, corelate cu focalizarea preocupărilor asupra evoluţiei procesului de recuperare estompează sentimentele cu conotaţie sexuală.

Procesul de revenire la normal necesită foarte multă răbdare, dragoste, înţelegere. Într-o primă fază pacientul se simte deprimat, revoltat, furios, respins şi inadecvat. În această etapă pacientul are nevoie atât de informaţii medicale pertinente referitor la starea lui, cât şi de posibilitatea de a face schimb de opinii si experienţă cu pacienţii cu suferinţă similară, în special cu cei mai vechi şi experimentaţi. Recomandările trebuie individualizate, dat fiind faptul că pacienţii aparţin unor grupuri sociale diferite, cu grade diferite de educaţie. Abordarea problematicii sexualităţii persoanelor cu TVM este un proces holistic, atât psihologic cât şi fizic, ce nu se rezumă exclusiv la obţinerea erecţiei şi a orgasmului, ci implică recâştigarea încrederii în sine, restabilirea imaginii proprii şi a abilităţii de a interacţiona cu sexul opus[7,18,32,157,239].

Motivaţia primordială pentru desfăşurarea activităţii sexuale la sechelarii post-TVM o reprezintă nevoia de intimitate, respectiv efectul pozitiv asupra calităţii vieţii

Scanned with OKEN Scanner

şi nu aspecte legate de fertilitate. Un studiu realizat pe un lot de 54 de bărbaţi paraplegici a relevat faptul că sexualitatea se clasează ca importanţă pe locul al 3-lea în categoria de priorităţi a acestor pacienţi, după capacitatea locomotorie (prima problemă) şi controlul asupra micţiunii şi defecaţiei (a 2-a problemă).

Există multe persoane cu TVM active sexual, dintre care un număr semnificativ au devenit părinţi. În cazul unor subiecţi cu TVM se pune problema unor poziţii în care se simt confortabil, se pot menţine în siguranţă şi sunt adaptate la nivelul neurologic de funcţionalitate. Problemele legate de vezica şi colonul neurogene nu reuşesc să estompeze motivaţia şi angajarea în relaţii intime. TVM nu trebuie să restricţioneze fantezia sexuală sau visurile, o bună comunicare cu partenerul permite menţinerea stabilităţii unui cuplu.

Riscul de contractare a bolilor venerice

Orice tehnică/manevră sexuală neprotejată, fie vaginală, anală sau orală poate fi urmată de transmiterea bolilor venerice - infecţie HIV/SIDA, gonoree, sifilis, chlamidiază, vegetaţii veneriene etc.

Disfuncţia sexuală şi reproductivă la bărbaţii cu TVM

Bărbaţii conservă capacităţi şi posibilităţi diferite de a avea erecţie (psihogenă sau reflexogenă), în funcţie de nivelul leziunii.

Erecţia este un proces reflex, având o componentă corticală (mezolimbică) şi una medulară, centrul reflex fiind localizat la nivelul conului medular, mielomerele sacrate S1-S4. În mod normal, reflexul erectil care se închide la nivel sacrat este supus unui tonus constant inhibitor din partea centrilor nervoşi superiori, tonus care dispare odată cu secţionarea segmentelor superioare ale măduvei spinării. Lezarea măduvei spinării, rostral de mielomerele sacrate (mai ales la nivel cervical) poate duce la dezinhibarea constantă a reflexului erectil, cu prezenţa consecutivă cvasipermanentă a erecţiei, fenomen numit priapism.

Priapismul reprezintă o erecţie patologică, susţinută pe o durată ce depăşeşte 4 ore, cauzată de imposibilitatea refluxului sanguin penian şi reprezintă o urgenţă medicală, fiind necesar drenajul medical al penisului pentru prevenţia lezării sistemului vascular.

Orice persoană (bărbat/femeie) cu TVM cronic şi leziune mielică de tip A la nivelul sau deasupra mielomerului T10 şi cu integritatea morfofuncţională a segmentelor sacrate poate răspunde în mod reflex la stimularea sexuală a penisului, vaginului sau a colului uterin, dar nu poate avea erecţie psihogenă.

Prezenţa reflexului bulbocavernos (caracterizat prin contracţia sfincterului anal, ca răspuns la aplicarea unei compresiuni moderate asupra glandului penian) indică cruţarea mielomerelor şi respectiv a rădăcinilor nervoase corespunzătoare S1-S2-S3, în consecinţă există posibilitatea erecţiei reflexogene, eventual şi a ejaculării.

Posibilitatea actului reflex al erecţiei psihogene şi reflexogene este ilustrată în tabelul V.

TABELUL V

Severitatea şi nivelul neurologic al TVM	**Erecţie**	
	Psihogenă	Reflexogenă
TVM complet deasupra T12	Improbabilă (10%)	Probabilă (>90%)*
TVM incomplet deasupra T12	Posibilă (50%)	Probabilă (>90%)
TVM complet sub T12	Posibilă (25%)	Improbabilă (12%)
TVM incomplet sub T12	Posibilă	Posibilă

*Calitatea erecţiei este proastă, insuficientă pentru intromisie.

Sunt posibile contacte sexuale (chiar şi în absenţa orgasmului). Frecvent bărbaţii pot avea un grad de erecţie, dar n-o pot menţine la un nivel, şi vigurozitate suficientă pentru realizarea unui coitus calitativ, fără intervenţie medicamentoasă sau/şi cu dispozitive.

- La bărbatul spinal pot exista următoarele disfuncţii: atrofie testiculară, rezulată în urma frecventelor ITU, diminuarea nivelului testosteronului şi creşterea FSH.
- Impotenţă, erecţie insuficientă (ca durată/indurăţie).
- Priapism.
- Lipsă de ejaculare.
- Anorgasmie (atât la bărbaţi, cât şi la femei).
- Risc de disreflexie autonomă (DA), declanşată prin stimularea excesivă a organelor genitale, prin aplicarea unui vibrator sau prin tehnici de electroejaculare.
- Există câteva opţiuni pentru a obţine erecţia:

Scanned with OKEN Scanner

– Medicaţia orală (inhibitorii de 5-fosfodiesterază);
– Pompele cu vid (vacuum);
– Pelletele cu Alprostadil (prostaglandina E1);
– Injecţiile intracavernoase (în corpii cavernoşi penieni);
– Stimularea cu vibrator.

Medicaţia orală. Inhibitorii de 5-fosfodiesterază[227] (IPDES): sildenafil (Viagra®), tadalafil (Cialis®) sau vardenafil (Levitra®) sunt eficienţi mai ales la pacienţii cu leziuni spinale înalte, care pot avea erecţii reflexogene. Aceste medicamente comportă un risc redus de priapism şi nu este necesară golirea intestinului înainte de utilizarea lor. Pentru rezultate superioare se recomandă administrarea unei tablete la 2 ore postprandial, cu 1 oră înainte de actul sexual şi evitarea ingestiei excesive de alcool.

Dozele sunt flexibile în funcţie de eficacitate şi tolerabilitate: 50-100 mg sildenafil, 10-20 mg vardenafil şi tadalafil. Eficacitatea medicaţiei (autoevaluată de către pacienţi, utilizând indexul internaţional pentru funcţia erectilă - suficient de rigidă şi susţinută pentru a asigura penetraţia vaginală) este obţinută la 85% dintre pacienţii ce utilizează sildenafil, respectiv la 74% cu vardenafil şi la 72% cu tadalafil. Doze de 50 mg de sildenafil au fost suficiente în cazul a 55% dintre pacienţi. Dozele eficace de vardenafil şi respectiv tadalafil sunt de 20 mg, efectul putându-se prelungi peste 24 de ore, în cazul tadalafilului. Efectul nu este influenţat negativ de caracterul complet al leziunii spinale.

Contraindicaţiile terapiei cu IPDES sunt foarte importante şi trebuie respectate cu stricteţe. Ele sunt reprezentate de: antecedentele de infarct miocardic sau accident vascular cerebral, angina pectorală, cardiopatia ischemică, terapia cu nitraţi, aritmiile cardiace, hipo- sau hipertensiunea arterială, retinita pigmentară, insuficienţa hepatică, motiv pentru care se indică efectuarea unui consult cardiologic şi oftalmologic înainte de iniţierea terapiei. Reacţiile adverse ale terapiei cu IPDES sunt: cefalee, hipotensiune, eritem facial, vedere înceţoşată - simptome similare cu cele ale DA. De aceea, bărbaţii cu TVM deasupra segmentului medular T6, predispuşi la dezvoltarea DA, trebuie să ia această medicaţie sub controlul medicului curant avizat. Utilizarea medicaţiei de tip IPDES necesită dozare progredientă, individualizată şi educaţie medicală adecvată.

Trebuie subliat faptul că administrarea yohimbinei şi apomorphinei per os nu are efect în menţinerea erecţiei (deoarece acţionează în mod primordial asupra sistemului nervos şi a căilor nervoase intacte).

Pompele cu vid (vacuum). Erecţia poate fi provocată mecanic, prin absorbţia sângelui venos în corpii cavernoşi, cu intumescenţa consecutivă a acestora şi creşterea presiunii intrapeniene.

După ce angorjarea peniană a avut loc sau chiar în timpul „vidării", se aplică un inel special de silicon în jurul bazei penisului. Acest inel împiedică/diminuează refluxul sângelui din corpii cavernoşi (penis), ducând implicit la menţinerea sau/şi augmentarea erecţiei. Este nevoie de o atenţie deosebită în cazul pacienţilor care nu au sensibilitate genitală, existând riscul de necroză în timpul folosirii benzii compresive. Inelul de silicon poate fi menţinut la baza penisului până la 30 de minute, fără risc de escare.

După ce erecţia a fost obţinută se poate aplica un prezervativ. Metoda permite ejacularea în timpul orgasmului. Pompele cu vid pot fi utilizate concomitent cu IPDES.

Pelletele cu Alprostadil (prostaglandina E1). O altă metodă de tratare a disfuncţiei erectile este aplicarea intrauretrală a unor pellete (tablete speciale) cu Alprostadil (prostaglandina E1) care determină dilatarea corpilor cavernoşi şi apariţia erecţiei. Metoda este eficientă în 2/3 din cazuri. Reacţiile adverse constau în: durere peniană şi uretrală, ameţeli.

Injecţiile intracavernoase (în corpii cavernoşi penieni). Erecţia poate fi indusă şi prin injectarea intracavernoasă de papaverină sau Alprostadil (prostaglandina E1). Această metodă este grevată de mai multe reacţii adverse, cum ar fi: formarea hematomului la locul injectării, apariţia fibrozei peniene, a şunturilor venoase (după multiple astfel de proceduri, care vor compromite şi mai mult capacitatea erectilă), apariţia priapismului, posibilitatea infectării. Limitarea utilizării metodei la 1 dată pe săptămână reduce semnificativ riscul de fibroză peniană. Pentru bărbaţii care îşi doresc o viaţă sexuală mai frecventă trebuie explorate alte opţiuni de tratament.

Stimularea cu vibrator poate fi folosită pentru inducerea ejaculării reflexogene, controlată de centrii

Scanned with OKEN Scanner

funcţiei sexuale localizaţi la nivelul mielomerelor T11-T12 şi S2-S4. Nu are efect la pacienţii cu leziuni sub T12. Există 2 tipuri de vibratoare: cu amplitudine înaltă (mai eficiente) şi joasă (mai puţin eficiente). Bărbaţii cu TVM deasupra mielomerului T6 trebuie să-şi consulte medicul curant datorită riscului de a-şi induce DA.

Implanturile peniene. O altă modalitate de restabilire a vieţii sexuale a unui pacient cu TVM este endoproteza peniană, asociată cu o pompiţă-rezervor, localizată în testicul sau în abdomen. Dispozitivul realizează erecţia în mod hidraulic, mimând mecanismul fiziologic, prin pomparea şi umplerea protezei cu fluid. Dezavantajele metodei sunt reprezentate de costul ridicat, riscul de infecţii imediat postoperator, riscul lezării/distrugerii penisului, escare la nivelul unor arii de presiune excesivă, în condiţiile utilizării fotoliului rulant mult prea mult.

Prezenţa sondei vezicale fixe este rezultatul vezicii neurogene şi a inabilităţii de a se autosonda. Acest aspect trebuie explicat partenerei sexuale. În cazul unei erecţii având cateter vezical fix, acesta se poate plia de-a lungul penisului în erecţie şi asigurat (fixat) cu un prezervativ. În condiţiile existenţei forţei şi abilităţii manuale, se recomandă scoaterea sondei vezicale pe durata actului sexual, cu reintroducerea ei, postcoital. Cateterul vezical poate fi îndepărtat pentru o durată de 4 ore.

Disfuncţia ejaculatorie. Ejacularea reprezintă un proces complex, ghidat neurologic în mod secvenţial. În mod normal ejacularea are loc prin închiderea sfincterului vezical intern, cu propulsia anterogradă a spermei.

În general pacienţii cu secţiune medulară incompletă au mai multe şanse de a ejacula anterograd, în comparaţie cu cei cu secţiune medulară completă. La pacienţii cu TVM, închiderea sfincterului vezical intern poate să nu aibă loc, fenomen care determină ejacularea retrogradă, în vezica urinară, în loc de a fi exteriorizată prin uretră. Pacienţii cu TVM pot avea un volum ejaculator redus sau absenţa emisiei spermei (ejaculare retrogradă). Ulterior sperma este eliminată în cursul micţiunii (spermaturie) sub forma unui „nor lăptos" detectat în sacul colector urinar. Ejacularea retrogradă poate altera fertilitatea individului.

Probleme de fertilitate. La bărbaţii cu TVM care doresc să aibă urmaşi se practică recoltarea materialului seminal (eventual conservarea acestuia în azot lichid) şi ulterior inseminarea artificială a partenerei. Ejacularea poate fi obţinută prin stimularea prostatei şi a veziculelor seminale cu ajutorul unor electrozi intrarectali (electroejacularea) sau prin stimularea glandului cu un vibrator penian. Tehnica de electroejaculare este eficientă la 40% dintre subiecţi, dar materialul seminal poate fi compromis (număr, vitalitate, tare genetice ale spermatozoizilor). Procedura comportă riscul de inducere a DA şi implicit a unor acidente cardiocerebrovasculare, la pacienţii cu leziuni deasupra mielomerului T6.

În cazul în care atât ejacularea prin stimulare cu vibrator, cât şi electroejacularea au eşuat, se va recurge la obţinerea chirurgicală a spermei. Totuşi, astfel de cazuri sunt foarte rare, primele 2 metode având o rată mare de succes.

Este extrem de importantă examinarea periodică a prostatei şi testiculelor. În condiţiile anesteziei globale sau locoregionale, din cauza faptului că durerea nu este percepută, tumefacţia testiculară de natură infecţioasă (orhiepididimita) sau tumorală poate scăpa nedetectată.

Disfuncţia sexuală şi reproductivă la femeile cu TVM

Femeia spinală are dificultăţi în atingerea stării de excitaţie psihogenă şi respectiv fizică[7,77,79,199].

Starea de depresie şi sentimentul de inferioritate („low self-esteem"), precum şi trauma de a surveni un episod de incontinenţă vezicală ori sfincteriană anală au un impact negativ asupra sexualităţii feminine. Handicapul fizic constă în dificultatea găsirii unei poziţii sigure, netraumatizante în cursul preludiului; spasticitatea pe grupul adductorilor şi ischiogambierilor poate parazita intens actul sexual propriu-zis (intromisia vaginală).

Echivalentul feminin al erecţiei masculine este lubrifierea vaginală. Ca şi în cazul bărbaţilor, nivelul neurologic lezional prezice capacitatea femeilor de a ajunge la lubrifiere vaginală psihogenă sau/şi reflexogenă. Lubrifierea psihogenă este posibilă în cazul unei leziuni spinale sub mielomerul T12, dar nu şi la o secţionare deasupra T12, pe când cea reflexogenă este posibilă la o leziune deasupra T12 şi mai puţin probabilă în cazul unei leziuni sub T12. Lubrifierea (pe

Scanned with OKEN Scanner

cale reflexogenă) se va produce în timpul stimulării manuale a regiunii genitale, dacă mielomerele S2-S4 sunt integre.

Pentru a determina dacă pacienta poate avea lubrifiere psihogenă se recomandă pacientei să testeze dacă îşi simte mâinile la nivel inghinal atunci când le pune în buzunarele pantalonilor (nivelul neurologic lezional T12). Dacă pacienta are conservată sensibilitatea la nivelul metamerului T12, există probabilitatea lubrifierii psihogene.

Prezenţa reflexului clitoridoanal (cu substrat anatomofuncţional la nivelul mielomerelor conului medular) indică faptul că pacienta poate avea lubrifiere reflexogenă. La pacientele cu tetraplegie sau paraplegie înaltă (cu leziuni deasupra T6), există riscul declanşării fenomenelor de DA, în cursul manevrelor de stimulare genitală manuală sau cu vibratorul.

Femeile cu TVM pot avea orgasm, deşi ajung în general mai greu la el. Leziunile la nivelul mielomerelor sacrate S3-S5 sau/şi ale rădăcinilor spinale ce formează coada de cal se asociază cu anorgasmie. Capacitatea femeii de a ajunge la orgasm nu influenţează fertilitatea ei. Astfel, chiar şi în lipsa orgasmului, femeia poate fi fertilă. În compensare cu anestezia infralezională (la nivel perianogenital) femeia îşi amplifică zonele erogene preexistente (buze, urechi, gât, sâni, umeri).

Amenoreea posttraumatică este produsă prin întreruperea, cauzată de stres, a secreţiei ciclice de hormoni hipotalamohipofizari, fenomen ce conduce la abolirea ovulaţiei şi lipsa ciclului menstrual, cu o durată de la câteva luni până la 1 an post-TVM. În general 85% din femeile cu TVM fac amenoree posttraumatică.

La 6 luni şi respectiv la 1 an post-TVM, la aproximativ 50% (respectiv 90%) dintre femeile spinale revin ciclurile menstruale, cu parametrii modificaţi (de ritmicitate, durată, volum). Femeia poate avea contact sexual, chiar în condiţiile portajului unei sonde vezicale fixe permanente, deoarece orificiul vaginal nu este obstrucţionat. Se indică fixarea cu leucoplast a tubului cateterului la peretele abdominal pe durata contactului sexual.

Este importantă comunicarea cu partenerul sexual, pentru a nu se adopta poziţii care să ducă la posibile leziuni musculoligamentare. Utilizarea unui gel lubrifiant favorizează penetrarea. Prin intervenţia prea viguroasă a partenerului pot surveni escare în ariile de presiune specifice sau/şi leziuni cutaneomucoase ale vulvei sau/şi vaginului în urma frecării ori a presiunii excesive. Este importantă stimularea tuturor zonelor erogene ale femeii, în special cele aflate deasupra nivelului de hipo-/anestezie.

La pacientele cu leziuni cronice post-TVM se recomandă control ginecologic anual, cu examinarea regiunii pelvine şi a sânilor, mai ales în condiţiile anesteziei globale infralezional. Este importantă igiena intimă zilnică riguroasă. Dacă la o femeie cu tetraplegie sechelară spastică, funcţia mâinii este sever perturbată, se impune trecerea de la tampoanele intravaginale, la cele absorbante. Spasmele şi spasticitatea de la nivelul planşeului pelvin (muşchii ce intră în structura sfincterului sau a pereţilor vaginului) pot perturba igiena şi introducerea tamponului intim.

Din punct de vedere neurologic, leziunea traumatică nu afectează ovulaţia, totuşi aceasta este suspendată temporar, din cauza efectelor inhibitorii ale stresului asupra axei hipotalamohipofizogonadale. Reapariţia ovulaţiei se poate restabili la un interval de timp variabil, în general - câteva luni de la producerea TVM.

Femeile, de obicei, nu au orgasm, dar sarcina este posibilă la reluarea activităţii sexuale. De menţionat că ovulaţia şi implicit posibilitatea unei sarcini pot apărea înainte de reluarea menstrelor. Din acest motiv, în cazul pacientelor spinale, este indicată folosirea metodelor contraceptive locale (prezervativ, diafragmă, spermicide) şi nu se recomandă folosirea contraceptivelor orale, ori a dispozitivelor intrauterine.

Pacienta poate procrea şi da naştere unui copil sănătos. În cazul gravidei cu TVM (în special cranial de mielomerul T6 - considerată cu risc crescut) este necesară o supraveghere atentă, dispensarizare şi îngrijiri pre-, peri- şi postnatal. În perioada prenatală, complicaţiile gravidei spinale sunt reprezentate de ITU, accentuarea spasticităţii, constipaţie, escare, risc de TVP şi DA.

Recunoaşterea clinică a contracţiilor uterine premature în timpul perioadei prenatale poate fi dificilă. Femeile cu nivel neurologic sub T10 pot să nu simtă colicile abdominale asociate contracţiilor uterine. De-

Scanned with OKEN Scanner

clanşarea parturiţiei se poate caracteriza clinic prin creşterea spasticităţii. La gravida cu TVM deasupra T6 parturiţia poate declanşa DA, cu puseu tensional sever, care poate fi foarte dificil de diferenţiat de hipertensiunea din pre-eclampsie. Anestezia epidurală s-a dovedit a fi sigură şi eficientă, în tratamentul DA din timpul parturiţiei şi expulziei.

Pacientele cu TVM au mai multe indicaţii ca cele normale pentru naşterea cu forceps sau prin cezariană, dar aceleaşi riscuri de a avea un avort spontan în cursul sarcinii, sau o naştere cu făt mort. În comparaţie cu femeia normală, gravida cu leziune spinală cronică are au un risc mai mare de a avea nou-născuţi subponderali, dar are o incidenţă similară de prematuri. Riscul unor feţi cu anomalii congenitale nu diferă la femeile cu TVM faţă de cele normale.

PROFILAXIA ŞI TRATAREA OSTEOPOROZEI POST-TVM

Osteoporoza se caracterizează prin reducerea cantităţii de minerale, în paralel cu diminuarea matricei osoase de natură proteică, astfel încât, deşi densitatea osului este rarefiată, compoziţia procentuală este normală.

O serie de factori fiziologici influenţează densitatea osoasă maximă, atinsă pe parcursul dezvoltării ontogenetice. Cauzele pierderii osoase la adultul fără leziune neuromotorie disabilitantă sunt reprezentate de: vârstă, sex (bărbaţii au densitate osoasă mai mare decât femeile), fenotip (rata pierderii osoase variază considerabil între femei), momentul instalării pubertăţii (bărbaţii cu antecedente de pubertate întârziată şi femeile cu menarha întârziată au risc mai mare pentru osteoporoză), aportul exogen de calciu (inadecvat în perioada prepubertară, amplifică riscul osteopeniei la vârsta maturităţii), intensitatea şi tipul de efortul fizic, rasa (afroamericanii au o densitate osoasă mai mare decât albii), factori heredocolaterali (densitate osoasă mai redusă la descendentele femeilor cu osteoporoză), genetici (disfuncţia genei receptorului pentru vitamina D), greutatea corporală.

După lezarea măduvei spinării, oasele membrelor paralizate devin osteoporotice şi pot apărea fracturi pe os patologic, după traumatisme minime sau chiar în absenţa unui traumatism evident. Gradul de osteopenie (observată la 19% dintre cazuri) sau de osteoporoză (la 61% dintre subiecţi) la pacienţii cu TVM[163] depinde de:

- momentul instalării leziunii spinale (etapa prepubertară, perioada adultă sau senescenţă);
- nivelul neurologic lezional (tetraplegie sau paraplegie înaltă, paraplegie joasă, ce influenţează gradul de mobilitate şi independenţa la nivelul fotoliului rulant sau/şi capacitatea ambulatorie);
- vechimea leziunii mielice;
- capitalul densităţii masei osoase prelezional şi pierderea osoasă ulterioară, secundară imobilizării (leziunile mielice severe de tip A sau B, pe scala AIS);
- comorbidităţi de natură endocrină:
  - hipogonadism feminin (hiperprolactinemie, insuficienţă hipofizară, amenoree hipotalamică, anorexie nervoasă, insuficienţă ovariană);
  - hipogonadism masculin (de tip testosteronic, cu creşterea nivelelor de FSH, secundar orhiepididimitei sau a ITU recidivate);
  - hipertiroidie;
  - hiperparatiroidie;
  - hipercorticism;
  - deficit al hormonului de creştere;
- alte comorbidităţi: gastrectomia subtotală, sindromul de malabsorbţie, ciroza hepatică;
- medicamente (glucocorticoizi, heparină, anticonvulsivante, chimioterapie);
- alcoolul în exces şi fumatul.

Osteopenia rezultată prin procesul normal de îmbătrânire (apare atât la bărbaţi, cât şi la femei) este accelerată evolutiv cronologic, fiind influenţată de severitatea paraliziei, respectiv a imobilizării cronice (asociată cu atrofia marcată şi rapidă a osului trabecular), precum şi de asocierea disfuncţiilor cardiorespiratorii, care accentuează sedentarismul şi obezitatea. Au fost notate corelaţii pozitive între vechimea leziunii spinale şi amploarea deficitului densităţii osoase la nivelul zonelor topografice paralizate[44,88,147].

Studiul pacienţilor paraplegici a decelat faptul că osteoporoza este un proces generalizat, fiind prezentă inclusiv la membrele superioare (chiar la nivelul

Scanned with OKEN Scanner

falangelor)[198], dar în proporţie net inferioară, în comparaţie cu pierderea osoasă accelerată la nivelul trenului inferior, aspecte neinfluenţate de concentraţiile de vitamină D sau parathormon. Există diferenţe semnificative între densitatea masei osoase compacte sau/şi trabeculare la nivelul membrelor superioare ale paraplegicului, intens utilizate zilnic[130] şi respectiv trenul inferior plegic. În cazul leziunilor incomplete[128] de tip C şi în special D, diferenţele tind să se estompeze, dar valorile densităţii osoase sunt inferioare parametrilor de densitate osoasă ideală (maximă). În cazul pacientului tetraplegic sever disabilitat, osteopenia este generalizată, simetric repartizată, ulterior, după instalarea andropauzei (precoce) sau a menopauzei, rata pierderii osoase este accelerată de câteva ori la femei, mai ales la nivelul osului trabecular (vertebre, oasele late, epifize).

La femeia spinală, osteopenia este mai severă decât ar fi normal pentru vârstă, pierderea osoasă (intens modulată de steroizii gonadali), începând precoce, înaintea menopauzei. Degringolada „rarefierii" osului şi markerii biochimici care au un turnover accelerat[43] impun măsuri terapeutice de substituţie hormonală, metodă aplicată la 44% dintre femeile cu TVM cronic[136].

Osteoporoza evoluează torpid şi este asimptomatică, dacă nu este complicată cu apariţia unei fracturi la nivelul şoldului, coastelor, bazinului, humerusului, pumnului, vertebrelor (prin tasare vertebrală compresivă la eforturi minime). O leziune des întâlnită este fractura supracondiliană a femurului, cauzată de căderea pacientului în genunchi, pe o parte, sau din fotoliul rulant, fiind asociată cu o rată înaltă a mortalităţii prin complicaţii tromboembolice, ori septice (escare de decubit suprainfectate). Spasticitatea violentă, a flexorilor şoldului în special, dacă piciorul este rotat, poate determina fractura femurului în axul său. Cu rare excepţii, tratamentul este conservator şi constă în aplicarea unei atele. Dacă este utilizat un aparat gipsat circular, acesta trebuie să permită inspectarea zilnică a tegumentului, pentru depistarea semnelor de presiune. Imobilizarea nu trebuie prelungită pentru a evita anchiloza articulară, ceea ce limitează independenţa pacientului.

Diagnosticul de osteoporoză se stabileşte prin următoarele investigaţii paraclinice, imagistice şi de laborator:

• Examenul radiologic uzual este o metodă puţin sensibilă, deoarece este necesară reducerea substanţială a densităţii masei osoase pentru a fi decelabilă pe radiografiile convenţionale, aportul este valoros în evidenţierea focarelor de fractură şi a osificărilor paraosteoarticulare[126].

• Osteodensitometria DEXA (dubla absorbţiometrie cu raze X) foloseşte raze de densităţi diferite ce străbat osul, permiţând aprecierea gradului de reducere a densităţii osoase la nivelul coloanei vertebrale lombare sau al şoldului (colul osului femural, cel mai expus fracturării osteoporotice), tibiei (supra/infraarticulaţiei genunchiului) şi antebraţului; osteodensitometria DEXA permite monitorizarea cuantificată şi dispensarizarea, scorurile obţinute permit diagnosticarea osteopeniei sau osteoporozei.

• Tomografia computerizată cantitativă a coloanei vertebrale este cea mai sensibilă metodă pentru diagnosticul iniţial, nu este indicată pentru măsurători repetate, datorită costului prohibitiv şi dozei mari de iradiere.

• Absorbţiometria unifotonică la nivelul antebraţului proximal este puţin sensibilă în stadiile precoce.

• Absorbţiometria bifotonică la nivelul coloanei vertebrale şi şoldului este limitată de numeroasele artefacte.

• Dozarea markerilor biochimici ai turnoverului osos[163,164] permite evaluarea:

– resorbţiei osului: dozarea C-telopeptidului fibrei de colagen tip I (dozat în sânge CTXp şi urină CTXu);

– formării osului: dozarea osteocalcinei şi a fosfatazei alcaline.

Tratamentul osteoporozei

Odată instalată osteoporoza, nu este posibilă refacerea ad integrum a masei osoase (au fost observate ameliorări, pe durată lungă de tratament, de 12-36 de luni). Intervenţia avizată poate preveni progresia bolii, întârzie fragilizarea osului şi scade riscul fracturilor. Asocierea metodelor generale fizical-kinetice, masajul, crenoterapia, medicaţia simptomatică (analgezică, miorelaxantă) şi a tratamentului farmacologic specific pentru profilaxia osteoporozei se dovedesc benefice:

Scanned with OKEN Scanner

• vitamina D (800-1 000 UI/ zi) şi metaboliţii săi, în asociere cu suplimente de calciu, scad riscul apariţiei fracturilor de şold;

• la femeile aflate în postmenopauză, terapia de substituţie estrogenică, administrată pe cale orală sau transdermică; la cele aflate în premenopauză, medicaţie de stimulare (modulare selectivă) a receptorilor celulari estrogenici (SERM, raloxifenum);

• ranelatul de stronţium impune precauţii speciale în caz de boli renale, flebită, imobilizare la pat, existând puţine studii la pacienţii cu TVM[127];

• calcitonina are un efect analgezic suplimentar, prin facilitarea eliberării endorfinice, fiind utilă împotriva durerilor cronice legate de fracturi sau deformări scheletice;

• calciul, 1 000 mg/zi, asociat cu bifosfonaţi (alendronatum, risendronatum), are efect pozitiv asupra densităţii osoase la spinalul cronic şi reprezintă un mijloc terapeutic important de prevenţie şi terapie a osteoporozei[175], scade riscul producerii fracturilor pe os patologic.

PRINCIPII DE MANAGEMENT TERAPEUTIC ÎN OSIFICAREA HETEROTOPICĂ NEUROGENĂ (PARAOSTEOARTICULARĂ)

După o leziune medulară sau cerebrală severă poate surveni un proces patologic de osificare a ţesuturilor moi din jurul articulaţiilor paralizate (osificarea heterotopică neurogenă - OHN), în special la nivelul şoldului şi genunchiului. Cauza este necunoscută, deşi sunt incriminate microtraumatisme repetate cu ruptura consecutivă a fibrelor musculare[246].

Paraarticular apar semnele clasice de inflamaţie: eritem, tumefacţie sau induraţie, ca mărturie a activităţii osteoblastice, dar noul os heterotopic nu se maturează în mai puţin de 18 luni. Aceasta are o deosebită importanţă pentru tratament; dacă excizia osului heterotopic este impusă de o reducere mare a amplitudinii mişcărilor sau de o anchiloză articulară, intervenţia chirurgicală trebuie să fie amânată pentru cel puţin 18 luni, până ce ţesutul osos nou este matur. Intervenţia chirurgicală prematură poate provoca formarea în continuare de ţesut osos nou[25].

Procesul de OHN la nivelul articulaţiei coxofemurale, la debutul său, poate crea probleme de diagnostic şi management terapeutic (fiziokinetoterapeutic şi medicamentos). Stadiile incipiente ale OHN se pot confunda clinic cu tromboza profundă[207].

Managementul OHN cuprinde:

- măsuri profilactice;
- tratament medicochirurgical[25,27,126,208,216].

Măsurile profilactice constau în:

• evitarea mobilizărilor excesive articulare;

• profilaxia corectă a trombozei venoase profunde;

• mobilizarea precoce în fotoliu rulant, standing, exersarea mersului (unde este posibil);

• tratament profilactic cu indometacin cu eliberare prelungită, 75 mg/zi, în primele 2 luni post-TVM[126].

Tratament: managementul OHN, complicaţie frecvent întâlnită după TVM, reprezintă o provocare terapeutică, datorită ratei de recurenţă de peste 50% din cazuri. Etidronatul nu şi-a dovedit eficacitatea. Utilizarea noii generaţii de aminobifosfonaţi (pamidronat) se dovedeşte eficace în administrarea precoce, pre- şi postoperator[216]. Dispensarizarea clinicoradiologică şi de laborator, extinsă între 5-54 de luni post-excizie chirurgicală, nu a decelat semne de recidivă a OHN. Reacţiile adverse asociate adesea dozelor mari de bifosfonaţi (precum osteoporoza şi osteomalacia) nu au fost semnalate.

Modalitatea de administrare: perfuzie continuă preoperator 120 mg în primele 12 ore, apoi redus la 75-60-30-15 mg/la interval de 12 ore, timp de 10-14 zile postoperator.

OHN poate induce precoce redori articulare, anchiloze (fig. 12), care creează probleme de mobilitate, sociale, de respectare a normelor de igienă, dificultăţi la aplicarea dispozitivelor ortetice, modificări ale staticii vertebrale şi implicit perturbări posturale în fotoliul rulant, predispoziţie la escare, risc de fractură pe os porotic. În aceste condiţii, profund disfuncţionale şi deposturante, se poate indica terapia operatorie corectoare, chiar înaintea maturării zonei de osificare aberantă; se preferă endoprotezarea totală a şoldului[27].

Scanned with OKEN Scanner

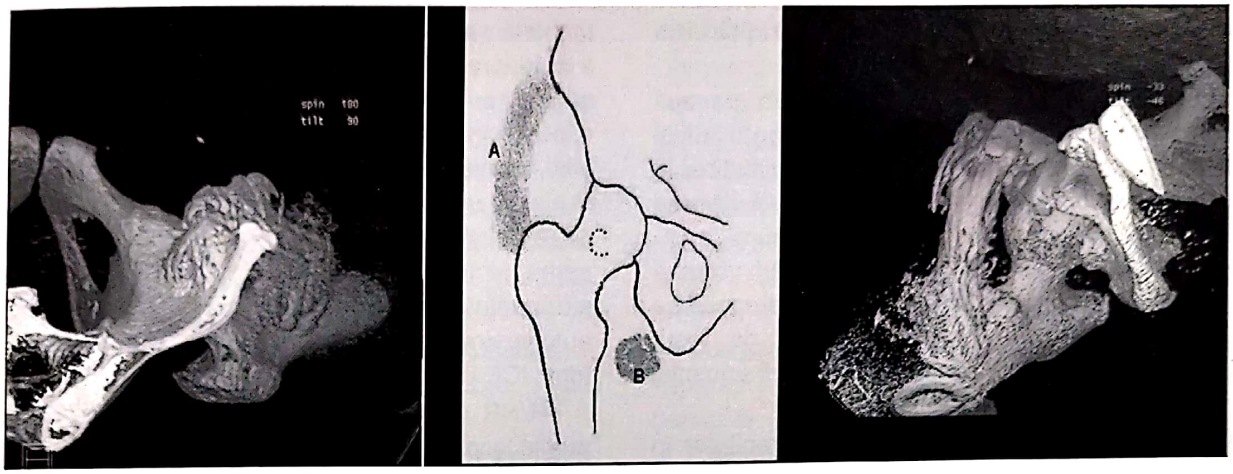

Fig. 12. Topografie predilectă a OHP; aspecte radiologice de osificare heterotopică extensivă, la nivelul articulaţiei coxofemurale (cazuistica Clinicii de Recuperare Neuromusculară a SCUBA).

PRINCIPII DE MANAGEMENT TERAPEUTIC ÎN SIRINGOMIELIA (MIELOPATIA CHISTICĂ) POST-TVM

Siringomielia posttraumatică reprezintă o mielopatie degenerativă ascendentă sau/şi descendentă, caracterizată prin formarea unei cavităţi secundare în măduva spinării, tapetată cu celule gliale, după resorbţia contuziei hemoragice posttraumatice. Aproximativ 50% dintre cazurile cu TVM dezvoltă o cavitate chistică la nivelul leziunii, doar 8-20% vor dezvolta o cavitate siringomielică extinsă pe mai multe segmente mielice. Această complicaţie nevraxială tardivă era diagnosticată clinic (în perioada pre-IRM) la numai 2% dintre pacienţi.

Simptomatologia clasică este reprezentată de dureri în braţ(-e) sau în umeri, de obicei dureri surde, atenuate, dar câteodată senzaţie de arsură sau junghi, asociată precoce cu disociere senzorială (reducerea sau absenţa senzaţiei dureroase şi termice, la nivelul unor benzi metamerice cervicale sau toracale) secundară afectării tractusurilor spinotalamice, respectiv conservarea senzaţiei tactile şi mioartrokinetice (cruţarea cordonului posterior).

În cazul pacienţilor tetraplegici, pierderea senzaţiei tactile termoalgice se poate extinde la nivelul feţei, respectiv la frunte (depăşind unghiul mandibulei, care corespunde metamerului C2), datorită expandării cavităţii rostral, implicând tractul spinal al nervului trigemen (topografia şi somatotopia nucleului senzitiv descendent al trigemenului se regăseşte până la nivelul mielomerului C2). Alteori poate surveni deteriorarea neurologică rapidă, brutală (la unii dintre pacienţi existând chiar un posibil risc vital, prin insuficienţă cardiorespiratorie), în condiţiile afectării bilaterale a nucleului nervului frenic (C3-C5). Aceste elemente menţionate mai sus ridică suspiciunea clinică de siringomielie evolutivă. În cazul degradării statusului neurologic la un pacient sechelar TVM cervical, se impune diagnosticul diferenţial între extensia rostrală a unei cavităţi siringomielice preexistente, respectiv posibilitatea apariţiei hidrocefaliei interne (complicaţie tardivă şi extrem de rară a unei leziuni cervicale înalte)[201].

Diagnosticul clinic este confirmat radiologic prin rezonanţă magnetică (IRM). Siringomielia posttraumatică este decelată prin IRM la 33-59% din cazuri, chiar la pacienţii asimptomatici. Dispensarizarea sistematică prin explorare IRM a evidenţiat faptul că siringomielia survine după o perioadă de latenţă, între 64 şi 650 de zile post-TVM (în medie la 300 de zile). Intervalul de monitorizare clinicoimagistic este de 3-4 luni, absenţa semnelor de evolutivitate clinică dublează perioada de dispensarizare paraclinică[22,34].

O variantă modernă de diagnostic imagistic rafinat o reprezintă tractografia IRM, ca posibilitate de de-

Scanned with OKEN Scanner

tecţie a anomaliilor morfofuncţionale ale măduvei spinării[240].

Tratamentul este chirurgical şi constă în drenajul cavităţii compresive şi simptomatice, rapid agravată şi invalidantă, cu dimensiuni extinse în ax longitudinal la peste 7 segmente vertebrale. Se pot folosi diverse tehnici: şunt siringoarahnoidian, siringopleural, siringoperitoneal[149]. Tehnici chirurgicale de vârf vizează cura cavităţii prin picomielotomie LASER, drenajul pe cale endoscopică şi respectiv grefarea de ţesut embrionar sau celule stem, în scopul umplerii sirinxului şi eventual refacerii ţesutului nevraxial[219].

Odată cu deschiderea internaţională a graniţelor, în ţară au proliferat cabinete de terapie alternativă extrem-orientală, sau cu „metode" terapeutice neconvenţionale, importate de peste ocean. Metodele chiropractice de manipulare ale coloanei cervicale pot fi extrem de riscante, putând duce la disecţia arterei vertebrale, cu AVC consecutiv sau tetraplegie, secundară edemului mielic la nivel C1-C2, cu posibilitatea apariţiei unei cavităţi siringomielice şi recuperare incompletă, ca sindrom centromedular cervical[60].

ÎNGRIJIRI RECUPERATORII/ NURSING DE REABILITARE (ÎR/NR)

Actualitatea acestui concept şi utilitatea demersurilor practice aferente se bazează pe creşterea semnificativă, aşa cum arătam şi în introducere, a duratei de supravieţuire a pacienţilor cu TVM precum şi respectiv - fără legătură directă cu subiectul prezentului capitol, dar reprezentând un alt domeniu biomedical major beneficiar de ÎR/NR - a speranţei medii a vieţii la naştere şi a duratei medii de viaţă, aceasta în contextul procesului de îmbătrânire demografică în ritm alert, la nivel global, ca şi în condiţiile opţiunilor moral-strategice, de non-discriminare/incluziune, ce caracterizează societatea contemporană avansată.

Obiectivul principal al ÎR/NR îl reprezintă, în acut, prevenirea apariţiei de complicaţii - unele dintre ele punând în pericol viaţa – iar, începând din postacut, menţinerea calităţii vieţii (QoL), inclusiv, pe cât posibil, a autonomiei, fie şi limitată, cu ajutorul învăţării unor mişcări compensatorii sau/şi trucate, schimbate ca execuţie în schemele cinematice uzuale - efectuate cu alte segmente sau chiar cu celălalt(e) membru(e) - sau/şi al utilizării, inclusiv la domiciliu, a unor dispozitive asistive, toate permisive pentru realizarea unei game minimale de Activities of Daily Living (ADL)/Instrumental Activities of Daily Living (IADL), în scop de autoservire/activitate şi, respectiv, participare (conform ICF-DH).

ÎR/NR cuprind o serie de demersuri cu caracter profilactico-terapeutico-recuperator, dintre care exemplificăm aici doar: schimbarea poziţiei în pat, pentru prevenirea escarelor, asociată cu posturări antideclive sau/şi anticipative (împotriva fenomenelor de stază circulatorie locoregională şi a posibilelor lor complicaţii sau/şi a unor deposturări previzibile - în contextul unor afectări neurologice sau suferinţe entezoarticulare evolutive), sondajul/training-ul vezical intermitent, folosindu-se, ultramodern şi la noi în ţară (inclusiv prin contribuţia decisivă a activităţii de cercetare ştiinţifică desfăşurată la nivelul Clinicii de Recuperare Neuromusculară a SCUBA - condusă de către Prof. dr. G Onose[185]), catetere de unică folosinţă, hidrofile/hipotraumatice, cu lubrifiere în circuit închis steril, posturări şi manevre manuale sau/şi instrumentale de drenj, respectiv aspiraţie a secreţiilor bronşice stagnante/acumulate şi, eventual, aplicarea - conform unui program stabilit şi reevaluat periodic de către specialistul de recuperare neuromusculară - de orteze. ÎR/NR conţin, deci, elemente de nursing general, intricate cu unele de tip fizical-kinetic-recuperator, acestea în majoritatea lor - având în vedere cât de indispensabil necesare şi, ca atare, cât de frecvent folosite sunt - ar trebui să fie cunoscute şi să poată fi aplicate, la nevoie, practic de către oricare dintre membrii - cel puţin cei de bază - ai echipei de recuperare neuromusculară; totodată, o parte cât mai mare posibil dintre ÎR/NR necesare unui caz dat, inclusiv al unui bolnav post-TVM, trebuie deprinse de către însuşi pacientul respectiv sau/şi de către aparţinători ai acestuia, principalii instructori în acest sens fiind membrii echipei de recuperare neuromusculară.

Bazat pe acumulări teoretice, sedimentate în timp dar mai ales pe experienţa personală - din cadrul

Scanned with OKEN Scanner

clinicii noastre, care este totodată, aşa cum s-a mai arătat, Centrul Naţional de Referinţă pentru Recuperare Neurologică - am conceptualizat activitatea intricată pe care o desfăşurăm în mod curent, de îngrijire şi recuperare a pacienţilor cu TVM, într-o succesiune sistematică (inclusiv cu unele aspecte formal-didactice inevitabile), cuprinzând principalele tipuri/secvenţe de ÎR/NR, luând ca prototip (datorită complexităţii emblematice a respectivului domeniu de patologie) bolnavul cu leziuni acute→subacute→ subcronice la nivelul SNC (tetra-/para- sau hemiplegic).

Conform celor două principii (de non-redundanţă şi, respectiv, de autocitare în limite rezonabile, coroborate cu constrângerile de ordin publicistic ale prezentului capitol) nu vom mai face aici descrierea concretă a demersurilor de ÎR/NR, aceasta - ca şi componenţa echipei de recuperare neuromusculară, inclusiv pentru recuperarea neurologică - fiind deja consistent prezentate într-o lucrare românească recentă[188]. Totodată - şi tot conform principiilor şi respectiv restricţiilor editoriale menţionate - noţiunile de metodologie fizical-kinetică aplicabile în recuperarea neurologică, inclusiv în cazul bolnavilor post-TVM, sunt prezentate în cadrul spaţiului mai amplu al Compendiului de Neuroreabilitare şi, respectiv, în Ghidul de diagnostic, tratament şi reabilitare în suferinţe după TVM, evocate la începutul capitolului.

CERCETĂRI ŞI TENDINŢE ACTUALE ÎN ABORDAREA TERAPEUTICĂ A SUFERINŢELOR DUPĂ TVM

Unul dintre obiectivele majore, cu caracter general, ale autorilor prezentului capitol a fost/este ca acesta să corespundă nu numai sub aspectul contemporaneităţii calendaristice, ci şi prin nivelul conţinutului său, perioadei în care ne aflăm: începutul celui de-al treilea mileniu; de aceea, am considerat necesară includerea în structura sa, rezumativ, de actualităţi; acestea au fost dezvoltate - constatând că tendinţele contemporane de progres în domeniu o impun - de asemenea în Compendiul de Neuroreabilitare, iterativ menţionat. Acumulările ştiinţifice din toate domeniile (în mod special din biologia moleculară, genetică, imunohistochimie, bio/nanotehnologii şi corolarul acestora: medicina regenerativă şi ingineria tisulară, din informatică şi robotică medicale şi, consecutiv, din zona tehnologiilor asistiv-recuperatorii avansate) creează în prezent premise reale pentru ca persoanelor cu tetra- şi mai ales cu paraplegie să le poată fi redată, într-un orizont - sperăm - mediu de timp, viaţa „pierdută" ca urmare a paraliziei.

Cercetarea fundamentală de ultimă oră în domeniile geneticii, imunologiei, histochimiei şi bionanotehnologiei a furnizat o înţelegere mai profundă asupra mecanismelor intime, celulare şi moleculare ale SNC, inclusiv ale măduvei spinale. Ca şi consecinţă, este pe cale să apară un nou spectru de terapii capabile să antagonizeze aceste mecanisme lezionale (deci să asigure neuroprotecţie); în acest sens au fost identificate mai multe molecule, exprimate primar de subpopulaţii heterogene de celule gliale şi neuronale, care joacă - direct sau indirect - un rol esenţial în balanţa subtilă şi complexă dintre dezvoltarea de leziuni secundare şi protecţia tisulară, angiogeneză, neuroplasticitate şi chiar regenerare, la nivel nevraxial: MAG (Myelin Associated Glycoprotein), OMgp (Oligo-Dendrocyte Myelin Glycoprotein), tripetidul KDI (sintetic: Lysină-Asparagină-Izoleucină „KDI Domain of ϒ-1 Laminin"), proteina Nogo (Neurite outgrowth inhibitor) A, NgR (Nogo protein Receptor), calea de semnalizare intracelulară Rho (superfamilia de „Rhodopsin gene" care codifică inclusiv receptori pentru neurotransmiţători) - inclusiv: $p75^{NTR\ (NeuroTrophin\ Receptor)}$ şi TAJ - alpha [toxicity and J(c-JUN: Cellular Homolog of Avian Myeloblastosis Virus Gene 17) N(Nuclear - Terminal) K(inases) - I(nducer)] - / TROY („Trojan horse"- like ruse biologic behavior) -, efrine (EphA4), GFAP (Glial Fibrillary Acidic Protein), CSPG (Condroitin Sulfat Proteoglicani), VEGF (Autocrine Vascular Endothelial Growth Factor), diverse subtipuri de receptori serotoninergici şi glutamatergici, antigeni, anticorpi, modulatori imuni, molecule de adeziune celulară, substanţe antioxidante, factori neurotrofici, enzime, hormoni, inhibitori ai formării de cicatrice

Scanned with OKEN Scanner

fibroase, agenţi remielinizanţi, inductori de neuroplasticitate etc.

Abordările moderne - unele încă experimentale - ale leziunilor post-TVM se concentrează asupra unor obiective şi modalităţi complexe şi intricate: intervenţii neuroprotective, neurotrofice, neurorestaurative, neuroreparative, neuroregenerative, neuro(re)constructive şi neurogenetice[112,263]. Aceste direcţii terapeutice - dintre care primele trei sunt în general considerate a intra în sfera neuroprotecţiei, sferă care în prezent are cea mai avansată conectare cu practica de asistenţă clinică - vor fi prezentate şi comentate succint în continuare, într-o încercare de a le sistematiza, inclusiv conceptual.

Mecanismele intime, celulare și moleculare ale leziunilor din TVM, ca ținte ale neuroprotecției

Majoritatea acestor traumatisme nu se soldează cu transsecţiunea fizică a măduvei; cel mai adesea leziunea este rezultatul contuziei, compresiei sau elongaţiei. În plus faţă de injuria tisulară iniţială, o mare parte din degenerarea medulară posttraumatică se datorează unui proces multifactorial de **lezare secundară**, care este iniţiat în primele minute de la trauma iniţială şi se desfăşoară pe parcursul orelor, zilelor şi chiar a lunilor ce urmează[76,98], având mecanisme complexe, care încă nu sunt cunoscute în totalitate.

Mecanismele leziunii primare nu sunt nici ele complet elucidate. Cel mai frecvent întâlnit este modelul contuziv. Din punct de vedere morfologic, „epicentrul" leziunii medulare este reprezentat de o zonă de necroză hemoragică centrală, înconjurată de axoni cu distribuţie centrifugă, care sunt, datorită poziţionării şi - în special cei mari, bogat mielinizaţi - structurii lor, cei mai expuşi/predispuşi la rupere. De fapt există două paradigme ce descriu injuria axonală primară la nivelul măduvei spinale:

- pierderea axonală este probabil de tip centrifugal, explicabil prin dislocarea longitudinală a zonei medulare centrale; din punct de vedere mecanic, dizlocarea măduvei comprimate în sacul meningian depinde de proprietăţile vâscoelastice ale stratului „de graniţă" din ţesutul medular[35]: acest fenomen este asimilat cu modificările mecanice care se produc într-un tub de pastă de dinţi supus unei comprimări (teoria „pastei de dinţi" - „tooth paste" theory) (fig. 13). De menţionat aici faptul că dislocarea canalului rahidian este un element important în determinismul tulburărilor circulaţiei şi presiunii LCR precoce post-lezional, dar şi un factor contributiv consistent la întreţinerea pe termen lung a acestor tulburări, inclusiv cu probabilă implicare în dezvoltarea cavităţilor chistice de tip siringomielic;
- în plus, axioma „un lanţ este la fel de puternic ca cea mai slabă verigă a sa" poate să explice vulnerabilitatea aparent paradoxală a axonilor mari, mielinizaţi, la traume: porţiunile lor mielinizate sunt rigide şi au o elasticitate relativ redusă (deşi sunt în general destul de distensibile şi se pot alungi până la mai mult de dublu faţă de lungimea lor normală, fără a se rupe, dar numai dacă elongaţia este lentă, cu o viteză mai mică de 0,5 m/s). Velocitatea critică a deplasării tisulare, care va determina rupere axonală într-o contuzie medulară, este de 0,5-1 m/s. Distribuţia velocităţilor tisulare în direcţiile rostrală şi caudală concentrează cea mai mare parte a forţelor de elongare şi tracţiune în partea centrală a măduvei, unde apar leziunile cele mai severe, având drept consecinţă necroza hemoragică centrală.

Fiecare segment axonal mielinizat are o lungime de 1-2 mm, iar nodurile lui Ranvier reprezintă cea mai slabă verigă, care va ceda uşor la acţiunea forţelor de elongaţie şi tracţiune (teoria „lanţului"/„chain" theory - a cărui rezistenţă este egală cu cea a verigii sale celei mai slabe). Axonii secţionaţi au tendinţa de a se retracta, formând „capete în măciucă/crosă de golf" („club endings").

Cascada de evenimente secundare care apare la nivelul SNC şi se desfăşoară în zona lezată şi proximitatea acesteia, include:

- stresul oxidativ (prin generarea locală de radicali liberi de oxigen, cum sunt oxidul nitric şi peroxinitritul);
- eliberarea de produşi toxici din celulele distruse;
- activarea microgliei şi eliberarea de citokine de la nivelul acesteia;
- inflamaţia locală;
- excesul de neurotransmiţători excitatori;

Scanned with OKEN Scanner

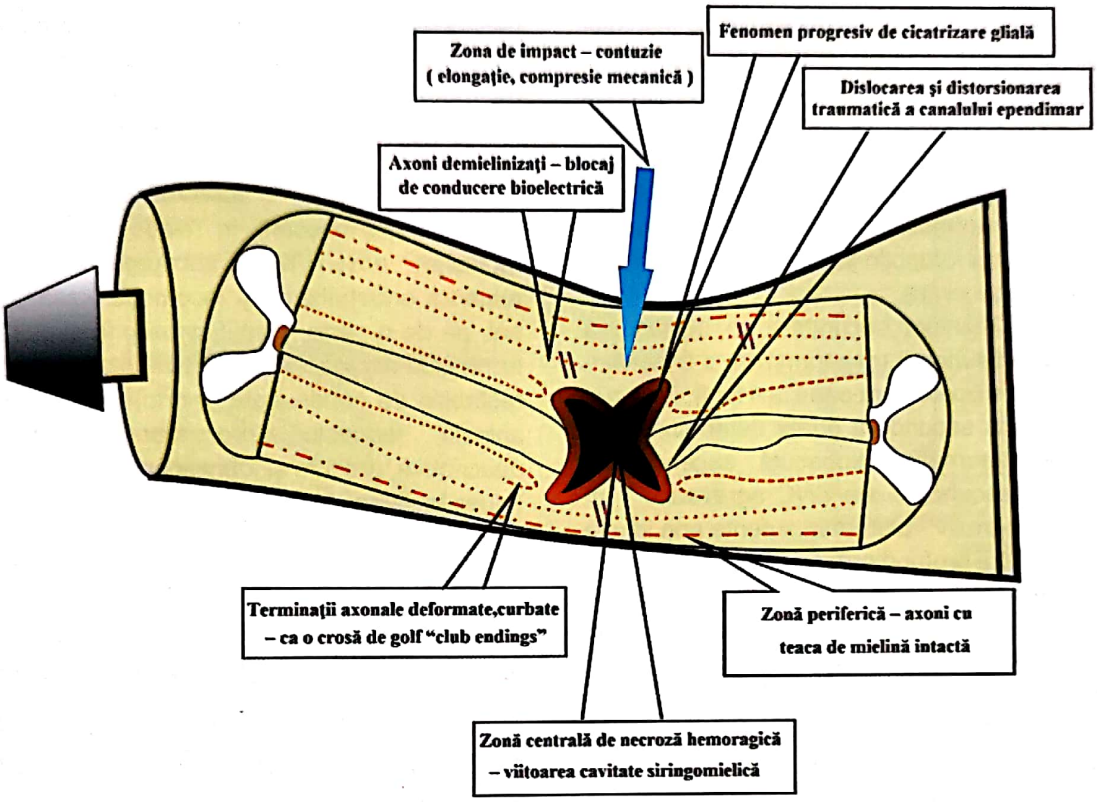

Fig. 13. Încercare de reprezentare grafică a teoriilor „tubului de pastă de dinti" şi, respectiv, a „lanţului" pentru modificările morfometrice timpurii după TVM.

- dezechilibrul imun;
- perturbarea microcirculaţiei locale şi a integrităţii barierei hematoencefalice[226,257];
- dezechilibrele electrolitice;
- „mecanismele morţii celulare întârziate": apoptoza şi procese apoptoză-like - mai recent conturate[211], cu desfăşurare mai îndelungată şi produsă în principal prin perturbarea metabolică (de tipul, spre exemplu, al balanţei fiziologice la nivel intim: procese de diacetilare vs. metilare histonică) la nivel de agregate proteice implicate în mecanismele profunde ale ciclurilor de reproducere/vitalitate-supravieţuire celulare[177,181]. La nivel genomolecular, lezarea ADN (de către radicalii liberi sau alţi produşi toxici eliberaţi din membranele distruse) are drept consecinţă activarea PARP1 (poli-ADP-ribozil polimeraza 1), care activează mecanismele de reparare ale ADN, dar, după injurii severe, PARP1 devine supraactivată şi contribuie la semnalizarea morţii celulare, prin depleţie de NAD^+ şi ATP. Probabil supraactivarea PARP1 determină de asemenea şi translocarea factorului inductor al apoptozei (AIF - Apoptosis Inducing Factor) către nucleu, în condiţiile în care radicalii liberi toxici de oxigen - produşi în cantităţi mari, consecutiv hiperactivării metabolice induse de stresul lezional celular - permeabilizează, prin leziuni de lipoperoxidare a constituenţilor, membranele mitocondriale, ceea ce are drept consecinţă eliberarea de AIF de la acest nivel. AIF şi endonucleaza G (Endo G) activează căi ale morţii celulare independente de caspaze.

În cursul acestei cascade de evenimente secundare se eliberează în spaţiul extracelular diverşi produşi ce determină activarea celulelor gliale, în special a astrocitelor. Acestea din urmă îndeplinesc în condiţii fiziologice un rol vital, de „menaj" („housekeeping"), în sistemul nervos: asigură nutriţia neuronilor, realizează clearance-ul substanţelor în exces sau toxice şi emit semnale diverse, cu funcţii de „in-

Scanned with OKEN Scanner

structuni", către neuroni. În condiţiile lezării ţesutului nervos, astrocitele devin însă distructive: ele proliferează, determinând glioză, iar ulterior contribuie esenţial la formarea cicatricei fibroase. Glioza, ca şi cicatricea, dezorganizează profund arhitectura ţesutului şi reprezintă bariere atât fizice, cât şi biochimice (mediu molecular intratisular ostil proceselor biotrofice, de refacere morfofuncţională) pentru neuroplasticitate şi neuroregenerare.

Cascada fenomenelor secundare se desfăşoară pe o perioadă îndelungată (experimental, s-a demonstrat că la şobolani poate dura până la 6 luni), în cazuri rare, la om, injuria secundară poate determina chiar mielopatie posttraumatică subacută ascendentă[6]. Astfel, leziunile secundare ale SNC agravează - inclusiv în mod progresiv - pierderile suferite prin injuria primară şi grevează profund prognosticul. De aceea, o profilaxie eficientă a acestora poate ameliora în mod consistent recuperarea funcţională, cu evitarea constituirii de disabilităţi permanente şi severe la mulţi dintre asemenea pacienţi.

Leziunile primare, cumulate cu cele secundare, au în final consecinţe dezastruoase:

- demielinizare;
- necroză neuronală (moarte pasivă, prin edem celular progresiv cu osmoliză);
- apoptoză neuronală (moarte celulară programată);
- eliberare de molecule „specializate" în combaterea activă şi preformată a recreşterii axonale;
- formare de cicatrice fibroase şi chisturi;
- întreruperea (deconectarea) căilor nervoase morfofuncţionale.

În sinteză, evenimentele ce au loc la nivel mielic în timpul şi după un TVM, ar putea fi caracterizate plastic, astfel:

- „atacul" brutal al traumei mecanice;
- „terorismul" exercitat de fenomenele secundare;
- „sabotajul" regenerării/recuperării, de către factori inhibitori.

În continuare, acest subcapitol urmăreşte sistematizarea, cu prezentarea cât mai sintetic posibil, a 3 direcţii principale de progres, foarte recente, în abordarea complexă (evaluare, terapie şi demersuri asistiv-recuperatorii avansate): neuroştiinţe aplicate la fiziopatologia specifică, post-TVM, a aparatului NMAK, terapii experimentale şi respectiv dispozitive asistiv-recuperatorii complexe, avansate. Ultima dintre direcţiile citate este dezvoltată consistent într-un foarte recent tratat de Recuperare, Medicină Fizică şi Balneoclimatologie[188], accesibil, şi nu va fi reluată. Neuroştiinţele mişcării, în relaţie cu leziunile mielo-radiculare post-TVM şi subsumat încercării de a restaura ortostatismul şi locomoţia vizează în principal, pe de o parte, identificarea prin explorări neurofiziologice complexe a unor eventuale restanţe sau/şi restabiliri de continuitate (morfo)funcţională cerebrospinală, respectiv aprofundarea conceptuală şi descriptivă, precum şi identificarea unor posibilităţi de (hiper-)activare în scop compensator, a pattern-ului generator central motor (PGCM).

Evaluarea controlului motor și a funcționalității complexelor segmentare senzitivo-senzoriomotorii, inclusiv a continuității cerebrospinale

Această evaluare asociază cuantificarea senzitivă (somatosenzory cuantification) şi motorie, de fineţe - bazate pe culegerea de potenţiale evocate somatosenzitive şi motorii (somatosenzory/motor evoked potentials) şi pe determinări polielectromiografice (poli-EMG) - în scopul evaluării (complexe) a controlului motor cerebral (BMCA - Brain Motor Control Assessment) (fig. 14).

Despre modalităţile - până în prezent, în mod determinant de tip clinic - de realizare a cuantificării activităţii/funcţiilor, senzitivă şi motorie, există suficiente date expuse în Tratatul de Recuperare, Medicină Fizică şi Balneoclimatologie[188] mai sus citat. În legătură cu problematica potenţialelor evocate, în acest capitol sunt inserate doar câteva date cu caracter general introductiv, iar o detaliere consistentă a noţiunilor aferente se regăseşte în Compendiul de Neuroreabilitare. Ca atare, din aceste motive, precum şi din necesitatea încadrării prezentului capitol în

Scanned with OKEN Scanner

spaţiul editorial limitat al volumului de Tratat din care face parte, cele 2 subdirecţii de evaluare menţionate nu vor fi dezvoltate aici.

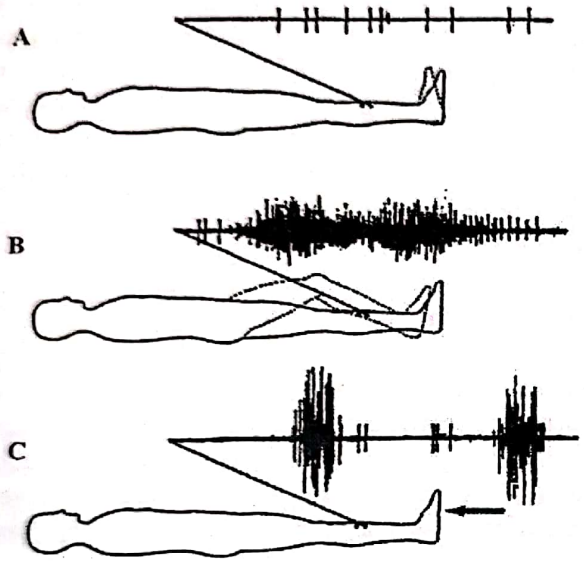

Fig. 14. Reprezentare figurată a relaţiei dintre mişcările active segmentare şi expresia polielectromiografică (BMCA): *A)* sarcină motorie a unei singure articulaţii (activare subclinică); *B)* sarcină motorie a multiple articulaţii; *C)* stimulare plantară (după Dimitrievich, 2008).

BMCA reprezintă o metodă modernă şi mai ales în vogă, prin care se pot în principal obiectiva, dacă există, conexiuni cerebrospinale restante sau consecutive regenerării la nivel sublezional. BMCA se realizează în practică prin intermediul unor sisteme aparatuale complexe, multifuncţionale, cu facilităţi de polielectromiografie (permiţând înregistrări bipolare cu până la 128 de canale), cu variate tipuri de transductori performanţi, inclusiv de angulaţie, presiune, atingere etc., precum şi cu softuri avansate pentru achiziţia, transpunerea şi prelucrarea în format electronic a datelor. De menţionat că pentru obţinerea unor rezultate fiabile prin BMCA, pe lângă un specialist cu experienţă în poli-EMG, mai este necesară şi participarea, ca şi partener activ şi important la acest tip de demers evaluativ, a unui kinetoterapeut bine pregătit şi riguros, pentru o interfaţare adecvată între exploraţionist şi pacient, prin coordonarea mişcărilor, predominat pasive, ce constituie „materia primă" de la care se porneşte în tipul de analiză menţionat (fig. 15).

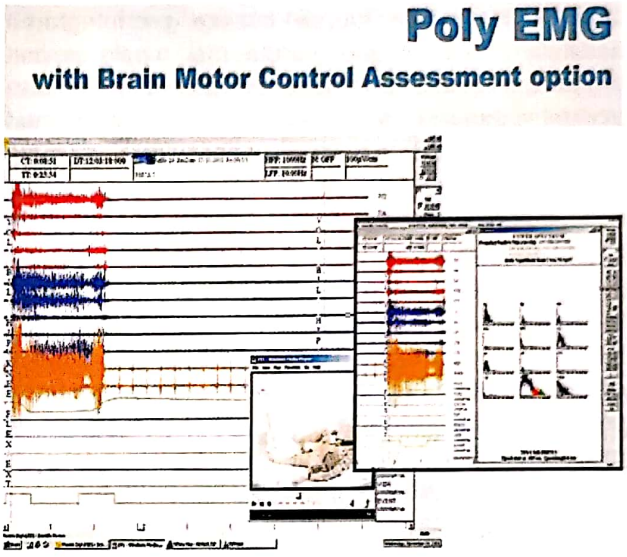

Fig. 15. Capturi ale înregistrărilor (poli-EMG) obţinute cu aparatură ce poate realiza BMCA.

Este de remarcat faptul că până în prezent nu există metode validate pentru a aprecia exact valoarea efectivă a vreunui tip de demers terapeutic în TVM (fie el neurochirurgical, farmacologic, fiziatric, biologic, sau biotehnologic)[167]. Pe de altă parte, în măsura în care un pacient tetra-/paraplegic post-TVM (în special cronic) ar putea să-şi reia mişcările active segmentare într-o manieră funcţională (ADL/IADL, inclusiv ortostatismul şi deplasarea) printr-un mijloc terapeutic anume, această evidenţă ar face relativ inutile majoritatea demersurilor actuale de evaluare, unele foarte sofisticate, folosite în TVM.

Pattern-ul generator central motor (PGCM) - de la nivel medular

Un concept morfofuncţional deosebit de actual şi promiţător prin perspectivele terapeutico-recuperatorii ce par a se deschide prin valorificarea sa în activitatea clinică îl constituie cel de pattern generator central de mişcare (PGCM). Schematic, PGCM se regăseşte figurat în diverse reprezentări în literatură, dar înţe-

Scanned with OKEN Scanner

legerea sa trebuie să se bazeze pe integrarea acestuia în cadrul unei viziuni mai ample privind organizarea şi rolul sistemului nervos central. Conform acestei viziuni, sistemul nervos ar avea 2 mari modalităţi/raţiuni de a funcţiona: vehicularea şi procesarea informaţiei, folosind ca suport vectorial energetic curentul electric şi câmpul aferent, adecvate parametrial, sub forma influxului nervos.

PGCM este o entitate morfofuncţională generatoare de pattern-uri de mişcare, descrisă la vertebrate, însă există numeroase date de literatură conform cărora entităţi de tip centru generator de pattern ar fi prezente şi la nevertebrate[47]. Exemple de pattern-uri motorii specifice, generate de astfel de reţele neurale: zborul „de retragere" (la insecte), târârea (la moluşte), ventilarea ritmică a branhiilor (larvele de amfibii), rumegarea, activitatea ritmică a muşchilor respiratori (inclusiv la om), deglutiţia (inclusiv la om), mersul (bipede).

Concret, PGCM se compune din celule, sinapse şi din ceea ce, conform teoriei sistemelor (L von Bertalanffy), reprezintă mai mult decât simpla însumare a acestora: reţele neurale.

Principiul general de organizare şi funcţionare al PGCM nu este esenţialmente diferit între organismele bipede: om, primate, pinguini, păsări, dar prezintă diferenţe semnificative faţă de cele patrupede[137], la care circuitele spinale de comandă/control postural şi de locomoţie sunt preponderente faţă de cele supraspinale, în vreme ce la om este invers.

PGCM se află sub controlul axului reprezentat de nucleii nervoşi grupaţi în regiunile locomotorii mezencefalică şi diencefalică (RLM şi RLD) şi, respectiv, de cei din corpul striat şi nucleul palid, activarea/comanda segmentului medular corespunzător (L1 şi *L2*), la frecvenţe de 0,2-10 Hz, realizându-se prin intermediul nucleilor bazali menţionaţi, cu influenţe modulatoare de la cortex, talamus şi cerebel, precum şi, pentru controlul orientării bazat pe aferentaţia suplimentară senzorială furnizată de vedere, de la nivel tectal[93].

La nivel funcţional, activitatea PGCM se exprimă prin generarea comenzilor alterne, coordonate, ce realizează mişcarea reciprocă (flexie a unui şold, concomitent cu extensia celui controlateral - „reciprocating movement"), concomitent cu derularea secvenţialităţii fiziologice a mersului bazată pe tripla flexie (şold, genunchi, gleznă) în timpul fazei pendulare de progresie. Aceasta presupune activarea secvenţială, fazică, prin comenzi specifice date zonal componentelor metamerice L3, L4, L5 - inclusiv dreapta-stânga, realizate prin căi de acţiune preformate bazate pe existenţa şi funcţionarea interneuronilor comisurali (intra)segmentari (INCIS). De precizat, fără a intra

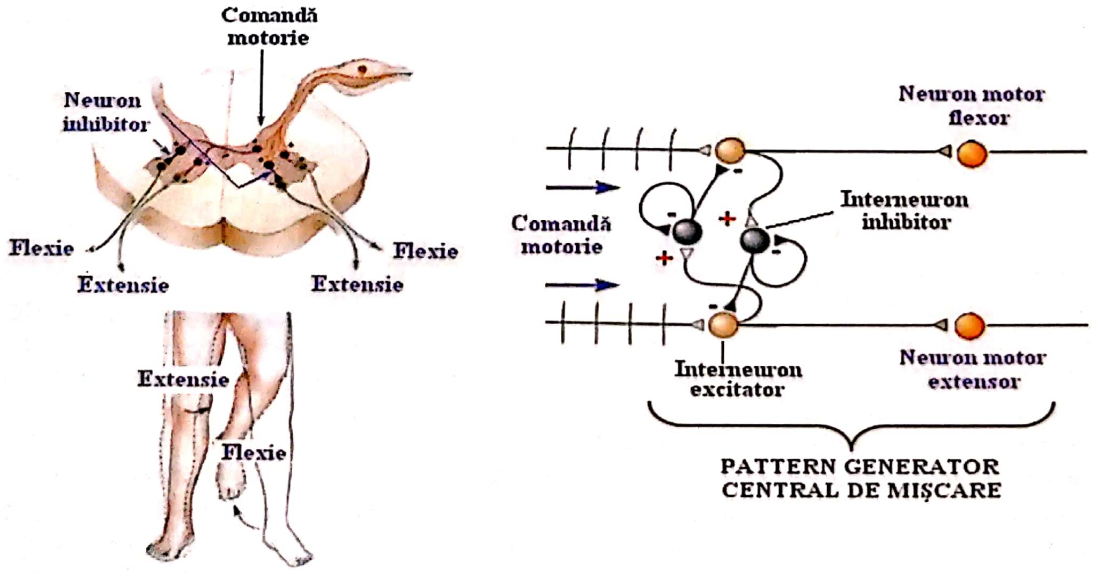

Fig. 16. Modelare teoretică a generării pattern-ului altern de mers la nivelul PGCM (după Cummings, 2007).

Scanned with OKEN Scanner

excesiv în detalii, că INCIS admit ca pattern de funcţionare 2 căi inhibitorii şi una excitatorie (fig. 16).

Sinapsele activatoare ale PGCM sunt glutamatergice, serotoninergice, GABA-ergice şi dopaminergice. Sinapsele inhibitoare sunt glicinergice. Spre exemplu, medicamentul vechi (şi căzut în desuetudine datorită caracterului riscant constatat la administrarea sa) stricnina - antagonist al glicinei (care blochează direct GlyR) exercită efecte analeptice medulare. Astfel, semnalizarea bazată pe neurotransmiţători de tip endocanabioid în circuitele locomotorii spinale stimulează activitatea excitatorie sinaptică aferentă locomoţiei, atât pe termen scurt, cât şi lung. Endocanabioizii sunt sintetizaţi ca urmare a activării receptorilor de tip mGluR1, mai ales când aceştia sunt stimulaţi de către agonistul lor selectiv - DPHG (3,5-dihidroxifenilglicină). În plus, cel puţin la peşti s-au constat modificări specifice de imunoreactivitate, implicate – şi, deci, posibil valorificabile terapeutic - în modularea activităţii sinaptice a mGluR1 de către oxidul nitric (sintetizat de NOS)[165] (fig. 17).

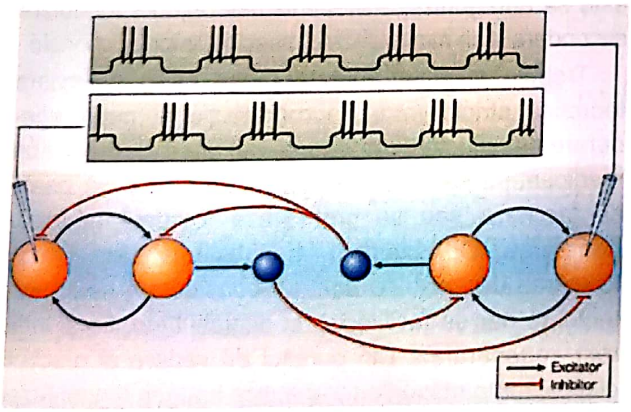

Fig. 17. Modelare teoretică a circuitului neural al pattern-ului generator central spinal, ce controlează coordonarea între agoniştii şi sinergiştii unui membru, precum şi între cele două membre inferioare (după Yuste R. et al, 2005).

Unul dintre scopurile fundamentale ale PGCM prin motoneuronii săi, la nivel intim, îl constituie realizarea potenţialelor de acţiune în platou; acestea asigură contracţiile musculare susţinute, de tip tetanizant fiziologic, indispensabile pentru realizarea mişcărilor active, coordonate, funcţionale (după cum se cunoaşte, un potenţial de acţiune nesusţinut nu durează decât pe perioada overshoot-ului ionilor de sodiu intracelular, adică 1 ms, şi nu poate genera mai mult decât o secusă musculară definită). Mai precis, posibilitatea realizării potenţialelor de acţiune în platou se bazează pe o amplificare de circa 5 ori a impulsurilor sinaptice, ceea ce determină canalele de calciu voltaj-dependente să rămână deschise, devenind astfel posibilă persistenţa potenţialului de acţiune[119].

Structurile responsabile de amplificarea masivă a impulsurilor sinaptice sunt receptorii serotoninergici. O serie de studii (din păcate, majoritatea pe şoareci - patrupedele având totuşi diferenţe semnificative privind organizarea şi funcţionarea PGCM faţă de bipede) au obţinut rezultate încurajatoare în privinţa reluării motilităţii active la trenul inferior după injectarea post-TVM de 5-HT (5-hidroxitriptamină), parapiramidal, în creierul animalelor testate. Acţiunea 5-HT asupra receptorilor serotoninergici, de asemenea se pare bine reprezentaţi la nivelul PGCM, a generat, consecutiv activării lor, reluarea locomoţiei cu mişcări ritmice/alterne, dar necoordonate, asincrone. Mai mult, studii recente[131] susţin descoperirea unei căi descendente legate de 5-HT, implicată în iniţierea locomoţiei la mamifere prin depolarizarea receptorilor serotoninergici de la nivelul neuronilor din lamina 7 Rexed din măduva toracală distală, adică din vecinătatea PGCM. Acelaşi autor mai relatează şi faptul că injectarea în zona T11 - deci relativ în vecinătatea PGCM - de celule stem progenitoare de neuroni secretori de 5-HT, a dus la restaurarea locomoţiei la şoareci cu TVM[68].

Înţelegerea cât mai profundă a funcţionării PGCM presupune însuşirea axiomatică şi fundamentală a faptului că SNC, ca cea mai complexă alcătuire cunoscută la ora actuală din univers, reprezintă un arhetip de interrelaţie/integrare între structură şi funcţie, de la nivel molecular, până la comportament, de aceea prezentarea organizării şi activităţilor aferente PGCM nu se poate face decât prin permanente raportări între nivelul intim şi cel (macro)funcţional. Concret, sistemul INCIS, element cheie al PGCM medular, este dependent de efrine (în special EphB2 şi B3) şi respectiv receptorii lor (efrinici), în special A1 şi A4. Pe lângă interneuronii comisurali segmentari, macrofuncţionalitatea coordonată, neuromioartrokinetică se realizează şi cu ajutorul interneuronilor

Scanned with OKEN Scanner

intersegmentari (INIS) ce asigură coordonarea comenzilor de-a lungul măduvei spinării, pentru asigurarea/susţinerea pattern-urilor sinergice de mişcare. Prin însumarea acţiunilor INCIS şi INIS, PGCM asigură stereotipul alternanţei dintre contracţia flexorilor şi extensorilor la nivelul segmentelor articulare implicate în mers (şold, genunchi, gleznă) în mod automat, dar permisiv oricum, pentru intervenţia voluntară reprezentată de o comandă corticală.

Din punct de vedere biochimic (în condiţii fiziologice[210] şi intervenţionale, farmacologice, în curs de investigare pe modele animale, respectiv pisici) PGCM prezintă structuri receptoriale sensibile la agonişti alfa2-adrenergici (clonidină, metoxamină), agonişti serotoninergici (quipazină) şi la antagonişti ai glicinei (stricnină). Agoniştii adrenergici activează direct PGCM prin injectare intratecală, fiind astfel inductori valoroşi ai reluării motilităţii active în paraliziile incomplete post-TVM (şi chiar complete, la unele exemplare feline), dar pe o durată de timp limitată: circa 6 ore, în cazul clonidinei, adică pe durata efectului acestei substanţe[160].

Pornind de la conturarea tot mai consistentă în ultimii ani a conceptului de PGCM medular, şi respectiv de la acumularea a tot mai multe date concrete privind modul său de funcţionare şi de reactivitate la stimuli fiziologici şi respectiv cu scop terapeutic, la subpunctul referitor la terapiilor moderne/experimentale în TVM, vor fi prezentate şi câteva demersuri fiziatrice, respectiv combinate, destinate (hiper)activării compensatorii a PGCM medular, pe lângă cele de tip farmacologic prezentate mai sus, întrucât expunerea lor a servit înţelegerii noţiunilor legate de acest pattern.

Demersuri terapeutice (inclusiv combinate)

După un TVM cu leziune mielică parţială, este de aşteptat aproape întotdeauna un grad de recuperare spontană, predominant datorită neuroplasticităţii (în special în cazul leziunilor motorii incomplete - grade Frankel/AIS: C, D, E - o proporţie relativ relevantă a acestor pacienţi ajunge să meargă din nou - evident, de regulă, cu necesităţi asistive). Mai mult, extensia leziunii medulare se corelează puţin cu posibilităţile de recuperare: pacienţi cu o pierdere de cca 90% din structura măduvei spinării - chiar având chisturi (siringo)mielice mari - pot avea totuşi un potenţial de recuperare senzitivă şi motorie foarte bun; se consideră astfel că dacă aproximativ 10% din parenchimul medular sublezional rămâne indemn morfo-funcţional, este de ajuns pentru a asigura o recuperare de bună calitate[119].

Cascada de evenimente fiziopatologice ce determină injuria secundară este similară în leziunile traumatice (dar şi ischemice) ale creierului şi măduvei spinale, de aceea obiectivele şi mijloacele terapeutice sunt destul de asemănătoare pentru cele două tipuri de condiţii/localizări. Progresele ştiinţifice recente, mai ales din ultimele două decade, inclusiv maparea genomului uman, furnizează o nouă bază de cunoştiinţe asupra mecanismelor leziunilor primare şi secundare în TVM. Principalul scop al neuroprotecţiei este să antagonizeze mecanismele injuriei medulare secundare şi să minimizeze consecinţele lor funcţionale.

Trebuie subliniat totdată faptul că o delimitare teoretică strictă între neuroprotecţie şi neuroregenerare nu reflectă întotdeauna realitatea, deoarece un medicament sau o procedură neuroprotectivă poate să faciliteze sau să promoveze totodată neuroregenerarea. De exemplu, o substanţă care inhibă formarea de cicatrice poate fi considerată neuroprotectoare dar ea facilitează în acelaşi timp, fie şi indirect, regenerarea. Din punctul de vedere al practicii clinice, toate măsurile terapeutice luate în timpul fazei acute a unui TVM, pentru a preveni/reduce leziunile secundare, pot fi considerate neuroprotective (fig. 18).

Până în prezent mai mult de 500 de demersuri terapeutice au fost studiate pentru proprietăţile lor (potenţiale sau reale) neuroprotectoare. Unele dintre ele sunt medicamente cunoscute, utilizate în mod curent, în timp ce altele sunt produşi sau proceduri noi, încă în faza de testare.

Din acest spectru larg de terapii (posibile) pentru TVM, până în prezent, doar 4 au ajuns în studii clinice de fază III finalizate: metilprednisolonul, naloxona, tirilazadul şi monosialogangliozidul GM1 (metilprednisolonul a fost singurul care a demonstrat unele beneficii,

Scanned with OKEN Scanner

modeste, în TVM acute - în prezent fiind însă, tot mai contestat - ?... - n.n.); în plus, se află în faze de: recrutare de voluntari, de derulare sau au fost foarte recent încheiate, încă o serie de studii clinice (de regulă pe loturi mici de pacienţi); rezultate ale acestora sunt prezentate mai departe.

În continuare prezentăm o listă de abordări terapeutice descrise în literatura de specialitate ca având potenţial de neuroprotecţie (şi nu numai, conform celor

- Intervenţie relativ la fel de eficientă/studiată în TVM şi TCC.
- Intervenţie în principal eficientă/studiată în TCC.

Având în vedere necesitatea încadrării în spaţiului editorial limitat al prezentului capitol, nu vom detalia decât extrem de selectiv acele terapii deopotrivă foarte noi şi vizând predominant leziunile medulare (eventual, doar în context, şi pe cele care vizează deopotrivă şi afectările cerebrale).

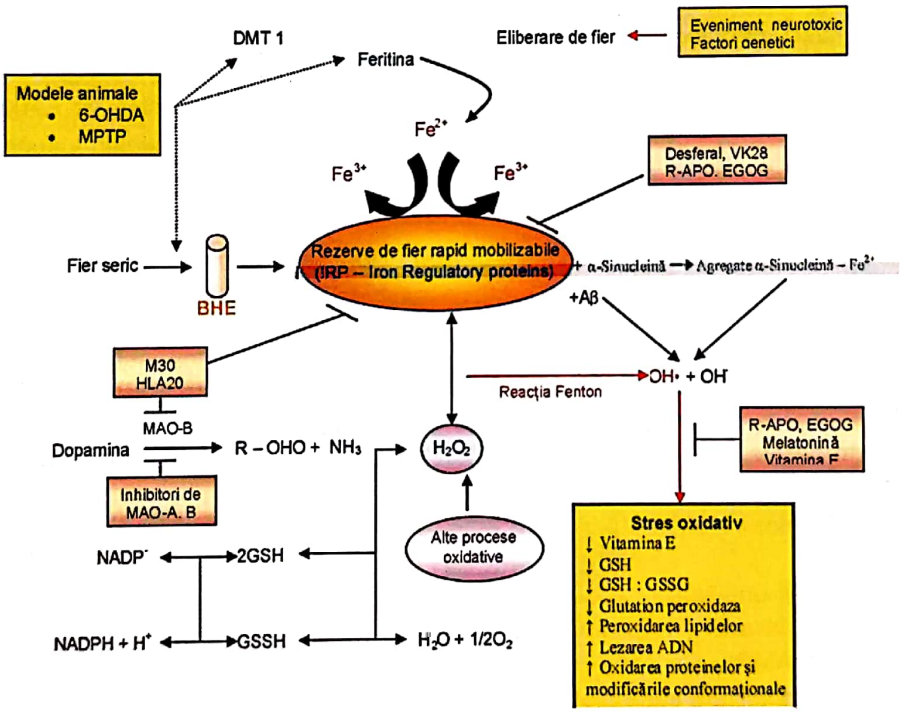

Fig. 18. Factori şi mecanisme cu implicare, potenţatoare sau inhibitoare, în stresul oxidativ - ţinte moleculare pentru neuroproteţie (după Trends in Pharmacological Sciences, Vol. 26, nr. 1, Jan 2005 - citat de Mureşanu).

de mai sus). Am considerat utilă clasificarea diverselor substanţe şi proceduri cuprinse în această listă în funcţie de utilizarea lor clinică sau experimentală (în TVM sau TCC). De asemenea, clasificarea ia în consideraţie experienţa acumulată până în prezent cu fiecare tip de intervenţie. În acest scop am conceput, ca o contribuţie la sistematizarea conceptuală a acestui domeniu de demersuri terapeutice, următorul cod de culori:

- Intervenţie în principal eficientă/studiată în TVM.

Substanţe farmacologice „clasice", utilizate curent în practica medicală

- Antiinflamatoare şi imunomodulatoare:
  - AIS (Metilprednisolon)
  - Lazaroizi (21-aminosteroizi)
  - AINS (inhibitori de COX_2)
  - Interleukina 10 (IL -10)
  - Glatiramer acetat
- Vitamine şi alte suplimente nutritive (vitaminele din complexul B, acidul tioctic, seleniul, zincul, magneziul)

Scanned with OKEN Scanner

- Chelatori de fier (deferoxamina, 2,2'-bipiridina, quercetin)
- Blocanţi ai canalelor de Ca^{2+}
- Litiu
- Antioxidanţi
  - Scavengeri de radicali liberi: ascorbat, vitamina E, beta-caroten, alfa-tocoferol, penicillamina, superoxid dismutaza, coenzima Q10
  - L-cysteina
- Amestecuri peptidice cu proprietăţi neurotrofice (Cerebrolysin®, Actovegin®)
- Vasodilatatoare musculotropice
- Agenţi nootropici
- Agenţi anestezici
- Hormoni
  - Eritropoietină
  - Melatonină
  - 17-estradiol, progesteron
  - TRH şi analogi
- Agenţi anti-excitotoxici (blocanţi de glutamat)
  - Blocanţi de receptori ionotropici: NMDA, AMPA
  - Blocanţi de receptori metabotropici: kainat

Terapii noi/experimentale

- Tripeptidul KDI
- Antagonişti ai semnalelor inhibitoare pentru creştere în SNC
  - Anticorpi monoclonali anti-Nogo
  - Inhibitori ai fosfodiesterazei (Rolipram®)
  - Dibutiril AMPc (db-cAMP)
- Inhibitori ai căii de semnalizare intracelulară Rho (Cethrin®)
- Substanţe ce inhibă fibroza (Condroitinaza ABC, Cordaneurin®, antagonişti ai EphA4)
- Imunoterapie cu macrofage activate
- Monosialogangliozidul GM1
- IGF-1 (Insulin-like Growth Factor)
- Neurotrofine
  - NGF (Nerve Growth Factor)
  - NT-3 (Neurotrophin-3)
  - BDNF (Brain Derived Neurotrophic Factor)
  - GDNF (Glial Derived Neurotrophic Factor)
  - CNTF (Ciliary Neurotrophic Factor)
- Antioxidanţi
  - Proteina EAAC1
- Inhibitori ai apoptozei
  - Inhibitori de proteaze (inhibitori ai caspazelor, inhibitori ai calpainelor)
  - Inhibitori ai PARP
- Molecule de adeziune celulară (L1-CAM)
- DMSO (dimetilsulfoxid)
- Inozină (Axosine)
- AIT-082 (leteprinim potassium, Neotrofin)
- Tehnica de fuzionare (polietilenglicol)
- Stimularea farmacologică a centrului medular generator de pattern motor (CPGM)
- Fizioterapie
  - Stimularea prin metode fiziatrice a centrului medular generator de pattern (CPGM)
  - LASER de putere joasă (Low-level LASER therapy - LLLT)
  - Stimulare prin câmp electric oscilant (Oscillating Field Stimulator - OFS)
  - Stimulare electrică funcţională (Functional Electrical Stimulation - FES)
  - Stimulare magnetică transcranială repetitivă (repetitive Transcranial Magnetic Stimulation - rTMS)
- Hipotermie locală
- Terapie prin oxigen hiperbaric
- Strategii regenerative (grefe autologe de nerv, celule stem, celule Schwann, celule gliale olfactive, 3D-printing)
- Strategii combinatorii („COMBO")

Substanţe farmacologice „clasice", utilizate curent în practica medicală

Antiinflamatoare şi imunomodulatoare

Metilprednisolonul (MP)

În anii '90, rezultatele publicate ale studiilor clinice multicentrice NASCIS I şi II (National Acute Spinal Cord Injury Study) făcuseră din MP (administrat în primele 3-8 ore de la traumă, în doze de 5,4 mg/kg corp/h, timp de 24-48 h) „standardul de aur" în terapia fazei acute a TVM[39,40]. În prezent este considerat a fi

Scanned with OKEN Scanner

singura substanţă cu o relativă eficienţă în TVM. Totuşi, beneficiile sale fac subiectul unor controverse: procesarea datelor din aceste studii au fost făcute pe subgrupe din eşantionul total şi, de aceea, rezultatele ar putea fi artefacte statistice[148,214].

Mecanisme de acţiune: cea mai importantă acţiune a MP în TVM acute este inhibarea peroxidării lipidelor, indusă de radicalii liberi de oxigen (RLO). Aceste efecte antioxidante nu sunt mediate de receptorii glucocorticoizi: alte antiinflamatoare steroidiene nu prezintă proprietăţi similare.

MP interferă, de asemenea, şi cu alte căi fiziopatologice:

- reduce eliberarea de acid arahidonic (AA);
- diminuează influxul celular de ioni de calciu;
- scade rata metabolismului anaerob şi previne acumularea (toxică) de acid lactic;
- minimizează degenerarea neurofilamentelor;
- reduce edemul medular posttraumatic şi efectele compresive ale acestuia;
- ajută la menţinerea potenţialului membranar al neuronilor şi a conducerii sinaptice.

Efecte adverse: în ultimii ani, utilizarea dozelor mari de MP a devenit controversată, deoarece ele prezintă un risc semnificativ de efecte secundare severe, versus un beneficiu neurologic modest[29]. Efectele de tip steroidian sunt importante atunci când administrarea este prelungită peste 24 h. Studii clinice au evidenţiat incidenţa crescută a multor complicaţii, inclusiv a celor legate de TVM: pneumonii, şocuri septice, infecţii ale plăgii, vindecare întârziată a plăgii, escare, hiperglicemie tromboză venoasă profundă, hemoragii gastrointestinale[39,40,148,214].

Alte limitări ale terapiei cu doze mari de MP:

- Acţiunea neuroprotectoare a MP are o curbă doză-efect în formă de U, îngustă, ce necesită o calculare atentă a dozei.
- Iniţierea tratamentului dincolo de „fereastra de oportunitate" de 8 ore poate exacerba leziunile SNC.
- S-a evidenţiat în mod repetat faptul că glucocorticoizii inhibă înmugurirea axonală şi sinaptogeneza. Atunci când se ia în considerare rezultatul funcţional pe termen lung, potenţialul metilprednisolonului de a scădea plasticitatea neuronală este probabil problema cea mai importantă.

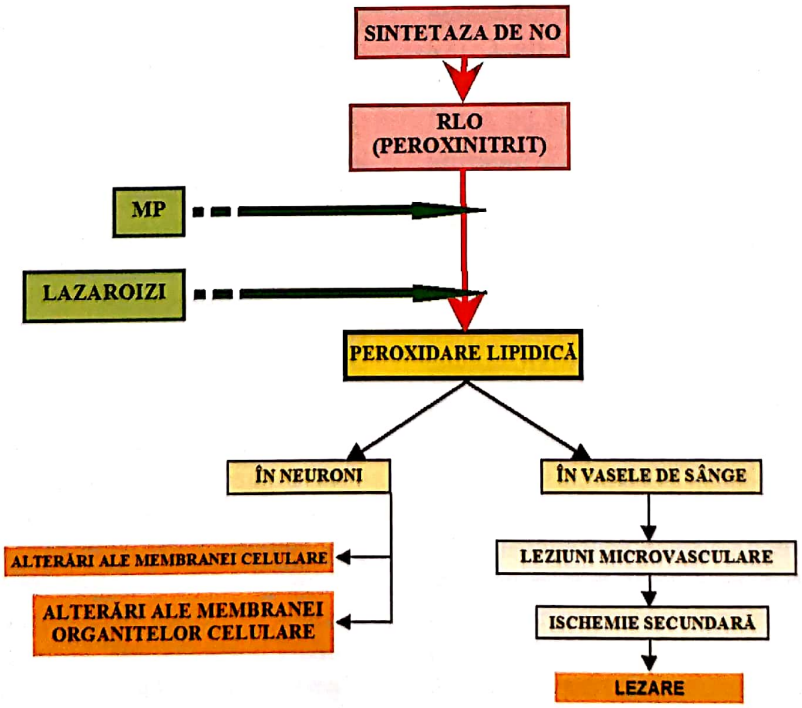

Fig. 19. Efectele antioxidante ale metilprednisolonului şi lazaroizilor (NO - oxid nitric; RLO - radicali liberi de oxigen; MP - metilprednisolon).

Scanned with OKEN Scanner

Lazaroizii (Tirilazadul)

21-aminosteroizii au fost concepuţi pentru a maximiza acţiunea antioxidantă a MP, eliminând în acelaşi timp efectele nedorite ale terapiei steroidiene. Una dintre aceste molecule, Tirilazadul, a fost selectată pentru a fi testată în studiul NASCI III. Rezultatele au arătat că administrarea Tirilazadului timp de 48 de ore a fost mai eficientă decât terapia cu doze mari de MP, 24 h, dar fără a determina efecte adverse steroidiene[214].

Lazaroizii par a fi de 100 de ori mai potenţi decât MP ca antioxidanţi. Totuşi, în ciuda calităţilor şi avantajelor evidente, aceste substanţe nu au fost înregistrate pentru uzul clinic în nici o ţară, deoarece nu au mai fost testate ulterior în nici un studiu clinic.

Antiinflamatoarele non-steroidiene (inhibitorii de COX2)

Este deja bine documentat faptul că procesele inflamatorii joacă un rol crucial în fiziopatologia TVM acute[29]. COX2 (ciclooxigenaza 2) este un element central al inflamaţiei acute, iar experimentele pe modele animale de TVM au indicat faptul că inhibitorii de COX2 au efecte neuroprotectoare şi ameliorează rezultatul neurologic[143]. Diverşi inhibitori de COX2 sunt deja înregistraţi pentru tratamentul bolilor reumatice (ex. Celecoxib), şi sunt disponibili pe scară largă. Ar putea fi util de studiat acţiunea acestora în administrare intravenoasă, în faza acută a TVM, însă în prezent nu există nici o formulă parenterală pentru inhibitorii de COX2.

Interleukina-10 (IL-10)

IL-10 este un antiinflamator potent. IL-10 recombinantă umană a fost deja testată în diverse studii clinice pentru utilizarea în boli inflamatorii cronice (efecte secundare raportate: trombocitopenie şi cefalee).

Un studiu experimental pe şobolani a indicat faptul că administrarea IL-10 în faza acută a TVM a redus sinteza de TNFα la nivel medular, iar animalele tratate au prezentat o recuperare semnificativă a funcţiei membrelor posterioare în cursul a 2 luni după traumă[30]. IL-10 nu a fost niciodată testată clinic pentru leziuni traumatice ale SNC la om.

Glatiramer acetat (Copaxone®)

Este un polipeptid sintetic, înregistrat pentru tratamentul sclerozei multiple. Mecanismele sale de acţiune nu sunt pe deplin cunoscute. Structura sa moleculară este similară cu cea a proteinei bazice mielinice (myelin basic protein - MBP). Efectele sale cunoscute includ stimularea limfocitelor T pentru a secreta citokine antiinflamatoare şi BDNF (brain derived neurotrophic factor)[2].

Studiile făcute de o echipă de cercetători la Institutul Wiezmann, în Israel, pe modele murine de TVM contuziv au arătat că vaccinarea cu MBP îmbunătăţeşte recuperarea după traumă[100]. Dată fiind similitudinea glatiramer acetatului cu MBP, cercetarea în continuare a eficienţei sale în TVM pare a fi justificată.

Chelatorii de fier

Proprietăţile neuroprotectoare ale chelatorilor de fier se datorează în primul rând efectelor lor antioxidante. O parte din stresul oxidativ produs de RLO este rezultat din reacţii catalizate de fier.

În leziunile traumatice ale SNC, fierul este eliberat din depozitele proteice (feritină). Chelatorii, de exemplu **deferoxamina**, sunt în mod logic candidaţi pentru a cantitatea de RLO produşi la locul injuriei. Unele experimente pe modele de leziuni traumatice şi ischemice au demonstrat că, atunci când este administrată în faza acută, deferoxamina poate diminua peroxidarea lipidică şi susţine regenerarea ATP[213]. Din păcate, studiile histologice şi asupra rezultatelor funcţionale nu au evidenţiat ameliorări semnificative cu această terapie.

Un alt efect potenţial neuroprotector al chelatorilor de fier ar fi prevenirea formării de cicatrice fibroase după leziuni traumatice, probabil prin inhibarea prolil-4-hidroxilazei, o enzimă importantă pentru sinteza de colagen. Studii cu 2,2'-bipiridina, administrată la şobolani cu TVM, au indicat faptul că aceasta blochează eficient sinteza de colagen, dar, chiar în absenţa cicatricei, nu s-a evidenţiat nici o creştere axonală la nivelul ariei lezionale[103]. Totuşi, un studiu mai recent a arătat că aplicarea locală a chelatorilor de fier împreună cu AMPc, după secţiunea tractului corticospinal (TCS) dorsal la şobolani, a fost urmată

Scanned with OKEN Scanner

atât de întârzierea formării de cicatrice, cât şi de creşterea la distanţă a axonilor TCS, prin aria lezată[138].

Quercetinul este un flavonoid, puternic chelator de fier, cu proprietăţi antioxidante şi antiinflamatoare. Unele studii experimentale pe animale de laborator au indicat faptul că administrarea sa în timpul fazei acute a TVM ameliorează semnificativ rezultatele neurologice[217].

Blocanţii canalelor de calciu

Calciul este un ion esenţial pentru multiple funcţii celulare: permeabilitatea membranei celulare pentru sodiu şi potasiu, excitabilitatea neuronală, reglarea activităţii unor enzime intracelulare, depozitarea şi eliberarea a diverşi neurotransmiţători.

Influxul celular crescut şi acumularea calciului în citosol are un rol crucial în producerea injuriei secundare după o traumă a SNC. După un TVM, calciul se acumulează rapid intracelular, în timp ce concentraţia sa extracelulară scade. Cantitatea totală de calciu la nivel medular atinge un vârf după 8 ore de la injuria iniţială şi persistă la valori crescute peste normal până la 1 săptămână. Nivelurile crescute de calciu intraneuronal determină activarea fosfolipazelor A_2 şi C, dependente de calciu, care la rândul lor declanşează o producţie masivă de acid arahidonic şi metaboliţi ai acestuia: tromboxan A_2, prostaglandine şi leucotriene[234,258]. De asemenea, calciul activează sintetaza oxidului nitric, cu formare de RLO; aceştia lezează biochimic practic toate structurile celulare. Pe de altă parte, influxul de calciu antrenează un eflux de potasiu şi scade activitatea Na^+/K^+ ATP-azei, ceea ce duce la blocuri de conducere în segmentele lezate ale măduvei.

La nivel microscopic, leziunile microvasculare (cu scăderea permeabilităţii) devin evidente în câteva minute de la traumă. Edemul medular este prezent 30 de minute mai târziu şi progresează atât longitudinal, cât şi pe direcţie transversă, determinând fenomene de compresiune[92].

Scopurile utilizării blocanţilor de calciu în TVM acute sunt, pe de o parte, de a diminua acumularea intracelulară a ionului şi, pe de altă parte, de a păstra permeabilitatea microvasculară, diminuând astfel ischemia şi edemul. Folosirea lor în TVM este totuşi limitată de hipotensiunea arterială pe care o produc, ce contrabalansează efectul urmărit, de a creşte fluxul sanguin la nivelul măduvei spinale.

Nimodipina

Este o dihidropiridină, blocant al canalelor L de calciu voltaj-dependente. Studiile cu această moleculă, pe modele animale de TVM acut şi cronic, au dat rezultate diverse (majoritatea descurajante): în timp ce unii autori au găsit că administrarea ei diminua alterările axonale morfologice şi ameliora conducerea intramedulară[258], alţii nu au evidenţiat nici un efect benefic[96].

Un studiu clinic prospectiv, randomizat, a fost desfăşurat în Franţa pentru a determina efectele administrării de nimodipină timp de 7 zile în TVM acute. Pacienţii au fost urmăriţi timp de 1 an. Rezultatele nu au demonstrat o ameliorare funcţională semnificativă a eşantionului tratat faţă de grupul ce primise placebo[203].

Alţi compuşi dihidropiridinici (cum este nicardipina) nu au arătat nici un beneficiu atunci când au fost testaţi pe modele animale de TVM.

Litiul

Un studiu recent[262] a vizat injectarea de litiu intrarahidian, la intrarea în măduvă a rădăcinii(lor) dorsale deasupra şi dedesubtul leziunii mielice (4,24 ml per injecţie). Totodată, pentru studiul în care litiul însoţeşte transplantul de TRNUCBM (vezi mai departe), dar şi pentru cel în care proprietăţile terapeutice ale acestui microelement în leziunile medulare au fost testate fără alte asocieri, respectivul metal fiind administrat oral, în doze de 0,6-0,8 micromol/zi, atât la pacienţi cronici, cât şi acuţi, rezultatele preliminare nu justifică un entuziasm deosebit[109].

La distanţă de un an, studiul menţionat, privind administrarea de carbonat de litiu pe cale orală, în statusurile post-TVM, a confirmat, din păcate, lipsa oricăror rezultate din punct de vedere al recuperării deficitului senzitiv sau motor, singurul element de ameliorare constatat a fost reducerea semnificativă statistic a fenomenelor de durere neuropată la pacienţii (cu astfel de simptome) din lotul studiat[262].

Scanned with OKEN Scanner

Cerebrolysin®

Este un preparat dintr-un derivat neuropeptidic produs sintetic prin degradarea enzimatică a proteinelor de origine animală fără conţinut în lipide; acesta reglează metabolismul energetic neural şi protejează creierul prin efectul său stimulant de tip neurotrofic (NGF-like). Cu toate că efectele benefice din punct de vedere clinic ale Cerebrolysin-ului au fost consistent studiate în tratamentul leziunilor cerebrale acute, administrarea sa în leziuni ale măduvei spinării nu a fost sistematic evaluată. Un studiu recent are scopul de a evalua posibilul efect neuroprotector al Cerebrolysin®-ului în leziuni acute ale măduvei spinării induse experimental la câini, bazat pe parametrii clinici şi histologici[1].

Rezultatele raportate susţin că Cerebrolysin-ul a realizat în mod satisfăcător protecţia ţesutului nervos, a împiedicat apariţia de modificări degenerative în majoritatea neuronilor din cornulul anterior al măduvei spinării lezate şi, ulterior, propagarea acestora în fibrele axonale din substanţa albă. Administrarea de Cerebrolysin ar fi condus, totodată, şi la ameliorarea clinică progresivă a statusului neurologic (?)[1].

În afara studiilor rezumate în sinteza de literatură de mai sus - bazată pe articole din reviste cotate la nivel internaţional - considerăm oportună prezentarea succintă a încă două demersuri vizând influenţarea statusului neurologic în leziuni medulare, demersuri care însă nu se regăsesc publicate în revuistica de calibrul evocat. Concret, este vorba despre comunicări orale, prezentate la manifestări ştiinţifice internaţionale: una referitoare la cercetări experimentale, pe animale, în leziuni medulare acute, iar cealaltă raportând rezultate de tip „terapie activă" (W Young) aplicată unor voluntari - sechelari după TVM.

Iencean şi colab. prezintă rezultatele obţinute după transplantarea autologă de ţesut integral din măduva osoasă/hematogenă, inclusiv sânge de la acest nivel recoltat prin puncţie cretală şi, după procesare prealabilă, reinjectat local - în asociere cu un amestec conţinând substanţe farmacologice, în principal de tip antiinflamatoar, antioxidant, neurotrofic - la nivelul leziunii măduvei spinale. În deschiderea procedurii menţionate, leziunea mielică a fost expusă prin laminectomie, cu înlăturarea ţesutul cicatriceal. După tratamentul descris nu s-au evidenţiat efecte adverse. Rezultatele obţinute au constat în ameliorări (coborâri) ale nivelelor de sensibilitate de la 2 la 7 metamere, iar motor nici o îmbunătăţire semnificativă, doar într-un singur caz s-a constatat şi reluarea controlului micţional[123].

Agenţi anti-excitotoxici (blocanţi de glutamat)

Termenul de **excitotoxicitate** se referă la efectele cantităţilor excesive de neurotransmiţători excitatori, în principal glutamat, care sunt eliberate în diverse circumstanţe acute, inclusiv în leziuni traumatice şi ischemice ale SNC. Acest exces de glutamat supraîncarcă sinapsele restante şi stimulează pătrunderea masivă a calciului în celule, cu toate consecinţele sale. De asemenea, s-a demonstrat o creştere a expresiei receptorilor NMDA pentru glutamat, caudal de nivelul leziunii, ce apare în primele 24 de ore şi durează cel puţin 1 lună după traumă, la animalele de laborator.

Din punct de vedere clinic, excitotoxicitatea este accentuată în TVM acute şi subacute de încercările inadecvate, disperate, ale pacientului de a efectua mişcări ale segmentelor anatomice compromise neurologic; astfel de încercări determină o descărcare suplimentară de neurotransmiţători excitatori şi cresc şi mai mult influxul celular de calciu la nivelul injuriei, accentuând leziunile mielice secundare.

Excitotoxicitatea pare a fi o ţintă optimă pentru neuroprotecţie, deoarece este implicată în patogenia unei mari diversităţi de afecţiuni acute şi cronice ale SNC: accidentele vasculare cerebrale, leziunile traumatice, demenţa Alzheimer, boala Parkinson, boala Huntington, demenţa asociată infecţiei cu HIV, scleroza multiplă, glaucomul etc.[194]

Glutamatul, neurotransmiţătorul excitator major, are 4 tipuri de receptori, împărţiţi în 2 categorii (fig. 20):

- *Receptori ionotropici (canale ionice operate de ligand):*
  - NMDA (N-metil-D-aspartat);
  - AMPA (alfa-amino-3-hidroxi-5-metilisoxazol-4-propionat);
  - Acidul kainic.
- *Receptori metabotropici, legaţi de proteina G.*

Aceşti receptori heteromerici, diverşi, prezintă proprietăţi funcţionale şi farmacologice diferite. În ultimele decade, a fost creat şi testat un număr mare de

Scanned with OKEN Scanner

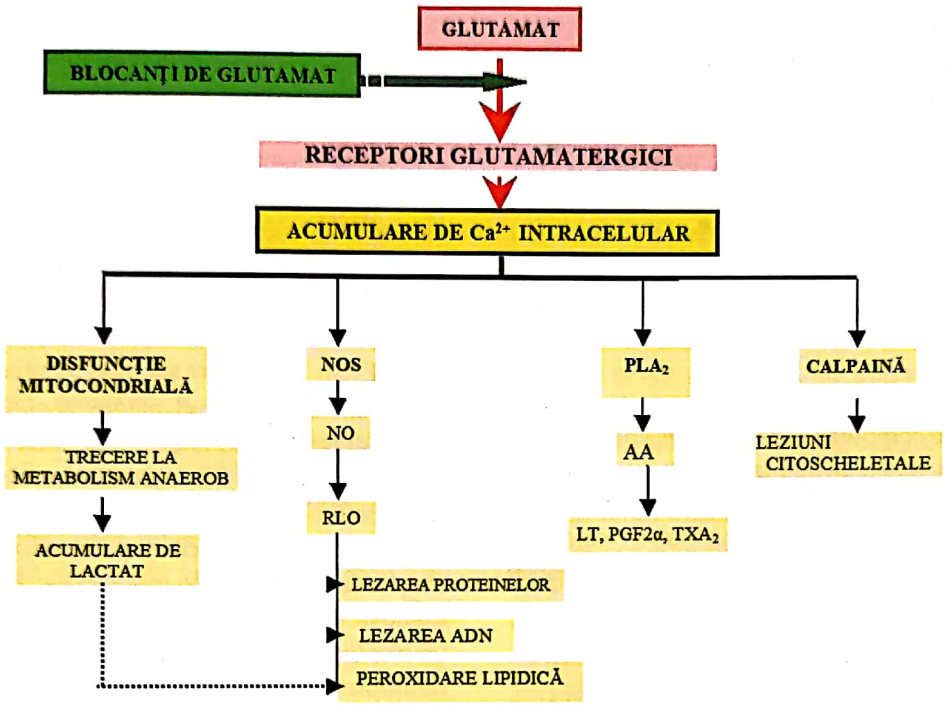

Fig. 20. Efecte ale blocanţilor de glutamat (Ca^{2+} - ioni de calciu; NOS – sintetaza oxidului nitric; PLA_2 – fosfolipaza A_2; RLO – radicali liberi de oxigen; AA – acid arahidonic; LT – leucotriene; PGF2α – prostaglandina F2α; TXA_2 – tromboxan A_2.

produşi care să le blocheze activitatea. Totuşi, dintre aceştia, puţini au ajuns în faza de studiu clinic şi încă şi mai puţini au fost aprobaţi pentru utilizarea terapeutică la om.

Antagonişti ai receptorilor NMDA:

- Antagonişti competitivi: Selfotel, CPP.

- Antagonişti necompetitivi: dizocilpină (MK-801), memantină (Ebixa®), nitromemantine, gaciclidină (GK-11), amantadină (Amantadină®), fenciclidină (PCP), dextrorfan, traxoprodil, racemamidă, magneziu, dexanabinol (HU-211).

Mulţi dintre antagoniştii necompetitivi ai NMDA prezintă mai mult de un efect neuroprotector:

- Inhibă canalele rapide de sodiu.
- Inhibă receptorii sigma.
- Inhibă receptorii GABA.
- Inhibă receptorii nicotinici (memantina)
- Dexanabinol are şi proprietăţi antioxidante şi antiinflamatorii; a fost testat într-un studiu clinic de fază III pentru traumatisme craniocerebrale severe, însă rezultatele au arătat că, deşi este sigur pentru administrarea la om, el nu aduce beneficii terapeutice semnificative[161].

Majoritatea antagoniştilor NMDA care au fost testaţi în studii clinice au determinat reacţii adverse inacceptabile, cum ar fi confuzie, halucinaţii, comă[155,194].

Gaciclidina (GK-11)

Este un antagonist al receptorilor NMDA, dezvoltat în Franţa. Pe modele celulare şi animale de leziuni ale SNC, GK-11 a dovedit proprietăţi neuroprotectoare remarcabile, având mai puţine efecte adverse decât alţi antagonişti NMDA. Aceste rezultate încurajatoare au dus la iniţierea unui studiu clinic randomizat, dublu-orb, de fază II, cu 280 de pacienţi cu TVM. Gaciclidina a fost administrată intravenos, în primele 6 ore de la traumă, însă rezultatele urmăririi timp de 1 an nu au demonstrat nici un beneficiu neurologic[76]. Produsul nu a mai fost studiat ulterior pentru TVM.

Memantina (Ebixa®)

Este un blocant necompetitiv, cu afinitate joasă, a receptorilor NMDA, deja înregistrat pentru tratamentul

Scanned with OKEN Scanner

demenţei Alzheimer. Nu a fost niciodată testat clinc pentru TVM, dar studii experimentale pe animale de laborator au furnizat unele rezultate încurajatoare[155]. Memantina are reacţii adverse mai rare şi mai puţin severe prin comparaţie cu alţi antagonişti NMDA[231].

Antagoniştii receptorilor AMPA

• *Antagonişti competitivi:*

· Derivaţi de chinoxilină - au fost primii compuşi studiaţi. Ei antagonizează şi receptorii kainici (NBQX, ZK200775 etc.).

· LY293558.

• *Antagonişti competitivi (blocanţi ai canalelor de sodiu): mexiletin, fenitoină, lifarizină, BIII 890 - un derivat de benzomorfan, talampanel, GYKI53655 etc.*

Receptorii AMPA mediază transmiterea sinaptică rapidă în SNC; ei sunt canale ionice impermeabile pentru calciu.

Blocanţii receptorilor kainici

Unii dintre antagoniştii AMPA/kainat au demonstrat proprietăţi neuroprotective în experimentele pe modele animale de TVM[132].

• Derivaţii de chinoxilină - studii pe animale de laborator au arătat că aceşti compuşi îmbunătăţesc rezultatele funcţionale după ischemia medulară.

• LY382884 - blocant selectiv al kainatului.

• UBP301.

• (5)-l-wilardină - blocant selectiv al kainatului, cu afinitate înaltă.

• Ciclotiazida - modulează atât receptorii AMPA, cât şi acidul kainic.

Terapii noi/experimentale

Domeniul tripeptic KDI al γ1-lamininei

Este un tripetid sintetic (Lys-Asp-Ile) care a fost studiat în ultimii ani pentru proprietăţile sale neuroprotectoare şi de stimulare a creşterii neuronale.

Experimente pe neuroni neocorticali umani embrionici au arătat că acest peptid este un inhibitor potent al tuturor subclaselor de receptori glutamatergici: NMDA, AMPA şi kainat, având o acţiune non-competitivă asupra activităţii de canal ionic a receptorilor AMPA[176,252]. Unele studii au demonstrat că tripeptidul KDI poate promova regenerarea funcţională după TVM la şobolanii adulţi şi poate proteja neuronii hipocampici ai animalelor de laborator împotriva necrozei masive induse de injectarea intracerebrală de acid kainic[253,254].

Compusul a fost identificat de o echipă de cercetători de la Universitatea din Helsinki, Finlanda şi de la Centrul de Cercetare pentru Alzheimer Johnnie B Byrd. Ei au descoperit că tripeptidul, un domeniu biologic activ al lanţului γ1 al lamininei 1, facilitează ghidarea creşterii axonale, modulează activitatea electrică şi susţine supravieţuirea neuronilor hipocampici de şobolan. Studii experimentale ulterioare pe culturi de celule au arătat că acest compus direcţionează creşterea prelungirilor neuronale în explanturi din măduva dorsală[152]. Studii şi mai recente au subliniat un alt potenţial mecanism prin care KDI exercită efecte neuroprotectoare: tripeptidul pare să neutralizeze atât semnalele inhibitoare (ce limitează în mod fiziologic procesele regenerative din SNC) de origine glială, cât şi pe cele derivate din mielină[151]. Experimentele pe animale de laborator nu au decelat efecte secundare toxice[253]. Până în prezent, cercetarea preclinică şi clinică asupra blocanţilor de glutamat a fost focalizată pe accidentele vasculare cerebrale şi bolile neurodegenerative, iar datele despre eficienţa lor în TVM sunt sărace. KDI este singurul compus care a fost testat extensiv pentru TVM, dar niciodată într-un studiu clinic.

Antagoniştii semnalelor inhibitorii pentru regenerarea sistemului nervos central

Regenerarea neuronilor lezaţi este sever limitată în SNC adult, la mamifere. În măduva spinală traumatizată, mediul este nefavorabil pentru regenerare, datorită prezenţei unor proteine inhibitoare derivate din mielină şi formării cicatricei astrogliale. Deşi mecanismele exacte sunt încă neclare, se ştie că există mai multe clase de molecule inhibitorii, ce „instruiesc" în mod fiziologic ţesutul nervos să nu se regenereze după o injurie, în principal prin legarea la receptori specifici pe conul de creştere axonal. În schimb, molecule capabile să blocheze aceşti inhi-

Scanned with OKEN Scanner

bitori ar putea stimula creşterea axonală şi recuperarea funcţională.

În prezent există 3 proteine mielinice despre care se ştie că inhibă creşterea axonală: Nogo, MAG (myelin-associated glycoprotein - glicoproteina asociată mielinei) şi OMgp (oligo-dendrocyte myelin glycoprotein - glicoproteina asociată mielinei oligodendrocitice) - toate cunoscute sub denumirea generică de inhibitori (endogeni) ai creşterii axonale (ICA).

M Schwab, de la Universitatea din Zürich, Elveţia, a fost primul care a identificat un astfel de ICA, o proteină asociată mielinei, pe care a denumit-o Nogo-A (1999). Activarea receptorului acestei proteine (NgR) determină scăderea cantităţii de AMPc celular[179]. Echipa lui Schwab a creat anticorpi neutralizanţi pentru Nogo, care au avut capacitatea de a promova creşterea neuronală *in vitro*[218]. De atunci au mai fost descoperite încă 2 proteine Nogo (Nogo-B şi Nogo-C), însă rolurile acestora sunt mult mai neclare.

Anticorpii anti-Nogo

Când aceşti compuşi au fost infuzaţi în măduva spinală lezată a şobolanilor, ei au declanşat regenerare axonală; ca rezultat, animalele supuse traumei experimentale şi-au recâştigat capacitatea de a înota, de a se căţăra şi de a trece peste o grindă îngustă. Examenul morfopatologic a evidenţiat prezenţa înmuguririi la nivelul tractului corticospinal şi a regenerării la distanţă, chiar traversând aria lezată[251]. Administrarea anticorpilor nu a determinat hiperalgezie, ceea ce sugerează că refacerea conexiunilor neuronale a avut loc în mod corect, fără apariţia de căi aberante[253]. De fapt, studii pe şoareci manipulaţi genetic lipsiţi de gena pentru Nogo-A nu au găsit nici o dovadă de dezvoltare anormală a SNC sau alte efecte adverse la aceste animale. Lipsa anomaliilor la animalele Nogo-A-deficiente este un argument solid pentru siguranţa terapiei cu anticorpi anti-Nogo-A[224]. Testări ulterioare pe modele simiene au indicat faptul că aceşti anticorpi sunt eficienţi şi siguri. Aceste rezultate au încurajat cercetătorii să iniţieze studii clinice pe subiecţi umani.

Studiul clinic de fază Ia a început în 2008, a recrutat 20 de pacienţi cu TVM şi leziuni neurologice complete AIS A în stadiul acut, la 10-14 zile după traumă şi se află în derulare. Substanţa activă utilizată a fost anticorpul anti-NogoA, complet umanizat, denumit ***ATI355***. S-a infuzat continuu acest produs în LCR perilezional, cu ajutorul unui dispozitiv tip pompă în primele 7 zile, apoi discontinuu, timp de aproximativ 2 luni. Având în vedere rezultatele unui studiu cvasisimilar din 2006[251] pe macaci cu leziuni medulare cervicale incomplete, care în 2 luni cu astfel de tratament au recuperat mişcările de forţă, iar ulterior şi pe cele de precizie la membrele superioare în totalitate, se speră că rezultatele la om vor fi comparabile şi vor viza nu numai partea deficitelor neuromotorii somatice, ci şi pe cele vegetative (control sfincterian etc.). În urma cercetărilor deja finalizate, s-au desprins până în prezent 3 concluzii:

- în urma injectării intecale, anti-Nogo se răspândesc în întregul nevrax,
- astfel încât în prezent s-a deschis o nouă direcţie de cercetare clinică: infuzarea unor astfel de Ac şi în AVC;
- în mod poate surprinzător, cel puţin studiile cu Ac mai vechi, 11C7 IgG, la şobolani completarea terapiei cu antrenament pe covorul rulant nu numai că nu ajută, ci interferă. Obligarea animalelor la efectuarea şi de antrenament la covorul rulant a dus la regresia lor motorie, aceştia târşindu-şi membrele situate sublezional ca şi când nu ar fi fost tratate. Deci asocierea, cel puţin la şobolani, a antrenamentului menţionat la terapia anti-Nogo produce o interferenţă negativă, deteriorând semnificativ rezultatele terapeutice[224].

Antagoniştii MAG

MAG este un membru al familiei Siglec de lectine capabile să lege acid sialic, această glicoproteină îşi exercită acţiunea inhibitorie după legarea la sialoglicoconjugaţi de la nivelul axonilor, în mod particular la gangliozidele GD1a şi GD1b. În ultima decadă au fost identificaţi mai mulţi inhibitori sialidozici monovalenţi ai MAG[249].

De asemenea, ***sialidaza***, o enzimă care clivează o clasă de receptori axonali pentru MAG, a fost testată. La 4 săptămâni după administrarea sialidazei produse de *Clostridium perfringens* la nivelul unui nerv transplantat pentru a reconecta capetele separate ale altui nerv, rezultatele au indicat un grad de regenerare de 2,6 ori mai mare decât la probele martor. În acelaşi

Scanned with OKEN Scanner

model experimental, condroitinaza ABC stimulează şi ea creşterea axonală[260].

Un efect important al proteinelor inhibitorii asociate mielinei este acela de scădere a nivelurilor celulare de AMPc. Depleţia acestui compus macroergic este un factor ce contribuie la injuria tisulară secundară, şi de aceea multe eforturi de cercetare sunt concentrate spre antagonizarea acestui efect.

Rolipram®

Este un inhibitor al fosfodiesterazei 4 (PDE4) capabil să crească nivelul intracelular de AMPc, contracarând astfel acţiunea semnalelor inhibitorii. A fost utilizat în trecut ca antidepresiv, dar administrarea sa orală avea efecte adverse severe: greaţă şi vărsături. În consecinţă, a fost retras din uzul psihiatric. Rolipram® traversează uşor bariera hematoencefalică; în tratamentul TVM, acesta ar putea fi utilizat în forma injectabilă, evitându-se astfel reacţiile adverse gastrointestinale. În plus, ar putea fi necesară doar o cură scurtă de Rolipram® după traumatism.

Testele pe animale au arătat ameliorări funcţionale şi morfologice semnificative la utilizarea Rolipram®- ului pe modele de TVM. În mod surprinzător, la animalele tratate s-a observat şi o atenuare a gliozei reactive[178].

Rolipram® a fost testat recent într-un studiu clinic pentru scleroza multiplă (încheiat în anul 2008), dar nu a fost niciodată testat clinic pentru TVM[109].

Metilxantinele (teofilina) au acelaşi efect de inhibare a PDE4.

Dibutiril AMPc (db-cAMP) este un analog sintetic al AMPc, creat pentru a putea traversa membranele celulare. Studii preclinice au indicat faptul că db-cAMP are aceleaşi efecte cu Rolipram® (fig. 21).

Tot pentru a combate scăderea AMPc, se studiază şi efectele ***forskolinei***, un alcaloid extras din *Coleus forskohlii*, ce stimulează adenilat ciclaza, crescând astfel sinteza de AMPc.

Inhibitorii căii de semnalizare intracelulară Rho

Identificarea unora dintre proteinele inhibitoare ale creşterii în SNC a constituit un mare progres. În prezent se ştie că 3 proteine inhibitorii majore, derivate din mielină, se leagă la NgR. Multe studii au demostrat că acest receptor semnalizează mai departe Rho GTPazei, mesagerul intracelular ce mediază efectele inhibitorilor creşterii axonale[101,168].

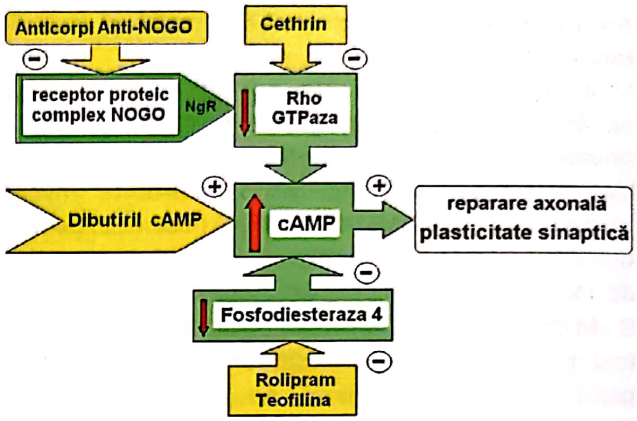

Fig. 21. Dinamica principalelor mecanisme implicate în leziunile secundare şi neuroprotecţie.

Au fost testaţi mulţi compuşi care să inactiveze calea de semnalizare Rho, iar rezultatele au arătat că aceştia sunt capabili să stimuleze creşterea neuronală. În prezent, este în curs de desfăşurare un studiu clinic cu unul dintre aceşti compuşi (Cethrin®).

Cethrin® (BA-210)

Este un inhibitor recombinant al căii de semnalizare intracelulară Rho. Produsul combină o toxină bacteriană ce acţionează ca antagonist al Rho GTPazei cu un adeziv fibrinic, pentru a optimiza transferul său în timpul intervenţiei chirurgicale spinale. Studiile preclinice au indicat că Cethrin® are efecte semnificative neuroprotectoare şi neuroregeneratoare asupra neuronilor medulari lezaţi şi nu au evidenţiat efecte adverse[168].

În 2005, FDA (Administraţia pentru Alimente şi Medicamente a S.U.A) a aprobat pentru acest compus statutul de medicament orfan, pentru terapia TVM acute toracice şi cervicale, iar compania a iniţiat un studiu de fază I/IIa, multicentric, de eficacitate şi siguranţă în TVM acute. Deoarece rezultatele preliminare ale acestui studiu au fost încurajatoare (ameliorări motorii semnificative, în absenţa unor efecte secundare serioase), produsul va fi testat mai departe,

Scanned with OKEN Scanner

într-un studiu clinic de fază IIb, început în 2008, care va evalua siguranţa şi eficacitatea Cethrinei® administrate epidural, la pacienţi cu TVM cervicale acute[109].

Substanţe ce inhibă fibroza

TVM sunt urmate de formarea unor cicatrice gliale în ariile lezate. Cicatricea nu reprezintă doar o barieră fizică în calea regenerării, ci şi una biochimică/de semnalizare.

Condroitin sulfat proteoglicanii (CSPG) sunt sintetizaţi de astroglia activată prin injurie şi sunt depozitaţi în zona lezată. Aceste molecule au fost identificate ca semnale ce restrictează regenerarea şi neuroplasticitatea.

Condroitinaza ABC (ChABC)

Este o enzimă bacteriană ce catalizează hidroliza lanţurilor de condroitină ale proteoglicanilor şi astfel determină nu numai o blocadă a semnalelor inhibitorii reprezentate de CSPG, dar şi o eliminare parţială a barierei fizice pe care aceştia o formează.

Eliberarea continuă de ChABC în aria lezată, la modele murine de TVM, a indus creştere axonală şi o recuperare funcţională substanţială, atât somatică, cât şi autonomă[51]. Totuşi utilizarea clinică a acestui compus ar putea fi grevată de 2 impedimente majore: sinteza sa este foarte scumpă, iar pe de altă parte, fiind de origine bacteriană (*E. Coli*), ChABC ar putea prezenta riscuri imunologice.

Cordaneurin®

Este un compus dezvoltat în Germania, tot pentru a preveni formarea cicatricei colagene; a fost testată cu succes în studii preclinice, iar în 2004 Agenţia Europeană a Medicamentelor i-a acordat statutul de medicament orfan pentru TVM. În 2005 au fost iniţiate studiile clinice. Administrarea acestui produs necesită o intervenţie neurochirurgicală, care trebuie să aibă loc în primele 3 ore de la trauma iniţială.

Aceeaşi companie dezvoltă şi un produs pentru pacienţii cu TVM cronice - ***CordaChron™***. Acest sistem, aflat în faza de studii preclinice, conceput pentru a fi implantat la locul leziunii medulare, după excizia cicatricei fibroase, combină Cordaneurin®, cu SDF-1gama şi cu o matrice de canale bioresorbabile. SDF-1gama (stromal cell derived factor-1gama) este o citokină utilizată pentru a stimula creşterea neurală.

Antagoniştii Efrinei A4

Receptorii efrinelor formează o mare subfamilie a tirozin kinazelor, implicate în interacţiunea intercelulară. Rolurile lor în morfogeneza embrionică şi dezvoltarea postnatală a SNC sunt larg acceptate, deşi încă incomplet elucidate[193]. Până în prezent au fost identificaţi 14 receptori pentru efrine (EphR), printre care şi receptorul pentru EphA4.

Un grup de cercetători de la Universitatea din Melbourne, Australia, a studiat şoareci nuli pentru gena EphA4; după hemisecţiunea măduvei spinale, examinarea histologică a demostrat că axoni ai mai multor tracturi, inclusiv din cel corticospinal şi rubrospinal, au crescut peste zona lezată. În timp ce la şoarecii nativi expresia genei EphA4 a fost crescută în astrocite, la nivelul lezat, şoarecii nuli (EphA4-/-) au prezentat o glioză mai redusă, cicatricea fibroglială fiind mai puţin extensivă. Rezultatul neurologic (evaluat la 1-3 luni de la traumă) a fost spectaculos ameliorat la animalele EphA4-deficiente: acestea şi-au recâştigat capacitatea de a merge, de a se căţăra şi de a apuca obiecte cu membrele afectate. Acest studiu a dus la concluzia că EphA4 este responsabilă nu numai pentru activarea astrocitelor şi formarea cicatricei, dar şi pentru inhibiţia creşterii axonale[90].

Imunoterapia cu macrofage activate

Cercetări mai vechi pe animale au demonstrat că prezenţa macrofagelor activate/celulelor microgliale în zona unui traumatism al măduvei spinale poate furniza un mediu facilitator, ce protejează unii axoni, prin eliberarea de citokine, factori de creştere şi prin îndepărtarea unor detritusuri tisulare, promovând astfel un răspuns inflamator controlat şi optimizând vindecarea leziunii[204].

Macrofagele activate (eficiente, se pare, numai dacă sunt utilizate în primele 2 săptămâni de la TVM) pot să reducă în mod semnificativ lezarea tisulară. Într-un studiu, macrofagele au fost prelevate de la pacient, activate in vitro şi apoi implantate direct în măduva spinală, lângă aria traumatizată, sau injectate intravascular. După rezultatele promiţătoare ale stu-

Scanned with OKEN Scanner

diului iniţial, s-a iniţiat un studiu multicentric, randomizat, de fază II, dar ulterior acesta a fost suspendat[135].

Monosialogangliozidul GM1

Gangliozidele sunt glicolipide acide complexe, abundente la nivelul membranelor celulare, în special în SNC. Mecanismele presupuse pentru acţiunea neuroprotectoare a GM1 includ activitatea antiexcitotoxică, inhibarea apoptozei şi promovarea înmuguririi şi creşterii prelungirilor neuronale, probabil prin stimularea eliberării de neurotrofine[205].

GM1 (Sygen®)

A fost testat într-un studiu clinic multicentric, randomizat, dublu-orb, pentru eficienţa terapeutică în TVM acute; cele mai semnificative imbunătăţiri s-au obţinut la pacienţii care nu au suferit intervenţii chirurgicale şi la cei cu leziuni parţiale şi uşoare; administrarea produsului a determinat dislipidemii severe[86]. FDA nu a aprobat Sygen®, compania a retras produsul de pe piaţă, iar GM1 nu a mai fost testat ulterior.

Neurotrofinele

Neurotrofinele sunt o familie de proteine care promovează supravieţuirea şi diferenţierea neuronală, reglează eliberarea de neurotransmiţători, stimulează mielinizarea, furnizează ghidare pentru creşterea prelungirilor neuronale şi contribuie la controlul căilor apoptotice neuronale.

Receptorii neurotrofinelor au activitate intrinsecă tirozin kinazică şi permit transducţia unei game largi de semnale determinate de fixarea liganzilor, de la semnalele pentru moartea celulară, provenite de la receptorul p75, până la semnale pentru supravieţuire, provenite de la familia de receptori Trk[31].

Studii experimentale au arătat că factorii neurotrofici produc o proliferare considerabilă a ţesutului nervos in vitro şi in vivo. De asemenea, la modelele animale de TVM au ameliorat semnificativ evoluţia neurologică. Aplicarea factorilor neurotrofici pare să contribuie în mod esenţial la crearea unui mediu optim pentru regenerarea neuronală.

Totuşi, până în prezent nu există studii clinice efectuate cu neurotrofine la pacienţi cu TVM.

Deşi ***NGF (nerve growth factor)*** promovează supravieţuirea neuronilor prin activarea receptorilor tirozin kinazici Trk, cercetări mai recente au demonstrat că el poate, de asemenea, să inducă moartea celulară, atunci când activează receptorul p75. De aceea, chiar dacă NGF este prototipul neurotrofinelor, în prezent nu mai este studiat pentru proprietăţi neuroprotectoare.

Neurotrofina-3 (NT-3)

Studii cu fibroblaşti şi celule stem neurale modificate genetic să exprime NT-3 au arătat că, atunci când acestea sunt transplantate în măduva lezată a şobolanilor, previn pierderea neuronală şi ameliorează evoluţia neurologică[104]. Alte experimente au demonstrat că, dacă gena NT-3 este transferată măduvei lezate a animalelor de laborator, prin intermediul unor vectori adenovirali, expresia locală a NT-3 induce creştere axonală, chiar traversând zona lezată[265].

Cercetările recente au scopul de a identifica metode mai adecvate de a furniza NT-3 măduvei lezate. Gelurile de fibrină, care permit o difuzie lentă a NT-3, mediată prin degradarea celulară a fibrinei, au dat rezultate satisfăcătoare în stadiul experimental[237].

Brain Derived Neurotrophic Factor (BDNF)

Această neurotrofină are de asemenea efecte promiţătoare, de creştere a supravieţuirii şi regenerării neurale. Studii pe modele animale de TVM, la care s-a administrat BDNF intratecal, au avut ca rezultate îmbunătăţiri semnificative morfologice, cât şi neurologice[235].

Un studiu realizat pe şobolani cu TVM indus prin compresiune a indicat faptul că expresia superoxid dismutazei (SOD) este scăzută timp de 24 de ore de la traumă, în timp ce expresia proteinei bazice mielinice (MBP) este foarte redusă, pentru o lungă perioadă de timp. BDNF administrat intratecal a atenuat scăderea SOD şi a stimulat reluarea expresiei MBP, ceea ce a iniţiat recuperarea neurologică a animalelor traumatizate[235].

Glial Derived Neurotrophic Factor (GDNF)

GDNF a fost de asemenea intens studiat ca neuroprotector. Molecula susţine supravieţuirea şi creşterea neuronilor medulari în culturi pe termen lung. Atunci când expresia locală a GDNF a fost crescută la animale cu TVM, fie prin transfer genic, fie prin transplant de celule modificate genetic să secrete GDNF,

Scanned with OKEN Scanner

recuperarea funcţională a fost semnificativ mai bună[52,159].

Cercetarea modernă s-a concentrat asupra utilizării în TVM acute a unor *combinaţii* între neurotrofine şi grefe locale („bridging grafts") - obţinute din nervi periferici, măduvă spinală embrionară, celule gliale olfactive etc., pentru a facilita regenerarea. La modelele animale, administrarea simultană a factorilor de creştere amplifică numărul neuronilor care intră în grefă şi distanţa pe care aceştia cresc[24].

Un succes remarcabil a fost obţinut de un grup de cercetători de la Georgetown University Medical Center, S.U.A., care a demonstrat că şi administrarea tardivă a unei asemenea terapii combinative poate să îmbunătăţească regenerarea axonală. Ei au comparat efectele grefelor de măduvă fetală asociate cu neurotrofine, administrate fie imediat după transsecţiunea măduvei la şobolani, fie 2-4 săptămâni mai târziu. În mod surprinzător, regenerarea neurală şi recuperarea funcţională au fost semnificativ crescute, chiar şi la animalele tratate tardiv[65].

Inhibitorii apoptozei

După un TVM, apoptoza apare în paralel cu necroza celulară, iar apoptoza întârziată contribuie semnificativ la injuria secundară. Necroza este fenomenul dominant după traume severe, în timp ce apoptoza este declanşată de lezări mai uşoare şi evoluează de-a lungul unei perioade mai lungi de timp[81]; cercetările pe modele animale de TVM au demonstrat că apoptoza este un proces care începe în primele ore de la injurie şi continuă timp de aproape 3 săptămâni. Apoptoza celulelor gliale este mai prelungită, determinând o pierdere importantă de oligodendrocite, ceea ce duce la demielinizare extensivă, la distanţă de săptămâni faţă de trauma iniţială[66]. Aceste noţiuni sunt importante pentru definirea ferestrei terapeutice potenţiale a inhibitorilor de apoptoză.

În condiţii experimentale, blocarea diverselor căi ale apoptozei, fie utilizând agenţi farmacologici, fie prin manipulare genetică, a dat rezultate încurajatoare în boli neurodegenerative, precum şi în leziuni ischemice şi traumatice ale SNC.

Inhibitorii caspazelor

Caspazele sunt cisteinil-aspartat-proteaze, care joacă un rol major în programul apoptotic. Până acum au fost identificaţi 14 membri ai acestei familii la mamifere.

Ele sunt sintetizate ca precursori inactivi; atunci când sunt activate, caspazele iniţiază programul de moarte celulară prin distrugerea unor substraturi celulare esenţiale şi prin activarea unor factori care vor media leziuni ulterioare. Caspazele au fost clasificate în enzime iniţiatoare („upstream initiators") şi enzime executoare („downstream executioners"). Caspazele iniţiatoare sunt activate de semnalul iniţial pentru moartea celulară; la rândul lor, ele activează caspazele executoare, care vor media direct evenimentele ce duc la apoptoză. Faza finală a procesului apoptotic începe atunci când enzimele executoare activează nucleazele şi declanşează astfel degradarea ADN-ului[81,102].

Studii experimentale au arătat că activitatea caspazelor creşte semnificativ la nivel medular după o leziune traumatică. Tratarea animalelor de laborator cu peptide inhibitorii de caspaze (de exemplu, ***z-LEHD-fmk sau z-DEVD-fmk***) a redus moficările morfologice din măduva traumatizată şi a ameliorat rezultatele funcţionale în unele studii[150], în timp ce alte cercetări nu au determinat nici un beneficiu prin folosirea acestor inhibitori[191].

Inhibitorii calpainelor

Calpainele sunt o familie de cistein-proteaze dependente de Ca^{2+}. Funcţiilor lor exacte nu sunt complet cunoscute, dar un număr mare dintre substraturile lor a fost deja identificat. Calpainele clivează o multitudine de proteine citoscheletale şi mielinice, precum şi receptori pentru factorii de creştere, factori de transcripţie şi proteine implicate în ciclul celular[259]. În funcţie de distribuţia lor celulară, calpainele sunt clasificate ca ubicuitare sau specifice. Izoformele ubicuitare sunt exprimate din abundenţă în SNC, iar activitatea lor este reglată de calpastatină, un inhibitor proteic endogen[229].

Au fost sintetizate mai multe molecule inhibitorii ale calpainelor (de exemplu ***4-quinolinon-2-carboxamide***), iar experimentele pe modele murine de TVM au arătat că administrarea acestora reduce apoptoza[174], diminuează glioza şi ameliorează evoluţia neurologică[23].

Scanned with OKEN Scanner

Minociclina

Minociclina, un antibiotic tetraciclinic de a 2-a generaţie, utilizat de peste 40 de ani, este în prezent studiat pentru proprietăţile sale neuroprotectoare. Compusul pare a avea acţiuni anti-apoptotice şi antiinflamatorii; inhibă creşterea expresiei sintetazei oxidului nitric, precum şi activitatea caspazelor 1 şi 3, reduce microglioza reactivă[26].

Unul dintre principalele mecanisme de acţiune ale minociclinei este inhibarea directă a eliberării de citocrom c din mitocondrii; secundar, se produce inhibarea evenimentelor ulterioare ce duc la moarte celulară[81,238]. Un studiu mai recent a arătat că minociclina, de asemenea, inhibă PARP1 [poli(ADP-ribozil) polimeraza 1], o enzimă care este activată de lezarea ADN-ului şi care promovează atât inflamaţia, cât şi apoptoza[5].

Ca neuroprotector, minociclina ar avea câteva avantaje importante: are biodisponibilitate mare în administrare orală, traversează bariera hematoencefalică, iar siguranţa ei pentru uzul clinic a fost deja dovedită.

Minociclina a fost testată în studii clinice pentru boli neurodegenerative (Parkinson, Huntington, scleroza laterală amiotrofică, scleroza multiplă) cu unele rezultate bune[109].

Experimentele pe modele animale de TVM au demonstrat că minociclina reduce apoptoza şi microglioza, îmbunătăţind semnificativ rezultatul neurologic. Administrarea ei a redus eliberarea de citocrom c, activitatea caspazică, precum şi expresia factorului de necroză tumorală alfa (TNFα)[78].

Moleculele de adeziune celulară

În cursul dezvoltării sistemului nervos, axonii cresc pe distanţe lungi cu o mare stereospecificitate, care este necesară pentru formarea unor conexiuni adecvate. Direcţia creşterii prelungirilor neuronale este ghidată de semnale care facilitează sau resping avansarea conului de creştere. Moleculele de adeziune celulară (cell adhesion molecules - CAM) furnizează aceste semnale de ghidare. De asemenea, CAM sunt constituenţi importanţi ai sinapselor şi par a juca un rol semnificativ în plasticitatea sinaptică asociată cu învăţarea şi memoria.

Studii in vitro au demonstrat că unele dintre aceste molecule (***L1-CAM, NCAM, N-caderina***) promovează creşterea axonală prin activarea unui număr de mesageri intracelulari[225].

Dimetilsulfoxidul (DMSO)

DMSO este un solvent organic care pare să deţină o varietate largă de proprietăţi terapeutice: acţionează ca scavenger de radicali liberi, ca agent antiinflamator şi reduce consumul celular de oxigen. De asemenea, s-a demonstrat încă de mult timp faptul că DMSO facilitează fuziunea membranară în anumite situaţii şi stimulează vindecarea plăgilor[221,264].

Compusul este înregistrat în S.U.A. pentru tratamentul cistitei interstiţiale şi în Rusia pentru artrită. Efectele adverse cunoscute sunt: alergii, cefalee, ameţeală, sedare, greaţă.

Diverse studii au arătat că DMSO are efecte benefice şi în alte entităţi patologice: sclerodermie, lupus, colită ulcerativă, ulcer diabetic, arsuri, precum şi în leziuni traumatice ale SNC. În TVM, compusul a părut eficient în administrarea în primele ore după traumă[221].

Eritropoietina (EPO)

EPO stimulează hematopoieza şi are proprietăţi citoprotective. Studii cu eritropoietina umană recombinantă (rhEPO) pe modele animale de leziuni medulare traumatice şi ischemice au arătat că, dacă este administrată imediat după injuria iniţială, ea inhibă peroxidarea lipidelor şi apoptoza neuronală[89,139]. Totuşi, pentru a realiza neuroprotecţie sunt necesare doze mari, iar riscul de policitemie, sindrom de hipervâscozitate şi hipertensiune este înalt.

Eritropoietina carbamilată (carbamylated erythropoietin - CEPO) este o izoformă distinctă, nou concepută, care nu se fixează la receptorul clasic al EPO şi nu are proprietăţi hematopoietice[62]. Acest nou derivat a demonstrat proprietăţi neuroprotective pe modele animale de TVM, accident vascular cerebral, neuropatie diabetică şi encefalomielită autoimună[144].

Un studiu clinic de fază III, care va evalua siguranţa şi eficacitatea EPO versus metilprednisolon în TVM acute a început recrutarea în 2008[109].

Scanned with OKEN Scanner

Melatonina

Melatonina (5-metoxi-N-acetiltriptamina) este principalul produs de secreţie al glandei pineale, iar proprietăţile sale imunomodulatoare au fost deja dovedite. Mai recent, i s-au atribuit calităţi antioxidante.

Studii experimentale pe şobolani, trataţi cu doze mari de melatonină în primele 24 de ore după un TVM au arătat o reducere importantă a proceselor inflamatorii, o scădere a modificărilor oxidative şi diminuarea apoptozei neuronale[83].

Inozina

Inozina este un nucleozid purinic care stimulează neuronii să exprime un set de proteine asociate creşterii.

Cercetările experimentale au arătat că inozina stimulează creşterea axonală în culturile de neuroni şi are efecte imunomodulatoare în modelele murine de TVM[64]. La modele animale de compresie medulară, administrarea acestui compus în primele 12 ore de la traumă a redus semnificativ volumul total al ariilor de degenerare medulară şi numărul celulelor apoptotice[156].

Testele preclinice pe animale au arătat că inozina este sigură şi bine tolerată. O companie farmaceutică intenţionează să testeze în continuare acest compus (produsul fiind denumit Axosine™), într-un studiu clinic de fază I pentru recuperarea după accidente vasculare cerebrale.

AIT-082 (Leteprinim potasiu, Neotrofin™)

AIT-082 este o purină sintetică ce prezintă câteva proprietăţi neuroprotectoare şi neuroregenerative: promovează creşterea prelungirilor neuronale in vitro şi in vivo, stimulează eliberarea de adenozină şi factori neurotrofici din astrocite[206] şi protejează împotriva excitotoxicităţii[69].

Studiile clinice cu Neotrofin™ administrat oral pentru boala Alzheimer i-au dovedit siguranţa în uzul clinic.

Exeprimentele cu acest compus la modele murine de TVM au indicat că AIT-082 reduce edemul, pierderea tisulară şi astroglioza, îmbunătăţind rezultatele funcţionale[129].

Totuşi, experienţa clinică este limitată cu această substanţă; un dezavantaj al utilizării acesteia ar fi faptul că interacţionează negativ cu metilprednisolonul.

Tehnologii de fuzionare (polietilenglicolul - PEG)

Această tehnologie a fost dezvoltată la Universitatea Texas, Austin, S.U.A., ca abordare terapeutică pentru leziunile traumatice de nervi periferici. Polietilenglicolul (PEG, utilizat ca antigel) este un polimer hifrofilic, lipsit de toxicitate pentru om. O soluţie aderentă de PEG este aplicată pe axonul lezat timp de 1-2 minute, apoi este îndepărtată prin spălare. Soluţia de polietilenglicol acţionează în principiu prin îndepărtarea apei din membranele celulare, ceea ce le permite să fuzioneze. La câteva secunde sau minute după ce capetele nervului au fost puse în contact, se reia conducerea electrică la nivelul zonei anterior lezate[141].

O echipă de cercetători de la Universitatea Purdue, Indiana, S.U.A., a studiat utilizarea PEG la câini cu TVM. Soluţia a fost injectată intravenos în primele 72 de ore de la traumă, la animale cu paraplegie totală. Recuperarea funcţională a fost mult mai bună şi neaşteptat de rapidă, faţă de grupul martor. Acest studiu a demonstrat de asemenea şi faptul că administrarea intravenoasă a compusului este sigură şi bine tolerată[145].

Tendințe și cercetări actuale în terapia fizicală

Stimularea prin metode fiziatrice a centrului medular generator de pattern de mișcare (CPGM)

Verticalizarea progresivă vizează, de principiu, valorificarea unor elemente de restant motor la trenul inferior. Se ştie, în mod empiric, de mai multă vreme, dar foarte recent au apărut şi confirmări obiective, totodată cu explicaţii mergând până la nivel genomolecular, legat de stimularea complexului de gene hox (principal inductor al proceselor de organizare/reorganizare, inclusiv la nivelul SNC/neuroplasticitate)[67,228], stimularea descărcării de „brain derived neurotrophic factor" (BDNF)[247] şi, respectiv, de sinapsină 1, că sprijinul postural altern pe membrele

Scanned with OKEN Scanner

inferioare activează, în principal, prin mecanismele de mai sus, pattern-ul generator central medular; aceasta este o entitate funcţională, conceptualizată relativ recent, a cărei localizare morfologică nu este încă suficient precizată, dar majoritatea datelor acumulate pledează pentru existenţa sa în zona metamerică L2.

Pentru realizarea sprijinului altern, iniţial se utilizează, de regulă, masa de verticalizare progresivă (tilt table), iar, ulterior (inclusiv pentru stimularea PGCM - concomitent cu cea a propriocepţiei/feedback-ului senzitivo-senzorio-motor, a echilibrului şi respectiv a: troficităţii osoase, drenajului gravitaţional al urinei, tranzitului intestinal - şi, nu în ultimul rând, a stimei de sine/QoL, conferite toate de poziţia ortostatică, specific umană), dispozitivele de standing (cadre de verticalizare); mai modern şi mai eficace, datorită unor posibilităţi mult extinse de repetare a verticalizării - dar şi mai costisitor - se pot folosi, inclusiv în acelaşi scop, fotolii rulante prevăzute cu facilităţi de verticalizare[188] (fig. 22).

Pentru tetra-/paraplegicii incompleţi, capabili să schiţeze blocarea genunchilor şi să iniţieze stereotipul sprijinului unipodal altern al mersului biped la masa de verticalizare şi mai apoi în cadrul de sprijin (standing frame), cât şi pentru pacienţii hemiplegici verticalizarea progresivă şi exersarea sprijinului postural altern pot fi chiar mai eficiente decât metodele clasice de facilitare procontractilă[184].

Unii autori susţin ipoteza că, în plus faţă de stimularea PGCM şi a re-engramării corticale a schemei de mers, exerciţiul pe covorul rulant (sau mersul) stimulează înmugurirea axonală (recreşterea axonală) şi formarea sinapselor la nivel medular, chiar sublezional[119] (fig. 23).

Consensual celor menţionate, asistarea reluării mersului la pacienţii cu leziuni medulare complete din punct de vedere motor (sau mai inadecvat, la cei incompleţi la limită - C, bi- sau unilateral) cu orteze fixe lungi ce blochează complet articulaţia genunchiului, în scopul de a transforma în pilon de sprijin membrului inferior astfel ortezat, reprezintă din perspectiva cunoştinţelor actuale despre PGCM o potenţială eroare terapeutică: împiedicarea de către orteza lungă fixă a derulării secvenţialităţii triplei flexii alternând cu extensie - caracteristică fiziologică a mersului - implicit dezaferentează, deci disfacilitează PGCM, întorcându-se astfel împotriva substratului intim al reluării locomoţiei[153].

O metodă fiziatrică şi neurochirurgicală, bazată pe proprietăţile specifice de funcţionare automată a PGCM, o constituie ***electrostimularea epidurală***. Această metodă reprezintă deopotrivă o presupusă modalitate de abordare terapeutică a leziunilor medulare complete din punct de vedere motor, cât şi o dovadă electrofiziologică semnificativă a existenţei şi capacităţii de funcţionare autonomă a PGCM. Concret, atât pe şobolani spinalizaţi[146], cât şi chiar pe

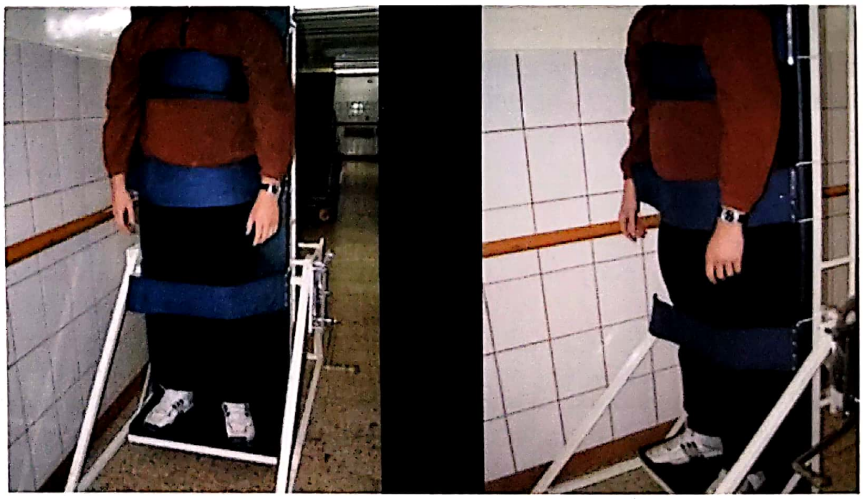

Fig. 22. Masă de verticalizare (tilt table).

Scanned with OKEN Scanner



Fig. 23. Cadru de verticalizare (standing frame).

oameni (studii pe un număr de 10 pacienţi) cu leziuni medulare complete motor (ASIA A şi B)[172] stimularea cu ajutorul unor electrozi plasaţi în spaţiul epidural a reuşit să producă mişcări asemănătoare păşitului, cu excitarea rădăcinilor posterioare metamerice prin electostimuli tonici de joasă frecvenţă, între 2,2 şi 50 Hz. A rezultat astfel reproducerea de către subiecţii stimulaţi a lanţurilor cinematice (înlănţuiri de triple flexii, respectiv extensii alterne) generate prin succesiuni şi concomitenţe stereotipe de contracţii/co-contracţii ale grupelor musculare agoniste, sinergiste, antagoniste şi stabilizatoare implicate în mers, bineînţeles, un mers nefuncţional („stepping-like movements"), subiecţii fiind menţinuţi în postură verticală prin asistare manuală fermă[172].

Ne abţinem de a comenta, mulţumindu-ne doar să semnalăm riscurile majore, de la infecţie la hemoragii locoregionale, ale unei astfel de terapii.

Terapia cu LASER de putere joasă (low-level LASER therapy - LLLT)

Juanita Anders (Uniformed Services University, Bethesda, Maryland, S.U.A.) a studiat impactul iradierii cu LASER de joasă putere pe animale cu SCI, afectări ale nervilor periferici şi retinopatii.

Această terapie cu LASER cu o lungime de undă de 810 nm a stimulat regenerarea axonală şi a îmbunătăţit evoluţia neurologică la animale cu SCI. Laserul de joasă frecvenţă a diminuat de asemenea şi reacţia inflamatorie în timpul fazei acute[50].

Stimularea electrică funcţională (functional electrical stimulation - FES)

Stimularea electrică funcţională a fost utilizată de mult timp la pacienţi cu tipuri variate de paralizii şi pare a avea beneficii în special în TVM, unde această terapie este aplicată pentru prevenirea atrofiei, compensarea disfuncţiei musculare, menţinerea mobilităţii, deci în scopul îmbunătăţirii calităţii vietii. În practica medicală curentă, FES este aplicată extern (cu electrozi simpli sau, mai nou, ca şi componentă a sistemelor ortotice hibride). Cercetarea modernă explorează avantajele unei versiuni implantable a FES (neuroproteză). O echipă de cercetători de la Universitatea de Medicină Munster din Germania a folosit deja implantul FES pentru recuperarea mersului (stimulând câteva grupe musculare esenţiale pentru locomoţie) la pacienţi paraplegici cu TVM cronice (la mai mult de 1 an după traumă), cu rezultate promiţătoare[255].

Stimulatorul prin câmp electric oscilant (oscillating field stimulator - OFS)

Aplicarea unui curent electric direct, oscilator şi de mic voltaj - care generează un câmp electric ce mimează ghidarea prin polaritate în stadiile iniţiale de

Scanned with OKEN Scanner

dezvoltare a SNC - pe ariile vecine superioare şi inferioare faţă de o leziune medulară stimulează creşterea fibrelor neurale adiacente peste locul leziunii.

O echipă de la Universitatea Purdue a experimentat pe câini cu TVM acut aplicarea unui câmp electric în care polaritatea a fost inversată la fiecare 15 min. Scorul neurologic la 6 luni al animalelor tratate a fost semnificativ mai bun, faţă de cel al grupului martor[38]. Datorită rezultatelor pozitive obţinute, ei au iniţiat apoi un studiu clinic de fază I cu OFS la pacienţi cu SCI complet senzitiv şi motor.

Câmpul oscilant este generat de un dispozitiv alimentat de baterii, ce necesită ataşarea la os. Dispozitivul (denumit Andara™) este implantat în primele 18 zile postleziune şi extras după 15 săptămâni. Rezultatele au demonstrat o evoluţie neurologică mai bună la 2, 6 şi 12 luni, comparativ cu grupul de control. A existat un singur caz de infecţie după extragere[220].

Universitatea a obţinut permisiunea de a include încă 10 subiecţi în studiu, iar acest dispozitiv face în prezent obiectul unui studiu clinic de fază Ib. Dispozitivul este conceput pentru a fi implantat în timpul stabilizării ortopedice, în primele 18 zile de la traumă, şi este extras după 14 săptămâni. De asemenea, se încearcă, începând din 2005, trecerea spre realizarea de studii clinice pentru terapiile combinate în TVM acut, asociind dispozitivul OFS cu administrarea unei game largi de factori neurotrofici (sistemul denumit Andara Plus) sau cu administrarea intra/perilezională de polietilenglicol (PEG).

Stimularea magnetică transcranială repetitivă (repetitive Transcranial Magnetic Stimulation - rTMS)

Principiul acestei terapii constă în inducerea noninvazivă, prin inducţie electromagnetică, a unor câmpuri electrice la nivelul creierului, utilizând un câmp magnetic de putere mare, rapid oscilant. rTMS este un instrument deja utilizat pentru cartografierea cerebrală, iar ca terapie, a dat unele rezultate în boala Parkinson, accidente vasculare cerebrale, depresie, halucinaţii auditive. Procedura este sigură şi nu produce nici un disconfort pacienţilor.

Un studiu clinic preliminar a testat eficienţa rTMS la pacienţi cu TVM incomplete. Rezultatele au indicat faptul că, aplicată la nivelul cortexului motor, stimularea magnetică a modificat inhibiţia corticală şi a îmbunătăţit funcţiile motorii şi senzitive la aceşti pacienţi[28].

O modalitate nouă de abordare a uneia dintre complicaţiile uneori redutabile, prin marcata afectare a calităţii vieţii, la bolnavii cu suferinţe post-TVM - **durerea de tip neuropat**, o constituie cercetările (unele deja clinice) utilizând şi în acest scop terapeutic **rTMS**[107].

Concret, este vorba despre administrarea de **rTMS** la pacienţi paraplegici post-TVM. Un foarte recent studiu dublu-orb randomizat, efectuat în acest sens, pe o perioadă de supraveghere de 12 săptămâni, a relevat, după o prelucrare statistică riguroasă, un efect analgetic real (obiectivat inclusiv prin IRM funcţional cerebral) cu persistenţă de 3 săptămâni, „resimţit" în zonele sublezionale, în sensul diminuării semnificative a perceperii, ca provenind din asemenea zone, de incitaţii dureroase. Studiul a avut ca particularitate conceptuală şi consecutiv metodologică „ţintirea" în cursul aplicaţiilor de rTMS a ariilor motorii corticale pentru mâini[120]. Fără a intra în detalii ce excedă prezentul spaţiu editorial, trebuie spus că datele, inclusiv foarte recente de literatură, legate de durerea neuropată la bolnavii cu TVM, arată că aceasta poate să apară practic oricând după o astfel de leziune, dar mai ales tardiv: la distanţă de luni sau chiar ani post-TVM şi ar recunoaşte, ca principală cauză, un efect - în fond „de bumerang" - al neuroplasticităţii.

Mai exact, este vorba despre modificarea - în condiţiile deconectării senzitivomotorii a sistemului nervos situat supraiacent, de cel aflat subiacent leziunii axului mieloradicular - cu apariţia de perturbări consecutive, a procesului de prelucrare corticală a percepţiilor senzitive (prelucrare, în mod fiziologic extensivă - inclusiv prin integrarea acestor percepţii/senzaţii cu procesele de comandă voluntară, prin feedback-uri senzitivo/senzoriomotorii).

Astfel, bazat şi pe rezultatele analgetice reale menţionate ale acţiunii rTMS asupra unor arii corticale motorii neafectate, se admit în prezent consideraţii ce atribuie neuroplasticităţii în condiţii lezionale valenţe de reorganizare (şi) în sensul dezechilibrării balanţelor senzitivomotorii la nivel central; aceste dezechilibre par să stea la baza fenomenelor de *senzitizare,* prin

Scanned with OKEN Scanner

hiperactivitatea relativă (datorită continuării „alimentării" informaţionale pe baza unei activităţi normale, a feed-back-urilor senzitivo/senzoriomotorii aferente) a unor arii motorii integre ca şi conexiuni corticospinale, (hiper)activitate ce nu mai este însă compensată/ contrabalansată senzitiv de către zonele dezaferentate postlezional, zone cu care respectivele arii rămase indemne sunt interconectate funcţional[222].

Bazat pe această viziune relativ nouă asupra mecanismelor centrale de constituire a durerii neuropate, se acceptă la ora actuală că **abordarea complementară, non-farmacologică, a durerii neuropate, inclusiv în suferinţele post-TVM, reprezintă o direcţie terapeutică promiţătoare; aceasta vizează 3 căi procedurale principale.**

O primă astfel de cale este cea *fiziatrică,* în care, alături de foarte noua dezvoltare reprezentată de utilizarea rTMS, studii efectuate de-a lungul ultimelor decade şi documentate pe o cazuistică deja vastă au confirmat valoarea analgetică reală a aplicaţiilor, la nivel axial supralezional, de secvenţe procedurale tip ***TENS (transcutaneous electrical nerve stimulation)***.

A 2-a cale este cea *psihocognitivă* ***(cognitive behavioural therapy/rehabilitation)*** axată pe ameliorarea (în fond tot prin stimularea la nivel morfofuncţional intim - asistată/controlată şi orientată astfel, în sens benefic - a unor mecanisme de neuroplasticitate) a procesului cerebral complex/integrativ - parţial, chiar de construcţie - al: percepţiei/conştientizării şi, respectiv, „trăirii" durerii, prin tehnici/metode mentale de autocontrol. Precizăm că aspectele psihoterapeutice ale suferinţelor neurochirurgicale/ neurologice, inclusiv post-TVM, beneficiază de abordări specifice într-un spaţiu separat de acest capitol.

Cea de a 3-a cale procedurală este *mixtă, între primele două*: *cognitivă şi fiziatrică* („***fiziocognitivă***"- n.n.) şi reprezintă o direcţie deopotrivă extrem de actuală şi foarte accesibilă, aproape surprinzător de simplă în execuţie. Mai precis, este vorba despre ceea ce literatura - predominant - anglofonă denumeşte în mod global „***cognitive approaches to modify the pain experience***", sau mai exact şi mai aplicat: „imaging movement recovery" sau „visual illusion therapy"[222], „mental imagery", „mirror therapy/mirroring"[209,261]; acestea vor fi, ca principiu, sintetic expuse mai jos. Adiacent, menţionăm aici şi că, foarte recent, se afirmă inclusiv virtuţi recuperatorii ale unor astfel de demersuri clinice asupra deficitului motor post-TVM şi nu numai (spre exemplu: în hemiplegii, post-AVC, atât la membrele superioare, cât şi la cele inferioare - afectate)[208,232]; ele vor trebui însă ca, în viitor, să-şi (eventual) valideze, prin cercetări suplimentare, valoarea efectivă în asistenţa recuperatorie curentă.

Prototipul indicaţiei de aplicare a direcţiei de abordare complementară, non-farmacologică, a durerilor de tip neuropat mai sus menţionată, este în combaterea unor astfel de dureri, „provenite" de la nivelul unui membru fantomă (spre exemplu: antebraţ, mână şi degete) după amputaţie, prin supunerea privirii/atenţiei pacientului, în mod susţinut şi repetat în timp - prin şedinţe cu durate şi în număr, suficient de mari - a imaginii în oglindă a membrului omolog, restant; acesta, privit în oglindă, este perceput ca fiind cel amputat şi exercită astfel subliminal un training recuperator antalgic, prin modularea neuroplasticităţii cu *desenzitizare,* conform celor arătate mai înainte. În mod principial asemănător, spre exemplu pentru pacienţii paraplegici post-TVM - ce au dureri neuropate „resimţite" la nivel sublezional - demersuri corespondente sunt reprezentate de încercări de a realiza *desenzitizări/modulări ale neuroplasticităţii pato-induse*, prin aşezarea, în câmpul vizual al pacientului aflat în fotoliu rulant, a unui sistem de feed-back vizual compus, capabil să reflecte fidel imaginea porţiunii neafectate a corpului său şi totdată să coleze, în continuarea acesteia, veridic, imaginea porţiunii afectate, ca şi când aceasta ar fi funcţională (pacientul paraplegic se vede în ortostatism, mergând).

De precizat, ca o paranteză cu un caracter mai general, faptul că tehnicile recuperatorii de tip cognitiv prin feedback vizual reprezintă atât o dovadă solidă a realităţii şi amplorii proceselor de neuroplasticitate, cât şi, implicit, a potenţialului terapeutic reprezentat de inducerea şi asistarea eficiente, ale acesteia. Astfel, studii clinice recente inclusiv cu obiectivări prin IRM funcţional cerebral, au demonstrat faptul că prin intermediul „imageriei de mişcare" este posibilă accesarea şi a sistemului motor la nivel central, dincolo de palierul motoneuronilor corticali din zona motorie primară M1, via cortexul premotor dorsal (PMD). Mai

Scanned with OKEN Scanner

mult, cercetări de tip analiză de reţea neurală au determinat existenţa conexiunilor PMD dintr-o emisferă cu PMD şi M1 controlaterale, prin fibre de la nivelul corpului calos[209,232,261].

Strategii regenerative/reconstructive

Terapii celulare

Administrarea de terapii celulare a început în urmă cu aproximativ o decadă ca aplicaţie umană. Multe cercetări cu terapii celulare au fost efectuate în ultimii circa 20 de ani pe animale de laborator (şobolani, iepuri, câini, maimuţe). Mai ales în ultimii aproximativ 5 ani, au apărut studii cu astfel de terapii aplicate la subiecţi umani cu leziuni medulare, atât acute cât şi cronice, în Australia, Bahamas, Brazilia, China, Coreea de Sud, India, Mexic, Portugalia, Rusia, Turcia, Ucraina. Însă majoritatea lor nu sunt sistematizate conform principiilor medicinei bazate pe dovezi sau/şi nu corespund standardelor de bioetică. Totuşi, statusurile post-TVM fiind adesea atât de devastatoare, există o presiune psihologică de solicitare foarte mare din partea pacienţilor, care întreţine utilizarea unor astfel de metode de tratament (uneori promovate ca „salvatoare") şi, astfel, există la nivel internaţional o serie de centre de practică, în acest caz nemaifiind vorba nici măcar de studii sau cercetări, ci de o activitate de asistenţă medicală contra cost; este ceea ce Wise Young numeşte „terapii (experimentale/nevalidate) active".

Dintre studiile clinice riguros executate metodologic, extrem de recent (octombrie 2008), în cadrul unei şcoli „de vară" ce a reunit la Viena majoritatea celor mai proeminenţi cercetători biomedicali ai momentului din domeniu, au fost prezentate rezultatele finale ale câtorva dintre cele mai importante şi cunoscute asemenea studii. Aceste cercetări au vizat toate implantarea perilezională a 3 tipuri diferite de celule:

- celule gliale olfactive de înveliş din mucoasa nazală, autologe (olfactory ensheathing glial cells - OEGC)[153,162] sau fetale, heterologe, recoltate din bulbii olfactivi ai unor fetuşi avortaţi[118];
- celule mononucleare de tip fetal, din cordonul ombilical, condiţionate înainte de a fi transfectate la receptor printr-un proces complex de prelucrare prealabilă, în medii conţinând litiu, enzime - kinaze, fosfataze, sintetaze, factori de apoptoză, factori genici de creştere, de protecţie, de control al inflamaţiei etc. (TRNUCBM - transfected to receptor neonatal umbilical cord blood mononuclear)[262];
- macrofage adulte autologe[142].

Având în vedere, pe de o parte, complexitatea problemei şi, pe de alta, enormul orizont de aşteptare care a însoţit astfel de studii clinice încă de acum câţiva ani, când au început, iar, nu în ultimul rând, ţinând cont de faptul că ele aparţin uneia dintre direcţiile de cercetare cele mai avansate în domeniu, este evident că aducerea la cunoştinţă a rezultatelor lor finale a suscitat şi încă va mai suscita numeroase dezbateri şi controverse: de la unele neclarităţi sau limite obiective în privinţa rigorilor metodologice de eşantionaj, de structurare şi de execuţie, până la pe cât de importanta, pe atât de neelucidata problemă a „destinului" şi efectelor la nivel intim ale agenţilor celulari terapeutici introduşi, inclusiv a efectelor acestora asupra mediului gazdă; mai rămâne astfel de răspuns la încă o întrebare esenţială din perspectiva aşteptărilor voluntarilor testaţi: dacă se vor descoperi în viitorul apropiat mijloace terapeutice cu efecte curative reale, tratamentul celular la care aceştia au fost deja supuşi nu le va amputa oare şansele de a beneficia de respectivele terapii mult aşteptate?

Detalierea aspectelor expuse mai sus ar necesita un spaţiu relativ amplu, care însă nu-şi are locul în acest capitol. De aceea, făcând astfel în această zonă o nefericită economie de spaţiu, vom trece direct la enunţarea **concluziilor, din perspectiva a ceea ce este esenţial: efectul real, clinicofuncţional, la pacienţii studiaţi. Din păcate, toate studiile menţionate, cel puţin din punct de vedere motor, au avut aceleaşi rezultate: irelevante - pacienţii supuşi respectivelor terapii experimentale nu au obţinut ameliorări semnificative**.

Bypass cu grefă de nerv autolog (neurotizare)

Pentru bolnavii cu paraplegie completă post-TVM a fost concepută şi aplicată experimental o procedură chirurgicală care să scurtcircuiteze zona medulară

Scanned with OKEN Scanner

compromisă şi să reconecteze tractul corticospinal cu muşchii esenţiali pentru ortostatism şi mers, utilizând o grefă din nervul sciatic al pacientului[45]. O asemenea intervenţie a fost efectuată de un grup de cercetători germani, la o pacientă tânără, cu leziune completă la nivelul T9; primele mişcări voluntare în muşchii astfel reinervaţi au fost observate 17 luni mai târziu; mersul, cu ajutorul unui cadru, a devenit posibil după 27 de luni[256], deci grefa s-a dovedit a fi funcţională, atât la polul nevraxial, cât şi la cel periferic, cu obţinerea unui efect surprinzător: controlul plăcilor motorii neoformate la joncţiunea cu muşchii efectori inervaţi din metamerele infralezionale s-a schimbat din colinergic (la indivizii indemni) în glutamatergic[46].

Aceste rezultate sunt foarte promiţătoare, însă este încă necesară o testare mai aprofundată a acestei proceduri

Matrice organice, biodegradabile

În bioinginerie, matricele (scaffolds) sunt utilizate pentru a determina stereospecificitatea (re)creşterii unui ţesut. În scopul de a facilita şi a orienta regenerarea după un TVM, diverse echipe de cercetători au conceput şi dezvoltat variate tipuri de matrice organice, biodegradabile, pentru a fi implantate la locul injuriei. Din păcate, toate se află în prezent în stadii experimentale (fig. 24).

Dintre aceste matrice, câteva au avut rezultate consistente la testarea pe animale de laborator. De exemplu, ***Spherogel***, o matrice din gel colagenic polimeric, a fost testată pe şoareci cu segmentectomie a măduvei toracice. Plasarea acesteia (singură, sau după însămânţare cu celule neurale embrionare) la nivelul defectului tisular a stimulat recreşterea prelungirilor neuronale, care au traversat aria leziunii; mai mult, a fost observată apariţia remielinizării caudal de segmentul traumatizat[121].

O abordare şi mai nouă este crearea de ***matrice organice autoasamblabile*** (in vivo) şi biodegradabile. Unul dintre cele mai semnificative exemple este matricea nanofibrilară concepută la Universitatea din Illinois, S.U.A. Conceptul se bazează pe capacitatea soluţiilor apoase de peptide amfifile de a se autoasambla în structuri supramoleculare, fibrilare. Deoarece autoasamblarea este declanşată de compoziţia ionică a mediului (conţinutul în ioni pozitivi, precum Ca^{2+}), injectarea acestei soluţii în măduva lezată a animalelor de laborator duce la formarea unei matrice în spaţiile extracelulare medulare. Nanofibrele cilindrice astfel obţinute au diametre definite, între 6-8 nm, cu moleculele peptidice arajate radiar, ca spiţele unei roţi, în secţiune transversală. Deoarece fiecare peptid are în structura domeniului său hidrofil un epitop IKVAV (Ile-Lys-Val-Ala-Val) al lamininei, nanofibrele asamblate într-un mediu apos prezintă celulelor înconjurătoare acest epitop cu o densitate mare.

Despre acest epitop se ştie deja că are capacitatea de a inhiba diferenţierea glială a celulelor progenitoare neurale şi că promovează creşterea prelungirilor la neuronii cultivaţi.

La modelele animale de TVM, introducerea soluţiei de peptide amfifile la nivelul leziunii a redus astro-

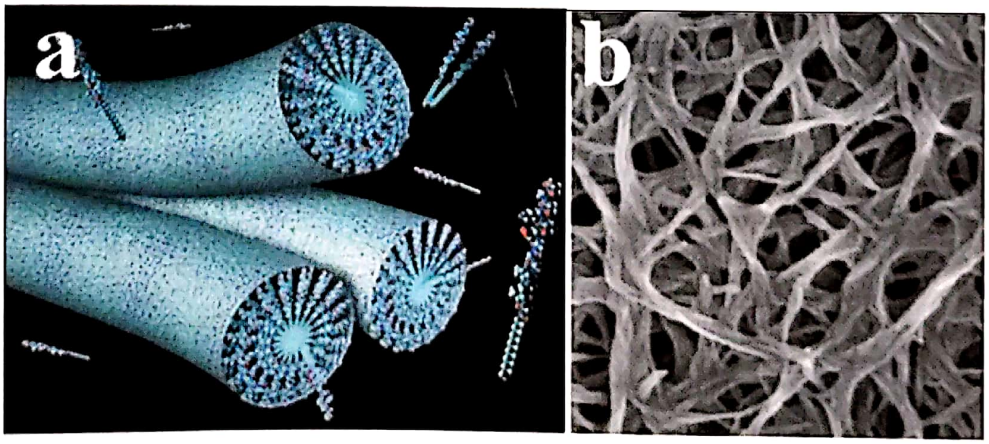

Fig. 24. Structura matricei nanofibrilare IKVAV. *a)* Reprezentare scematică a asamblării moleculelor peptidice într-un munchi de nanofibrile. *b)* Imagine în microscopia electronică a unei reţele de nanofibre in vitro (după Tysseling-Mattiace et al, 2008).

Scanned with OKEN Scanner

glioza şi rata morţii celulare şi a crescut numărul de oligodendrocite din aria injuriei. Mai mult, acest tratament a stimulat regenerarea fibrelor motorii descendente, cât şi a fibrelor senzitive ascendente peste segmentul lezat, determinând o ameliorare neurologică semnificativ mai mare faţă de animalele martor. Această matrice se dezintegrează şi nu mai este detectabilă la examenul microscopic după 4-6 săptămâni[241].

Reproducerea de reţele neuronale ex vivo, prin elongare

La Universitatea din Pennsylvania, S.U.A. (dar se pare si în alte centre de cercetare biomedicală avansată) a fost concepută o metodă originală de reproducere a reţelelor neuronale, cu scopul de a crea „cabluri de conexiune" pentru repararea măduvei lezate. S-au utilizat modele animale, de la care au fost recoltaţi neuroni din ganglionul spinal. Aceste celule nervoase au fost apoi cultivate pe 2 plăci cu medii nutritive, aflate în contact. Din neuronii de pe fiecare plăcuţă au înmugurit axoni, care apoi s-au conectat cu neuronii aflaţi pe placa opusă. Ulterior, plăcuţele au fost îndepărtate una de cealată lent, pe parcursul a mai multor zile, folosind un sistem computerizat. Astfel neuronii au fost elongaţi cu 10 mm în 7 zile[125] (fig. 25).

Apoi aceşti neuroni au fost încastraţi într-o matrice colagenică îmbogăţită cu factori de creştere, ansamblul fiind modelat apoi sub forma unui rulou. S-a modelat ansamblul astfel obţinut sub forma unui rulou, rezultând o reţea neuronală tridimensională cu o dispoziţie geometrică asemănătoare structurii măduvei normale, care a fost implantată la nivelul măduvei lezate a şobolanilor. Deoarece implantul astfel obţinut consistă practic din 2 populaţii neuronale conectate între ele, el poate proiecta axoni bidirecţional, cranial şi caudal de nivelul injuriei, având astfel potenţialul de a reconecta tracturile lezate. La animalele de laborator, după 4 săptămâni, arhitectura implantului s-a menţinut in vivo, iar ambele straturi de neuroni au supravieţuit transplantului. Ceea ce este şi mai important este faptul că s-a constatat creştere axonală la ambii poli ai implantului, cu penetrarea barierei de fibroză[116].

Reconstrucţie tisulară prin imprimarea directă (Direct Writing - DW)

Dată fiind imensa complexitate a SNC, strategiile regenerative trebuie să aibă în vedere o reconstrucţie tisulară locală care să respecte organizarea şi arhitectura preexistente. Tehnicile experimentale utilizând implanturi celulare (celule stem, Schwann sau celule gliale olfactive) nu au dat rezultatele aşteptate, din cauza dezorganizării tisulare şi a imposibilităţii de refacere a circuitelor neurale preexistente.

Imprimarea directă este o tehnologie nouă, ce oferă posibilitatea reconstrucţiei tisulare tridimensionale, imitând arhitectura moleculară şi celulară a structurii biologice iniţiale. Principiul acestei tehnologii constă în depozitarea, după un pattern ales, a diverse materiale biologice (molecule sau/şi celule) pe un substrat organic (ce poate fi asimilat conceptual cu hârtia imprimantei). Scopul ei final este ***„imprimarea de organe"*** (organ printing) sau, altfel spus, bioma-

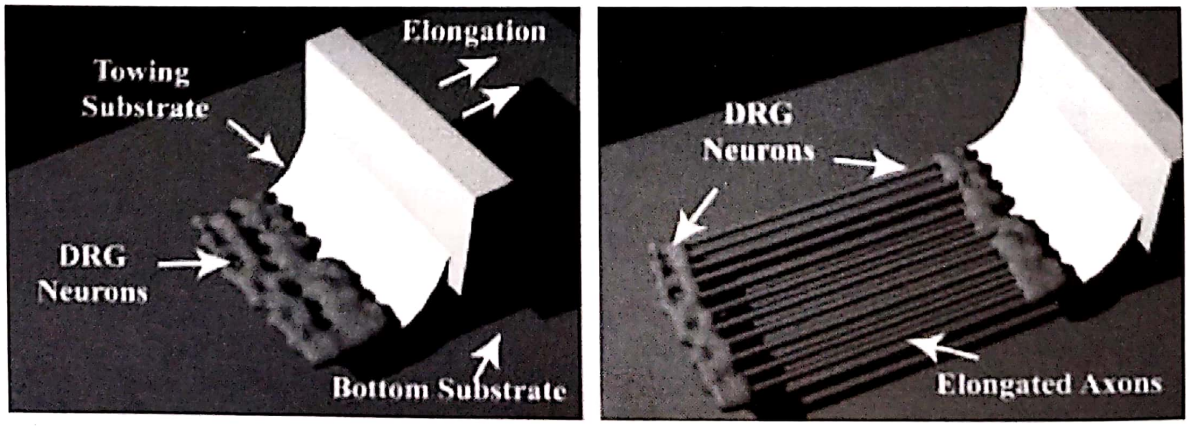

Fig. 25. Cultivarea şi elongarea axonilor utilizând 2 plăcuţe (după Iwata A et al, 2006).

Scanned with OKEN Scanner

nufacturare aditivă, strat cu strat („layer-by-layer"), sau celulă cu celulă („cell by cell"), proces prin care se speră că vor putea fi obţinute organe umane viabile, funcţionale, adecvate pentru transplanturi.

Se aşteaptă de la această nouă abordare să înlocuiască vechile metode ale ingineriei tisulare, care se bazează pe utilizarea de diverse matrice rigide (de obicei fabricate din acid poliglicolic) pentru a se obţine o creştere tridimensională şi care prezintă dezavantajul imposibilităţii de a poziţiona cu acurateţe celulele însămânţate. Imprimarea directă are unele avantaje: este un proces automatizat, ceea ce facilitează crearea unor produse standardizate, reproductibile; permite poziţionarea precisă şi simultană în spaţiu a mai multe tipuri de celule; permite însămânţarea de celule cu o densitate mare; permite vascularizarea structurilor astfel obţinute (ceea ce nu este posibil utilizând matrice rigide, neresorbabile); din punct de vedere tehnic, poate fi realizată in situ[37,173].

Au fost dezvoltate mai multe metode de imprimare directă, de exemplu imprimarea „cu ***cerneală biologică***" (ce constă în agregate celulare sferice), care utilizează o tehnologie foarte asemănătoare cu cea a imprimantelor obişnuite, cu jet de cerneală, sau imprimarea cu LASER, care foloseşte forţa de propulsie a LASER-ului pentru a proiecta diverse particule (moleculare sau/şi celulare) spre un substrat simplu, plan, sau modelat după un anume pattern cu ajutorul *CAD (Computer Aided Design),* sau chiar spre un substrat lichid, tridimensional.

Una dintre cele mai performante astfel de tehnologii a fost dezvoltată la Naval Research Laboratory, Washington, S.U.A. şi este denumită ***MAPLE DW*** (Matrix Assisted Pulsed Laser Evaporation Direct Write). Principiul metodei constă în propulsia (controlată computerizat), cu ajutorul LASER-ului, a diverse tipuri de particule spre diverse tipuri de substraturi, unele dintre ele modelate prin CAD. Avantajele acestui sistem constau în capacitatea sa de a lucra cu o mare varietate de materiale (moleculare, celulare, sub formă de soluţii sau pudre), în condiţii ambientale, cu mare acurateţe şi eficienţă, asigurând o supravieţuire bună pe termen lung a celulelor astfel tranferate (fig. 26).

Proiectanţii MAPLE DW consideră că acest sistem revoluţionar va putea fi utilizat pentru ***reconstrucţia tisulară „celulă cu celulă".*** Aceasta presupune reconstrucţia întâi a matricei ţesutului respectiv (sau a unei matrice similare, care să permită creşterea stereospecifică a celulelor), în care, ulterior, acelaşi aparat „imprimă" celule (recoltate din culturi celulare sau prelevate direct de la pacient), eventual împreună cu molecule adjuvante (factori de creştere, factori de recrutare, molecule de adeziune etc.). Sistemul MAPLE DW are avantajul de a fi capabil să creeze matrice de o mare varietate, atât organice cât şi anorganice, şi să manipuleze simultan molecule şi celule de mai multe tipuri. De asemenea, această tehnologie poate crea structuri vasculare cu dimensiuni de mai mult de 1 mm pentru a asigura viabilitatea ţesutului astfel reconstruit. În prezent, această tehnologie este încă în fază experimentală; una dintre realizările sale, promiţătoare pentru domeniul neuroreabilitării, este construirea unei reţele neurale tridimensionale, viabilă, utilizând ca substrat Matrigelul (un gel proteic utilizat în laborator ca matrice extracelulară)[58,59,196].



Fig. 26. Instrument de extruzie şi depozitare precisă (după Mironov, 2005).

Strategii combinatorii

Terapiile combinate practic sunt aproape imposibil de sistematizat conform paradigmei oarecum „clasice" de împărţire actuală a acestora în 7 categorii, întrucât

Scanned with OKEN Scanner

unele, aplicate încă în stadii acute/subacute, cuprind şi implante celulare. Strategiile combinative, utilizând o terapie regenerativă (de exemplu celule stem) împreună cu substanţe neuroprotectoare, furnizează o abordare multidirecţională în leziunile medulare şi par a fi foarte promiţătoare. Mai multe grupuri de cercetători au folosit grefe cu celule Schwann sau celule gliale olfactive (OEG - olfactory ensheathing glia) în combinaţie cu diverşi factori neuroprotectori, ce au scopul de a furniza un mediu mai favorabil, care să permită unui număr mai mare de axoni să crească peste aria lezată şi în afara implantului, pentru a realiza o punte şi a reface conexiunile neurale. Mai jos se găsesc câteva exemple ilustrative de astfel de strategii.

Cercetătorii de la Miami Project au utilizat ***Rolipram®*** şi ***db cAMP*** în combinaţie cu o grefă de ***celule Schwann*** în măduva lezată, la modele animale de TVM. Terapia a fost concepută în 3 etape: întâi s-a injectat subcutanat Rolipram®, imediat după traumă; o săptămână mai târziu s-au injectat celule Schwann în leziune şi apoi db cAMP a fost injectat superior şi inferior de grefă. Animale astfel tratate au prezentat o recuperare funcţională impresionantă. Mai mult, examinarea histologică a demonstrat că un număr mare de axoni a crescut până în grefă şi chiar dincolo de zona lezată[197].

Combinaţia dintre o punte de ***celule Schwann, o grefă de celule gliale olfactive (OEG) şi condroitinază*** a fost testată pe animale cu transsecţiune medulară completă. Această terapie a crescut numărul de axoni mielinizaţi şi numărul de fibre serotoninergice care au traversat puntea, prin comparaţie cu grupul tratat numai cu grefă şi cu grupul netratat[80].

Un studiu mai recent a combinat grefele de nervi periferici cu administrarea de condroitinază pentru a trata şobolani cu hemisecţiune medulară acută. Animalele care au primit această combinaţie au avut o evoluţie neurologică mai bună decât cele tratate numai cu grefe. De asemenea, histologia a arătat că un număr mai mare de axoni a crescut pe distanţe mult mai lungi faţă de grupul care primise doar grefe[108].

Combinaţia dintre ***precursori restrictaţi glial şi terapia genică*** pentru a creşte activitatea ***NT-3*** şi ***BDNF*** din ţesutul medular lezat a dat şi ea rezultate interesante. ***Precursorii restricţionaţi glial*** prelevaţi din măduva spinală a embrionilor de şobolani au fost modificaţi prin inserţia genei D15A pentru a exprima proteine cu acţiuni similare cu NT-3 şi BDNF. Injectarea acestor precursori modificaţi în măduva acut lezată prin contuzie a şobolanilor a determinat o ameliorare semnificativă a testelor funcţionale la 6 săptămâni[53].

O extensie practic a **electrostimulării epidurale** o constituie adăugarea la aceasta a unui demers **farmacologic** şi, respectiv, a unuia **kinetologic**. Mai precis, asocierea la electrostimularea epidurală a administrării în perfuzie de quipazină şi respectiv a antrenamentului de mers pe un covor rulant (pentru animale mici de laborator) a permis obţinerea unor sterotipuri de mers cu mişcări alterne coordonate, reciproce, cu atac plantar evident şi cu posibilitatea reluării parţiale a susţinerii propriei greutăţi[87]. Aceste rezultate (ameliorările cinematicii mersului) s-au dovedit dependente de doza de quipazină administrată[122].

Mulţumiri

Aducem pe această cale mulţumiri reputaţilor noştri colegi (în ordine alfabetică): Dr. med. FI Exergian, Prof. univ. dr. I P Florescu, Conf. univ. dr. V Grigorean, Prof. univ. dr. FI Purghel şi Prof. univ. dr. Crina Sinescu, care prin contribuţii la materialele documentare pe care le-am postat periodic pe web-site-ul RISCI.ro ne-au ajutat implicit în munca pe care am depus-o la realizarea acestui capitol de carte.

BIBLIOGRAFIE

1. Abdelaziz O, Elbanna MY, Elnaggar MA, Mourad MG, Mahmoud AS – A potentially new pharmacological therapy for acute spinal cord injury (ASCI) effects of Cerebrolysin administration on experimental ASCI. (Comunicare) The 6th AMN Congress, Cluj- Napoca, Romania, April 2008
2. Aharoni R, Eilam R, Domev H, Labunskay G, Sela M, Arnon R – The immunomodulator glatiramer acetate augments the expression of neurotrophic factors in brains of experimental autoimmune encephalomyelitis mice. Proc Natl Acad Sci USA. 2005;102:19045-50
3. Ahoniemi E, Alaranta H, Hokkinen E-M, Valtonen K, Kautiainen H – Incidence of traumatic spinal cord injuries in Finland over a 30-year period. Spinal Cord. 2008;46:781-4

Scanned with OKEN Scanner

4. Aito S – Gruppo Italiano Studio Epidemiologico Mielolesioni GISEM group, Complications during the acute phase of traumatic spinal cord lesions. Spinal Cord. 2003;41:629-35
5. Alano CC, Kauppinen TM, Valls AV, Swanson RA – Minocycline inhibits poly(ADP-ribose) polymerase-1 at nanomolar concentrations. Proc Natl Acad Sci USA. 2006;103:9685-90
6. Al-Ghatany M, Al-Shraim M, Levi AD, Midha R – Pathological features including apoptosis in subacute posttraumatic ascending myelopathy. Case report and review of the literature. J Neurosurg Spine. 2005;2(5):619-23
7. Anderson KD, Borisoff JF, Johnson RD, Stiens SA, Elliot SL – Spinal cord injury influences psychogenic as well as physical components of female sexual ability. Spinal Cord. 2007;45: 349-59
8. Anderson KD, Borisoff JF, Johnson RD, Stiens SA and Elliott SL – Long-term effects of spinal cord injury on sexual function in men: implications for neuroplasticity. Spinal Cord. 2007;45: 338-48
9. Anghelescu A, Onose G, Mihăescu AS, Georgescu G – Evolution of the cervical traumatic spinal cord injury in the old age. (Comunicare) International Conference in Gerontology, Arad, Sept 2006; Joint event of the International and Nordic Spinal Cord Societies; 46th ISCoS Annual Scientific Meeting and 10th NoSCoS Congress Reykjavík/Islanda, 2007; (Poster) Al 30-lea Congres Naţional de Medicină Fizică şi de Recuperare cu Participare Internaţională Bucureşti, Romania, Sept 2007
10. Anghelescu A, Anghelescu Cristina – Aplicaţii ale tehnicilor de electrostimulare în recuperarea pacienţilor cu leziuni vertebromedulare. Medicina Modernă. 2004;11:9, 50-453; şi 10,506- 508
11. Anghelescu A, Anghelescu Cristina – Elemente de fiziopatologie şi neurofarmacologie în traumatismul vertebromedular acut. Medicina Modernă. 2001;8(1)
12. Anghelescu A, Onose G et al – Evolution of the thoracic traumatic spinal cord injury in early subacute stage. (Poster) The first National Conference of Neurosurgery and Neurorehabilitation, with International Participation, Ocna Sibiului/România, Iun 2007
13. Anghelescu A, Onose G şi colab. – Medical and Social Problems Facing Tetra-/and Paraplegic Persons at Home and Inside the Community. (Comunicare) A doua Conferinţă a Asociaţiei Europene a Psihologilor ce tratrează pacienţi cu leziuni vertebro-medulare (European Spinal Psychologists Association – ESPA, the 2nd Conference), Lobbach/Germania, 2007; The I National Conference of Neurosurgery and Neurorehabilitation with International Participation, Ocna Sibiului/România, 2007; Al 30-lea Congres Naţional de Medicină Fizică şi de Recuperare cu participare internaţională (the 30th Congress of Physical Medicine & Rehabilitation with International Participation), Bucureşti/Romania, Sept 2007; International and Nordic Spinal Cord Societies; 46th ISCoS Annual Scientific Meeting and 10th NoSCoS Congress, Reykjavík/Iceland, 2007
14. Anghelescu A, Onose G, Ciurea AV, Mihăescu Anca S – Contribuţii româneşti la dezvoltarea proiectului internaţional, ICF Cores Sets – For Spinal Cord Injury. Al 30-lea Congres Naţional Anual de Medicină Fizică şi de Recuperare cu participare internaţională, Bucureşti, 2007
15. Anghelescu A, Onose G, Ciurea AV, Mihăescu Anca S – Romanian Contribution to the developement of the international project "ICF Core Sets – for Spinal Cord Injury". Rom J Neurosurg. 2007;XIV:1,23-29
16. Anghelescu A, Onose G, Georgescu Florica, Mihăescu Anca S – Epidemiology of the traumatic spinal cord injury at old age. Rom J Neurosurg. 2007;XIV:1
17. Anghelescu A, Vuzitas Gh – Neurologie şi Psihiatrie. Edit. Carol Davila, 2000, Bucureşti (ISBN 973-85131-4-9)
18. Anghelescu A – „Nottwil – cine nu poate merge, încearcă să zboare". Medicina Modernă 2002;9(1)
19. Anghelescu A – Algoritmul de evaluare neurologică şi funcţională a pacienţilor cu traumatism vertebromedular - scala de măsurare a independenţei funcţionale restante (MIF). Medicina Modernă. 1999;6(7):235-8
20. Anghelescu A – Disreflexie autonomă urmată de hemoragie cerebrală - complicaţie specifică traumatismului vertebromedular înalt. Medicina Modernă. 2004;11(11):57
21. Anghelescu A – Evaluarea neurologică şi funcţională a pacienţilor cu traumatism vertebromedular, scala ASIA. Medicina Modernă. 1999;6(5):124-8
22. Anghelescu A – Întâlnirea regională a IMSoP şi cursul de perfecţionare postuniversitar, axate pe îngrijirea complexă a pacienţilor cu traumatisme vertebromedulare (Stoke Mandeville, Anglia). Medicina Modernă. 2000;7(5):270-1
23. Arataki S, Tomizawa K, Moriwaki A et al – Calpain inhibitors prevent neuronal cell death and ameliorate motor disturbances after compression-induced spinal cord injury in rats. J Neurotrauma. 2005;22:398-406
24. Bamber NI, Li H, Lu X, Oudega M, Aebischer P, Xu XM – Neurotrophins BDNF and NT-3 promote axonal re-entry into the distal host spinal cord through Schwann cell-seeded mini-channels. Eur J Neurosci. 2001;13:257-68
25. Banovac K, Gonzalez F – Evaluation and management of heterotopic ossification in patients with spinal cord injury. Spinal Cord. 2001;35:158-62
26. Beattie MS – Inflammation and apoptosis: linked therapeutic targets inspinal cord injury. Trends Mol Med. 2004;10:580-3
27. Becker SWJ, Röh K, Weidt F – Endoprosthesis in paraplegics with periarticular ossification of the hip. Spinal Cord. 2003;41: 29-33
28. Belci M, Catley M, Husain M, Frankel HL, Davey NJ – Magnetic brain stimulation can improve clinical outcome in incomplete spinal cord injured patients. Spinal Cord. 2004;42:417-9
29. Bethea JR, Dietrich WD – Targeting the host inflammatory response in traumatic spinal cord injury. Curr Opin Neurol. 2002; 15:355-60
30. Bethea JR, Nagashima H, Acosta MC et al – Systemically administered interleukin-10 reduces tumor necrosis factor-alpha production and significantly improves functional recovery after traumatic spinal cord injury in rats. J Neurotrauma. 1999;16: 851-63
31. Bibel Miriam, Barde Y-A – Neurotrophins: key regulators of cell fate and cell shape in the verterbrate nervous system. Genes Dev. 2000;14:2919-37
32. Biering-Sørensen F, Sønksen J – Sexual function in spinal cord lesioned men. Spinal Cord. 2001;39(9):455-70
33. Biering-Sørensen F, Bing J, Berggreen P, Olesen GMV – Rectum perforation during transanal irrigation: a case story. Spinal

Scanned with OKEN Scanner

Scanned with OKEN Scanner

Motto: *„Imaginaţia ne duce adesea în lumi care n-au existat niciodată. Dar fără imaginaţie, n-am ajunge nicăieri".*

CARL SAGAN, astronom american (1934-1996).

NEUROPROTECȚIA ȘI NEUROPLASTICITATEA ÎN TRAUMA CEREBRALĂ

*Prof. dr. **Dafin F. MUREȘANU**, **Șef lucrări dr. **Bogdan O. POPESCU**

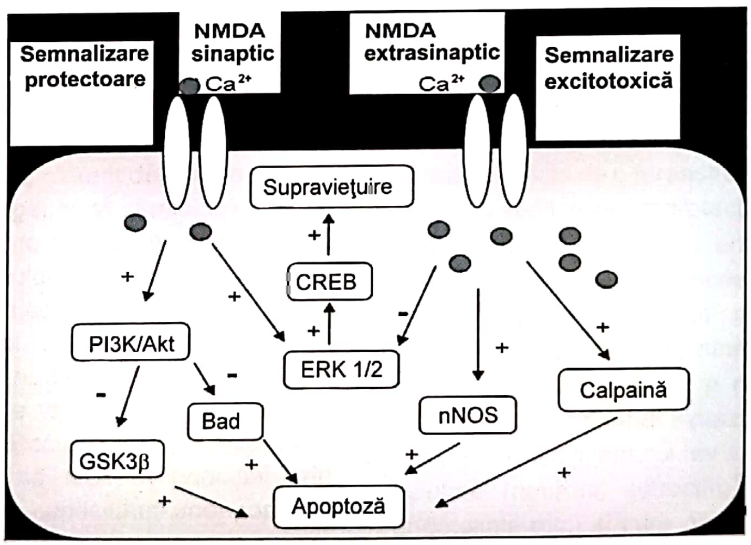

* Facultatea de Medicină, U.M.F. „Iuliu Haţieganu" Cluj-Napoca,
Str. Victor Babeş nr. 8
e-mail: dafinm@ssnnl.ro

** Clinica de Neurologie, Spitalul Universitar de Urgenţă Bucureşti,
Str. Splaiul Independenţei nr. 169, Cod 050098
e-mail: bogdan_ovidiu_popescu@yahoo.com

Scanned with OKEN Scanner

NEUROPROTECȚIA ȘI NEUROPLASTICITATEA ÎN TRAUMA CEREBRALĂ

Prof. dr. **Dafin F. MUREȘANU**, Șef lucrări dr. **Bogdan O. POPESCU**

INTRODUCERE

Bolile sistemului nervos, extrem de variate şi complexe prin etiologie, patogenie şi semiologie, au în comun, în imensa majoritate a cazurilor, pierderea de celule nervoase, care se soldează cu un deficit neurologic. Deşi în ultimii ani au apărut dovezi privind existenţa genezei de neuroni în creierul adult (*neurogeneză*), sistemul nervos nu beneficiază de reparare eficientă prin multiplicare celulară, aşa cum se întâmplă în alte sisteme. Recuperarea funcţiilor neurologice după agresiuni se face în principal prin *neuroplasticitate*, adică prin capacitatea unor populaţii neuronale vecine celei afectate de a prelua parţial funcţia acesteia. În cazul agresiunilor puternice, care dezechilibrează brusc homeostazia intracelulară, celulele mor prin *necroză*, proces pasiv care dezorganizează brutal membrana celulară, având ca efect dispariţia separării mediului intracelular de cel extracelular şi astfel liza celulară. În cazul în care stimulii agresionali nu sunt foarte intenşi şi dacă celulele dispun de cantităţi suficiente de energie, este indusă desfăşurarea unui program de moarte celulară codificat genetic, care a fost definit pe baza caracterelor morfologice diferite ca *apoptoză* (Kerr et al, 1972). *Neuroprotecţia* se referă la împiedicarea alterărilor sau morţii celulare declanşate în urma unei agresiuni a sistemului nervos. Deoarece necroza se desfăşoară pe parcursul a minute, iar apoptoza pe parcursul a ore, odată ce agresiunea a avut loc, numai intervenţia asupra populaţiei celulare angajată în apoptoză ar putea beneficia de o fereastră de timp minim necesară pentru a realiza neuroprotecţie.

Activitatea de apărare endogenă (AAE) a sistemului nervos este un proces continuu multifactorial care integrează simultan procese neurobiologice fundamentale, şi anume neurotroficitatea, neuroprotecţia, neuroplasticitatea şi neurogeneza. *Neurotroficitatea* este rezultatul sintezei şi eliberării de factori trofici la nivelul sitemului nervos, de către toate tipurile celulare (neuroni, astrocite, oligodendrocite, celule endoteliale etc.) şi care orchestrează supravieţuirea, migrarea, proliferarea şi diferenţierea acestor tipuri celulare într-un context funcţional. *Neuroregenerarea* reprezintă rezultatul morfologic produs de interacţiunea acestor procese fundamentale proprii sistemului nervos, în timp ce *neurorecuperarea* are o conotaţie funcţională, privitoare la funcţiile neurologice afectate. Strategia neuroprotecţiei realizată *farmacologic* este să interfere cu mecanismele patogenice şi cascadele moleculare care determină disfuncţie şi moarte neuronală, având ca rezultat final salvarea de ţesut nervos, care se corelează cu o atenuare a deficitului clinic neurologic. Diferite afecţiuni neurologice acute, cum ar fi trauma cerebrală, accidentul vascular cereral, hipoxia cerebrală globală sau crizele epi-

leptice recurente declanşează atât necroză, cât şi apoptoză şi au, la nivel celular, mecanisme patogenice în comun (alterarea homeostaziei calciului intracelular, stres oxidativ şi activarea proteazelor), care pot fi ţintite în cadrul strategiilor farmacologice de neuroprotecţie.

MECANISME PATOGENICE ÎN TRAUMA CEREBRALĂ

În trauma cerebrală, agresiunea iniţială constă în ruperea şi torsionarea ţesutului cerebral şi a vaselor din aria lezată, cu apariţia imediată a revărsatelor hemoragice. După aceste prime fenomene, se adaugă aşa-numita *agresiune secundară*, care agravează semnificativ tabloul fiziopatologic, cu efecte locale şi la distanţă. Această agresiune secundară este responsabilă atât pentru deteriorarea clinică a pacientului posttraumatism craniocerebral, cât şi pentru apariţia tardivă a unor leziuni evidenţiabile prin imagerie cerebrală, în special la nivelul substanţei albe (Schaefer et al, 2004).

Astfel, după producerea agresiunii iniţiale, au loc, pe de o parte, obstrucţii la nivelul microvaselor cerebrale, cu microtromboze activate de leziunile primare, iar, pe de altă parte, pierderea de vase prin rupere şi alterarea barierei hematoencefalice. În plus, extravazările hemoragice contribuie şi ele la compresia a noi vase cerebrale, în zonele perihemoragice. Toate acestea conduc la *ischemie cerebrală secundară* şi edem cerebral. Ischemia secundară este, la rândul ei, cauza declanşării *excitotoxicităţii* şi a depolarizării neuronale masive şi susţinute.

Excitotoxicitatea şi rolul dual al receptorilor glutamatergici NMDA. Datorită întreruperii fluxului sanguin, a privării de glucoză şi oxigen, în neuroni are loc o prăbuşire energetică cu o sinteză neadecvată de ATP. Prin pierderea mecanismelor de transport dependente de energie, prin blocarea pompelor ionice, prin depolarizare membranară au loc un influx crescut de Ca^{2+}, eflux scăzut de Ca^{2+} şi alterarea tamponării şi sechestrării interne a Ca^{2+}. Depolarizarea membranară dislocă ionii pozitivi de magneziu de la nivelul porilor canalelor NMDA, unde fiziologic au rolul de a preveni fluxurile ionice. Astfel, creşte abilitatea aminoacizilor excitatori (AEE) să activeze curenţii NMDA şi influxul de Ca^{2+}, fenomen denumit excitotoxicitate. În acelaşi timp, creşte şi eliberarea de glutamat de la nivelul terminaţiilor sinaptice, acest eveniment fiind cuplat cu un declin al recirculării dependente de energie a glutamatului în neuroni şi în celulele gliale. Toate aceste fenomene duc la o supraîncărcare cu Ca^{2+} a neuronilor sau axonilor ischemici (Choi, 1995, Siesjo şi Kristian, 1996). Fenomenele secundare cele mai importante precipitate de Ca^{2+} în exces sunt: formarea speciilor de radicali liberi, formarea oxidului nitric, activarea proteazelor (calpaina, caspaza 3), a endonucleazelor, lezarea mitocondriilor, accentuarea acidozei. Are loc totodată translocarea protein kinazei C (PKC), a calciu/calmodulin kinazei II (CaMK II) şi a altor protein kinaze, care persistă şi în timpul eventualei reperfuzii, în special la nivelul neuronilor vulnerabili, având ca efect creşterea eliberării de neurotransmiţători, activarea canalelor ionice şi a receptorilor, cu o creştere a fluxurilor ionice membranare şi consum de ATP. Dezechilibrarea balanţei dintre procesele de fosforilare şi defosforilare la nivel neuronal produce, pe de o parte, scăderea semnalizării neurotrofice şi, pe de altă parte, alterarea permeabilităţii ionice membranare (Barrie et al, 1991; Llinas et al, 1991; Raymond et al, 1994) (fig. 1).

În timpul agresiunii ischemice secundare are loc o creştere importantă a fosforilării reziduurilor de tirozină şi, în mod particular, a subunităţii NR2 a receptorului NMDA (Lau şi Huganir, 1995), asociată atât cu creşterea fluxurilor ionice şi neuroexcitotoxicitate, cât şi cu plasticitatea sinaptică (Roche et al, 1994). Activarea receptorilor metabotropici ai glutamatului, reglaţi tot prin PKC, duce la eliberarea de inozitol trifosfat (IP_3) şi la eliberarea de Ca^{2+} şi de la nivelul reticulului endoplasmic (Luet al, 1993; Popescu et al, 2004). Fenomenele secundare declanşate de alterarea homeostaziei Ca^{2+} pot constitui căi ale morţii necrotice sau pot activa mecanismele apoptozei, în funcţie de intensitatea şi durata lor (Ankarcrona et al, 1995).

Scanned with OKEN Scanner

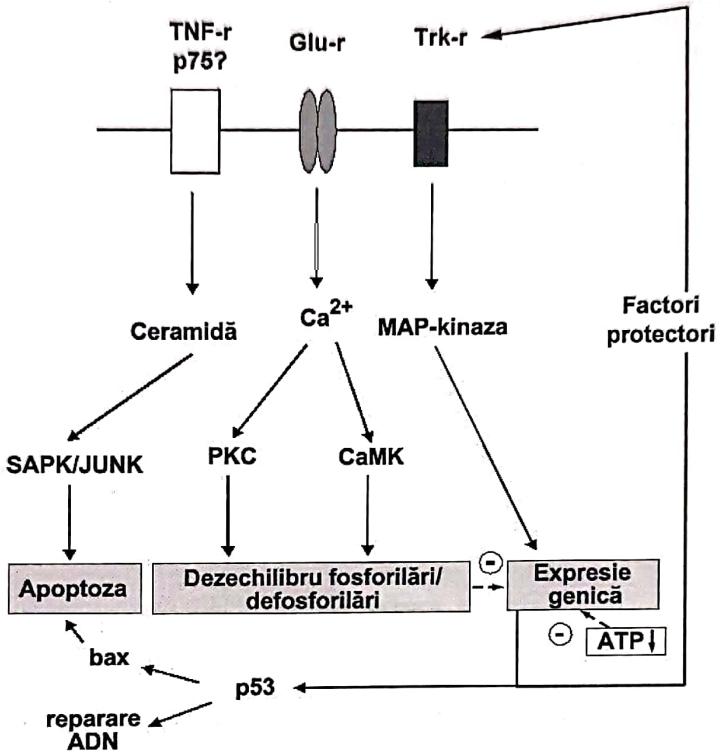

Fig. 1. Schemă a evenimentelor care au loc la nivelul neuronilor vulnerabili în trauma cerebrală, ca urmare a agresiunii secundare ischemice. Circuitul autocrin neurotrofic este inhibat prin reducerea sintezei de proteine, datorată dezechilibrului dintre procesele de fosforilare/defosforilare şi scăderii nivelurilor de ATP. Dereglarea semnalizării trofice duce şi la activarea p53, implicată în transcrierea bax şi favorizarea apoptozei, cât şi în repararea ADN. Este posibilă şi activarea receptorilor din clasa factorului necrozei tumorale (TNF-r), cu eliberarea de ceramidă şi activarea kinazei c-Jun (JUNK), cu rol în transcrierea factorilor ce participă la declanşarea apoptozei. Glu-r = receptor de glutamat; Trk A = receptor pentru neurotrofine din familia tirozin kinazei. SAPK = protein kinaza activată de stres; PKC = protein kinaza C; CaMK = calciu/calmodulin kinaza II; MAPK = protein kinaza activată de mitogen. Cu linie întreruptă sunt figurate căile de semnalizare inhibate în neuronii vulnerabili postischemie.

Trebuie menţionat însă că, în contrast faţă de acţiunea nocivă a stimulării NMDA în exces, activarea fiziologică a acestor receptori este esenţială pentru supravieţuirea neuronală şi plasticitatea funcţională, cum ar fi cea implicată în memorie. Căile de semnalizare intracelulară activate de receptorul NMDA în mod fiziologic sunt cascada PI3K (kinaza fosfoinozitol 3), cu inactivarea GSK-3β (kinaza glicogen sintetazei 3β) şi a proteinei pro-apoptotice Bad, şi cascada ERK1/2 (kinaza reglată prin semnalizare extracelulară), cu activarea CREB (proteina asociată elementului de răspuns la AMP ciclic), implicată în neuroprotecţia endogenă şi AAE, prin inhibiţia stresului oxidativ, creşterea expresiei proteinei anti-apoptotice Bcl-2 şi a factorului de creştere BDNF (factorul neurotrofic derivat din creier). [illegible]ceea, blocarea completă a activităţii NMDA in vivo poate duce la apoptoză, accelerarea neurodegenerării şi inhibarea fenomenului de precondiţionare ischemică (Olney et al, 2002). În plus, diferenţa între acţiunea excitotoxică şi neuroprotectivă a activării receptorilor NMDA este decisă şi de localizarea acestora, în primul caz extrasinaptică, în cel de al doilea la nivelul sinapselor glutamatergice (Hardingham et al, 2002) (fig. 2).

Leziunile mitocondriale şi speciile reactive de oxigen. Echilibrul între influxul şi efluxul de Ca^{2+} la nivelul membranei interne mitocondriale reglează dehidrogenazele mitocondriale, care sunt limitante de viteză pentru ciclul acizilor tricarboxilici. Gradientul transmembranar al concentraţiei protonilor face posibilă conversia ADP în ATP. Acest transfer al energiei

Scanned with OKEN Scanner

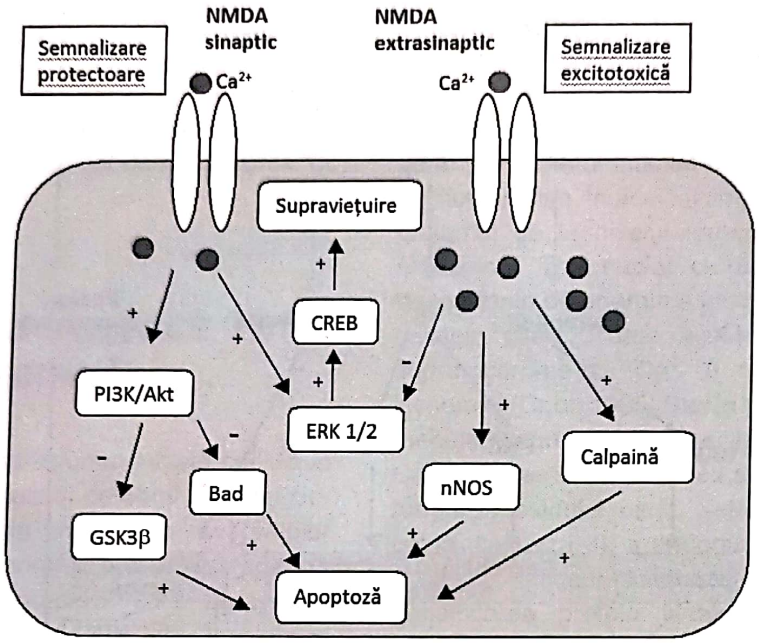

Fig. 2. Schemă a rolului dual, neuroprotector şi excitotoxic, al activării receptorilor glutamatergici NMDA. Fiziologic, activarea NMDA la nivelul sinapselor duce la stimularea cascadelor PI3K (kinaza fosfoinozitol 3), care, la rândul său, inactivează GSK3β (kinaza glicogen sintetazei 3â) si proteina pro-apoptotică Bad, şi ERK (kinaza reglată prin semnalizare extracelulară), care declanşează acţiunea transcripţională protectoare a CREB (proteina asociată elementului de răspuns la AMP ciclic). În agresiunea secundară ischemică din trauma cerebrală are loc stimularea în exces a receptorilor NMDA extrasinaptici, cu activarea secundară a calpainei şi a nNOS (sintetaza neuronală a oxidului nitric), care declanşează moartea neuronală (modificat după Hardingham et al, 2002).

este posibil datorită potenţialului membranei mitocondriale ($\Delta\psi$) şi gradientului protonic. În condiţii de ischemie/hipoxie, dereglarea homeostaziei Ca^{2+}, cu acumularea Ca^{2+} în mitocondrii, are ca rezultat o pierdere a $\Delta\psi$ şi o prăbuşire a producţiei de energie (Van de Water et al, 1994). Richter a demonstrat recent că reduceri drastice ale raportului ATP/ADP sub 0,2 au ca rezultat necroza, în timp ce peste această valoare se declanşează apoptoza (Richter et al, 1995). Atât Bcl-2, cât şi Bax au fost identificate la nivelul membranei mitocondriale. Bcl-2 şi Bcl-xL au capacitatea de a împiedica eliberarea de factor inductor al apoptozei (AIF, apoptosis inducing factor) şi de citocrom C în citoplasmă, care duc la activarea cascadei caspazelor. Produşii genelor antiapoptotice au capacitatea de a împiedica homodimerizarea Bax, care duce la constituirea porului de tranziţie a permeabilităţii mitocondriale (MPTP, mitochondrial permeability transition pore), care pare să fie punctul „fără de întoarcere" în declanşarea apoptozei (Tatton et al, 1996; Kristian şi Siesjo, 1998). Scăderea producţiei de ATP duce în mitocondrii la creşterea nivelurilor speciilor reactive de oxigen. Radicalii oxidanţi produc necroză neuronală prin peroxidare lipidică şi fragmentare a membranelor celulare. S-a demonstrat însă că niveluri mai puţin crescute de radicali liberi sunt mediatoare ale apoptozei neuronale (Bredesen, 1995).

Privarea de neurotrofine. În trauma cerebrală, ca şi în ischemia cerebrală, are loc o scădere a semnalizării prin factori de creştere, semnalizare importantă pentru susţinerea supravieţuirii neuronale, în cadrul AAE. S-a acreditat ideea că factorii de creştere, pe lângă sinteza lor de către celulele ţintă, ar participa şi la un circuit autocrin la nivel neuronal. În neuronii vulnerabili, modificarea activităţilor kinazelor şi fosfatazelor deprimă sinteza proteică, care mai departe reduce sinteza factorilor de creştere, a compuşilor neuroprotectori, ca Bcl-2, superoxid dismutaza şi a proteinelor care participă la repararea ADN (Tomasevic et al, 1997).

Scanned with OKEN Scanner

Astfel, scăderea sintezei factorilor de creştere poate accentua privarea de neurotrofine prin întreruperea acţiunii autocrine a neurotrofinelor endogene. Un rol important în semnalizarea prin factori de creştere în neuroni îl are protein kinaza activată de mitogen (MAPK, mitogen activated protein kinase), care prin fosforilarea complexului factorului de răspuns seric (SRF, serum response factor) duce la expresia genelor precoce directe (IEG, immediate early gene). MAP-kinaza este activată tranzitor după agresiunea ischemică. Din studiile experimentale rezultă, spre exemplu, că în regiunile hipocampice CA3/girus dentat, unde se găsesc neuroni relativi rezistenţi, activarea MAP-kinazei este marcată şi persistă şi în timpul perioadei de recuperare celulară, în timp ce în regiunea CA1, cu neuroni vulnerabili, activarea este slabă şi de scurtă durată (Pulverer et al, 1991; Olah et al, 1991). Această diferenţă de activare sugerează că semnalizarea prin receptorul pentru neurotrofine este activă în neuronii rezistenţi şi redusă în neuronii vulnerabili. Dereglarea semnalizării trofice duce şi la activarea unor factori cu acţiune asupra ciclului celular, dintre care proteina de supresie tumorală p53, implicată la nivel neuronal în cel puţin două procese: repararea ADN, prin activarea genei inductibile 45 (gadd, growth arrest and DNA damage-inducible gene 45) şi a antigenului nuclear de proliferare celulară, şi apoptoza, prin transcrierea bax (vezi fig. 1). În plus, bazele moleculare ale recuperării după traumatismul craniocerebral cuprind activarea expresiei de factori trofici, iar în modele experimentale s-a demonstrat că NGF (factorul de creştere nervoasă) şi BDNF ameliorează semnificativ recuperarea motorie (Mocchetti şi Wrathall, 1995). În analiza răspunsului genomic consecutiv traumei cerebrale s-a dovedit că un număr de peste 100 de gene îşi modifică semnificativ expresia, printre acestea găsindu-se numeroase gene care codifică factori de creştere, cum sunt NGF, BDNF, CNTF (factorul neurotrofic ciliar), IGF-1 (factorul de creştere asemănător insulinei), FGF (factorul de creştere fibroblastic).

Rolul inflamaţiei în agresiunea secundară din trauma cerebrală. Procesele inflamatorii reprezintă o verigă patogenică importantă într-o gamă largă de afecţiuni neurologice acute şi cronice, cum ar fi neuroinfecţiile, accidentele vasculare cerebrale, trauma cerebrală, scleroza multiplă, boala Alzheimer sau diferite neuropatii periferice. Cu toate acestea, inflamaţia în sine nu trebuie privită ca un fenomen pur agresional asupra sistemului nervos, rolul său fiziologic fiind de asemenea unul benefic, care asistă procesele de reparare şi recuperare funcţională. Anumiţi mediatori ai inflamaţiei pot avea roluri opuse, în funcţie de receptorii la nivelul cărora acţionează. Spre exemplu, TNF (factorul necrozei tumorale) produce demielinizare prin cuplarea cu receptorul TNFR1 (p55) şi stimulează remielinizarea prin cuplarea cu receptorul TNFR2 (p75), acţionând asupra oligodendrocitelor (Arnett et al, 2001). De asemenea, factorii trofici, cum ar fi NGF, sunt capabili să regleze fenomenele inflamatorii, stimulând componenta neuroprotectoare a acestora (Neumann et al, 1998).

STRATEGII NEUROPROTECTIVE ÎN TRAUMA CEREBRALĂ

Trauma cerebrală gravă reprezintă o cauză importantă de morbiditate, invaliditate şi moarte în Europa şi S.U.A., care atrage costuri sociale semnificative (Marshall, 2000). Numeroase studii experimentale au încercat să elucideze mecanismele patogenice responsabile pentru pierderea dramatică de ţesut cerebral declanşată de trauma cerebrală (Schouten, 2007) dar, din păcate, multe studii clinice au eşuat în demonstrarea unor efecte favorabile susţinute ale unor compuşi care în modelele experimentale au fost eficienţi (Marklund, 2006). Situaţia traumei cerebrale din acest punct de vedere nu este deosebită de alte afecţiuni ale sistemului nervos central, cum ar fi accidentul vascular cerebral sau hipoxia cerebrală globală secundară stopului cardiorespirator, în care agenţi farmacologici diverşi nu au reuşit să confere neuroprotecţie în studiile clinice efectuate până în prezent. Una dintre explicaţiile posibile ale acestei neconcordanţe dintre modelele animale şi patologia umană este activarea simultană, în aceasta din urmă, a mai multor verigi patogenice care nu pot fi blocate acţionând la nivelul unei singure ţinte moleculare. În tot cazul, stabilirea unor strategii farmacologice cu

Scanned with OKEN Scanner

posibil efect neuroprotector nu este destinată să înlocuiască măsurile de intervenţie eficientă practicate în acest moment, şi anume resuscitarea rapidă după traumatism, evacuarea promptă a leziunilor cu efect de masă, măsurile adecvate de terapie intensivă (combaterea hipotensiunii arteriale şi hipoxiei) şi recuperarea activă din perioada posttraumatică. Ţintele principale ale neuroprotecţiei în trauma cerebrală sunt *prevenirea şi reducerea agresiunii secundare* şi stimularea unei *neuroplasticităţi cât mai fiziologice*, având în vedere faptul că neuroplasticitatea patologică poate duce la complicaţii suplimentare, cum ar fi epilepsia posttraumatică.

Având în vedere mecanismele patogenice enumerate mai sus, până în prezent s-au dovedit ineficace în studii clinice blocanţii de canale de calciu (nimodipina), blocanţi ai receptorilor glutamatergici (selfotel), antioxidanţii (PEG-SOD), antiinflamatoarele steroidiene (dexametazonă), cât şi alte molecule (Wang et al, 2006). *Ciclosporina A*, care acţionează la nivel mitocondrial prin antagonizarea alterărilor membranei interne, s-a dovedit că nu este toxică şi a fost sugerată ca o alternativă pentru posibile noi studii clinice (Merenda A şi Bullock R, 2006). *Eritropoietina*, ale căror efecte favorabile în modele experimentale de traumă cerebrală au fost confirmate, se află în momentul de faţă în curs de evaluare în studii clinice noi, având avantajul experienţei folosirii ei în tratamentul anemiei la pacienţi cu insuficienţă renală cronică (Yatsiv et al, 2005; Hasselblatt et al, 2006). De asemenea, preparatele hormonale, cum sunt *progesteronul şi alopregnanolona*, au demonstrat efecte favorabile promiţătoare în tratamentul traumatismelor craniocerebrale, îmbunătăţind supravieţuirea neuronală şi recuperarea funcţională şi reducând răspunsul inflamator în modelele experimentale (Robertson et al, 2006). Într-un studiu clinic de fază II, progesteronul administrat în perioada acută pacienţilor cu traumă cerebrală nu a produs efecte adverse semnificative (Wright et al, 2007). Nu în ultimul rând, studiile clinice cu *Cerebrolysin*, o combinaţie de fragmente peptidice cu acţiune pleiotropă, similară factorilor de creştere, au dovedit că în traumatismele craniocerebrale moderat-severe acest preparat ameliorează semnificativ atât evoluţia clinică, cât şi traseul electroencefalografic ale pacienţilor (Wong et al, 2005; Alvarez et al, 2008).

În concluzie, pentru a îmbunătăţi translaţionarea datelor obţinute în modele experimentale către studiile clinice şi practica neurochirurgicală curentă, viitoarele aplicaţii în domeniul neuroprotecţiei în trauma cerebrală vor trebui să ţină cont probabil de varietatea situaţiilor clinice în astfel de cazuri, asigurând o selecţie mai omogenă a pacienţilor. Elemente esenţiale în acest sens sunt tipul traumei, severitatea traumei, fereastra de timp până la administrarea farmacoterapiei, dozele administrate, posibilele terapii combinate (mai multe molecule cu ţinte diferite) şi obiectivele primare ale studiilor clinice.

BIBLIOGRAFIE

1. Alvarez XA, Sampedro C, Figueroa J, Tellado I, González A, García-Fantini M, Cacabelos R, Muresanu D, Moessler H – Reductions in qEEG slowing over 1 year and after treatment with Cerebrolysin in patients with moderate-severe traumatic brain injury. J Neural Transm. 2008;115:683-92
2. Ankarcrona M, Dypbukt JM, Bonfoco E, Zhivotovsky B, Orrenius S, Lipton SA, Nicotera P – Glutamate-induced neuronal death: a succession of necrosis and apoptosis depending on mitochondrial function. Neuron. 1995;15:961-73
3. Antel J, Birnbaum G, Hartung HP – Clinical Neuroimmunology. Blackwell Science, Oxford, 1998
4. Arnett HA, Masson J, Marino M, Suzuki K, Matsushima GK, Ting JPY – TNF promotes proliferation of oligodendrocyte progenitors and re-myelination. Nature Neurosci. 2001;4:1116-22
5. Barrie AP, Nicholls DG, Sanchez-Prieto J, Sihra TS – An ion channel locus for the protein kinase C potentiation of transmitter glutamate release from guinea pig cerebrocortical synaptosomes. J Neurochem. 1991;57:1398-404
6. Bredesen DE – Neural apoptosis. Ann Neurol. 1995;38:839-51
7. Choi DW – Calcium: still center-stage in hypoxic-ischaemic neuronal death. Trends Neurosci. 1995;18:58-60
8. Hardingham GE, Fukunaga Y, Bading H – Extrasynaptic NMDARs oppose synaptic NMDARs by triggering CREB shut-off and cell death pathways. Nat Neurosci. 2002;5:405-14
9. Hasselblatt M, Ehrenreich H, Siren AL – The brain erythropoietin system and its potential therapeutic exploitation in brain disease. J Neurosurg Anesth. 2006;18:132-138
10. Kerr JFR, Wyllie AH, Currie AR – Apoptosis: A basic biological phenomenon with wide ranging implications in tissue kinetics. Br J Cancer. 1972;26:239-57
11. Kristian T, Siesjo BK – Calcium in ischemic cell death. Stroke. 1998;29:705-18
12. Lau LF, Huganir RL – Differential tyrosine phosphorilation of N-metil-D-aspartate receptor subunits. J Biol Chem. 1995;270:20036-41

Scanned with OKEN Scanner

Scanned with OKEN Scanner

Motto: *„Istoria omenirii este istoria ideilor".*
LUIGI PIRANDELLO, scriitor italian (1867-1936)

TERAPIILE EXPERIMENTALE CU CELULE STEM ÎN TRAUMATISMELE VERTEBROMEDULARE

*Dr. **Ștefan Mircea IENCEAN**, **Prof. dr. **Alexandru Vlad CIUREA**, ***Dr. **Aurel NICA**

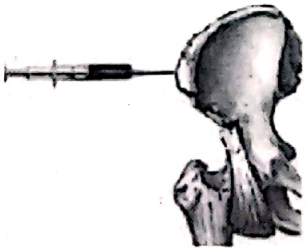

* Clinica II Neurochirurgie, Spitalul „Prof. dr. N. Oblu" Iaşi,
Str. Ateneului nr. 2, Cod 700309
e-mail: mirceasteffan@yahoo.com

**Clinica I Neurochirurgie I, Spitalul Clinic de Urgenţă „Bagdasar-Arseni" Bucureşti,
Şos. Berceni nr. 10-12, Sector 4, Cod 041902
e-mail: rsn@bagdasar-arseni.ro

***Secţia de Neurochirurgie, Spitalul Clinic de Urgenţă „Sf. Pantelimon" Bucureşti,
Şos. Pantelimon nr. 340, Sector 2

Scanned with OKEN Scanner

TERAPIILE EXPERIMENTALE CU CELULE STEM ÎN TRAUMATISMELE VERTEBROMEDULARE

Dr. Ștefan Mircea IENCEAN, Prof. dr. Alexandru Vlad CIUREA, Dr. Aurel NICA

Leziunile traumatice ale măduvei spinării pot duce la paraplegie şi tetraplegie şi până în prezent nu au un tratament eficient. Au fost încercate diverse terapii experimentale celulare şi moleculare care au ameliorat deficitele motorii pe modele animale şi în prezent se fac testări clinice pentru trecerea către aplicarea în patologia umană.

Se apreciază că aproximativ 2,5 milioane de oameni trăiesc cu o leziune a măduvei şi există peste 120 000 de cazuri noi în fiecare an. Leziunea medulară definitivă are un impact devastator asupra calităţii vieţii pacientului şi familiei, afectează speranţa de viaţă a pacientului şi implică costuri economice considerabile asociate îngrijirilor elementare şi pierderii posibilităţii asigurării veniturilor personale.

Cercetările despre posibilităţile reparatorii în leziunile nervoase sunt vechi şi primele studii moderne despre leziunile medulare au început din anii 1830, când Theodore Schwann a arătat că la iepure se poate produce regenerarea celulelor nervoase. În 1890, Santiago Ramon Cajal a descris regenerarea nervilor lezaţi la mamifere şi a constatat că problema este dificultatea restabilirii conexiunilor nervoase. La începutul secolului trecut, JF Tello a arătat că nervii lezionaţi pot regenera şi creşte dacă există un mediu înconjurător favorabil. Abia în anii 1960 Viktor Hamurger şi Rita Levi-Montalcini au descoperit primii factori de creştere necesari celulelor nervoase, iar în următoarele decade s-au descoperit tot mai mulţi factori de creştere celulară şi s-a precizat modul de răspuns la aceştia. Spre sfârşitul secolului trecut se descoperă factorii de inhibiţie şi blocare a creşterii nervoase şi se fac cercetări importante pentru prevenirea acţiunii acestor inhibitori ai regenerării neuronale.

RĂSPUNSUL MEDULAR TRAUMATIC

Strucura normală a măduvei spinării poate fi distrusă complet sau parţial în momentul leziunii traumatice sau alterările medulare evoluează în continuare în funcţie de terapia aplicată imediat posttraumatic. Leziunea vertebrală care produce interesarea măduvei spinării poate fi directă: luxaţie vertebrală, o fractură vertebrală cu efect compresiv direct medular sau o leziune mixtă tip fractură-luxaţie ori o leziune deschisă de felul plăgii vertebromedulare prin diverse mecanisme (plagă prin armă de foc, armă

albă etc.) sau, mai rar, se poate produce o leziune prin mecanism indirect, în general axial - cădere în şezut etc. Leziunea medulară este heterogenă sub aspectul cauză - efect şi poate să rezulte prin contuzie, compresiune, penetrare şi dilacerare medulară. Efectul traumatismului asupra măduvei spinării constă în edem medular dur („solid cord injury"), contuzie medulară cu microfocare hemoragice sau dilacerare medulară urmată rapid de ramolisment medular.

Faza acută începe din momentul traumatismului şi constă în modificări locale şi sistemice.

La nivelul impactului medular traumatismul produce direct:

– distrugerea membranei neuronale şi a celulelor gliale;

– lezarea fibrelor nervoase: axonii sunt secţionaţi sau contuzionaţi;

– întreruperea tecii de mielină cu blocarea transmiterii influxului nervos prin fibrele nervoase;

– ruptura vaselor sanguine cu hemoragie intramedulară;

– în câteva minute se produce edem medular extensiv şi măduva ocupă întregul canal spinal la nivelul leziunii;

– vasospasm cu colabarea vaselor sanguine şi ischemie medulară;

– tulburări electrolitice locale şi acumularea de neurotransmiţători cu efect toxic.

Traumatismul mecanic iniţial declanşează o cascadă de tulburări biochimice şi celulare prin care se continuă moartea celulelor nervoase, distrugerea axonală şi se iniţiază răspunsuri antiinflamatorii ale sistemului imunitar.

Zona de lezare medulară se extinde, uneori, la mai multe segmente deasupra şi dedesubtul leziunii iniţiale, în zilele şi săptămânile următoare prin:

– continuă dezvoltarea edemului medular şi tulburările electrolitice membranare;

– modificările vasculare medulare cu scăderea perfuziei medulare secundară vasospasmului, microtrombozelor şi tulburării autoreglării circulaţiei medulare;

– eliberarea în exces de neurotransmiţători cu efect nociv asupra celulelor nervoase. Glutamatul este eliberat în exces în leziunile medulare cu efect citotoxic asupra neuronilor medulari şi asupra oligodendrocitelor care formează teaca de mielină;

– bariera hematomedulară este deschisă şi se produce un aflux de celule imune (neutrofile, celule T, macrofage şi monocite). Pe lângă efectul antiinfecţios şi de a îndepărta detritusurile celulare, acestea eliberează citokine, cu efect nociv asupra celulelor nervoase;

– creşterea radicalilor liberi este o consecinţă a răspunsului imun medular şi secundar produc afectarea membranelor celulare;

– apoptoza oligodendrocitelor nelezate iniţial din aria medulară interesată, fenomen care se produce în zilele şi săptămânile următoare traumatismului, cu întreruperea tecii de mielină şi blocarea conducerii nervoase în fibrele nelezate iniţial.

Aceste fenomene constituie mecanismele secundare lezionale care se continuă în zilele şi săptămânile următoare, au un efect cumulativ şi sporesc volumul leziunii medulare.

În urma tuturor modificărilor produse rezultă trei tipuri de leziuni neuronale cu efect sechelar:

– distrugerea celulelor nervoase;

– întreruperea fibrelor nervoase;

– demielinizarea fibrelor nervoase cu întreruperea conducerii influxului nervos.

Leziunea spinală devine definitivă în următoarele luni şi culminează cu dezvoltarea cicatricei medulare, un proces multifactorial care implică astrocite reactive, precursori gliali, microglia şi macrofage, fibroblaşti şi celule Schwann. Cicatricea glială este adesea orientată perpendicular spinal şi conţine inhibitori de creştere celulară: proteoglican condroitin sulfatul (CSPG), molecule inhibitoarea ale creşterii neurale (Nogo), factori inhibitori gliali asociaţi mielinei (MAG) etc., ce constituie obstacole majore în regenerarea axonală.

Cicatricea medulară glială definitivă este puţin remaniabilă şi poate fi:

– cicatrice glială impenetrabilă ocupând complet nivelul leziunii medulare;

– cicatrice glială incompletă cu cavitate siringomielică posttraumatică;

– cicatrice glială filiformă ce uneşte segmentele medulare proximal şi distal de leziune.

Scanned with OKEN Scanner

Aceste evenimente care se produc imediat şi apoi progresiv în timp după traumatismul medular au drept corespondent fazele clinice:

– faza I: apare imediat şi poate dura până la o zi (0-1 zi); areflexie/hiporeflexie; fiziologic se produce hiperpolarizarea neuronilor medulari;

– faza II: 1-3 zile, cu o revenire iniţială a reflexelor; cu supersenzitivitate prin denervare;

– faza III: 1-4 săptămâni, de hiperreflexie iniţială;

– faza IV: 1-12 luni şi, în continuare, de hiperreflexie finală.

TERAPII CELULARE EXPERIMENTALE ÎN LEZIUNILE MEDULARE

Neuronii din sistemul nervos central nu se divid şi, în cazul unei leziuni, sunt înlocuiţi de o cicatrice glială. Refacerea funcţiei zonei lezate implică metode care să permită regenerarea componentelor sistemului nervos: neuroni, glie şi teaca de mielină, vase sanguine şi substanţă extracelulară. Imposibilitatea reparării leziunii medulare este datorată mai multor factori:

– prezenţa substanţelor inhibitoare (ca CSPG) în ţesuturile perilezionale;

– modificările intrinseci ale fibrelor nervoase adulte care nu le mai permit să răspundă semnalelor ce induc creşterea;

– formarea cavităţilor chistice la nivelul leziunii, pe care fibrele nu le pot depăşi;

– absenţa factorilor de creştere nervoasă la nivelul leziunii;

– cicatricea glială medulară constituie un obstacol mecanic concomitent cu existenţa substanţelor inhibitorii şi de blocare a regenerării neuronale.

Orice tratament pentru leziunile medulare definitive trebuie să rezolve aceste probleme.

Principiile care conduc terapia leziunii medulare implică strategii combinate apte să răspundă mecanismelor variate ale producerii şi extensiei leziunii:

1. protejarea neuronilor restanţi faţă de leziunile secundare prin inhibarea mecanismelor exocitotoxice, hipoxice şi oxidative ce duc la moartea celulară;

2. modularea răspunsului imunologic şi antiinflamator, incluzând inactivarea proteinelor asociate mielinei (NI250/Nogo, MAG, OMgp) ce induc reacţii autoimune împotriva producerii mielinei de către oligodendrocite;

3. reducerea formării şi limitarea extensiei cicatricei gliale medulare;

4. optimizarea funcţiei axonilor restanţi;

5. neutralizarea inhibitorilor creşterii axonale;

6. administrarea neurotrofinelor pentru stimularea creşterii neuronale şi axonale;

7. reactivarea programului intrinsec de creştere axonală;

8. înlocuirea neuronilor lezaţi prin grefare de celule cu potenţial regenerativ (celule stem, celule Schwann, glie olfactivă etc.);

9. restabilirea conexiunilor nervoase adecvate şi refacerea circuitelor neuronale.

Pentru înlocuirea neuronilor din leziunea medulară s-au folosit diferite tipuri de transplanturi celulare cu capacitatea de proliferare şi diferenţiere.

Medicina regenerativă celulară se bazează pe folosirea celulelor stem şi a altor tipuri de ţesuturi şi celule cu potenţial regenerativ. Pe modele animale au fost încercate mai multe tipuri de terapii celulare regenerative cu rezultate promiţătoare, dar pentru transferul terapiilor celulare în clinică este nevoie de testări clinice extensive pentru a constata efectul acestora în cazul leziunilor medulare definitive.

Terapiile celulare bazate pe folosirea celulelor stem au luat în considerare trei direcţii :

1. transplantarea celulelor diferenţiate din celule stem: celulele stem sunt cultivate şi diferenţiate spre tipuri celulare specifice şi apoi sunt implantate. Sursa celulară este reprezentată de celulele stem embrionare sau celulele stem somatice, incluzând şi celulele stem proprii ale pacientului; deci poate fi alografă, xenografă sau implant autolog;

2. administrarea directă de celule stem; în unele cazuri este posibil sau poate fi necesară implantarea directă de celule stem care să colonizeze nivelul leziunii şi să continue să se diferenţieze către tipul celular dorit;

3. stimularea celulelor stem endogene, prezente în număr redus şi „dormante": posibilitatea autoreparării, care poate fi indusă sau crescută prin stimu-

Scanned with OKEN Scanner

larea populaţiilor proprii de celule stem prin administrarea de factori de creştere etc.

În cazul leziunii medulare definitive traumatice, transplantul celular sau tisular s-a realizat prin implantare directă microchirurgicală la nivelul leziunii medulare, administrare pe calea lichidului cerebrospinal, intravenoasă sau intramusculară.

Celulele stem

Celulele stem pot proveni din blastocist, respectiv sunt primele 4 sau 8 celule din fazele iniţiale ale diviziunii, din care se poate dezvolta un organism complet. Tipurile de celule stem sunt: celule stem pluripotente, numite şi celule stem embrionare, care se pot diferenţia în orice tip de ţesut; celule stem multipotente, fetale, care se găsesc şi la adult în măduva osoasă hematopoietică şi în sânge, şi celule stem unipotente, care pot evolua doar către un anume tip de ţesut. (fig. 1).

Celulele stem se pot obţine direct de la pacient (grefă autologă), de la alte persoane sau de la embrioni (grefă alogenă) sau de la specii diferite (transplant xenogen). Cercetările efectuate au realizat toate aceste trei tipuri de transplanturi în măduva spinării afectată, cu rezultate diferite, dar promiţătoare. Transplanturile de celule stem cele mai utilizate au fost cele de ţesut autolog care provine de la pacient când nu există respingere imunologică şi transplantul de celule nediferenţiate de la embrion, de asemenea cu risc redus de respingere.

Cercetările au fost complexe şi câteva momente esenţiale sunt prezentate în continuare.

În 1999 McDonald JW şi colab. au folosit celule stem embrionare umane la şobolani cu leziuni medulare şi au constatat ameliorarea funcţională motorie; în 2003 echipe de cercetători din Florida şi Coreea de Sud au folosit celule stem umane recoltate din cordonul ombilical pentru tratarea şobolanilor cu leziuni medulare obţinând ameliorări semnificative.

Folosirea celulelor stem embrionare umane ridică însă probleme de etică şi s-au facut studii care să permită folosirea altor tipuri de celule stem. Astfel, în 2006 au fost realizate celulele stem pluripotente induse (iPS sau iPSCs) care sunt celule stem pluripotente derivate din celule somatice adulte nepluripotente. Celulele stem pluripotente induse (iPS sau iPSCs) sunt realizate prin transfecţia unor gene asociate celulelor stem la fibroblaşti. (Transfecţia este introducerea de ADN într-o celulă şi integrarea

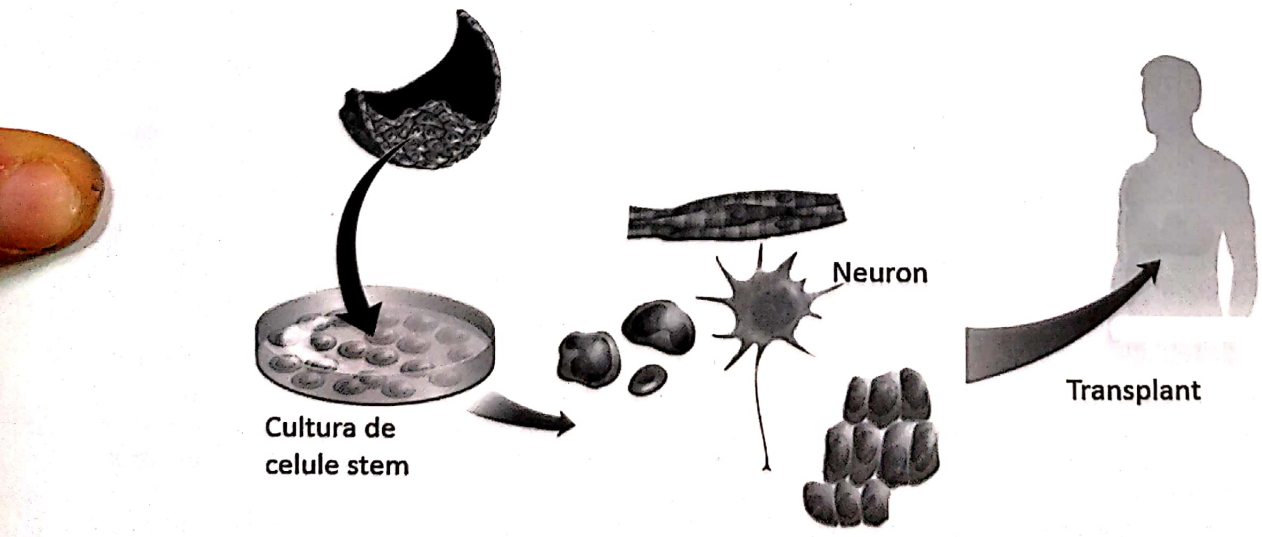

Fig. 1. Schema pentru culturi de celule stem şi transplant celular.

Scanned with OKEN Scanner

acestuia în ADN cromozomial al celulei receptive.) Transfecţia s-a realizat folosind ca vector viral un retrovirus pentru prima dată de Shinya Yamanaka şi colab. (Kyoto, 2006) la şoarece, iar în 2007 Yamanaka şi colab. şi, concomitent, o echipă din Wisconsin, James Thomson şi Junying Yu, au transformat fibroblaşti umani în celule stem pluripotente induse; în 2008 Konrad Hochedlinger şi colab. de la Universitatea Harvard au folosit un adenovirus obţinând iPSCs identice cu celulele stem embrionare.

De asemenea, pentru realizarea experimentală de transplanturi celulare în leziunile medulare s-au folosit şi celule pluripotente precursoare ale neuronilor sau celulelor gliale constatându-se diferenţierea în neuroni şi apariţia creşterii axonale.

Celulele cu potențial regenerativ din mucoasa olfactivă

Mucoasa olfactivă conţine celule cu potenţial regenerativ reprezentate de celule stem bazale care se diferenţiază în neuroni şi celule gliale olfactive (Olfactory Ensheathing Glial Cells). Celulele gliale olfactive (OEG) produc teaca de mielină în jurul fibrelor nervoase afectate din măduva spinării, secretă factori neurotrofi şi de creştere şi secretă macromolecule ale substanţei fundamentale care orientează creşterea axonală.

Studiile efectuate pe animale au dovedit potenţialul reparator al ţesutului olfactiv în leziunile medulare traumatice. Ramon-Cueto şi Nieto-Sampedro au publicat în 1994 un studiu fundamental experimental prin care au demonstrat refacerea axonală indusă de celulele gliale olfactive. Cercetările ulterioare au confirmat aceasta: la 8 luni, după o transsecţiune medulară toracală şi injectarea de OEG rostral şi caudal de leziune, evaluarea histologică a arătat refacerea tractului corticospinal cu depăşirea zonei de întrerupere medulară şi continuitate în segmentul medular caudal până la 3 cm, iar clinic animalele din experiment şi-au reluat funcţia motorie cu revenire senzorială cvasicompletă (Ramon-Cueto, 2001; Ramer, 2004). Ulterior, alţi cercetători au realizat experimental transplant de ţesut olfactiv recoltat şi crescut în medii de cultură sau au aplicat acest procedeu pe loturi de pacienţi folosind mucoasa olfactivă integrală, fie celule gliale olfactive fetale prin intervenţie neurochirurgicală sau prin injectare intramedulară la nivelul leziunii.

Transplantul de mucoasă olfactivă integrală autologă a fost realizat de echipa prof. dr. C Lima în Portugalia, care a comunicat rezultatele promiţătoare ale procedeului efectuat la 7 pacienţi cu deficite motorii definitive. Experimental, MacKay-Sim, Australia, a implantat numai celule gliale olfactive cultivate (OEC) prin injectarea în zonele adiacente leziunii medulare, iar Phil Waite a iniţiat un studiu clinic (aflat în curs) injectând rostral şi caudal de leziunea medulară suspensie de cultură de celule gliale olfactive la pacienţi cu leziuni medulare definitive vechi de 6 luni până la 3 ani. În China, dr. Hongyuan Huang a realizat peste 1 000 de transplantări de ţesut olfactiv fetal la pacienţi paraplegici, prin injectare medulară perilezională, afirmând progrese neurologice evaluate prin scala ASIA.

În concluzie, celule gliale olfactive (OEG) şi-au arătat capacităţile regenerative axonale cu posibilă revenire funcţională în leziunile medulare complete cronice sau acute. Este de preferat ca implantul de OEG să fie autolog şi trebuie făcut în perilezional prin proceduri care să nu lezeze măduva sănătoasă. Studiile clinice aflate în desfăşurare în mai multe centre din Australia, China, Coreea de Sud etc. vor aduce date mai concludente.

Țesutul nervos fetal

Experimental, ţesutul nervos fetal a fost recoltat şi transplantat la animale cu leziuni medulare şi, în majoritatea cazurilor, s-a folosit ţesut medular embrionar sau fetal şi s-a constatat o creştere parţială axonală la nivelul leziunii. Principalele beneficii ale acestui tip de transplant au fost: limitarea leziunii secundare, prevenirea morţii neuronale, permite stabilirea de noi circuite neuronale medulare şi limitează formarea cavităţilor siringomielice posttraumatice.

Nu s-a evidenţiat însă o ameliorare neurologică semnificativă.

Scanned with OKEN Scanner

Celulele Schwann și nervii periferici

Ramón y Cajal în 1928 a realizat un transplant de nerv periferic pentru leziunile măduvei spinării, grefa de nerv periferic supravieţuind şi argumentând teoria că unii neuroni îşi păstrează capacitatea de regenerare dacă se află într-un mediu ce stimulează creşterea axonală, fapt confirmat de studiile ulterioare. Au fost încercate diferite proceduri microchirurgicale de grefare: implantarea grefei de nerv periferic ca un singur nerv plasat la nivelul întreruperii medulare, folosirea mai multor grefe de nerv periferic alăturate la nivelul leziunii medulare suspendate în matrice de fibrină sau soluţie de nerv periferic triturat injectată la nivelul leziunii medulare. Nervii periferici folosiţi au fost nervul safen, intercostal, sural etc.

Capacitatea de stimulare a creşterii axonale de către celulele Schwann a fost folosită în scopul producerii factorilor neurotrofi la nivelul leziunii medulare. Celulele Schwann purificate obţinute din nervi periferici experimental la animale sau de la om au fost folosite în diferite tipuri de leziuni medulare: transsecţiune, hemisecţiune sau contuzie medulară.

În cazul transsecţiunii medulare pentru conexiunea între segmentele medulare s-a folosit un tub de polimer conţinând un amestec solidificat de celule Schwann sau a fost folosită o suspensie de celule Schwann. S-au constatat reducerea leziunilor secundare traumatice medulare, absenţa răspunsului regenerativ al axonilor din segmentul medular rostral, stimularea creşterii axonilor senzitivi şi proprioceptivi cu ameliorare modestă funcţională. Acest potenţial stimulativ al celulelor Schwann poate fi folosit în cazul leziunilor medulare în condiţiile posibilităţii recoltării uşoare prin biopsie, cultivare celulară şi efectuării implantului autolog.

Celulele stem mezenchimale adulte din măduva osoasă hematopoietică

Măduva osoasă hematopoietică prezintă un interes deosebit pentru acest subiect datorită celulelor stem adulte prezente. Friedenstein AJ şi colab. (Moscova) în urmă cu trei decenii au evidenţiat existenţa celulelor de tip mezenchimal adulte multipotente, numite celule stem mezenchimale (MSC), iar ulterior s-au evidenţiat şi celule adulte multipotente progenitoare (MAPC), care se pot diferenţia în diferite tipuri de celule stem mezenchimale. Delimitarea MAPC/MSC nu este perfect definită, caracteristicile de cultură şi capacităţile de multi- sau unipotenţă realizând diferenţa.

Cercetările experimentale au fost numeroase şi au evidenţiat caracteristici importante ale celulelor stem mezenchimale. Astfel, în 2002 Catherine Verfaille şi colab. au arătat că MAPC pot forma toate ţesuturile diferenţiate din organism, iar Hofstetter CP şi colab. au constatat că MSC folosite în leziunile medulare stimulează vindecarea medulară şi duc la ameliorare funcţională. Studiile ulterioare au confirmat multipotenţa MAPC/MSC ce se pot diferenţia către toate cele trei tipuri tisulare şi au efect favorabil în leziunile medulare: Zhao Y et al, 2003; Ohta M et al, 2004; D'Ippolito G et al, 2004; Crain BJ, Tran SD, Mezey E, 2005 etc.

În 2006 un studiu efectuat pe şobolani cu leziuni cronice medulare a arătat revenirea funcţională completă la un an după transplantul de celule stem mezenchimale adulte (Zurita M şi Vaquero J, 2006).

Toate aceste cercetări au arătat că:

– măduva osoasă hematopoietică conţine celule stem adulte (MAPC/MSC) care se pot diferenţia către liniile celulare neuroectodermale, mezodermale şi endodermale; diferenţierea este specifică tipului de ţesut unde se face implantarea;

– experienţele pe animale au arătat că celulele stem mezenchimale se diferenţiază în astrocite, oligodendrocite şi prercursori ai neuronilor;

– transplantul de celule MSC/MAPC în ţesuturile lezate ameliorează perfuzia şi stimulează angiogeneza în ţesuturile ischemiate cronic; de asemenea, activează un sistem de semnalizare antiapoptoză la nivelul limitei de ischemie;

– celulele stem mezenchimale din măduva osoasă hematopoietică pot circula în sângele periferic şi se pot mobiliza pentru repararea tisulară endogenă;

– transplantul de celule stem mezenchimale facilitează remielinizarea la nivelul măduvei spinării, are

Scanned with OKEN Scanner

Celulele Schwann și nervii periferici

Ramón y Cajal în 1928 a realizat un transplant de nerv periferic pentru leziunile măduvei spinării, grefa de nerv periferic supravieţuind şi argumentând teoria că unii neuroni îşi păstrează capacitatea de regenerare dacă se află într-un mediu ce stimulează creşterea axonală, fapt confirmat de studiile ulterioare. Au fost încercate diferite proceduri microchirurgicale de grefare: implantarea grefei de nerv periferic ca un singur nerv plasat la nivelul întreruperii medulare, folosirea mai multor grefe de nerv periferic alăturate la nivelul leziunii medulare suspendate în matrice de fibrină sau soluţie de nerv periferic triturat injectată la nivelul leziunii medulare. Nervii periferici folosiţi au fost nervul safen, intercostal, sural etc.

Capacitatea de stimulare a creşterii axonale de către celulele Schwann a fost folosită în scopul producerii factorilor neurotrofi la nivelul leziunii medulare. Celulele Schwann purificate obţinute din nervi periferici experimental la animale sau de la om au fost folosite în diferite tipuri de leziuni medulare: transsecţiune, hemisecţiune sau contuzie medulară.

În cazul transsecţiunii medulare pentru conexiunea între segmentele medulare s-a folosit un tub de polimer conţinând un amestec solidificat de celule Schwann sau a fost folosită o suspensie de celule Schwann. S-au constatat reducerea leziunilor secundare traumatice medulare, absenţa răspunsului regenerativ al axonilor din segmentul medular rostral, stimularea creşterii axonilor senzitivi şi proprioceptivi cu ameliorare modestă funcţională. Acest potenţial stimulativ al celulelor Schwann poate fi folosit în cazul leziunilor medulare în condiţiile posibilităţii recoltării uşoare prin biopsie, cultivare celulară şi efectuării implantului autolog.

Celulele stem mezenchimale adulte din măduva osoasă hematopoietică

Măduva osoasă hematopoietică prezintă un interes deosebit pentru acest subiect datorită celulelor stem adulte prezente. Friedenstein AJ şi colab. (Moscova) în urmă cu trei decenii au evidenţiat existenţa celulelor de tip mezenchimal adulte multipotente, numite celule stem mezenchimale (MSC), iar ulterior s-au evidenţiat şi celule adulte multipotente progenitoare (MAPC), care se pot diferenţia în diferite tipuri de celule stem mezenchimale. Delimitarea MAPC/MSC nu este perfect definită, caracteristicile de cultură şi capacităţile de multi- sau unipotenţă realizând diferenţa.

Cercetările experimentale au fost numeroase şi au evidenţiat caracteristici importante ale celulelor stem mezenchimale. Astfel, în 2002 Catherine Verfaille şi colab. au arătat că MAPC pot forma toate ţesuturile diferenţiate din organism, iar Hofstetter CP şi colab. au constatat că MSC folosite în leziunile medulare stimulează vindecarea medulară şi duc la ameliorare funcţională. Studiile ulterioare au confirmat multipotenţa MAPC/MSC ce se pot diferenţia către toate cele trei tipuri tisulare şi au efect favorabil în leziunile medulare: Zhao Y et al, 2003; Ohta M et al, 2004; D'Ippolito G et al, 2004; Crain BJ, Tran SD, Mezey E, 2005 etc.

În 2006 un studiu efectuat pe şobolani cu leziuni cronice medulare a arătat revenirea funcţională completă la un an după transplantul de celule stem mezenchimale adulte (Zurita M şi Vaquero J, 2006).

Toate aceste cercetări au arătat că:

– măduva osoasă hematopoietică conţine celule stem adulte (MAPC/MSC) care se pot diferenţia către liniile celulare neuroectodermale, mezodermale şi endodermale; diferenţierea este specifică tipului de ţesut unde se face implantarea;

– experienţele pe animale au arătat că celulele stem mezenchimale se diferenţiază în astrocite, oligodendrocite şi prercursori ai neuronilor;

– transplantul de celule MSC/MAPC în ţesuturile lezate ameliorează perfuzia şi stimulează angiogeneza în ţesuturile ischemiate cronic; de asemenea, activează un sistem de semnalizare antiapoptoză la nivelul limitei de ischemie;

– celulele stem mezenchimale din măduva osoasă hematopoietică pot circula în sângele periferic şi se pot mobiliza pentru repararea tisulară endogenă;

– transplantul de celule stem mezenchimale facilitează remielinizarea la nivelul măduvei spinării, are

Scanned with OKEN Scanner

efect neuroprotector şi stimulează regenerarea medulară la animalele cu leziuni medulare.

Recoltarea măduvei osoase hematopoietice este uşoară, urmează culturile celulare cu diferenţierea celulară şi separarea tipurilor celulare şi apoi transplantul/implantul autolog de celule stem mezenchimale pe diverse căi (direct lezional, perilezional, administrat intravenos sau prin LCS).

Alte tipuri celulare

Cercetările pentru terapia leziunilor medulare au inclus şi alte tipuri celulare: macrofage activate, microglie, fibroblaşti, astrocite embrionare, celule din plexul coroid, celule epiteliale amniotice umane etc.

Se consideră că imposibilitatea reparării medulare poate fi atribuită şi răspunsului macrofagelor, în leziunea medulară, diferit de cel din regenerarea sistemului nervos periferic. După o leziune a unui nerv periferic macrofagele îndepărtează axonii şi mielina distrusă (degenerarea walleriană), refolosesc lipidele pentru formarea de noi membrane celulare şi se poate produce regenerarea nervoasă. Experimental, s-a constatat la şobolani creşterea axonală prin leziunea medulară şi recuperarea funcţiei motorii după transsecţiune medulară şi transplantarea de macrofage activate (prin incubare cu fragmente de nerv periferic sau de piele). Gradul de recuperare a fost comparabil cu cel obţinut folosindu-se transplanturi ale altor tipuri celulare.

PROCEDURI TERAPEUTICE CELULARE EXPERIMENTALE ÎN LEZIUNILE MEDULARE COMPLETE

Cercetările despre leziunile medulare sunt numeroase în ultima perioadă şi au adus rezultate experimentale şi o serie de argumente clinice în favoarea terapiilor celulare în traumatismele medulare. Studiile efectuate au arătat că transplantul cu diferite tipuri celulare limitează progresia leziunii medulare secundare, stimulează creşterea axonală şi remielinizarea şi ameliorează rezultatele funcţionale. Limitarea progresiei leziunii medulare secundare se datoreşte capacităţii celulelor grefate de a secreta factori neuroprotectori, incluzând factori de creştere, citokine antiinflamatorii şi antioxidanţi de îndepărtare a radicalilor liberi, şi accelerării revascularizaţiei sau modulării răspunsului imun. Oprirea evoluţiei leziunii secundare medulare traumatice, de asemenea, previne şi limitează apariţia şi dezvoltarea siringomieliei posttraumatice.

Combinarea grefei celulare cu diferiţi agenţi farmacologici sau biologici creşte eficacitatea transplantului şi ameliorează rezultatele funcţionale. Aceste combinaţii terapeutice pot fi cu:

– substanţe iumunosupresoare, pentru a preveni reacţia de respingere a grefei;

– antiinflamatorii;

– matrice biopolimerică, pentru a orienta creşterea axonală;

– factori de creştere neuronală;

– realizarea de modificări genetice prin transfecţie pentru a creşte capacităţile neuroprotectoare sau regeneratoare ale grefei celulare: creşterea secreţiei de factori neurotrofi etc.

Unele tipuri de grefe celulare nu s-au dezvoltat, cum este folosirea celulelor stem embrionare umane multipotente, din cauza potenţialului de respingere la grefa alogenă, a riscului de formare de teratoame, a modului de obţinere a celulelor şi a problemelor de etică ridicate. De aceea, s-au realizat celulele stem pluripotente induse (iPS sau iPSCs), derivate din celule somatice adulte nepluripotente, care se pot grefa autolog şi nu pun probleme etice.

Introducerea unei terapii noi urmează câteva etape de studiu clinic:

– faza I - studiu pilot, pe loturi mici de pacienţi, pentru aprecierea siguranţei terapiei propuse; în cazul leziunii medulare traumatice, se poate constata şi eficienţa terapiei, dar numărul mic de cazuri nu asigură validarea procedeului. Informarea pacienţilor incluşi (consimţământ informat) despre caracterul experimental al procedeului propus, fără cunoaşterea riscurilor şi nici garantarea beneficiilor este obligatorie;

– faza a II-a - studiu explorator terapeutic (de confirmare terapeutică), pe loturi mari de pacienţi com-

Scanned with OKEN Scanner

parativ cu un grup netratat sau grup placebo de control; faza a II-a trebuie să dovedească eficienţa şi momentul optim al terapiei propuse într-un studiu dublu orb şi, suplimentar, se evaluează siguranţa terapiei. Există criterii restrictive de includere, spre exemplu în leziunile medulare traumatice nu se pot compara datele decât de la pacienţi cu leziuni medulare complete (ASIA, A sau B);

– faza a III-a - studiu de eficienţă terapeutică pe loturi foarte mari de pacienţi pentru confirmarea rezultatelor din faza a II-a cu un studiu statistic al beneficiilor clinice, urmărirea efectelor adverse de orice tip etc.; în general, sunt studii multicentrice. În faza a III-a se poate include un grup mai larg de pacienţi cu leziuni medulare complete şi incomplete (ASIA, A, B sau C);

– faza a IV-a - etapa de aplicare terapeutică, după introducerea terapiei în clinică, urmăreşte optimizarea terapiei, evidenţierea unor interacţiuni medicamentoase şi informaţii suplimentare despre alte riscuri etc.

Dezvoltarea şi introducerea unui tratament pentru pacienţii cu leziuni medulare complete traumatice prezintă particularităţi legate de posibilitatea revenirii funcţionale spontane sau prin procedeele de recuperare neuromotorie, de precizare a momentului aplicării terapiei experimentale şi a căii de administrare în cazul transplantului celular etc.

Astfel s-au stabilit ghiduri pentru studiul unor terapii noi la aceşti pacienţi pentru care s-a ţinut cont de:

– evoluţia naturală a leziunii medulare complete traumatice cu revenirea neurologică spontană sau prin recuperare: majoritatea recuperărilor se produc în primele 3 luni, dar perioada de revenire se poate prelungi până la 18 luni într-un procent mic de cazuri sau extrem de rar se produce o revenire funcţională peste 2 ani. S-a apreciat ca includerea pacienţilor cu leziuni medulare complete traumatice să se facă în general după trecerea acestui interval de timp în care ar mai fi posibilă recuperarea spontană;

– includerea într-un asemenea studiu imediat sau la câteva ore de la producerea leziunii medulare se poate face în cadrul unei cercetări despre stabilirea momentului începerii unei terapii de neuroprotecţie (inclusiv terapie celulară), cu amendamentul că aşa-numita „comoţie medulară" nu se poate diferenţia imediat de şocul medular din leziunea organică;

– includerea în studiu numai a pacienţilor cu leziuni complete/sau şi incomplete;

– includerea în studiu a pacienţilor cu leziuni la niveluri diferite: cervical/toracal;

– vârsta: 15-16 ani până la 55-70 de ani; neuroplasticitatea şi posibilitatea revenirii neurologice este mai mare la copii şi diminuată peste 65 -70 de ani;

– tipul de leziune evidenţiat prin explorarea RMN: existenţa unei cicatrice gliale medulare sau o cavitate siringomielică este diferită de întreruperea completă cu separarea segmentelor medulare;

– tratamentele aplicate imediat posttraumatic, corticoterapia, intervenţiile chirurgicale etc.;

– criterii de excludere dintr-un astfel de studiu pot fi terapiile concomitente de stimulare neurologică: Sygen (GM-1 gangliosid) etc., preexistenţa unor boli demielinizante, o patologie degenerativă spinală severă etc.;

– informarea corectă a pacienţilor despre caracterul experimental al procedeului şi despre faptul că prima etapă de studiu urmăreşte stabilirea siguranţei şi nu a eficienţei procedurii.

Consimţământul informat trebuie să prezinte pacientului tratamentele standard existente, existenţa unor riscuri posibile: riscul durerii (inclusiv un sindrom dureros persistent, necontrolabil medicamentos), riscul accentuării sau apariţiei spasticităţii, riscul infecţios, necunoaşterea efectelor adverse. Există riscul unei agravări neurologice: este posibil ca o terapie experimentală să amelioreze funcţional, să nu producă modificări sau să determine o diminuare funcţională minoră sau marcată, prin interesarea unor segmente medulare neafectate de traumatism;

– criterii bine definite de apreciere a rezultatelor: criterii clinice (ASIA etc.), explorări paraclinice - RMN, explorări electrofiziologice;

– număr semnificativ statistic de pacienţi incluşi în faza a II-a de cercetare şi realizarea de studii multicentrice.

APLICAŢII CLINICE ALE TERAPIILOR CELULARE ÎN LEZIUNILE MEDULARE COMPLETE

Procedeele terapeutice celulare experimentale prezentate sunt în curs de implementare în faze de

Scanned with OKEN Scanner

studiu clinic diferite sau, în unele centre, s-a trecut direct la o fază de aplicaţie clinică, chiar fără urmarea tuturor etapelor de validare a eficienţei terapiei propuse.

Transplantarea de ţesut olfactiv fetal în leziunile medulare complete este încă controversată, cu studii preclinice limitate şi fără să se cunoască exact evoluţia celulelor transplantate; nu există încă studii clinice randomizate despre acest procedeu. Aşa cum am văzut, în China, dr. Hongyuan Huang susţine că a realizat peste 1 000 de implantări de ţesut olfactiv fetal în leziunile medulare traumatice definitive, constatând progrese neurologice evaluate prin scala ASIA. De asemenea, transplantarea de mucoasă olfactivă integrală autologă (OEC) a fost evaluată într-un studiu de etapa I în Portugalia, de dr. Carlos Lima, pe un lot de 7 pacienţi, şi este în curs de evaluare în Australia. Cei şapte pacienţi între 18 şi 32 de ani, cu leziuni medulare complete (ASIA A), au fost trataţi prin transplant autolog de mucoasă olfactivă integrală la 6 luni până la 6 ani de la traumatism. Implantarea s-a făcut prin abord neurochirurgical al nivelului medular lezat. La patru şi cinci ani de la efectuarea implantului s-a apreciat că procedura este sigură, iar ameliorarea neurologică a fost parţială senzitivă.

În stadiul I de cercetare clinică se află implantul de ţesut medular fetal în siringomielia posttraumatică, apreciindu-se siguranţa procedeului, fără o ameliorare neurologică la cei doi pacienţi aflaţi în studiu în S.U.A.

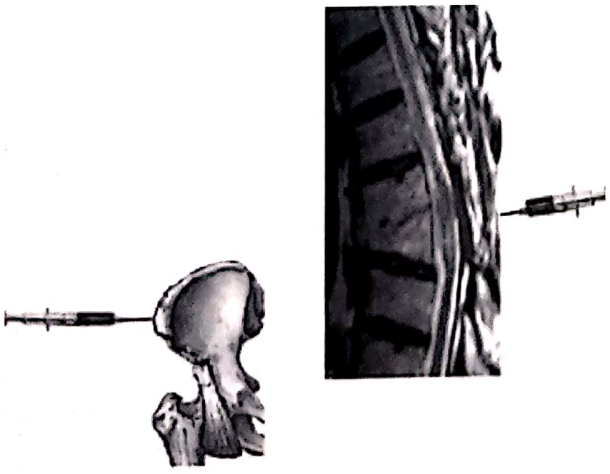

Fig. 2. Schema de implant de ţesut hematopoietic autolog în leziunea medulară.

Transplantul de celule stem umane, embrionare sau cultivate de la adult, din cordonul ombilical, celule precursoare ale neuronilor sau ale celulelor gliale etc. este realizat în diverse centre din China şi Rusia, fără să existe studii randomizate publicate.

Transplantul de macrofage activate a ajuns în faza a II-a de cercetare clinică: s-a realizat faza I de studiu clinic în Belgia şi Israel şi este iniţiat un studiu multicentric randomizat dublu orb cuprinzând cinci centre, inclusiv din S.U.A. Macrofagele autologe sunt activate prin cultivare cu fragmente de tegument de la pacient şi implantate în cicatricea medulară şi sub nivelul leziunii; procedeul este sigur la om şi se urmăreşte protecţia şi stimularea creşterii axonale.

Transplantul de celule stem mezenchimale autologe din măduvă osoasă hematopoietică a avut rezultate bune în experimentele animale, cu controverse despre evoluţia locală a celulelor transplantate. S-a realizat faza I de studiu clinic în mai multe centre de neurochirugie şi chirurgie spinală din lume şi este în curs faza a II-a de cercetare clinică în Brazilia; în Cehia, dr. Eva Sykova a realizat faza I/II cu implantarea de celule stem din măduva osoasă folosind o matrice de polimer hidrogel macroporos la 20 de pacienţi şi cu rezultate în curs de evaluare.

În Clinica de Neurochirurgie din Iaşi a fost realizat un studiu clinic de fază I prin transplant autolog de ţesut hematopoietic la zece pacienţi cu leziune medulară traumatică definitivă, cu vârsta între 26-54 de ani la 6-10 ani de la traumatismul spinal. Implantul s-a realizat la nivelul cicatricei medulare parţial disecate şi s-au administrat factori neurotrofi. La doi şi trei ani de la efectuarea procedeului la şase pacienţi s-a constatat ameliorare senzitivă (coborârea nivelului de sensibilitate cu două până la cinci dermatoame) şi un pacient prezintă revenirea completă a sensibilităţii, reluarea funcţiilor sfincteriene şi reapariţia reflexelor rotuliene bilateral. Procedeul este sigur şi evaluarea rezultatelor continuă (fig. 2).

Studii clinice asemănătoare s-au realizat în Bulgaria, Coreea de Sud, China şi Turcia.

Deşi transplantul de celule Schwann a avut rezultate experimentale promiţătoare, în prezent nu se desfăşoară studii clinice. Transplantul de nervi periferici în leziunile medulare, cu rezultate experimentale

Scanned with OKEN Scanner

bune, nu a fost urmat de studii clinice, dar este realizat în centre din Taiwan şi America de Sud.

BIBLIOGRAFIE

1. Cajal SR – Degeneration and regeneration of the nervous system. Hafer, New York, 1928
2. Crain BJ, Tran SD, Mezey E – Transplanted human bone marrow cells generate new brain cells. J Neurol Sci. 2005;233 (1-2):121-3
3. Deng C, Gorrie C, Hayward I et al – Survival and migration of human and rat olfactory ensheathing cells in intact and injured spinal cord. J Neurosci Res. 2007;83(7):1201-12
4. Hofstetter CP et al – Marrow stromal cells form guiding strands in the injured spinal cord and promote recovery. Proc Natl Acad Sci USA. 2002;99:2199-2204
5. Iencean Şt M, Ciurea AV, Ianovici N – Autologous bone marrow implant into traumatic chronic spinal cord injury. 5th Congress of the SSNN, March 1-3 2009, Vienna, Austria
6. D'Ippolito G et al – Marrow-isolated adult multilineage inducible (MIAMI) cells, a unique population of postnatal young and old human cells with extensive expansion and differentiation potential. J Cell Sci. 2004;117:2971-2981
7. Jiang Y et al – Pluripotency of mesenchymal stem cells derived from adult marrow. Nature. 2002;418:41-49
8. Karimi-Abdolrazaee S et al – Delayed transplantation of adult neural precursor cells promotes remyelination and functional neurological recovery after spinal cord injury. J Neurosci. 2006; 26:3377-3389
9. Lammertse D, Tuszynski MH , Steeves JD et al – Guidelines for the conduct of clinical trials for spinal cord injury as developed by the ICCP panel: clinical trial design. Spinal Cord. 2007;45:232-242
10. Lima C et al – Olfactory mucosa autografts in human spinal cord injury: A pilot clinical study, J Spinal Cord Med. 2006;29:191-203
11. McDonald JW et al – Transplanted embryonic stem cells survive, differentiate and promote recovery in injured rat spinal cord. Nat Med. 1999;12:1410-1412
12. Ohta M et al – Bone marrow stromal cells infused into the cerebrospinal fluid promote functional recovery of the injured rat spinal cord with reduced cavity formation. Exp Neurol. 2004;187: 266-278
13. Saporta S et al – Human umbilical cord blood stem cells infusion in spinal cord injury: Engraftment and beneficial influence on behavior. J Hematotherapy Stem Cell Res. 2003;12:271-278
14. Syková E, Jendelová P, Urdzíková L et al – Bone Marrow Stem Cells and Polymer Hydrogels - Two Strategies for Spinal Cord Injury Repair. J Cell Mol Neurobiol. 2006;267-8
15. Takahashi K, Yamanaka S – Induction of pluripotent stem cells from mouse embryonic and adult fibroblast cultures by defined factors. Cell. 2006;126:663-676
16. Tuszynski MH, Steeves JD, Fawcett JW et al – Guidelines for the conduct of clinical trials for spinal cord injury as developed by the ICCP Panel: clinical trial inclusion/exclusion criteria and ethics. Spinal Cord. 2007;45:222-231
17. Wardrope J., Wilson DH – Peripheral nerve grafting in the spinal cord: A histological and electrophysiological study. Paraplegia. 1986;24:370-378
18. Wernig M et al – In vitro reprogramming of fibroblasts into a pluripotent ES-cell-like state. Nature. 2007;448:318-24
19. Yamanaka S et al – Generation of germline-competent induced pluripotent stem cells. Nature. 2006;448:313-7
20. Zhao Y et al – A human peripheral blood monocyte-derived subset acts as pluripotent stem cells. Proc Natl Acad Sci USA. 2003;100:2426-2431
21. Ziv Y et al – Synergy between immune cells and adult neural stem/progenitor cells promotes functional recovery from spinal cord injury. Proc Natl Acad Sci USA. 2006;103:13174-13179
22 Zurita M & Vaquero J – Bonemarrow stromal cells can achieve cure of chronic paraplegic rats: functional and morphological outcome one year after transplantation. Neurosci Letters. 2006;410:51-56

Scanned with OKEN Scanner

Scanned with OKEN Scanner

Motto: *„Fiecare om pe care îl întâlnesc în drumul meu îmi este superior prin ceva. De aceea încerc să învăţ, câte ceva pe lângă fiecare".*

SIGMUND FREUD (1856-1939)

IMPLICAȚIILE PSIHOLOGICE ÎN TRAUMATISMELE VERTEBROMEDULARE

*Psiholog **Virginia ROTĂRESCU**

* Spitalul Clinic de Urgenţă „Bagdasar-Arseni" Bucureşti,
Şos. Berceni nr. 10-12, Sector 4, Cod 041902
e-mail: virginiarotarescu@gmail.com

Scanned with OKEN Scanner

IMPLICAȚIILE PSIHOLOGICE ÎN TRAUMATISMELE VERTEBROMEDULARE

Psiholog **Virginia ROTĂRESCU**

INTRODUCERE

Lezarea integrităţii anatomice şi funcţionale a măduvei spinării determină o schimbare profundă a echilibrului personalităţii şi a modului general de raportare şi de integrare în mediu a pacientului (Hammell KW, 2004; Ide M şi colab., 2001; Kennedy P şi colab., 2001; Ünalan H, Gençosmanoglu B şi colab., 2001). Autoevaluarea posibilităţilor fizice şi psihice este dependentă de nivelul cultural, starea afectivă premorbidă, de speranţe, promisiuni, de durata şi de gradul îmbolnăvirii. Din această perspectivă, pot fi constatate supraestimări, subestimări sau estimări corecte în funcţie de gradul de acceptare a imaginii de sine. (Saravanan B, Manigadan C şi colab., 2001; Siösteen A, Kreuter M şi colab., 2005). Observarea atentă a acestor pacienţi relevă o ciocnire afectivă determinată de discordanţa dintre nivelul de aspiraţie, idealurile lor premorbide şi imposibilitatea de a le realiza în noile condiţii. Aceasta conduce la instalarea unei stări nevrotice psihogene ce va face parte integrantă din tabloul maladiei. De aceea, se impune utilizarea unor metode adecvate de psihoterapie prin care să se insufle pacientului noi linii de perspectivă.

O reeducare motorie fără una psihică este incompletă, deoarece durerea, contractura musculară, starea tensională legată de o frică conştientă derivată din consecinţele psihice şi sociale ale maladiei conduc la o supraîncărcare tonică permanentă (Siösteen A, Kreuter M şi colab., 2005).

Psihicul se degradează odată cu fizicul, motiv pentru care deziderатul în îngrijirea acestor pacienţi este echipa interdisciplinară în care psihologul să ocupe o poziţie prioritară, deoarece cel mai greu este de luptat împotriva instalării stărilor anxios-depresive constituite în jurul descurajării şi al resemnării. Şi chiar dacă îngrijirile psihomedicale reuşesc să asigure la această categorie de pacienţi menţinerea unui tonus psihic satisfăcător, rămâne de rezolvat problema reintegrării lor familiale şi sociale care se dovedeşte a fi foarte complicată. De la un devotament dus la extrem, aşa cum sunt îngrijiţi la început aceşti pacienţi (care pot fi soţ, soţie, taţi, mame, fraţi, copii), dat fiind aspectul cronic al afecţiunii, cu timpul, toate aceste implicări afective scad şi pacientul începe să perceapă o detaşare şi chiar o neglijare din partea celor din jur.

Interesat de efectele leziunilor asupra SNC pe termen lung (definit peste 12 luni) asupra morbidităţii şi folosirii serviciilor de sănătate la adulţi, Cameron (Long Term, 2006) realizează o sistematică trecere în revistă a literaturii analizând studiile care aveau ca design cohorte retrospective (anii 1935-1997), cu dimensiuni cuprinse între 198 şi 311 006 cazuri. Populaţia traumatizată a fost studiată comparativ cu cea netraumatizată. Media de vârstă a fost de 45 de ani şi sexul masculin reprezentat în proporţie cuprinsă între 59,7% şi 85%.

Datele prelucrate statistic relevă faptul că:

- populaţia lezionată diferă considerabil de cea generală în termeni de prevalenţa preexistenţei comorbidităţilor;

• există o asociere pozitivă între leziune şi folosirea serviciilor de sănătate, marele exces fiind în timpul primului an după traumatism (dar persistă un mare risc pentru mulţi ani după).

Pacienţii cu TVM prezintă următorul tablou:

– de 2,6 ori mai multe internări,

– de 2,7 ori mai multe solicitări ale medicului,

– de 3,29 ori mai mult timp în spital/an,

– de 4,52 ori mai multe solicitări ale serviciilor de îngrijire acasă,

– de 2 ori mai multe tratamente pentru depresie chiar şi după 6 ani de urmărire.

În unele studii este evidenţiată persistenţa folosirii în exces a serviciilor de sănătate de către populaţia traumatizată faţă de cea generală chiar şi după 50 de ani de progrese medicale.

Priorităţile pentru activităţile de prevenţie în cazul traumatizaţilor şi planificarea serviciilor depind de cunoaşterea comprehensivă a distribuţiei responsabilităţii leziunii raportată la morbiditatea şi mortalitatea din comunitate.

ASPECTE ANATOMOFIZIOLOGICE ALE MĂDUVEI SPINĂRII

Principalele funcţii ale măduvei spinării sunt: *de conducere* a diferitelor impulsuri nervoase (prin căile de conducere) şi *reflexă*, prin care se asigură desfăşurarea autonomă a unor procese vitale. Măduva spinării conţine un miez al ţesutului, format din celulele nervoase, înconjurat de traiectele lungi ale fibrelor nervoase formate din axoni care transmit semnalele de la şi către creier (căile descendente şi ascendente). Neuronii şi dendritele lor formează regiunea în formă de H numită substanţa cenuşie (neuroni motori care controlează mişcarea, interneuroni mici care sunt responsabili de comunicarea dintre segmentele măduvei şi celule care primesc semnalele senzoriale şi apoi le trimit către centrii din creier). Substanţa albă este secţiunea externă a măduvei formată din mielina care acoperă majoritatea axonilor şi permite semnalelor electrice să circule liber şi rapid. Măduva constituie calea informaţiei primare dintre creier şi celelalte sisteme nervoase ale corpului (tabelul I). Deoarece rolul central este jucat în coordonarea mişcărilor musculare şi în interpretarea input-urilor senzoriale, orice tip de leziune a măduvei spinării poate cauza probleme semnificative întregului corp. (Dănăilă&Golu, 2000, p. 129-160).

TABELUL I

Organizarea coloanei vertebrale şi a măduvei spinării

Vertebrele	Nervii spinali
vertebrele cervicale (1-7) sunt localizate în gât	*nervii spinali cervicali (C1-C7)* controlează semnalele de la ceafă gât şi umeri, braţe şi mâini şi de la diafragm
vertebrele toracice (1-12) sunt localizate în spatele superior, ataşate cuştii toracice	*nervii toracici spinali (T1-T12)* controlează semnalele de la musculatura pieptului, de la unii muşchi ai spatelui şi o parte de la abdomen
vertebrele lombare (1-5) sunt localizate în spatele inferior	*nervii lombari spinali (L1-L5)* controlează semnalele din părţile inferioare ale abdomenului şi spatelui, fese, anumite părţi ale organelor genitale externe şi părţi ale picioarelor
vertebrele sacrate (1-5) sunt localizate în zona şoldului	*nervii spinali sacraţi (S1-S5)* controlează semnalele de la coapsă şi părţile inferioare ale picioarelor, laba piciorului, cea mai mare parte a organelor genitale externe şi zona din jurul anusului
vertebrele coccigiene(1-4) sunt fuzionate şi formează şezutul	*singurul nerv coccigian* adună informaţiile senzoriale de la pielea spatelui inferior

TRAUMATISMUL VERTEBROMEDULAR

O lovitură traumatică asupra coloanei provoacă fracturi sau dislocări ale vertebrelor. Deteriorarea începe chiar din momentul lezării, când fragmente osoase dislocate, bucăţi din disc sau ligamente rănesc sau rup ţesutul medular. Axonii sunt deterioraţi sau tăiaţi, iar membranele celulelor nervoase sunt rupte (Exergian F, 2004, p. 136). Vasele de sânge pot fi rupte şi să genereze sângerări în centrul substanţei cenuşii, care se pot extinde spre alte zone ale măduvei în următoarele ore. În câteva minute, măduva inflamată umple întregul canal la nivelul leziunii şi, prin ruperea vaselor de sânge, oxigenul este întrerupt pentru ţesutul medular. Căderea presiunii sanguine - adesea

Scanned with OKEN Scanner

dramatică - face ca organismul să-şi piardă abilitatea de autoreglare şi, în interferenţă cu activitatea bioelectrică a neuronilor şi a axonilor, poate cauza o condiţie cunoscută sub denumirea de *şoc spinal* (Exergian F, 2004, p.155) ce poate dura de la câteva ore la câteva zile. În timpul şocului, chiar şi porţiunile neafectate ale măduvei pot deveni temporar inapte şi nu mai pot comunica normal cu creierul. Paralizia completă poate să se instaleze cu pierderea senzaţiilor şi a reflexelor la picioare (Exergian F, 2004, p. 175-176).

Consecințe psihologice

Intervenţia bruscă a unui TVM în viaţa pacientului îl obligă pe acesta să se confrunte lung timp, chiar toată viaţa, cu schimbările impuse corpului său - cel mai frecvent paralizia şi/sau pierderea senzaţiilor sub nivelul leziunii. Acest eveniment de viaţă poate fi devastator, atât sub aspect fizic, cât şi, mai ales, sub aspect psihic şi încarcă pacientul cu o serie de pierderi care *particularizează* această patologie:

- absenţa intimităţii;
- pierderea independenţei;
- schimbările de rol şi de stil al vieţii;
- incertitudini privind viitorul;
- senzaţia de neajutorare;
- separarea de familie şi de prieteni;
- inabilitatea de a controla funcţiile bazale ale corpului;
- schimbări în sănătatea fizică şi abilitatea funcţională;
- schimbări în imaginea corporală.

Pierderea suferită declanşează o suferinţă intensă (doliu) care presupune un proces al experimentării efectelor emoţionale, mentale, fizice, sociale şi spirituale: neîncredere, tristeţe, regrete, frică, vulnerabilitate, nemulţumire, furie, vină, tulburări de concentrare, scăderea autopreocupărilor, căutări pentru a înţelege, retragere socială, tulburări de somn şi de apetit, scăderea motivaţiei şi confuzii religioase.

În timpul primei săptămâni, luni şi chiar al primului an după externare pacientul poate fi foarte reactiv: plânge mult, este excesiv de sensibil şi anxios. Aceste reacţii sunt normale într-o fază iniţială, după un accident care l-a costat şi înfăţişarea şi funcţionarea corpului, dar alţii pot afişa un comportament nepăsător.

Suferinţa este o experienţă personală dar, trăită prea personal, poate declanşa o serie de complicaţii psihologice precum: depresia, tulburarea de stres posttraumatic până la intenţiile suicidale, în timp ce relaţiile din familie sunt expuse unui pericol.

Nimic nu este predictibil legat de sechelele psihologice după un traumatism vertebromedular. Răspunsul este individual şi este mediat de caracteristicile premorbide ale pacientului, precum şi de factorii externi.

Factorii care afectează adaptarea psihologică sunt:

– Într-o primă etapă, cea a spitalizării - într-un context de urgenţă şi de spaţiu anxiogen - *relaţia cu medicul şi cu întreaga reţea de profesionişti.*

Analiza dialogului medic - bolnav relevă numeroase surse posibile ale distorsionării mesajului care circulă între cei doi. Interpretarea acestora, din perspectiva dimensiunilor complexe ale sugestiei, este necesară şi utilă. Este vorba despre o întâlnire existenţială, într-o situaţie cu o mare încărcătură psihoafectivă, între două personalităţi diferite, structurată de vectori care ţin de alcătuirea profundă a medicului şi bolnavului: cunoştinţe, atitudini, aşteptări, imaginea de sine şi imaginea celuilalt, interese, motivaţii etc. Asimetria accentuată a relaţiei medic - pacient prescrie acestuia din urmă rolul acceptării, conformării, ascultării.

– În perioada de convalescenţă şi de recuperare: *durerea fizică, medicaţia, complicaţiile medicale, izolarea, plictiseala, imaginea corporală, problemele cognitive, familia, prietenii, suportul social.*

Ierarhia subiectivă a simptomelor relatate de pacient se constituie pentru acesta într-un *cadru de referinţă* ce structurează şi alimentează percepţia stimulilor interni şi externi, cu *efecte deosebite asupra schemei corporale.*

Expectanţele pozitive sau negative asociate fiecărui rol au un potenţial sugestiv deosebit. Conceptul „profeţiei autoîndeplinite", considerat a avea virtuţi explicative deosebite în domeniul sugestiei, fundamentează necesitatea de a privi optimismul/pesimismul

Scanned with OKEN Scanner

terapeutic al medicului ca factor important în evoluţia bolii. Nu este vorba aici de „minciuna terapeutică" pe care unii medici o folosesc cu o pricepere mai mare sau mai mică, ci de convingerile profunde ale medicului referitoare la puterea medicinei, la capacitatea regenerativă a oricărui sistem viu (Wood GJ ş.a., 2003). El trebuie să înveţe bolnavul nu numai cum să participe la vindecarea sa, ci şi cum să trăiască cu boala, în cazul în care aceasta nu poate fi vindecată. Pentru a-şi îndeplini aceste responsabilităţi medicul trebuie să ofere nu doar medicamente ci trebuie să se dăruiască pe deplin pe el însuşi pacientului său, iar sugestia este una din modalităţile utilizate, conştient sau nu, pentru realizarea acestui deziderat (Barilan YM, 2002; Holdevici I, 2000, 2002). Cu cât anxietatea este mai mare, cu atât pacientul poate apela la strategii subconştiente de „şantaj afectiv", exagerând acuzele sau expunând o ierarhie particulară a simptomelor care reflectă atât nivelul său intelectual, toleranţa la frustrare, dar şi o serie de mecanisme de apărare psihică.

Ce avem de făcut este să eliminăm discrepanţa cognitivă internă sau externă (dintre reprezentarea realităţii şi modul în care pacientul se aşteaptă să arate realitatea respectivă) fie prin modificarea modului în care subiectul îşi reprezintă realitatea, fie prin modificarea expectanţelor subiectului despre modul cum trebuie să arate realitatea respectivă.

Relaţia terapeutică este o relaţie socială deosebit de complexă deoarece angajează oamenii într-un moment în care îşi pun întrebări fundamentale în legătură cu ei înşişi, cu persoanele semnificative din jur, întrebări cu privire la viaţă şi la moarte; ei nu vin numai cu întrebări ci şi cu răspunsuri, speranţe, aşteptări, şi toate la un loc alcătuiesc o realitate psihologică cu care trebuie să lucrăm. Ca urmare a interacţiunilor dintre sistemul nostru cognitiv şi stimulările din mediul intern şi extern pot apărea discrepanţe generatoare de stres. Dacă apare o discrepanţă între reprezentarea realităţii interne/externe şi expectanţele, motivaţia şi credinţele noastre actuale despre cum trebuie să arate acea realitate, atunci avem o discrepanţă cognitivă care va determina modificări ale sistemului nervos vegetativ la nivel biologic, cu implicaţii asupra simptomatologiei psihosomatice.

Interacţiunea dintre modificarea fiziologică şi prelucrările informaţionale implicate în discrepanţa cognitivă generează starea emoţională care poate fi pozitivă (atunci când corespunde) şi negativă (atunci când nu corespunde) cu expectanţele, motivaţia şi credinţele noastre. Conflictul care apare nu este între noi şi realitate, ci în interiorul nostru (motivele noastre sunt incompatibile unele cu altele sau motivele noastre sunt incompatibile cu normele şi credinţele pe care le avem) (Rotărescu şi colab., Hipnoza, 2006).

Evoluție și recuperare

Speranţa de viaţă a acestei categorii de bolnavi a crescut în ultimele 4 decade şi acest proces trebuie să continue prin îmbunătăţirea permanentă a metodelor de tratament. Pacienţii cu leziuni medulare sunt iniţial total dependenţi de cei din jurul lor şi pentru a deveni independenţi trebuie să fie ingrijiţi de personal calificat (Exergian F, 2004, p. 139-147).

Supravieţuitorii unui traumatism vertebromedular vor avea frecvent complicaţii medicale precum dureri cronice, disfuncţii vezicale şi intestinale asociate cu creşterea susceptibilităţii problemelor respiratorii şi cardiace. Succesul recuperării depinde numai de calitatea în care aceste condiţii cronice pot fi îngrijite zi de zi (Exergian F, 2004, p. 587-595).

Îmbunătăţirile majore din urgenţă şi îngrijirea acută au crescut rata supravieţuitorilor dar a crescut, de asemenea, şi numărul celor care trebuie să facă faţă disabilităţilor severe pentru toată viaţa lor. Costurile societăţii - în termeni de costuri de îngrijire, răsplata disabilităţii şi pierderea veniturilor sunt disproporţionat mai mari decât în orice altă condiţie medicală. Soluţiile pentru majoritatea problemelor pacienţilor paraplegici au fost deja găsite, dar în ceea ce îi priveşte pe pacienţii tetraplegici, lucrurile lasă încă mult de dorit. Pacientul tetraplegic are nevoie de o perioadă mai lungă de timp pentru a ajunge la nivelul maxim de independenţă. Are nevoie de o echipă de specialişti în jurul său care trebuie să-l ajute să depăşească obstacolele care i se par iniţial de netrecut. Unităţi de

Scanned with OKEN Scanner

tratament a pacienţilor medulari există astăzi în multe ţări şi au loc cu regularitate simpozioane internaţionale pe tema tratării acestui tip de pacienţi.

Calitatea vieţii (CV)

Lezionarea TVM afectează nu numai individul în cauză, ci întreaga familie a acestuia; sunt exprimate dificultăţi de îngrijire a propriilor nevoi care dirijează către o scădere a calităţii vieţii.

Aspectul subiectiv al conceptului de „Calitate a Vieţii" este destul de dificil de evaluat. El nu se reduce la o stare afectivă de moment ci presupune, întotdeauna, şi o evaluare - deci un factor cognitiv de apreciere. Intră în joc stima de sine, părerea despre propria înfăţişare, performanţele personale, relaţiile interpersonal-sociale. Stigma pe care o induce boala urmată de rejecţie socială este trăită subiectiv negativ. Cu alte cuvinte, *pacientul vrea să trăiască şi nu doar să supravieţuiască.* Această nuanţă corespunde cel mai bine conceptului de CV şi, în acelaşi timp, marchează caracterul său subiectiv şi discutabil. „Calitatea Vieţii" are avantajul de a exprima nemijlocit un punct de vedere care rezultă din experimentarea directă a bolii. Ea pare să fie rezultatul evoluţiei sistemului nostru de valori către drepturile individului şi importanţei acestora în viaţa cotidiană.

Guelfi (1992) surprinde complexitatea sferei de evaluat şi consideră că aceasta trebuie să înglobeze patru dimensiuni esenţiale: *condiţia şi capacităţile fizice, starea de bine psihologic, relaţiile sociale şi factorii economici.*

Pe baza constatărilor că măsurarea stării de sănătate este afectată de modelul mecanicist-medical, care este focalizat numai pe vindecarea bolii şi dispariţia simptomelor, străduinţa ultimelor trei decenii s-a centrat constant pe conturarea altor indicatori (Bergner şi colab., 1981; WHO, 2000). Astfel că, în medicină, CV se evaluează mai ales la pacienţii cu evoluţie îndelungată, pe baza unei scale elaborate de OMS (WHOQOL-Bref:World Health Organisation Quality of Life, 1996), care investighează 6 domenii mari şi 24 de aspecte specifice (Onose şi colab., 2007) (tabelul II).

TABELUL II

Domeniile şi aspectele investigate în surprinderea calităţii vieţii

Domeniul	Aspecte specifice
I- Fizic	1. Durerea şi disconfortul
	2. Energia şi oboseala
	3. Somnul şi odihna
II- Psihologic	4. Sentimentele pozitive
	5. Gândirea, învăţarea, memoria şi concentrarea
	6. Stima de sine
	7. Imaginea corporală şi înfăţişarea
	8. Sentimentele negative
III- Nivelul de dependenţă	9. Mobilitatea
	10. Activităţile vieţii zilnice
	11. Dependenţa de medicamente sau de tratamente
	12. Capacitatea de muncă
IV- Relaţiile sociale	13. Relaţiile personale
	14. Suportul social
	15. Activitatea sexuală
V- Mediul	16. Siguranţa şi securitatea fizică
	17. Mediul familial
	18. Resursele financiare
	19. Sănătatea şi îngrijirea socială: posibilităţile de acces şi calitatea acestora
	20. Posibilităţile de dobândire de noi informaţii şi abilităţi
	21. Participarea la posibilităţi de recreere/petrecere a timpului liber
	22. Mediul fizic (poluare/zgomot/ trafic/climă)
	23. Transportul
VI- Spiritualitate/Religie/ Convingeri personale	24. Spiritualitate/Religie/Convingeri personale

Această categorie patologică se constituie într-o populaţie aflată într-o stare excepţională cu atât mai mult, cu cât nevoile sale nu se regăsesc printre serviciile de sănătate mentală sau ale celor de abordare a retardării mentale. Din acest motiv, sunt necesare mai multe informaţii despre nevoile acestor familii afectate de patologia acută a SNC, despre procesul îngrijirilor necesare derulat după externarea pacientului şi ce priorităţi ar putea exista în această derulare.

Scanned with OKEN Scanner

Problemele majore ce s-ar putea desprinde se referă la nevoile familiei pentru suport şi servicii, necesităţi fireşti, soluţii şi resurse care trebuie găsite, deoarece această categorie este nepotrivit susţinută sau chiar deloc (Rotărescu şi colab., 2007).

Acesta este conflictul dintre abilitatea de a face miracole şi capacitatea serviciilor medicale, serviciilor de reabilitare şi membrilor familiilor de a face faţă persoanelor traumatizate TVM după externare. Acest miracol al vieţii devine adesea o povară pentru familiile în care alţii refuză să se implice. Familiile acceptă această povară neştiind că obligaţia resimţită faţă de o fiinţă iubită poate sfâşia familia şi consuma toate resursele familiale atunci când nu sunt antrenaţi pentru o asemenea sarcină: nu sunt educaţi în această direcţie sau nu au suficientă experienţă ca să ştie ce să facă, cum să facă sau când să facă.

Un astfel de miracol poate să ne ofere speranţa dar, cel mai adesea, ne frustrează, devenim depresivi şi furioşi. Realitatea acestor experienţe şi experienţa familiilor cu un părinte traumatizat TVM descriu absenţa copleşitoare a cunoştinţelor, înţelegerea şi empatia multor profesionişti din serviciile medicale, de reabilitare şi sociale (Rotărescu şi colab., 2006). Puţini oameni înţeleg problemele cu care se confruntă zilnic familiile şi supravieţuitorul traumatizat TVM, probleme ce îi orientează către căutarea ajutorului la specialiştii medicali sau în recuperare, dar care nu au suficiente cunoştinţe sau nu înţeleg adevăratele nevoi pentru a-l oferi. Din cauza acestor limitări, profesioniştii eşuează frecvent în identificarea reală, validarea şi asistarea familiilor şi a supravieţuitorilor de-a lungul complexului proces al tratamentului şi reabilitării posttraumă a SNC (Milea şi colab., 2003). Acest eşec orientează în jos spirala funcţionării familiei (scăderea capacităţii de a face faţă a sistemului familial de suport), care continuă până când familia devine incapabilă de a mai oferi suportul potrivit părintelui traumatizat sau fiecare membru lui însuşi. Aceste disabilităţi sunt însoţite adesea de izolare, frică, depresie, pierderea resurselor financiare, ceea ce-i determină pe membrii familiei să se autoculpabilizeze generând dezvoltarea conflictelor fără rezolvare. Conştientizarea disfuncţionalităţii deschide semnele de întrebare asupra lor înşişi şi asupra profesioniştilor sau sistemului, cu solicitarea ajutorului, iar dacă ajutorul nu vine se pot fixa în această disfuncţionalitate.

Îngrijirea traumatizatului TVM poate fi foarte dificilă. Adesea, traumatizarea intervine brusc. Sunt suficiente câteva secunde pentru ca întreaga viaţă să se schimbe iar viteza şi calitatea recuperării să fie necunoscute. Întrebările apărute despre viitor şi pentru pacient şi pentru familia lui pot fi numeroase, deoarece lezarea TVM afectează atât fizic, cât şi psihic şi generează probleme celor care oferă îngrijiri (Onose şi colab., 2008).

Termenul de „stres al îngrijitorului" este folosit pentru a descrie dificultăţile fizice şi emoţionale pe care le trăiesc cei care au în familie un traumatizat TVM şi care poate cauza toate tipurile de probleme ce depind de tipul de relaţii existente între membrii familiei. Întrebările pe care şi le pun cei care devin îngrijitori pot fi: *„Pot face asta cu adevărat?"; „Fac suficient de mult?"; „Fizic, pot să mă descurc?"; „Când voi învăţa totul despre sarcinile de îngrijire?";* ***„Voi fi capabil să-mi port şi mie de grijă?"***. Această ultimă întrebare este esenţială, deoarece, dacă cei din familie nu ştiu să aibă grijă de ei înşişi, vor fi incapabili să-l îngrijească pe părintele bolnav. Atunci când stresul devine prea mare, în familie devin dominante emoţiile negative, iar membrii familiei pot trăi furie, vină, depresie, anxietate şi nevoia de a fi singuri pe un fond de mare oboseală. Este foarte important să fie cunoscute semnele de stres, pentru a fi surprinse de timpuriu, şi împiedicate să se dezvolte deoarece, din nefericire, de cele mai multe ori, cei din familie aşteaptă prea mult până când admit propria lor epuizare şi atunci este prea greu să găsim căile potrivite pentru a-i ajuta (Onose şi colab., 2007).

Dinamicile reacţiilor cognitive ale membrilor familiei cu un părinte bolnav, evaluate ca primare, secundare şi terţiare (Lazarus, Folkman apud Oancea şi colab., 2006) sunt de mare importanţă pentru dezvoltarea comportamentelor de coping, individual sau în grup, şi asta pentru că influenţa părintelui de suport este decisivă.

În studiul nostru (Rotărescu şi colab., 2006; Oancea şi colab., 2006, Milea şi colab., 2003), prin traumatizarea asupra SNC a unui părinte, este surprisă o traumă în plus declanşată datorită debutului brusc (de obicei un accident), în plină sănătate, care

Scanned with OKEN Scanner

generează o profundă criză în structura şi funcţionarea sistemului familial prin pierderea unei funcţii parentale. Consecinţa imediată este schimbarea rolurilor fiecărui membru al familiei şi viaţa devine tot mai încărcată de dificultăţi şi copleşită de disperare. De obicei, resursele sunt mobilizate în lupta pentru supravieţuirea părintelui bolnav, familia fiind cel mai important grup de suport şi de îngrijire al acestuia. Evoluţia imediată a stării pacientului este incertă şi prognosticul pe termen lung necunoscut, dar frecvent cu disabilităţi temporare sau permanente fizice şi/sau psihice. Aceste disabilităţi se constituie în povara îngrijirilor faţă de care familia devine realmente excesivă. Sacrificiile de timp, serviciu, odihnă, disponibilitate şi răbdare pentru a-l înţelege pe părintele mutilat se pot întinde pe lungi perioade şi impun majore schimbări în viaţa de familie, centrată acum pe bolnav. Toate acestea constituie un mare risc pentru neglijarea nevoilor şi stării de bine a celorlalţi membri ai familiei, în mod special a copiilor (Onose şi colab., 2008; Oancea şi colab., 2006).

În timp, sarcina principală a familiei devine căutarea echilibrului, în ciuda dificultăţilor continue, pentru a regăsi cea mai apropiată formă de o viaţă normală pentru grup şi pentru fiecare membru al său. Dar, pentru asta trebuie să înveţe noi mecanisme de coping, incluzând o bună organizare dar şi depăşirea trăirilor negative apărute în procesul îngrijirii părintelui disabilitat care devine tot mai pretenţios şi chiar agresiv. Trăirile şi atitudinile fiecărui membru din familie depind foarte mult de rolul anterior al părintelui bolnav în viaţa familiei, de calitatea ataşamentului şi de relaţiile personale, de vârstă, de sex, de stadiul maturării, dar şi de structura personalităţii fiecăruia.

Sub presiunea unei boli somatice severe însoţite de schimbările de personalitate şi posibile disabilităţi, riscurile pentru tulburările emoţional-comportamentale creşte. Pe lângă intervenţiile medicosociale şi reţeaua instituţiilor de reabilitare şi de ingrijire orientate doar pe pacient, familia cu un părinte traumatizat vertebromedular necesită un *complex de măsuri* care include suport emoţional, informare, adesea instruire, ajutoare financiare, toate adaptate situaţiei şi stadiului emoţional. Acest *complex* solicită o evaluare atentă a familiei de către echipele medicopsihosociale şi abordări ulterioare în evoluţie.

Accidentarea unuia dintre părinţi este trăită ca un eveniment de viaţă deosebit de stresant şi, prin surpriza intervenţiei, are multiple consecinţe. Traumatizarea vertebromedulară are efecte dramatice imediate, prin starea prezentă a pacientului, de la comă până la perspectiva sechelelor posttraumatice incluzând paralizia, cu nevoi de îngrijire specifice.

Familiile pacienţilor cu traumatisme asupra SNC exprimă suferinţele unui sistem tulburat, faţă de cele normale. Calitatea vieţii este mai scăzută în familia cu un părinte traumatizat vertebromedular unde sunt exprimate nevoi mai crescute pentru suport social şi spiritual, iar funcţionarea generală este mai alterată (Onose şi colab., 2008).

Medicina contemporană este bazată pe dovezi, ceea ce implică o metodologie cât mai corectă a studiilor, context care solicită utilizarea conceptelor clar definite şi a instrumentelor de măsură adecvate.

BIBLIOGRAFIE

1. Barilan YM – Microhypnosis: a preliminary name for introducing elements from hipnosis into doctor-patient interaction. Am J Clin Hypnosis. 2002;29:3,112-118; 123
2. Bergner M, Robbitt RA, Carter WB et al – The Sickness Impact Profile: Development and final revision of a health status measure. Medical Care. 1981:787-805
3. Cameron CM, Kliewer EV, Purdie DM, McClure RJ – Long term health outcomes after injury in working age adults: a systematic review. J Epidemiol Comm Health by BMJ Publishing Group Ltd. 2006;60:341-344
4. Dănăilă L, Golu M – Tratat de neuropsihologie. Edit. Medicală, Bucureşti, 2000, p. 571-589
5. Exergian FE – Tratat de patologie spinală. Traumatismele vertebro-medulare, Bucureşti, 2004
6. Guelfi JD – La mesure de la qualité (de vie). Ann Méd-Psychol. 1992\9;150:671-677
7. Hammell KW – Exploring quality of life following high spinal cord injury: a review and critique. Spinal Cord. Sept 2004;42:9, 491-502
8. Holdevici I - Ameliorarea performanţelor individuale prin tehnici de psihoterapie. Edit. Orizonturi, Bucureşti, 2002
9. Holdevici I – Psihoterapii scurte. Edit. Ceres, Bucureşti, 2000, p. 56-87; 170-177
10. Ide M, Fugl-Meyer AR – Life satisfaction in persons with spinal cord injury: a comparative investigation between Sweden and Japan. Spinal Cord. July 2001;39:7,387-393
11. Kennedy P, Evans MJ – Evaluation of post traumatic distress in the first 6 month following SCI. Spinal Cord. July 2001;39:7, 381-386

Scanned with OKEN Scanner

Scanned with OKEN Scanner

Motto: *„Oamenii nu sunt prizonierii sorţii, ci doar ai propriei minţi".*

FRANKLIN D ROOSEVELT, preşedinte al S.U.A. (1882-1945)

TUMORI SPINALE INTRAMEDULARE

*Prof. dr. **Ioan Ştefan FLORIAN**, *Dr. **Dan SUIAGA***

* Clinica de Neurochirurgie, Spitalul Clinic Judeţean de Urgenţă Cluj-Napoca,
Str. Victor Babeş nr. 43, Cod 400012
e-mail: florian_stefan@yahoo.com

ABREVIERI

LRC	– Lichid ceforahidian
RMN	– Rezonanţă magnetică nucleară
SEP	– Potenţiale evocate senzitive
MEP	– Potenţiale evocate motorii

Scanned with OKEN Scanner

Scanned with OKEN Scanner

TUMORI SPINALE INTRAMEDULARE

Prof. dr. **Ioan Ştefan FLORIAN**, Dr. **Dan SUIAGA**

INTRODUCERE[1,2,5,8,9,11,13,14,18,21,23]

Tumorile intramedulare reprezintă un capitol distinct al tumorilor intradurale, în primul rând datorită unei relative rarităţi a acestora şi, ca atare, a unei relative lipse de experienţă în tratamentul acestora, precum şi datorită aurei de intangibilitate pe care aceste leziuni au purtat-o decenii la rând. Cu toate că descrierea acestor leziuni a cunoscut o mai mare efervescenţă în ultimele 2 decenii, primele încercări de rezolvare a acestor cazuri sunt mai vechi de un secol. Istoria medicinei consemnează ca prim autor al unei ablaţii totale a unei tumori intradurale pe Sir Wiliam Horsley în 1887, la un caz de meningiom cervical diagnosticat de Gowers. Prima tumoră intramedulară ablată cu succes a fost publicată de Elsberg, în 1907. Rezultatele operatorii ale acelor timpuri erau grevate însă de nereuşită în primul rând datorită condiţiilor de tehnică chirurgicală, de lipsa de asepsie şi antisepsie, de absenţa unei anestezii generale, astfel încât rezultatele de la acea vreme ale unor pionieri ai neurochirurgiei au condus în timp la aura de rău augur pe care au purtat-o aceste leziuni. Odată cu introducerea însă a noii tehnici de diagnostic şi în special de tratament intra- şi postoperator (în 1940 Greenwald introduce coagularea bipolară, în 1964 Kurze introduce microscopul operator, în 1967 Greenwood publică o serie de cazuri cu ablaţie chirurgicală, în 1990 McCormick publică o largă serie de cazuri demonstrând rezultate foarte bune pe termen lung pentru ependimoame, stabilind totodată şi o gradare clinică utilizată şi în prezent, ulterior Epstein în 1992, iar mai recent Brotchi publică cea mai largă serie de tumori intramedulare, stabilind şi principiile de bază ale tratamentului chirurgical al acestor leziuni) prognosticul şi modul de abordare a acestor leziuni au crescut în mod semnificativ, astfel încât acum cei mai mulţi neurochirurgi sunt convinşi că un tratament chirurgical agresiv este cheia succesului în această patologie. În mâini experimentate, rezecţiile chirurgicale radicale au rezultate bune, cu o supravieţuire postoperatorie de lungă durată şi o morbiditate acceptabilă. În acest capitol intenţionăm să prezentăm strategia actuală în managementul acestor leziuni, cu o atenţie particulară asupra tratamentului chirurgical.

Tumorile spinale intramedulare se referă la un subgrup al tumorilor intradurale, care se formează în interiorul măduvei spinării. Ele sunt mai puţin frecvente ca şi tumorile cerebrale şi reprezintă doar 2-4% din toate tumorile intrinseci ale sistemului nervos central. De obicei, pacienţii sunt diagnosticaţi doar după dezvoltarea unor simptome şi semne neurologice, care apar mai târziu în evoluţia bolii. Diagnosticul timpuriu este important deoarece ablarea chirurgicală în cazul celor mai multe tumori este adesea curativă şi rezultatele chirurgicale sunt optime când tumorile au dimensiuni mai mici. De asemenea, deficitele neurologice care apar în tumorile intramedulare sunt rareori reversibile, astfel incât „outcome"-ul funcţional după chirurgie este strâns legat de condiţia neurologică preoperatorie a pacientului.

În departamentul nostru, până la introducerea examinării imagistice cu Rezonanţă Magnetică, managementul tumorilor intramedulare era grevat de imposibilitatea unui diagnostic specific, mijloacele avute la dispoziţie, în speţă mielografia cu Lipiodol Ultrafluid iar mai apoi cu substanţe iodate hidrosolubile, nu permiteau decât un diagnostic tardiv, în faza de „stop complet", diagnosticul de precizie fiind unul intraoperator. În cazul ependimoamelor de coadă de cal, ablaţia tumorii a fost posibilă în unele cazuri cu rezultate favorabile pe perioade lungi, chiar de decenii. În cazul tumorilor strict intramedulare, terapia consta într-o laminectomie decompresivă şi o plastie durală. Prima tumoră intramedulară diagnosticată IRM şi abordată direct, în departamentul nostru, a fost consemnată în 1996, fiind vorba de un astrocitom grad II WHO cervical, cu o importantă componentă exofitică, ablaţia cvasitotală ducând la o ameliorare a simptomatologiei clinice şi permiţând bolnavului reluarea activităţii profesionale.

NOŢIUNI DE ANATOMIE[9,11,12,16]

Măduva spinării îşi are originea la nivelul foramen magnum şi se termină la nivelul conului medular, situat în majoritatea cazurilor la nivelul joncţunii vertebrale L1-L2 la persoanele adulte. Pia mater se condensează caudal la acest nivel, extinzându-se până la nivelul sacrului ca şi filum terminale. Pe secţiune axială măduva spinării este o structură ovoidă, având diametrul antero-posterior mai mic decât cel transversal. La fiecare nivel vertebral, rădăcini pereche, ventrale şi dorsale, părăsesc porţiunea laterală a măduvei şi se unesc pentru a forma cele 31 de perechi de nervi spinali.

Spre deosebire de creier, substanţa albă a măduvei spinării este dispusă periferic înconjurând substanţa cenuşie situată în interior. Măduva spinării este acoperită de către un strat de ţesut conjunctiv suportiv, pia mater, care funcţionează ca şi o palisadă pentru reţeaua vasculară. Canalul ependimar reprezintă o extindere vestigială a sistemului ventricular, fiind situat în centrul măduvei spinării pe toată lungimea acesteia, începând de la nivelul obexului. Porţiunea ventrală a parenchimului medular deserveşte funcţia motorie în timp ce porţiunea dorsală deserveşte funcţia senzitivă. Măduva spinării conţine acelaşi tip de celule ca şi creierul, dar acestea sunt supraspecializate în funcţie de nivelul la care sunt situate.

Vascularizaţia măduvei spinării provine de la artera spinală anterioară, cele două artere spinale posterioare şi cele 31 de artere radiculare. Arterele spinale anterioare şi posterioare sunt ramuri din arterele vertebrale şi au un traiect cranio-caudal pe toată lungimea măduvei spinării. Artera spinală anterioară este relativ constantă şi este situată median, la nivelul porţiunii ventrale a măduvei, trimiţând ramuri penetrante la nivelul şanţului median anterior. Aceste ramuri penetrante se continuă cu arteriole cu o dispoziţie radială care vascularizează porţiunile profunde ale măduvei spinării.

Arterele spinale posterioare sunt relativ inconstante, situate la nivelul postero-lateral, medial de rădăcinile dorsale, trimiţând arteriole penetrante scurte la nivelul parenchimului medular posterior. Astfel, artera spinală anterioară vascularizează cele două treimi ventrale ale măduvei, în timp ce arterele spinale posterioare vascularizează treimea dorsală a măduvei spinării.

Arterele spinale anterioare şi posterioare formează structura de bază a reţelei vasculare spinale la care contribuie şi arterele radiculare care intră în canalul spinal la nivelul rădăcinilor nervoase. Aportul vascular al arterelor radiculare este foarte variabil. Câteva artere nutritive sunt însă de importanţă vitală. Cea mai importantă dintre acestea este artera lui Adamkiewicz şi este situată de obicei pe partea stangă de la T9 la L2.

FRECVENŢĂ[9,10,16,18]

Tumorile spinale au o incidenţă de 1,1 cazuri/ 100 000 persoane/an. Tumorile spinale intramedulare reprezintă aproximativ 2-4% din toate tumorile sistemului nervos central. Cele mai comune tumori intramedulare sunt ependimoamele, astrocitoamele şi hemangioblastoamele.

Scanned with OKEN Scanner

La populaţia adultă în 85-90% cazuri apar tumori de tip glial, ependimoamele fiind cele mai frecvente, reprezentând 40-60% din toate tumorile spinale intramedulare, vârsta medie de prezentare fiind de 35-40 de ani. Astrocitoamele reprezintă aproximativ 40-50% dintre tumorile intramedulare, în timp ce hemangioblastoamele reprezintă aproximativ 5%. Alte tipuri tumorale, precum paraganglioamele, oligodendrogliomele şi ganglioglioamele, alături de lipoame, dermoide şi epidermoide, fiind mult mai rar reprezentate.

La copii, astrocitoamele sunt cele mai comune, reprezentând 60% din toate tumorile intramedulare, cu vârsta medie de prezentare de 5-10 ani.

Tumorile spinale intramedulare pot apărea pe toată lungimea măduvei spinării, de la joncţiunea cervicomedulară la filum terminale, dar au o frecvenţă mai mare la nivel cervical, frecvenţa ependimoamelor fiind însă diferit apreciată, repartiţia acestora fiind oarecum egală între nivelul cervical şi cea de la nivelul conului medular.

ETIOLOGIE[2,9,10,15,18]

Etiologia tumorilor spinale intramedulare nu este cunoscută. Cele mai multe tumori intramedulare sunt considerate având ca şi origine celule de tip glial pentru că ele sunt, din punct de vedere histologic şi imunohistochimic, similare celulelor non-neuronale de tipul celulelor ependimale şi celulelor astrocitare, care se regăsesc în ţesutul spinal non-patologic. Explicaţia tradiţională ar fi că aceste tumori apar atunci când aceste celule non-neuronale diferenţiate, care în mod normal se opresc din migrare după dezvoltarea măduvei spinării, dobândesc mutaţii care determină o divizare a lor într-o manieră necontrolată.

Există numeroase argumente pentru o predispoziţie genetică, în primul rând caracterul familial al unor afecţiuni, cum ar fi neurofibromatoza, care este asociată cu anomalii ale cromozomului 22, în timp ce hemangioblastoamele apar în aproximativ 30% din cazurile cu sindrom von Hippel-Lindau, care este asociat cu o anomalie a cromozomului 3.

Persoanele cu neurofibromatoză tip I sau II au fost dovedite a avea o incidenţă crescută a tumorilor intramedulare, cât şi a altor tipuri de tumori, în comparaţie cu restul populaţiei. Pacienţii cu gena NF1 par să prezinte o predispoziţie pentru apariţia astrocitoamelor spinale, în timp ce pacienţii cu gena NF2 par să fie mai expuşi la apariţia ependimoamelor.

Celălalt tip relativ comun de tumori intramedulare este reprezentat de către hemangioblastoame. Acestea iau naştere din precursorii celulelor roşii din sânge şi nu sunt tumori intramedulare intrinseci. Deseori sunt anatomic intramedulare din cauza asociaţiei lor cu vasele de sânge, care penetrează şi irigă măduva spinării. Hemangioblastoamele apar ca şi rezultat al mutaţiilor într-o genă supresoare tumorală numită *vhl*, care este alterată la pacienţii cu sindromul von Hippel-Lindau.

MORFOPATOLOGIE[2,9,10,15,18]

Morfopatologia tumorilor intramedulare variază în funcţie de tipul tumoral. La adulţi, ependimoamele reprezintă grupul cel mai mare de tumori intramedulare, în timp ce, la copii, astrocitoamele (în special „low-grade") sunt cele mai comune. La copiii sub 3 ani, astrocitoamele „low-grade" sunt cele mai frecvente, urmate de către ganglioglioame.

Ependimoamele sunt tumori încapsulate care sunt histologic benigne. Durerea şi deficitele neurologice apar ca şi rezultat al întinderii progresive şi al compresiunii fibrelor nervoase. Existenţa unui plan anatomic clar în momentul disecţiei permite o rezecţie macroscopică totală, ceea ce în cele mai multe cazuri înseamnă vindecare. Rareori, anumite tipuri de ependimoame anaplazice pot avea caracter de invazivitate, fiind predispuse recurenţelor şi metastazării pe calea LCR. Trebuie menţionat însă că şi formele benigne de ependimoame pot metastaza pe această cale.

Cele mai multe ***astrocitoame spinale*** sunt „low-grade" (WHO grad II) şi sunt mai puţin agresive decât astrocitoamele cerebrale. Durerea şi deficitele neurologice apar în urma unei combinaţii între întinderea, compresiunea pe fibrele nervoase şi invazia parenchimului medular. Fiind tumori infiltrative, o rezecţie chirurgicală completă fără lezarea ţesutului neural

Scanned with OKEN Scanner

funcţional nu este de obicei posibilă. Excepţie de la această regulă generală o reprezintă astrocitoamele pilocitice ale măduvei spinării (WHO grad I), care sunt mai frecvent întâlnite la copii.

Hemangioblastoamele sunt tumori foarte vascularizate cu capilare, care prezintă o permeabilitate crescută datorată unei hipersensibilităţi a acestora la factorul de creştere endotelial. Aceste leziuni devin de obicei simptomatice datorită faptului că această hiperpermeabilitate capilară determină colecţii lichidiene sau cavităţi siringomielice care devin mai voluminoase decât tumora în sine, determinând în acest fel efect de masă. Aceste spaţii lichidiene nu sunt delimitate de celule tumorale, astfel încât excizia nidusului permite evacuarea cavităţilor care nu au un endoteliu propriu, simpla excizie a nidusului (care uneori nu este simplă de loc) ducând la rezolvarea cazului. Pot apărea sporadic ca şi leziuni singulare sau în cadrul sindromului von Hippel-Lindau, boală cu transmitere autosomal dominantă, caracterizată prin tumori multiple intracraniene şi spinale, concomitent cu hemangioblastoame retiniene şi leziuni chistice ale rinichilor, ficatului, pancreasului, epididimului şi cu cancerul renal.

Gangliogliomele se comportă similar cu astrocitoamele, din punct de vedere biologic, cu menţiunea că transformarea malignă este destul de rară. Sunt formate în principal din neuroni maturi anormali cuprinşi într-o reţea neoplastică glială. Câteva tipuri sunt pur neuronale şi sunt numite ***gangliocitoame***. Acestea din urmă sunt bine delimitate, având o arhitectură de tip chist mural şi calcificări. Componentele gliale din gangliogliome sunt de obicei astrocitare, având similitudini cu orice tip de tumoră astrocitară.

Lipoamele, teratoamele, chistul dermoid şi epidermoid: lipoamele spinale, care apar la nivel lombosacrat, sunt de obicei asociate cu defecte de tub neural, fiind clasificate mai corect ca şi disrafii. Cele situate la un nivel mai rostral nu sunt asociate de obicei cu disrafii şi pot fi considerate neoplasme. Chisturile epidermoide şi dermoide sunt delimitate de un epiteliu keratinizant scuamos. Chisturile dermoide conţin adeseori anexe cutanate, ceea ce explică conţinutul lor grăsos, putând avea în componenţă şi fire de păr.

SIMPTOMATOLOGIE[2,9,10,15,16,18,23]

La persoanele adulte, durata medie a simptomelor înaintea tratamentului chirurgical este de 4,5 ani, variind de la 3 luni la 11 ani. La copii este mai dificil de cuantificat exact când a devenit tumora simptomatică. Uneori descoperirea este incidentală, cum este de exemplu în cadrul unor investigaţii imagistice pentru scolioză. În general există o simptomatologie mai discretă, care progresează lent înspre disfuncţii neurologice. Această evoluţie este caracteristică tumorilor de tip „low-grade", tumorile maligne având o evoluţie mai agresivă. Principalele semne şi simptome care pot apărea sunt următoarele:

1. *Durerea axială spinală*, la nivelul extremităţilor sau de tip radicular, sunt cele mai comune simptome de debut la aproximativ 70% din pacienţi. În mod aproape caracteristic durerea se accentuează nocturn, fiind diminuată de mobilizare. Această durere este extrem de severă şi se crede a fi cauzată de distensia tubului neural de către tumoră. Caracterul nocturn însă reflectă şi o posibilă distensie cauzată de staza de la nivelul plexurilor venoase Batson, fapt subliniat şi de reducerea acuzelor la poziţia ortostatică şi mobilizare.

2. *Diminuarea forţei musculare:* se manifestă mai ales sub forma tulburărilor de mers (27%), a regresiei achiziţiilor motorii (36%), în special la copii sub 3 ani. Atunci când este implicată măduva spinării de la nivel cervical, pacientul poate dezvolta o monopareză sau biparează brahială cu atrofia musculaturii.

3. *Parestezііle:* tulburările de tip senzitiv au tendinţa de a apărea mai târziu în evoluţie şi de a fi limitate la o singură extremitate (de obicei superioară). La aproximativ 10% din pacienţi boala poate debuta cu o disestezie dureroasă, manifestată prin apariţia unor senzaţii de fierbinte sau rece în una sau mai multe extremităţi.

4. *Diformităţile spinale:* 30% dintre pacienţii pediatrici se prezintă la medic din cauza diformităţilor spinale. Într-un studiu făcut pe o serie de 152 de astrocitoame spinale, Epstein raportează scolioza ca fiind semnul cel mai comun şi mai timpuriu la 34 dintre pacienţii de vârstă pediatrică cu tumori medulare situate la nivel toracic. Similar, torticolisul apare relativ timpuriu în cazul tumorilor medulare cervicale.

Scanned with OKEN Scanner

5. *Tulburările sfincteriene* apar precoce atunci când este afectat conul medular, în celelalte localizări apar tardiv în evoluţie.

6. *Simptome cervicobulbare:* localizarea tumorilor la nivelul joncţiunii cervicobulbare determină o serie de manifestări clinice specifice. Există în această localizare două grupuri tumorale cu o distribuţie relativ egală: tumori ce iau naştere la nivelul bulbului sau joncţiunii cervicobulbare şi se dezvoltă caudal şi tumori care iau naştere la nivelul măduvei cervicale şi se dezvoltă rostral. Acest al doilea grup, dacă nu sunt maligne, respectă de obicei marginea bulbului, iar simptomatologia clinică reflectă acest aspect.

EVALUARE CLINICĂ[2,3,4,10,14]

Pentru o evaluare clinică cât mai obiectivă precum şi pentru aprecierea postoperatorie a statusului funcţional, sunt propuse o serie de scoruri, unul din cele mai des întâlnite în practică fiind cel propus de Cooper şi Epstein, care evaluează separat statusul funcţional pentru membrele superioare şi pentru cele inferioare (tabelul I, tabelul II, tabelul III).

TABELUL I

Clasificarea Cooper-Epstein pentru exremităţile inferioare

Grad	Descriere
0	Intact
1	Merge independent, dar mersul nu este normal
2	Merge, dar are nevoie de baston sau de ajutor
3	Poate sta în picioare, dar nu poate merge
4	Mişcări slabe, dar nu poate sta în picioare şi nici merge
5	Paralizie

TABELUL II

Clasificarea Cooper-Epstein pentru extremităţile superioare

Grad	Descriere
0	Intact
1	Doar simptome senzitive
2	Deficit motor minor cu afectare funcţională uşoară
3	Afectare funcţională majoră în cel puţin o extremitate superioară (extremităţile superioare pot fi folosite pentru activităţi simple)
4	Paralizie

Gradul 0 este un pacient cu membrele inferioare intacte, iar gradul 5 este un pacient paraplegic.

TABELUL III

Clasificarea clinic/funcţională McCormick

Grad	Descriere
I	Neurologic normal; deficit focal minor fără afectarea semnificativă a funcţiei membrului implicat; spasticitate uşoară; reflexe alterate, mers normal
II	Prezenţa unor deficite senzitivomotorii, care afectează funcţia membrului implicat; tulburări de mers uşoare spre moderate; sindrom disestezic cu durere severă, care alterează calitatea vieţii pacientului; se poate deplasa independent
III	Se mobilizează cu baston sau ajutat; afectare funcţională semnificativă a membrelor superioare, bilateral
IV	Deficit neurologic sever; se mobilizează în scaun cu rotile; afectare funcţională bilaterală severă a membrelor superioare; nu este independent

Clasificarea lui McCormick este întrucâtva asemănătoare, însă utilizează 4 grade. Cea mai recentă schemă de clasificare este aceea a lui McCormick modificată, folosită de către Constantini şi Epstein pentru evaluarea postchirugicală la copiii sub 3 ani (tabelul IV).

TABELUL IV

Clasificarea McCormik modificată (pentru copiii sub 3 ani)

Grad	Descriere
I	Neurologic intact; mers normal; poate prezenta minimă disestezie
II	Deficit motor/senzitiv minim; îşi menţine independenţa funcţională (mers, alimentare, toaletă)
III	Deficit moderat; limitarea funcţiilor; este independent cu ajutor extern
IV	Deficit motor/senzitiv mai sever; funcţii limitate cu ajutor
V	Paraplegie/tetraplegie

METODE DIAGNOSTICE[2,5,6,8,9,10,18,19]

Radiografia simplă este nespecifică, iar informaţiile aduse sunt de regulă irelevante. Lărgirea distanţei interpediculare, aspect descris în mod clasic, apare de regulă tardiv. Modificările curburilor coloanei sunt însă sugestive la copii, cu atât mai mult cu cât scolioza patologică poate apărea în aproximativ 30%

Scanned with OKEN Scanner

din cazurile de tumori intramedulare la această vârstă. Este de asemenea utilizată pentru reperajul intraoperator al nivelului lezional.

Mielografia este o metodă invazivă, iar informaţiile oferite sunt de multe ori irelevante. În plus, puncţia lombară este periculoasă, existând riscul unei precipitări dramatice a evoluţiei tumorii prin decompresiune sau hemoragie. Imaginile clasic descrise ca „lacună centrală fusiformă" întinsă pe mai multe nivele sunt arareori întâlnite în practică, mai frecvent fiind întâlnit aspectul de „stop complet" de formă conică, aspect însă tardiv din punct de vedere clinic. Mielografia a fost surclasată de apariţia imagisticii prin rezonanţă magnetică, fiind astăzi utilizată extrem de rar.

Tomografia computerizată nu este edificatoare pentru leziunile intramedulare, imaginile oferite fiind neconcludente. La cazurile care prezintă contraindicaţie pentru IRM, se poate efectua ***mielo-CT, investigaţie*** care combină informaţiile oferite de CT şi mielografie, contrastul perimedular permiţând o mai fidelă apreciere a diametrului şi structurii medulare. În plus, imaginile de reconstrucţie posibile pe aparatele de generaţie mai nouă permit o evaluare mai corectă a leziunii.

Angiografia spinală poate fi utilă dacă se suspectează o tumoră vasculară.

Imagistica prin rezonanţă magnetică (IRM) reprezintă investigaţia de elecţie în patologia tumorală medulară. În ceea ce priveşte tumorile intramedulare:

– Cele mai multe sunt izointense sau discret hipointense comparativ cu măduva.

– În general se contrastează variabil la administrarea de substanţă de contrast (Gadolinium), iar această contrastare este omogenă sau neregulată.

– Contrastarea cu Gadolinium este sensibilă şi poate evidenţia chiar leziuni minime.

A preciza în ce măsură o imagine anormală este sau nu o tumoră poate fi delicat, iar diferenţierea poate fi orientată pe baza a o serie de detalii anatomo-imagistice:

– De regulă, prezenţa tumorii determină o lărgire a dimensiunilor medulare, în timp ce un proces inflamator nu modifică sau modifică extrem de discret dimensiunile medulare.

– În prezenţa unei cavităţi siringomielice trebuie făcută distincţia dintre o siringomielie în contextul unei malformaţii Chiari I şi o tumoră intramedulară. În aceste condiţii administrarea de substanţă de contrast paramagnetică şi extinderea examinării la întreaga coloană, inclusiv a joncţiunii craniospinale, oferă suficiente informaţii pentru precizarea diagnosticului. Examinarea întregului neuroaxis poate fi necesară în anumite leziuni, cum sunt hemangioamele, la care asocierea de leziuni intracraniene şi medulare nu este chiar o raritate. În mod similar, unele ependimoame, ependimoblastoame sau meduloblastoame localizate la nivelul fosei posterioare pot metastaza pe cale lichidiană, fapt ce impune examinarea de rutină a întregului neuroaxis.

În cele ce urmează vom prezenta câteva caracteristici imagistice ale principalelor tumori spinale intramedulare:

- **Astrocitoamele spinale** (tabelul V)

TABELUL V

Diagnostic imagistic	Diagnostic diferenţial imagistic
- masă tumorală intramedulară care captează inconstant contrast	• Ependimomul
- mai frecvent localizată la nivel cervical	• Alte neoplasme
- uneori poate fi asimetrică, chiar exofitică	• Metastaze (la pacienţii în vârstă)
- produce dilatare medulară	• Hemangioblastomul
- de obicei se întinde pe mai puţin de 4 segmente	• Siringohidromielia
- ocazional poate fi multisegmentară, chiar pe toată lungimea măduvei spinării (mai comună la astrocitoamele pilocitice)	• Mielita autoimună sau inflamatorie
+/-chist/sirinx (uşor hiperintense în comparaţie cu LRC-ul)	• Infarct/ischemie medulară
- hiperintensă în T2W1	• Malformaţie vasculară durală
- zona de priză de contrast maximă poate fi target-ul pentru biopsie	• Boli dimielinizante (scleroza multiplă)

În cazuistica personală, care cuprinde 35 de cazuri de leziuni intramedulare, am întâlnit 6 cazuri de astrocitoame, din care 5 cazuri de astrocitom grad II WHO şi un caz de astrocitom anaplazic (grad III

Scanned with OKEN Scanner

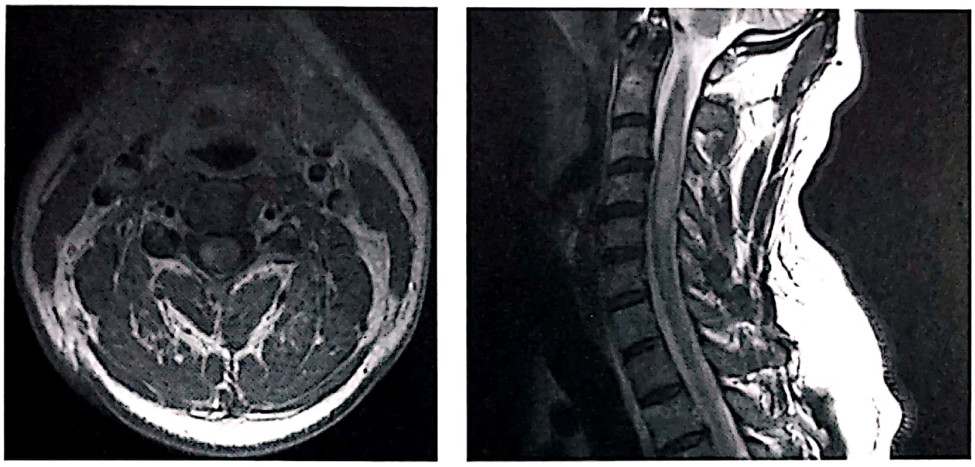

Fig. 1. Aspect RMN al unui astrocitom intramedular cervical; se remarcă caracterul mai difuz al tumorii cu extensia pe 4 nivele, dilataţie a măduvei cervicale la acest nivel; tumora are o apariţie moderat hiperintensă, iar captarea substanţei de contrast paramagnetic este parţială (*imaginea din stânga* - secţiune axială T1W+contrast) - arhiva personală.

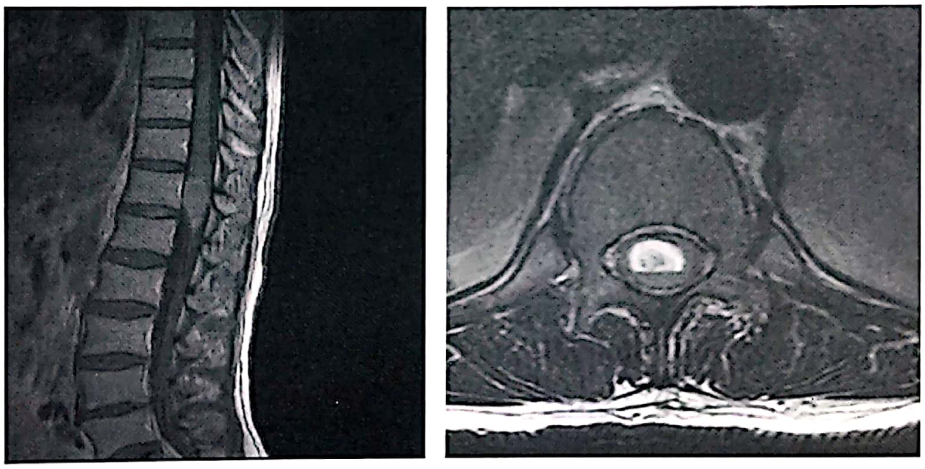

Fig. 2. Aspect IRM al unui astrocitom de con medular - arhiva personală.

WHO). Toate cazurile au fost notate la adulţi, majoritatea la adulţi tineri, singurul caz de peste 60 de ani fiind cel de astrocitom anaplazic (fig. 1, fig. 2).

- **Ependimomul spinal celular** (tabelul VI)

TABELUL VI

Diagnostic imagistic	Diagnostic diferenţial imagistic
- aspectul cel mai sugestiv: masa tumorală intramedulară circumscrisă, care captează contrast şi care prezintă zone de hemoragie	• Astrocitomul
- dilatarea canalului central: 20% din cazuri	• Hemangioblastomul
- dilatare medulară fusiformă	• Boli demielinizante (scleroza multiplă)
- hiperintensă	
- prezenţa chisturilor polare (cranial sau rostral) sau intratumorale: 50-90% din cazuri	
- hipointensitate focală: hemosiderina	
- priza de contrast intensă, omogenă şi bine delimitată: 50% din cazuri	

Ependimoamele întâlnite în cazuistica noastră au fost în număr de 5, trei dintre ele fiind localizate cervi-

Scanned with OKEN Scanner

cal, iar două la nivelul conului medular (fig. 3). Într-un caz ependimomul a fost consemnat la o pacientă cu multiple meningioame intracraniene, iar un caz a apărut ca determinare secundară la un copil operat pentru un ependimom de fosă posterioară.

Fig. 3. Examinare IRM la un caz de ependimom intramedular cervical; se remarcă extensia pe 7 nivele a tumorii, inomogenă în T2W, prezentând chisturi polare rostral şi caudal, iar la administrarea de Gadolinium se contrastează net şi relativ uniform (*imaginea din stânga* secţiune sagitală T1W + contrast) - arhiva personală.

- **Ependimomul spinal mixopapilar** (tabelul VII)

TABELUL VII

Diagnostic imagistic	Diagnostic diferenţial imagistic
- aspectul cel mai sugestiv: masă tumorală cu zone de hemoragie care captează contrast şi este situată la nivelul conului medular şi al cozii de cal	• Tumoră de teacă nervoasă (schwanom, neurinom)
- localizată aproape exclusiv la nivelul conului medular, filum terminale, cauda equina	• Metastaze intradurale
- bine delimitată	• Chist epidermoid dobândit
- masa intradurală izodensă	
- +/- dilatarea canalului spinal	
- hiperintensă datorită acumulării de mucină	
- hipointensitate la nivelul marginilor tumorale datorită acumulării de hemosiderină	
- T1WI: captează intens contrastul	

În cazuistica proprie am consemnat un număr de 8 cazuri de ependimom mixopapilar, toate fiind localizate la nivelul conului medular, cu extensie la nivelul cozii de cal sau numai la nivelul filumului terminale (fig. 4). Unul din cazurile menţionate a fost o recidivă tumorală extinsă la nivelul întregului canal lombar, fiind vorba de o recidivă după 25 de ani de la prima intervenţie. Două cazuri au fost de vârstă pediatrică (5 respectiv 7 ani), celelalte cazuri fiind consemnate la adulţi.

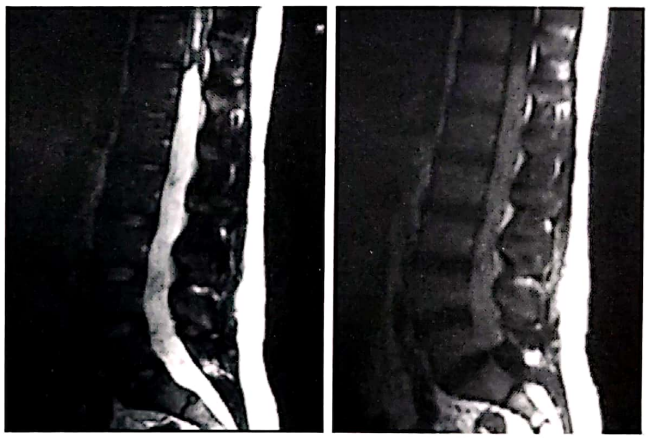

Fig. 4. Aspect imagistic IRM al unui ependimom mixopapilar extins de la nivelul conului medular până la nivel L5; se remarcă apariţia hiperintensă în T2W cu dilataţia canalului ependimar *(imaginea din stânga);* după administrarea substanţei de contrast se remarcă o contrastare netă, relativ uniformă a tumorii (*imaginea din dreapta* T1W + contrast).

- **Hemangioblastomul** (tabelul VIII)

TABELUL VIII

Diagnostic imagistic	Diagnostic diferenţial imagistic
- aspectul cel mai sugestiv: masă intramedulară caracterizată prin prezenţa de „flow voids"(viduri de flux) serpinginoase	• MAV
- localizată subpial	• Malformaţie cavernoasă
- de obicei în porţiunea posterioară a măduvei spinării, adeseori asociat cu chist intraspinal	• Neoplasme hipervasculare
- poate prezenta edem medular extins chiar în absenţa cavităţii siringomielice	• Tumori intradurale/extramedulare

Scanned with OKEN Scanner

Fig. 5. Examinări IRM în 2 cazuri de hemangioblastoame intramedulare. *Dreapta:* Aspect de hemangioame multiple localizate cervicodorsal. *Stânga:* Nodul hipercaptant cu chist intramedular supraiacent - imagini preluate de pe e-medicine.

În ceea ce priveşte hemangioblastoamele localizate la nivel medular, în practica noastră am întâlnit numai 2 cazuri, unul cu localizare cervicală mijlocie şi un altul cu localizare cervicobulbară, în acest din urmă caz fiind vorba de o tumoră localizată la nivel bulbar cu extensie caudală (fig. 5). În ambele cazuri patologia a fost consemnată la adulţi tineri.

• Alte tipuri tumorale

Chisturile dermoide şi epidermoide: descrise în literatura de specialitate ca apărând mai rar, sunt considerate leziuni mai degrabă malformative. Rareori chisturile dermoide pot apărea şi ca o consecinţă a unor puncţii lombare, ca urmare a însămânţării secundare. Apariţia lor pe imagistica RM este variabilă. În ceea ce priveşte chisturile dermoide, acestea apar de regulă la cele 2 extremităţi ale măduvei, fiind reprezentate de leziuni cu captare inomogenă a substanţei de contrast. În mod aproape caracteristic, de la nivelul leziunii există un traiect fistulos, bine identificabil pe imagistica RM, de cele mai multe ori hiperintens datorită conţinutului de grăsime.

În cazul chisturilor epidermoide, acestea sunt mai frecvent localizate la nivelul cozii de cal, apărând ca imagini chistice hipointense, intensitatea conţinutului diferind discret de cea a lichidului cefalorahidian.

În cazuistica noastră am întâlnit 2 cazuri de chisturi dermoide, ambele la copii, localizate la nivelul conului medular. Chisturile epidermoide, în număr de 4, au fost întâlnite atât la copii (un caz), cât şi la adulţi (3 cazuri) (fig. 6).

Fig. 6. Chist epidermoid localizat la nivelul cozii de cal la un copil de 3 ani (secţiune sagitală T2W).

Lipoamele medulare sunt mai degrabă leziuni malformative, fiind însoţite, cel puţin în cele localizate la nivelul cozii de cal, de diferite grade de disrafism. Cele strict intramedulare pot fi considerate leziuni neoplazice. Aspectul lor imagistic este de leziuni intens hiperintense, datorită conţinutului lipidic.

Cazuistica noastră a identificat trei cazuri de lipoame, 2 situate la nivelul cozii de cal, apărute la copii,

Scanned with OKEN Scanner

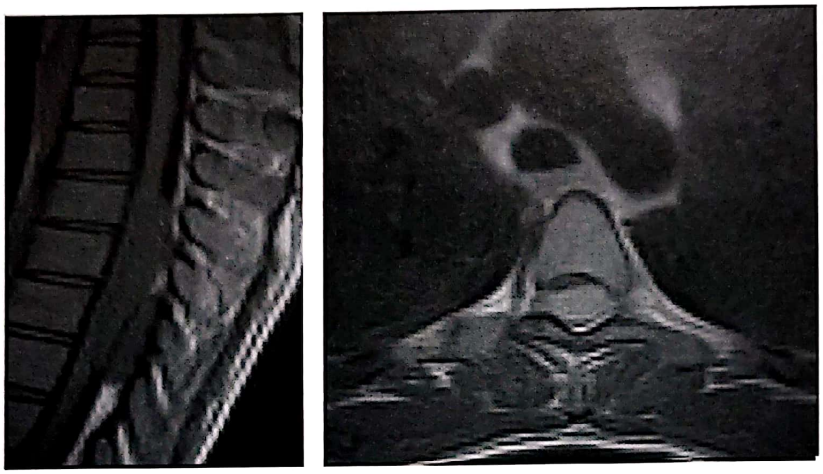

Fig. 7. Neurofibrom intramedular cu importantă componentă exofitică: aspect IRM - arhiva personală.

şi un caz localizat la nivelul măduvei cervicodorsale, apărut la un adult tânăr.

Cu o frecvenţă mult mai redusă atât în literatura de specialitate, cât şi în cazuistica personală au apărut o serie de alte tipuri tumorale, cum ar fi: neurofibromul (un caz apărut la o tânără de 17 ani) (fig. 7), medulo-blastomul, cavernomul intramedular.

TRATAMENT[1,2,6,7,9,16,17,18,19,20,21]

Tratament medical

Având în vedere evoluţia de lungă durată a astrocitoamelor intramedulare de grad II WHO, o observaţie clinicoimagistică de lungă durată poate fi o opţiune raţională, atât timp cât pacientul este neurologic intact, iar acuzele sunt mai mult de natură subiectivă. Aceeaşi atitudine poate fi aplicată şi lipoamelor intramedulare, leziuni care se menţin nemodificate pe parcursul a ani de zile.

Administrarea de corticoizi pentru terapia edemului intramedular este o soluţie bună pe o perioadă de timp limitată şi doar până la aplicarea tratamentului chirurgical sau concomitent radioterapiei. Administrarea prelungită a acestui tratament este însă urmată de complicaţiile deja bine cunoscute, care pot precipita evoluţia infaustă a cazului.

Nici un alt medicament nu şi-a demonstrat eficienţa în tratamentul tumorilor intramedulare, astfel încât singura măsură eficientă rămâne tratamentul chirurgical.

Tratament chirurgical

Progresele realizate în ultimele decenii atât în ceea ce priveşte diagnosticul, cât şi în ceea ce priveşte tratamentul microchirugical, şi mai ales experienţa clinică acumulată fac ca tratamentul chirurgical să devină un tratament efectiv, ducând la vindecare într-o mare parte a cazurilor. În toate cazurile, când este posibil, o rezecţie radicală ar trebui să fie scopul intervenţiei chirurgicale. Atitudinea actuală unanim acceptată este că rezecţia radicală, folosind instrumentarul adecvat şi tehnici microchirurgicale, în mâinile unui chirurg experimentat, poate aduce rezultate excelente, riscul de agravare neurologică fiind în aceste condiţii redus. Din experienţa clinicii noastre putem spune că pacienţii cu un bun grad funcţional ar trebui să beneficieze de tratamentul chirurgical înaintea deteriorării neurologice, pentru că pacienţii cu deficite neurologice severe rareori îşi recuperează funcţiile neurologice, în timp ce pacienţii cu un grad funcţional bun rămân cel puţin stabili neurologic, cazurile de ameliorare neurologică nefiind o raritate.

Scanned with OKEN Scanner

Scanned with OKEN Scanner

• **Poziţionarea**

În aproape toate cazurile de tumori intramedulare, este recomandabil abordul posterior cu pacientul în decubit ventral, excepţie făcând unele cazuri de tumori intramedulare cervicale unde este posibilă şi utilizarea poziţiei şezând (fig. 8). Abordul posterior menţine stabilitatea coloanei vertebrale în ciuda laminectomiilor multietajate, fără a necesita procedee de fuziune. Pacientul trebuie fixat de masa de operaţie, acordând o atenţie deosebită punctelor de presiune pentru a putea preveni leziunile cauzate de contracturile musculare din cursul stimulării şi monitorizării potenţialelor motorii. O atenţie deosebită trebuie acordată pentru evitarea compresiunii pe vasele mari abdominale, precum şi pentru evitarea compresiunii pe jugulare, în acest fel evitându-se o stază venoasă accentuată la nivelul plexurilor venoase epidurale.

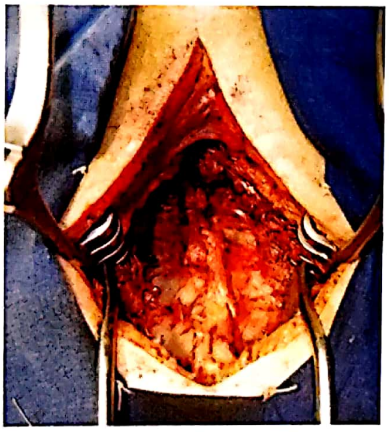

Fig. 8. Aspect intraoperator după efectuarea scheletizării la o tumoră intramedulară cervicală inferioară, pacientul fiind aşezat în poziţie şezând.

• **Anestezia**

Este generală, cu intubaţie endotraheală. Întrucât este recomandabil ca intervenţiile chirurgicale pentru tumorile spinale intramedulare să fie făcute sub monitorizare neurofiziologică, este necesară folosirea agenţilor anestezici non-paralitici în momentul începerii mielotomiei pentru a putea monitoriza potenţialele evocate motorii (MEP). Se vor administra antibiotice în perioada peroperatorie, la fel şi steroizi (Dexametazona). În cazuri excepţionale, atunci când ne aşteptăm la fenomene de neuropraxie în postoperator, aşa cum ar fi în cazul tumorilor extinse sau când potenţialele evocate sunt pierdute, intraoperator, se vor administra doze de metilprednisolon timp de 24 h (doze de protecţie medulară).

• **Monitorizarea neurofiziologică**

Oferă un plus de siguranţă în timpul manoperelor chirurgicale şi ghidează chirurgul în amploarea rezecţiei tumorale, atunci când limitele tumorii nu sunt evidente. Principiile de bază constau în măsurarea conductanţei neurale prin aplicarea unui stimul electric pe terminaţia unui nerv şi înregistrarea potenţialelor de acţiune la celălalt capăt. Cu ajutorul aparatelor de ultimă generaţie, atât potenţialele evocate senzitive (SEP), cât şi cele motorii (MEP) pot fi monitorizate, iar datele sunt actualizate la fiecare câteva secunde, astfel încât se obţine un feed-back în timp real pe tot parcursul rezecţiei chirurgicale.

Potenţialele evocate senzitive sunt înregistrate la nivelul măduvei spinării rostral de leziune (SEP epidurale) şi la nivelul cortexului cerebral (SEP corticale), după stimularea transcutanată a nervului tibial bilateral. Potenţialele evocate motorii (epidural) sunt obţinute prin stimularea electrică transcorticală şi se înregistrează caudal de leziune printr-un transductor aplicat epidural.

Modalităţile prin care înregistrarea potenţialelor evocate sunt utile neurochirurgului sunt următoarele:

1) Facilitează identificarea structurilor nervoase, în special în cazurile când măduva spinării este modificată de tumoră, traumă sau intervenţie chirurgicală anterioară, prin determinarea liniei mediene pentru efectuarea mielotomiei.

2) Ajută chirurgul în decizia de a limita rezecţia tumorală în vederea prezervării funcţiilor neurologice intacte. Potenţialele evocate senzitive se pierd invariabil în momentul mielotomiei şi nu au o semnificaţie prognostică deosebită. În schimb, diminuarea potenţialelor evocate motorii în timpul chirurgiei este asociată cu un deficit motor postoperator. Este indicată oprirea rezecţiei atunci când MEP sunt la 50% din valoarea anterioară manoperelor chirurgicale.

3) Pot ajuta la identificarea localizării anatomice a patologiei la nervii la care conducerea este compromisă. Atunci când avem o îmbunătăţire a SEP şi MEP după rezecarea unei tumori care determină compresiune radiculară semnificativă, este de aşteptat un grad de recuperare neurologică.

Tehnică chirurgicală

- **Deschiderea canalului spinal**

Laminectomia sau laminotomia trebuie să asigure accesul asupra ambilor poli ai tumorii, atât cel rostral, cât şi cel caudal. La pacienţii de vârstă pediatrică, tehnica chirugicală recomandată este laminotomia osteoplastică cu îndepărtarea „en bloque" a lamelor vertebrale, folosind un high speed drill, şi repunerea lor la sfârşitul operaţiei. În teorie, laminotomia păstrează benzile de tensiune posterioare (procesele spinoase, ligamentele interspinoase şi supraspinoase), facilitează fuziunea osoasă şi reduce instabilitatea postoperatorie. Există numeroase argumente că, la copii cu tumori intramedulare, laminotomia reduce incidenţa cifoscoliozei şi favorizează reosificarea segmentelor repuse. Principalul avantaj este acela că asigură o bună protecţie în cazul traumelor locale. În cazul tumorilor cervicomedulare, abordul recomandat este craniectomia suboccipitală combinată cu laminotomie cervicală, dacă este posibil (fig. 9).

- **Localizarea intraoperatorie**

După efectuarea laminectomiei/laminoplastiei poate fi folosită ultrasonografia transdurală pentru localizarea tumorii şi pentru a ne asigura că abordul osos este suficient de larg pentru a avea în câmp întreaga formaţiune tumorală. Ependimoamele sunt omogen hiperecogene în raport cu ţesutul adiacent, astfel încât masa tumorală poate fi complet vizualizată. În cazul astrocitoamelor, măduva spinării şi formaţiunea tumorală au aceeaşi ecogenitate, dar măduva apare lărgită difuz şi are un aspect conic, caudal şi rostral de polii tumorali. Dacă laminectomia nu este suficientă, trebuie lărgită segment cu segment, până când avem confirmarea ecografică, că întreaga masă tumorală este în câmpul operator.

- **Deschiderea durei mater şi mielotomia**

Dura mater se va deschide la nivelul zonei medulare dilatate folosind o lamă de bisturiu. Marginile durei mater se vor suspenda cu fire de sutură la musculatura paravertebrală pentru a avea un câmp operator suficient. Plasarea unor tampoane de bumbac la extremităţile deschiderii durale limitează afluxul de lichid, precum şi difuzarea sângelui în spaţiul subarahnoidian (fig. 10). În poziţia şezând această manoperă reduce apariţia pneumocefaliei postoperatorii.

Fig. 9. Aspect intraoperator. *Sus:* laminectomie cervicală C4-C6. *Jos:* craniectomie suboccipitală minimă cu laminectomie C1-C2.

Fig. 10. Deschiderea durei mater şi ancorarea marginilor libere sub o tensiune moderată oferă un câmp operator suficient de larg; amplasarea unui tampon subdural la polul rostral al deschiderii este în mod deosebit utilă în poziţia şezând.

Scanned with OKEN Scanner

În continuare intervenţia chirurgicală se va desfăşura la microscopul operator. Rafeul median posterior este identificat cu atenţie pentru că uneori măduva spinării, care este dilatată, apare rotată şi distorsionată. Pentru a evita plasarea mielotomiei paramedian, fapt ce poate determina lezarea nervilor de-a lungul emergenţelor rădăcinilor dorsale, este recomandată identificarea rădăcinilor dorsale bilateral înaintea efectuării mielotomiei. Odată identificată linia mediană, mielotomia trebuie începută la nivelul joncţiunii părţii solide cu cea chistică a tumorii, la capătul caudal sau la cel rostral. Mielotomia se va efectua cu un bisturiu fin. Vasele sanguine de la suprafaţa măduvei pot fi coagulate pentru că nu sunt esenţiale pentru prezervarea funcţiei neurologice şi pentru că aproape inevitabil vor fi lezate in timpul procedurii. O atenţie deosebită însă trebuie acordată intensităţii curentului de coagulare bipolară, acesta fiind cel mai mic cu care se poate obţine coagularea unui vas sanguin (de regulă la valoarea de 5 sau 6) (fig. 11). O intensitate prea mare a curentului va difuza electrocoagularea pe un volum mult prea mare, afectând în mod ireversibil şi arii medulare funcţionale, compromiţând astfel rezultatul operator încă de la început. În anumite cazuri tumora poate fi lateralizată şi superficializată la acest nivel. Efectuarea mielotomiei deasupra porţiunii celei mai corticalizate a tumorii nu este o greşeală, chiar dacă aceasta este la distanţă de câţiva mm de linia mediană. În prezenţa unor tumori extinse pe mai multe nivele, cu dilatare medulară şi cu chisturi rostrale şi caudale, este recomandabilă utilizarea ecografului pentru a defini limita parte solidă - chist de la nivelul polului caudal sau rostral al tumorii. Chisturile intratumorale nu trebuie să fie confundate cu chisturile de la nivelul polilor tumorali pentru că aceasta ar putea duce la o terminare prematură a rezecţiei tumorale.

- **Rezecţia tumorală**

După efectuarea mielotomiei se pot poziţiona fire de tracţiune piale pentru menţinerea deschiderii mielotomiei şi facilitarea expunerii tumorale. Progresia în profunzime se poate efectua fie utilizând două decolatoare subţiri, fie prin utilizarea pensei bipolar, care este comprimată şi relaxată succesiv, fără a utiliza însă curentul electric în timpul acestei disecţii (fig. 12). Utilizarea aspiratorului trebuie redusă până la identificarea tumorii, la fel ca şi cea a coagulării bipolare. Diferenţierea tumorii de ţesutul normal este de cele mai multe ori facilă, datorită diferenţei de culoare şi consistenţă a tumorii. Sub microscop, cele mai multe astrocitoame au un aspect gri, în timp ce ependimoamele sunt roşii sau gri închis cu o zonă de delimitare tumorală de cele mai multe ori evidentă.

Primul gest chirurgical constă în identificarea limitelor caudale şi rostrale ale tumorii. Dacă sunt prezente chisturi la nivelul polilor tumorali acestea sunt drenate şi se amplasează un mic tampon de vată în locul lor pentru a defini limitele tumorale. Ulterior este abordată partea solidă a tumorii.

În cazul ependimoamelor şi uneori al gangliogli-oamelor, pot fi uşor identificate o capsulă şi un plan de disecţie. În cazul astrocitoamelor, acest lucru nu este

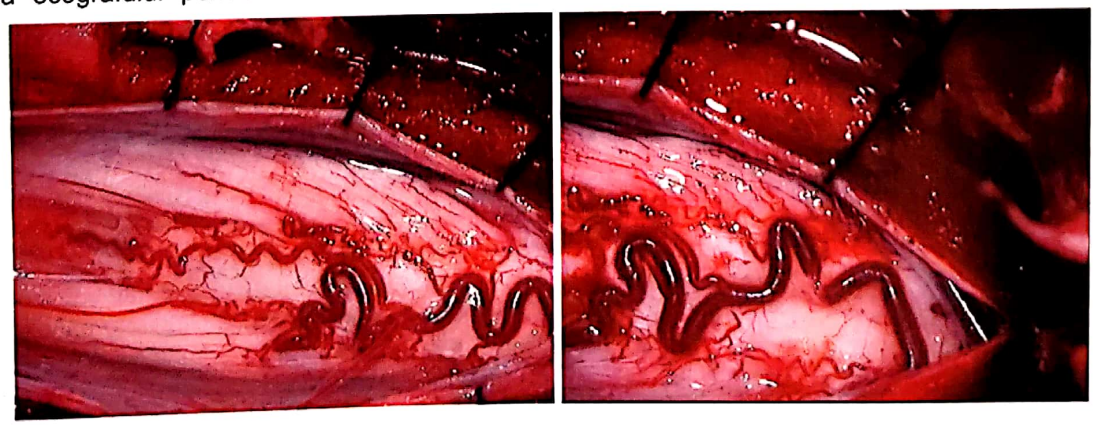

Fig. 11. Reperarea liniei mediane şi coagularea unei vene piale situate deasupra şanţului longitudinal posterior, care este apoi mobilizată lateral (aspect introperator într-un astrocitom de epicon medular).

Scanned with OKEN Scanner

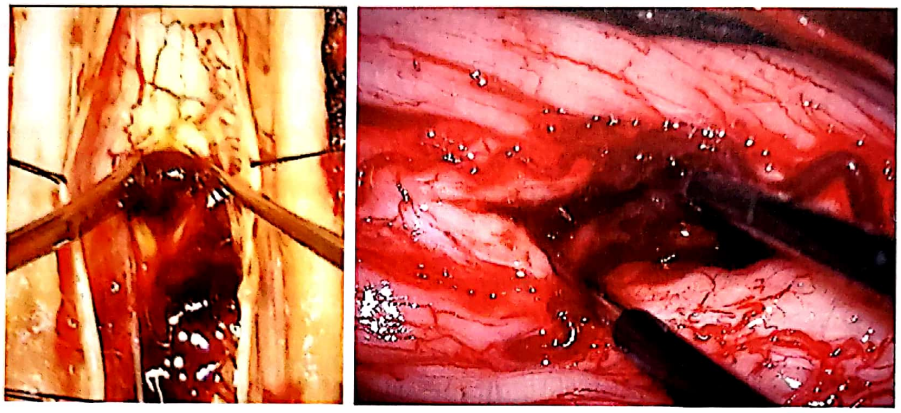

Fig. 12. După efectuarea mielotomiei, progresia spre tumoră se realizează fie prin utilizarea unor disectoare fine *(imaginea din stânga),* fie cu ajutorul unei pense bipolare cu vârful fin *(imaginea din dreapta).*

posibil şi de aceea nu trebuie făcut nici un efort de identificare a vreunui plan de clivaj pentru că acest lucru va duce la manipularea inutilă a ţesutului neural funcţional. Reducerea progresivă a tumorii prin aspirare uşoară sau prin utilizarea unor pense de tumoră fine, chiar şi utilizarea coagulării bipolare la o intensitate scăzută, va permite ca porţiunea periferică a tumorii să vină progresiv în câmpul operator. Acest lucru este relativ uşor în cazul ependimoamelor în care existenţa unui plan de clivaj este clară. În ceea ce priveşte astrocitoamele, separaţia faţă de substanţa albă normală este mai puţin evidentă, dar pentru un chirurg experimentat combinaţia dintre senzaţiile vizuale şi tactile permit identificarea interfeţei glial-tumorale. Folosirea aspiratorului ultrasonic este utilă, în opinia unor autori, în timp ce alţii consideră că utilizarea acestuia poate fi riscantă în tumorile intramedulare. În opinia noastră, fondată ce e drept şi pe o experienţă de dată mai recentă a aspiratorului ultrasonic, utilizarea acestuia în reducerea tumorii nu este cu nimic mai sigură sau mai performantă, şi nici chiar mai rapidă, decât utilizarea metodelor clasice descrise mai sus.

Cea mai delicată parte a intervenţiei chirurgicale o reprezintă ablarea polilor tumorali, care sunt de obicei aderenţi la ţesutul neural normal. Aceste fragmente pot fi îndepărtate prin disecţie şi prin distracţia reziduului tumoral în cavitatea chirurgicală fără a extinde mielotomia. Utilizarea poziţiei şezând în ependimoamele cervicale face posibilă căderea gravitaţională a tumorii, după ce polul rostral a fost disecat, iar prin simpla aspiraţie a capsulei se poate extrage şi diseca progresiv capsula de ţesutul neural adiacent. Folosirea unor tampoane fine de bumbac pentru a umple progresiv spaţiile câştigate permite şi o hemostază eficientă, astfel încât la finele operaţiei de regulă se obţine un pat tumoral curat. Trebuie avută grijă la manipularea excesivă a ţesutului neural funcţional în timpul chirurgiei, pentru a evita deficitele neurologice postoperatorii.

În cazul tumorilor exofitice se va începe evident cu excizia porţiunii exofitice, urmărind apoi tumora, prin reducere progresivă, în interiorul măduvei. Prin „debulking" se obţine un spaţiu peritumoral, care poate fi uşor menţinut prin disecţie progresivă.

Tumorile situate la nivelul conului, filum terminale şi cozii de cal dilată de obicei filum terminale, împingând circumferenţial elementele neurale. Tumora poate fi rezecată „en bloque" divizând filum terminale. De cele mai multe ori aceste tumori prezintă la extremitatea rostrală un vas nutritiv voluminos, care coboară de pe conul medular şi se distribuie la filum terminale şi tumoră. Coagularea şi divizarea acestui vas înainte de reducerea intracapsulară a tumorii reduc mult din sângerarea intraoperatorie apărută după deschiderea capsulei tumorale. În cazul ependimoamelor voluminoase nu este recomandabilă forţarea exciziei „en bloque" a tumorii. În aceste cazuri este de recomandat reducerea progresivă intracapsulară a tumorii, reducerea consecutivă a volumului tumoral permiţând în continuare mobilizarea tumorii şi disecţia rădăcinilor de pe capsula acesteia. Urmărirea fragmentelor tumo-

Scanned with OKEN Scanner

rale rostral la nivelul conului este dificilă, dar necesară în vederea obţinerii unei cure chirurgicale.

Rezecţia chirurgicală a hemangiomelor poate ridica uneori probleme serioase datorită vascularizaţiei abundente. Fiind o tumoră situată la suprafaţa măduvei, identificarea ei este facilă, la fel şi a vasului nutritiv. Coagularea acestuia este recomandabilă ca prim timp, iar în ceea ce priveşte rezecţia tumorală ca atare, coagularea bipolară este utilă pentru a reduce volumul tumoral. Odată redusă tumora, obţinerea unui plan de clivaj este facilitată şi de existenţa chistului. Nefiind un chist cu pereţi proprii, simpla evacuare a tumorii şi a chistului este curativă.

Rezecţia chisturilor dermoide trebuie începută de la suprafaţă prin cuprinderea în tranşa de incizie a traiectului fistulos, care trebuie excizat. De cele mai multe ori, chistul dermoid aderă intim de structurile neurale adiacente, dar trebuie depuse toate eforturile pentru excizia completă a chistului, care este de regulă extins cranio-caudal printre rădăcinile cozii de cal.

Chistul epidermoid este o formaţiune tumorală avasculară cu un conţinut ceruminos, a cărui excizie este facilă. Înainte de deschiderea chistului trebuie însă ca acesta să fie izolat cu tampoane de bumbac, pentru a împiedica difuzarea conţinutului în spaţiul subarahnoidian, prevenind în felul acesta apariţia unei meningite aseptice. Lavajul cavităţii cu ser, aspiraţia blândă şi chiuretarea delicată a chistului sunt metodele prin care se obţine evacuarea acestuia. Mult mai dificilă este însă excizia capsulei, care aderă intim de structurile neurale adiacente. Nu este recomandată sacrificarea acestora cu scopul de a obţine o rezecţie completă, chiar dacă există riscul unei recidive locale peste ani (în cazuistica noastră am avut o recidivă după 9 ani).

În ceea ce priveşte lipoamele medulare sau ale cozii de cal, acestea reprezintă unul din cazurile în care rezecţia completă nu este de regulă fezabilă. La nivelul măduvei nu există de regulă un plan de clivaj, iar emergenţa rădăcinilor şi porţiunea iniţială a acestora este cuprinsă într-o masă de grăsime intens aderentă. Folosirea aspiraţiei ultrasonice pentru decompresiunea tumorală este utilă, dar nu se va tenta excizia completă, deoarece riscul apariţiei unor deficite neurologice ireversibile este imens. Aceasta cu atât mai mult cu cât la aceşti bolnavi tabloul neurologic este de regulă frust. În mod similar, la nivelul cozii de cal, masa lipomatoasă înglobează practic toate rădăcinile cozii de cal, iar izolarea acestora este practic imposibilă fără consecinţe dramatice. Având în vedere că aceste leziuni rămân stabile decenii la rând, o decompresiune a porţiunilor mai voluminoase şi la distanţă de structurile neurale este suficientă, urmată de o plastie durală.

Hemostaza patului tumoral, odată îndepărtată tumora, este facilă. Menţinerea unor tampoane de bumbac care asigură o compresiune uşoară, lavajul abundent cu ser fiziologic izoterm sunt de regulă măsurile suficiente şi eficiente pentru asigurarea unei hemostaze durabile. Dacă însă este nevoie, se pot aplica mici tampoane de surgicel care pot fi îndepărtate, odată hemostaza realizată, cu jet de ser fiziologic. Deşi o serie de autori nu recomandă, lăsarea pe loc a unei pelicule de surgicel în patul tumoral

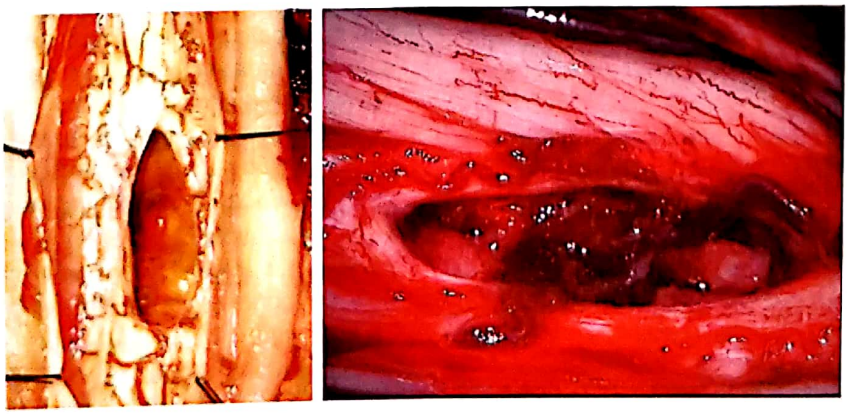

Fig. 13. Aspectul intraoperator după extirparea tumorii. *În stânga,* pat tumoral curat, simplul lavaj fiind suficient după îndepărtarea tamponamentului. *În dreapta,* pentru asigurarea hemostazei este necesară menţinerea unui fragment de surgicel.

Scanned with OKEN Scanner

nu pare a fi urmată de complicaţii, cel puţin în experienţa noastră (fig. 13).

• **Închiderea plăgii**

Dura mater trebuie suturată etanş cu fire neresorbabile (fig. 14). Aplicarea unei pelicule de Tissucol peste sutură asigură o etanşeitate ridicată. La pacienţii cu reintervenţie chirurgicală, mai ales la cei care au fost şi radiotrataţi, riscul de apariţie a fistulei lichidiene şi de dehiscenţă a plăgii este imens. Există câteva principii recomandabile pentru a evita aceste complicaţii, în special la prima intervenţie. Stratul fascial trebuie suturat cu grijă pentru că de obicei acesta este stratul „watertight". Pentru a obţine o sutură fără tensiune excesivă, fascia şi muşchii paravertebrali trebuie eliberaţi de ţesutul subcutanat superficial şi de structurile osoase în profunzime. Se vor folosi fire de sutură neresorbabile pentru stratul musculofascial, care se vor strânge bine verificând la sfârşit, prin manevra Valsalva, eventualele scurgeri de LCR. Un tub de dren se va poziţiona în spaţiul subcutanat, iar pielea va fi suturată în straturi anatomice. În acest fel spaţiile „moarte" sunt reduse, iar vindecarea plăgii se poate face rapid cu o incidenţă redusă a fistulei LCR.

Fig. 14. Sutura etanşă a durei mater cu fir continuu, neresorbabil - aspect intraoperator.

POSIBILE COMPLICAŢII ŞI EVITAREA ACESTORA[1,2,8,9,17,18]

Complicaţiile chirurgiei tumorilor intramedulare pot fi grupate în complicaţii locale, complicaţii neurologice şi complicaţii generale.

Complicaţiile locale cele mai frecvente pot fi infecţioase, fistule lichidiene, complicaţii vasculare sau hemoragice.

• *Complicaţiile infecţioase* ale plăgii chirurgicale. Cele mai comune sunt infecţiile plăgii operatorii, abcese, dehiscenţa plăgii operatorii. De obicei aceste complicaţii apar la pacienţii compromişi biologic (pacienţi chimioradiotrataţi sau tratament prelungit cu steroizi). Este de la sine înţeles că asigurarea unor condiţii de asepsie şi antisepsie intraoperatorie reprezintă condiţia princeps pentru evitarea acestor complicaţii. Administrarea unei doze de antibiotic înainte de inducţia anesteziei şi eventual repetarea acesteia dacă intervenţia se prelungeşte peste 4 ore sunt măsuri profilactice obligatorii. Desigur că un factor important îl reprezintă şi durata expunerii câmpului operator. Atunci când vorbim de experienţa chirurgului ne referim nu numai la modul în care acesta ştie să manipuleze structurile nervoase, la modul în care este capabil să identifice limitele tumorii, dar şi la rapiditatea cu care el este capabil să facă toate acestea. Odată apărută infecţia chirurgicală ea trebuie tratată agresiv, atât pe cale generală, cât şi local, prin redeschiderea plăgii, asanarea focarului infecţios, debridarea până în ţesut sănătos şi sutura plăgii cu cât mai puţine fire de profunzime. Păstrarea unui drenaj cu dublu sens în vederea lavajului extern pentru 3-4 zile este recomandabilă dacă nu există fistulă LCR.

• *Dehiscenţa plăgii opertorii.* Este o complicţie locală de temut, ce apare la pacienţi chimio- sau radiotrataţi sau la cei cu tratament corticosteroid de lungă durată, precum şi la unii pacienţi diabetici. Refacerea suturii în toate planurile, după debridarea până în ţesut sănătos, crearea condiţiilor de aplicare a firelor de sutură fără tensiune, mobilizarea precoce şi evitarea decubitului pe tranşa de sutură, eventual administrarea de trofice locale, alături de multă răbdare duc în final la vindecarea per secundam a plăgii operatorii.

În cazuistica noastră nu am avut complicaţii infecţioase la nivelul plăgii operatorii în nici unul din cazurile operate pentru tumori intramedulare.

• *Fistulele lichidiene.* Sunt complicaţii apărute mai ales datorită nerespectării principiilor de sutură etanşă a plăgii la nivelul tuturor straturilor. Acumularea de lichid în spaţiul subaponevrotic nu este o raritate, şi de obicei aceasta nu necesită un tratament deosebit.

Scanned with OKEN Scanner

nu pare a fi urmată de complicaţii, cel puţin în experienţa noastră (fig. 13).

• **Închiderea plăgii**

Dura mater trebuie suturată etanş cu fire neresorbabile (fig. 14). Aplicarea unei pelicule de Tissucol peste sutură asigură o etanşeitate ridicată. La pacienţii cu reintervenţie chirurgicală, mai ales la cei care au fost şi radiotrataţi, riscul de apariţie a fistulei lichidiene şi de dehiscenţă a plăgii este imens. Există câteva principii recomandabile pentru a evita aceste complicaţii, în special la prima intervenţie. Stratul fascial trebuie suturat cu grijă pentru că de obicei acesta este stratul „watertight". Pentru a obţine o sutură fără tensiune excesivă, fascia şi muşchii paravertebrali trebuie eliberaţi de ţesutul subcutanat superficial şi de structurile osoase în profunzime. Se vor folosi fire de sutură neresorbabile pentru stratul musculofascial, care se vor strânge bine verificând la sfârşit, prin manevra Valsalva, eventualele scurgeri de LCR. Un tub de dren se va poziţiona în spaţiul subcutanat, iar pielea va fi suturată în straturi anatomice. În acest fel spaţiile „moarte" sunt reduse, iar vindecarea plăgii se poate face rapid cu o incidenţă redusă a fistulei LCR.

Fig. 14. Sutura etanşă a durei mater cu fir continuu, neresorbabil - aspect intraoperator.

POSIBILE COMPLICAŢII ŞI EVITAREA ACESTORA[1,2,8,9,17,18]

Complicaţiile chirurgiei tumorilor intramedulare pot fi grupate în complicaţii locale, complicaţii neurologice şi complicaţii generale.

Complicaţiile locale cele mai frecvente pot fi infecţioase, fistule lichidiene, complicaţii vasculare sau hemoragice.

• *Complicaţiile infecţioase* ale plăgii chirurgicale. Cele mai comune sunt infecţiile plăgii operatorii, abcese, dehiscenţa plăgii operatorii. De obicei aceste complicaţii apar la pacienţii compromişi biologic (pacienţi chimioradiotrataţi sau tratament prelungit cu steroizi). Este de la sine înţeles că asigurarea unor condiţii de asepsie şi antisepsie intraoperatorie reprezintă condiţia princeps pentru evitarea acestor complicaţii. Administrarea unei doze de antibiotic înainte de inducţia anesteziei şi eventual repetarea acesteia dacă intervenţia se prelungeşte peste 4 ore sunt măsuri profilactice obligatorii. Desigur că un factor important îl reprezintă şi durata expunerii câmpului operator. Atunci când vorbim de experienţa chirurgului ne referim nu numai la modul în care acesta ştie să manipuleze structurile nervoase, la modul în care este capabil să identifice limitele tumorii, dar şi la rapiditatea cu care el este capabil să facă toate acestea. Odată apărută infecţia chirurgicală ea trebuie tratată agresiv, atât pe cale generală, cât şi local, prin redeschiderea plăgii, asanarea focarului infecţios, debridarea până în ţesut sănătos şi sutura plăgii cu cât mai puţine fire de profunzime. Păstrarea unui drenaj cu dublu sens în vederea lavajului extern pentru 3-4 zile este recomandabilă dacă nu există fistulă LCR.

• *Dehiscenţa plăgii opertorii.* Este o complicţie locală de temut, ce apare la pacienţi chimio- sau radiotrataţi sau la cei cu tratament corticosteroid de lungă durată, precum şi la unii pacienţi diabetici. Refacerea suturii în toate planurile, după debridarea până în ţesut sănătos, crearea condiţiilor de aplicare a firelor de sutură fără tensiune, mobilizarea precoce şi evitarea decubitului pe tranşa de sutură, eventual administrarea de trofice locale, alături de multă răbdare duc în final la vindecarea per secundam a plăgii operatorii.

În cazuistica noastră nu am avut complicaţii infecţioase la nivelul plăgii operatorii în nici unul din cazurile operate pentru tumori intramedulare.

• *Fistulele lichidiene.* Sunt complicaţii apărute mai ales datorită nerespectării principiilor de sutură etanşă a plăgii la nivelul tuturor straturilor. Acumularea de lichid în spaţiul subaponevrotic nu este o raritate, şi de obicei aceasta nu necesită un tratament deosebit.

Scanned with OKEN Scanner

Rareori această colecţie poate deveni compresivă asupra sacului dural, caz în care se impune o puncţie locală ghidată ecografic, măsură care de regulă rezolvă problema. Dacă această colecţie se transformă în pseudomeningocel sub presiune, sau dacă ea se exteriorizează prin buzele plăgii, este necesară redeschiderea cu identificarea breşei durale şi refacerea cât mai etanşă a tuturor planurilor. Plasarea unui drenaj lombar extern, folosind un cateter de peridurală amplasat cât mai caudal sub nivelul intervenţiei chirurgicale, are rolul de a proteja sutura şi de a permite vindecarea. De asemenea, păstrarea unei poziţii de decubit la 0 grade sau chiar moderat Trendelenburg pentru cel mult 24 de ore facilitează închiderea fistulei lichidiene. Menţinerea acestui cateter lombar nu trebuie să depăşească 5 zile, datorită riscului infecţios.

• *Lezarea arterei spinale anterioare.* Este o complicaţie rară, dar posibilă în tumorile voluminoase, motiv pentru care chirurgul trebuie să fie avizat în momentul disecţiei porţiunii ventrale a tumorii intramedulare. Coagularea acestei artere va conduce la un deficit motor semnificativ, cu posibilitatea prezervării cel puţin parţiale a funcţiilor senzitive.

• *Hematomul postoperator.* Este o complicaţie posibilă dar mai rară în tumorile strict intramedulare. Apariţia acestui tip de complicaţie locală este mai probabilă în ependimoamele mixopapilare de la nivelul filumului terminale, în special în cele cu vase nutritive voluminoase a căror ocludere a fost insuficientă. O sursă mai frecventă însă o reprezintă plexurile venoase epidurale, care se pot deschide în timpul trezirii, ca urmare a tusei, manevrelor Valsalva incidentale. Agravarea rapid progresivă sau apariţia unui deficit motor de novo la câteva ore de la trezirea din anestezie, însoţită de dureri atroce, reprezintă semnale de alarmă ce obligă la redeschiderea plăgii chiar fără o investigaţie imagistică de control. În mod oarecum paradoxal, deficitele acestea apărute ca urmare a unor sângerări sunt de multe ori mai severe şi cu o tendinţă la recuperare mult mai lentă decât cele determinate de procesul tumoral. De rapiditatea cu care se reintervine pentru evacuarea hematomului depinde în mare măsură prognosticul funcţional al pacientului.

În cazuistica noastră am întâlnit un caz de ependimom mixopapilar cu o sângerare acută printre rădăcinile cozii de cal, evacuarea acestuia fiind extrem de dificilă şi doar parţială. Din fericire, pacientul a recuperat funcţiile motorii într-un timp rezonabil, la fel ca şi tulburările sfincteriene. Un al doilea caz de tumoră intramedulară ce a necesitat reintervenţia a avut ca sursă de sângerare plexurile epidurale, hematomul epidural format şi evacuat rapid neavând consecinţe neurologice definitive.

Complicaţii neurologice:

• *Agravarea deficitului neurologic.* Pacienţii cu tumori maligne şi alterare neurologică preoperatorie severă sunt mai expuşi la o agravare neurologică postoperatorie. Pacienţii intacţi din punct de vedere neurologic sau cei cu un grad funcţional bun prezintă un risc de agravare neurologică de sub 5%, de aici şi recomandarea unanim acceptată ca intervenţia chirurgicală să aibă loc înainte de instalarea unor deficite neurologice severe.

În prezenţa tetraparezei, intervenţia chirurgicală este benefică doar dacă sunt prezente chisturi situate rostral, caudal sau intratumoral, chisturi ce pot fi drenate fără manipularea excesivă a ţesutului neural. De obicei, în postoperator apare o ameliorare minoră a funcţiilor extremităţilor superioare, dar cu impact important în viaţa pacientului. Un grad similar de ameliorare apare şi la nivelul extremităţilor inferioare, dar fără o expresie funcţională semnificativă. Din acest motiv evacuarea unei tumori chistice de la nivel toracic în prezenţa unui deficit neurologic sever este rareori urmată de un rezultat favorabil.

Postoperator pot să apară destul de frecvent tulburări proprioceptive, care necesită măsuri intense de recuperare pentru ca pacientul să poată compensa acest deficit. Există de asemnea şi riscul de afectare a senzaţiei profunde, risc mai ridicat la pacienţii adulţi. Motivul acestei predispoziţii la persoanele adulte este că la aceştia, spre deosebire de copii, la care cordoanele posterioare sunt deplasate lateral faţă de linia mediană, în leziunile localizate mai central, în timpul mielotomiei, cordoanele posterioare sunt mai expuse leziunilor mecanice.

• *Morbiditatea neurologică postoperatorie.* În perioada imediat postoperatorie deficitul neurologic poate fi accentuat. Pacientul trebuie sensibilizat asupra acestui aspect, care însă, de cele mai multe

Scanned with OKEN Scanner

ori, este tranzitor. Nu este exclus însă un deficit motor permanent, cu atrofia unor grupe musculare, mai ales în tumorile voluminoase, la care disecţia poate ajunge până la nivelul coarnelor anterioare. Accentuarea deficitului neurologic postoperator este mai probabilă în tumorile intramedulare situate toaracal inferior şi cu precădere la nivelul conului medular. Explicaţia acestei evoluţii este dată de raportul dintre substanţa albă şi substanţa cenuşie de-a-lungul măduvei, raport care se inversează în sens cranio-caudal. În timp ce în porţiunile superioare substanţa albă este mai bine reprezentată, permiţând disecţii extinse, sub T9 acest raport începe să se inverseze, astfel încât la nivelul conului medular tumora ajunge să infiltreze cu precădere substanţa cenuşie. Acesta este motivul pentru care nu se recomandă extinderea mielotomiei până la nivelul conului medular. Disfuncţiile sfincteriene severe sugerează afectarea conului medular.

• *Reziduul tumoral.* Recurenţa timpurie a simptomatologiei după o intervenţie chirurgicală poate fi datorată unui reziduu tumoral. Chisturile intratumorale pot fi uneori confundate cu chisturile rostrale sau caudale determinând terminarea prematură a rezecţiei tumorale, aspect ce apare mai ales în tumorile extinse pe mai multe nivele. Ecografia intraoperatorie, la fel ca şi experienţa chirurgului, facilitează diferenţierea chisturilor intratumorale de cele caudale sau rostrale. Aceste chisturi expandează măduva de o manieră simetrică, ocupă aproximativ două treimi din diametrul măduvei şi prezintă un perete neted. Chisturile intratumorale sunt excentrice şi asimetrice, au volum variabil, iar pereţii sunt asimetrici şi delimitaţi de ţesut tumoral.

• *Loculaţia subarahnoidiană spinală anterioară.* Apare la pacienţii care au mai avut o intervenţie chirurgicală la acelaşi nivel, fapt ce poate determina formarea unor aderenţe între feţele laterale ale măduvei şi sacul dural. Ca urmare, spaţiile subarahnoidiene anterioare nu mai comunică liber cu spaţiul posterior. Aceste loculaţii trebuie decomprimate prin puncţionare şi deschiderea lor în spaţiile subarahnoidiene.

• *Hidrocefalia.* Poate apărea la aproximativ 15% dintre pacienţi. Este mai frecvent întâlnită în astrocitoamele maligne intramedulare, în special în cele cervicale, având ca explicaţie prezenţa unui chist rostral care obturează obexul şi împiedică circulaţia liberă a LCR-ului. În cazul astrocitoamelor situate caudal de regiunea cervicotoracică, prezenţa hidrocefaliei sugerează o determinare secundară cu obstrucţia circulaţiei LCR-ului. În cazul hidrocefaliei care apare în asociere cu ependimoamele spinale, LCR-ul prezintă o proteinorahie marcată, determinând o vâscozitate crescută, spre deosebire de astrocitoame, în care proteinorahia este în limite normale. Fiind de cele mai multe ori o hidrocefalie tetraventriculară, soluţia terapeutică o reprezintă drenajul ventriculoperitoneal.

Complicaţii generale:

• *Tromboza venoasă profundă.* Deficitul motor, scăderea pompei musculare pentru întoarcerea venoasă, repausul prelungit la pat, obezitatea, deshidratarea reprezintă condiţii favorizante pentru apariţia trombozei venoase profunde. Pentru prevenirea acestor complicaţii aplicarea unor feşe elastice la nivelul membrelor inferioare sau, dacă este posibil, al unor dispozitive pneumatice, mobilizarea pasivă şi activă precoce, moderata hiperhidratare alături de terapia profilactică cu heparine fracţionate sunt măsurile menite să reducă riscul apariţiei trombozei venoase profunde. Chiar şi în aceste condiţii nu este exclusă apariţia celei mai de temut complicaţii în chirurgie, şi anume trombembolia pulmonară.

În cazuistica personală am avut un caz cu trombembolie pulmonară masivă apărută la un pacient cu astrocitom anaplazic cervical, complicaţie ce s-a soldat cu pierderea pacientului.

• *Meningita.* Este din fericire o complicaţie rară, ce poate apărea la pacienţii care au dezvoltat fistula LCR. Apariţia unui sindrom febril, în paralel cu alterarea stării generale, impune completarea investigaţiilor pentru diagnosticul de meningită. Odată confirmată, tratamentul intensiv cu antibiotic ce străbate bariera hematoencefalică, în doze maximale, reprezintă prima linie terapeutică. Introducerea unui cateter lombar sau chiar ventricular în cazul apariţiei hidrocefaliei, pentru administrarea intratecală de antibiotic (vancomicină alternativ cu gentamicină), reprezintă soluţia de rezervă.

Scanned with OKEN Scanner

REZULTATE ŞI PROGNOSTIC[1,2,6,7,9,10,15,22,23]

Două sunt caracteristicile pacienţilor cu tumori intramedulare care determină un prognostic favorabil cu o bună supravieţuire pe termen lung:

1) Tumorile intramedulare sunt predominant „low-grade" şi sunt mai puţin infiltrative, ceea ce face posibilă rezecţia totală într-o largă majoritate din cazuri.

2) Au o evoluţie clinică de lungă durată, până la apariţia simptomelor, cu o deteriorare lentă a funcţiilor neurologice şi o morbiditate postoperatorie scăzută.

Vârsta, numărul segmentelor medulare implicate sau tipul rezecţiei (totală/subtotală) nu par a fi factori de prognostic semnificativi. Singurul factor prognostic cu un grad de predicţie crescut asupra recurenţei tumorale este gradul histologic al tumorii. Astfel, pacienţii cu tumori intramedulare de grad înalt vor prezenta recurenţe tumorale chiar şi în cazul unei ablaţii chirurgicale totale, mai frecvent şi mai timpuriu comparativ cu pacienţii cu tumori de tip „low-grade". Pacienţii cu tumori maligne vor prezenta simptome clinice cu o evoluţie rapidă (săptămâni) şi deficite funcţionale severe înaintea adresării neurochirurgului. Excepţie de la această regulă o face pacientul care prezintă un ependimom cu hemoragie intratumorală.

Rezecţia macroscopică totală se poate efectua în majoritatea cazurilor. În seria de pacienţi a lui Epstein rezecţia macroscopic totală a fost efectuată în 70% din cazuri, iar în 30% rezecţie subtotală.

În ceea ce priveşte rezultatele operatorii, seria cea mai largă este cea publicată de Brotchi pe 236 de pacienţi, serie care poate reprezenta un standard maximal pentru orice neurochirurg. Conform acestuia, în urma tratamentului chirurgical 5% dintre pacienţi s-au agravat, 50% s-au stabilizat, iar 40% s-au ameliorat.

În ceea ce priveşte seria personală rezultatele operatorii au fost următoarele:

– Din cele 6 cazuri de astrocitoame operate, dintre care un astrocitom anaplazic, s-a reuşit ablaţia macroscopic totală în 3, la 2 cazuri s-a practicat o ablaţie subtotală, iar la un singur caz s-a practicat biopsia. Rezultatele postoperatorii au fost ameliorare într- un caz; în 4 cazuri starea neurologică s-a menţinut stabilă, iar un caz a decedat prin trombembolie pulmonară.

– Ependimoamele papilare şi cele mixopapilare, în număr de 13, au beneficiat de ablaţie totală în 11 cazuri, la 2 dintre ependimoamele mixopapilare nu s-a reuşit decât o ablaţie subtotală (fig. 15). Ca rezultate postoperatorii s-a obţinut o ameliorare la 6 cazuri, în timp ce la 6 cazuri starea neurologică nu s-a modificat semnificativ. Un caz a prezentat o agravare neurologică semnificativă.

– La cele 2 cazuri de hemangioblastom s-a reuşit ablaţia totală, ambele prezentând o ameliorare a simptomatologiei neurologice.

– Privitor la chisturile dermoide şi epidermoide, în toate cele 6 cazuri s-a practicat ablaţia totală, cu ameliorarea simptomatologiei neurologice în trei cazuri, iar în celelalte trei bolnavii au rămas stabili.

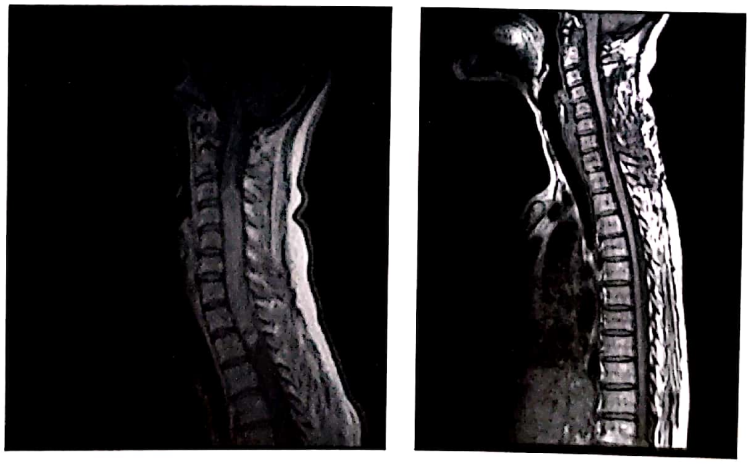

Fig. 15. Ependimom cervical ablat total. *În stânga,* aspect IRM preoperator. *În dreapta,* aspect IRM postoperator la 2 ani.

Scanned with OKEN Scanner

– În ceea ce priveşte lipoamele intramedulare la care s-a practicat numai o ablaţie subtotală, starea neurologică s-a menţinut neschimbată.

– Singurul caz de neurofibrom a fost ablat total, iar în cazul de meduloblastom s-a practicat o biopsie, ambele cazuri fiind nemodificate neurologic.

– Privitor la leziunile vasculare intramedulare, în număr de 3, în toate cazurile s-a reuşit ablaţia totală, cu amelioarea neurologică într-un caz (cavernom cervical cu hemoragie recentă), un caz a rămas stabil, iar un caz a prezentat o agravare semnificativă.

– Pe ansamblul întregii serii personale, din 35 de cazuri de leziuni intramedulare, ablaţia totală a fost obţinută în 74% din cazuri, ablaţia subtotală la 20%, iar biopsia a fost practicată în 2 cazuri (6%).

– În ceea ce priveşte rezultatele operatorii, ameliorarea neurologică la 3 luni de la intervenţia chirurgicală a fost consemnată în 37% din cazuri, stabilizarea neurologică în 54% din cazuri, agravarea în 6%, iar un caz a decedat.

URMĂRIREA ŞI ÎNGRIJIREA POSTOPERATORIE

Urmărirea imediată postoperatorie presupune o monitorizare foarte atentă a stării neurologice de la trezirea pe masa de operaţie şi până la externare. Monitorizarea neurologică se efectuează în primele 24 de ore la intervale de 1-2 ore, iar ulterior, la intervale de 4-6 ore. Sonda urinară se menţine până la mobilizarea pacientului, care este de regulă după 24 de ore. Tratamentul cortizonic cu Dexametazonă nu se va prelungi decât în cazuri deosebite peste 3-4 zile, fiind în paralel administrată şi terapia de protecţie gastrică. Antibioterapia profilactică se menţine obişnuit până la 72 de ore din considerente de ordin mai mult psihologic decât ştiinţific. Terapia antialgică este de regulă cea uzuală, rareori fiind necesare antialgice majore pentru cuparea durerilor. Pentru reducerea disesteziilor se poate administra gabapentin. Plaga operatorie este pansată la 24 de ore prima dată, ocazie cu care se exclude şi drenajul extern, iar apoi la intervale de 48 de ore până la 7 zile, când se extrag firele de sutură. În ceea ce priveşte terapia antitrombotică, obişnuit aceasta o începem după suprimarea drenajului extern. Mobilizarea activă a pacientului se face cât mai rapid, atunci când starea neurologică o permite. Chiar şi în cazurile în care datorită deficitului neurologic mobilizarea nu este posibilă, kinetoterapia pasivă este începută în primele 24 de ore şi continuată pe toată perioada internării, terapia recuperatorie fiind continuată ulterior în centre specializate.

Urmărirea pe termen mediu şi lung se practică după schema devenită uzuală în serviciul nostru. Primul control postoperator se face la 30 de zile la externare, moment în care se face o primă evaluare neurologică. Examinarea IRM postoperatorie se efectuează la 3 luni de la intervenţia chirurgicală, iar ulterior la intervale de 6 luni (următorul control) şi la un an (fig. 16). Controalele sunt bineînţeles adaptate în

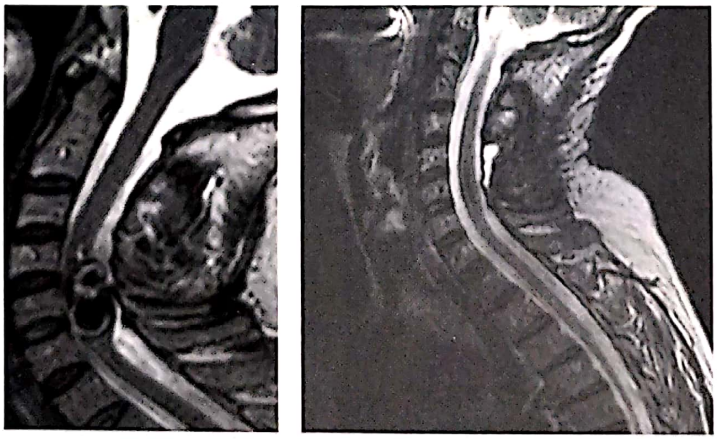

Fig 16. Aspect IRM al unui cavernom intramedular cervical ablat în totalitate. *Imaginea din stânga*, aspect preoperator, iar *în dreapta*, aspect postoperator la 6 luni.

Scanned with OKEN Scanner

funcţie de starea neurologică şi imagistică a pacientului, precum şi de patologia pentru care a fost operat.

TERAPIA ADJUVANTĂ[2,8,10,15,18,22]

La ora actuală nu există studii clinice care să certifice că radioterapia şi chimioterapia pot face o diferenţă semnificativă în outcome-ul acestor pacienţi. Rolul chirurgiei este de nedisputat. Ablaţia totală a unor tumori primare intramedulare reprezintă tratamentul unic necesar. În situaţiile în care s-a obţinut doar o rezecţie subtotală, radioterapia pare să aducă un beneficiu. În cazul copiilor radioterapia ar trebui evitată din cauza efectelor negative ale radiaţiilor pe un sistem nervos central imatur şi în creştere. Toleranţa funcţională a măduvei spinării este cu 15-20% mai scăzută decât a creierului, iar sensibilitatea la radiaţii creşte odată cu lungimea segmentului medular iradiat şi cu doza totală de iradiere administrată. Doze mari de radiaţii administrate pe segmente lungi de măduvă vor determina apariţia mielitei. La copii, apofizele spinoase sunt foarte sensibile la radiaţii şi s-au raportat în literatură numeroase cazuri de cifoză progresivă şi subluxaţii apărute postradioterapie medulară. Având în vedere evoluţia de lungă durată şi tendinţa de stabilitate clinicoimagistică pe intervale de ani de zile, în glioamele de grad redus nu este recomandată radioterapia adjuvantă. Singura excepţie o fac astrocitoamele maligne şi alte tipuri de tumori tip anaplazic unde, în pofida ablaţiei chirurgicale totale a tumorii, recurenţele apar rapid. În aceste cazuri radioterapia devine o formă de tratament paliativ.

În cazul chimioterapiei, nu există studii convingătoare asupra beneficiilor pe care acestea le-ar putea oferi. Chimioterapia ar trebui folosită doar atunci când există dovezi imagistice de diseminare tumorală şi de progresie tumorală.

TRATAMENTUL RECURENȚELOR TUMORALE[2,8,10,15,18,22]

Deşi în aproximativ 70% din cazuri se poate obţine o ablare chirurgicală totală a tumorii medulare, este inevitabil ca mici fragmente sau celule tumorale să fie lăsate pe loc. În general recurenţele devin simptomatice după o perioadă lungă de timp, datorită faptului că majoritatea tumorilor medulare sunt de grad mic. Ferrante a raportat o supravieţuire de 80% la 10 ani, 62% la 15 ani şi 49% la 20 de ani în cazul ependimoamelor la adulţi. În ceea ce priveşte pacienţii de vârstă pediatrică, 20-30% din cazuri recidivează până la 4 ani postoperator. Cea mai mare parte a recidivelor sunt reprezentate de tumori de grad mare (exemplu, astrocitoame anaplastice, glioblastoame, sau cu celule mixte, cum este cazul oligoastrocitoamelor). Recomandarea este că toate cazurile ar trebui urmărite prin IRM-uri seriate şi că orice suspiciune clinică de recidivă trebuie investigată, iar în cazul confirmării imagistice, va trebui reoperată. În cazul în care tumora iniţială a fost extrem de malignă, iar recidiva tumorală a apărut după un interval de timp scurt sau a generat diseminări secundare, radioterapia poate reprezenta o opţiune terapeutică.

CONCLUZII

Prognosticul tumorilor intramedulare s-a îmbunătăţit semnificativ în ultimele decenii, în principal datorită progreselor realizate în diagnosticul de precizie, dar şi datorită microscopiei şi tehnicilor microchirurgicale. Nu mai puţin adevărat că, odată cu acumularea unei experienţe tot mai largi, şi „îndrăzneala" neurochirurgilor a crescut, iar rezultatele nu au întârziat să apară. Rata medie de supravieţuire după ablarea radicală este de 173,5 luni (Epstein et al) în comparaţie cu 66,6 luni după biopsie urmată de tratamente adjuvante. Persistă însă întrebarea: „Care este beneficiul funcţional după chirurgie?". Din cauza localizării intramedulare şi a biologiei tumorale a acestor leziuni, „outcome"-ul postoperator este în strânsă corelaţie cu statusul neurologic preoperator. Recuperarea după un deficit neurologic sever şi de lungă durată este minimă, de aceea este important ca intervenţia chirurgicală să fie efectuată cât de repede după diagnosticarea tumorii, când pacientul este încă într-o stare neurologică bună. Intervalul de la care se resimte cel mai evident recuperarea postoperatorie în

Scanned with OKEN Scanner

cazul ependimoamelor şi al astrocitoamelor de grad mic este după 3-6 luni de la intervenţie. În ceea ce priveşte disesteziile, acestea persistă până la 36 de luni în postoperator. Pierderea propriocepţiei este o altă problemă dificilă pentru pacient, deoarece acesta percepe membrul afectat ca şi paralizat din cauza imposibilităţii perceperii mişcării.

Rolul chirurgiei în tumorile medulare este acela de a stabiliza funcţiile neurologice din preoperator şi nu neapărat de a le restabili. Statusul clinic postoperator este în 50%-75% din cazuri neschimbat, comparativ cu cel din preoperator, iar ameliorarea neurologică este consemnată între 18%-40% din cazuri (Keith et al).

Punctele cheie de subliniat ca şi concluzii sunt:

– o abordare chirurgicală agresivă este necesară, pentru asigurarea unui interval cât mai lung de supravieţuire fără apariţia unei recidive şi că o ablaţie tumorală totală este fezabilă în marea majoritate a cazurilor;

– intervenţia chirurgicală trebuie efectuată rapid după stabilirea diagnosticului înaintea instalării unui deficit neurologic sever;

– terapia adjuvantă este rezervată tumorilor intramedulare de grad înalt, la care şi ablaţia tumorală este mai probabil să fie subtotală.

BIBLIOGRAFIE

1. Brotchi J – Intrinsic spinal cord tumor resection. Neurosurgery. May 2002;50(5):1059-63.[Medline]
2. Constantini S, Siomin V, Epstein F – Surgical management of Intramedullary Spinal Cord Tumors. In: Richard Glen Fessler, Laligam Sekhar: Atlas of Neurosurgical Techniques - Spine and Peripheral Nerves, Thieme, 2006, p. 279-288
3. Epstein FJ, Farmer JP, Freed D – Adult intramedullary astrocytomas of the spinal cord. J Neurosurg. Sept 1992;77(3): 355-9.[Medline]
4. Epstein FJ, Farmer JP, Freed D – Adult intramedullary spinal cord ependymomas: the result of surgery in 38 patients. J Neurosurg. Aug 1993;79(2):204-9.
5. Florian IŞt, Dura, Iordache Linda, Matei C – Intramedullary cervico-thoracic. Lipoma-case report. Neurologia Medico-Chirurgicală, Timişoara. 2003;8(2):61-63
6. Florian IŞt, Dura L, Suiaga D – Cervical Spine Ependymona, Neuro-Oncology, Vol. 8, Issue 4, Oct 2006, p. 338 .
7. Florian IŞt, Dura L, Vaivoda D – Cervical Intramedullary Tumors, Case Report. Rom Neurosurgery. 2006;13;2
8. Goh YCK, Constantini S, Epstein JF – Surgical Management of Intramedullary Spinal Cord Tumors. Operative Neurosurgical Techniques, 4th ed., Vol. II, Schmidek&Sweet, W.B. Saunders Company, 2000, p. 1874-1885
9. Goh YCK, Muszynski AC, Teo GCJ, Constantini S, Epstein JF – Excision of Spinal Intramedullary Tumors. In. Kaye H Andrew, McL Black Peter (eds): Operative Neurosurgery, Vol. II, Haracourt Publishers Ltd, 2000, p. 1947-1959
10. Greenberg SM – Spine and Spinal Cord Tumors. Handbook of Neurosurgery, 6th ed., Thieme, 2006, p. 506-534
11. Greenwood J Jr – Surgical removal of intramedullary tumors. J Neurosurg. Feb 1967;26(2):276-82.[Medline]
12. Kahle W, Froetscher M – Nervous System and Sensory Organs, Vol. III, Thieme, 2006, p. 47-68
13. Malis LI – Intramedullary spinal cord tumors. Clin Neurosurg. 1978;25:512-39.
14. McCormick PC, Torres R, Post KD et al – Intramedullary ependymoma of the spinal cord. J Neurosurg. Apr 1990;72(4): 523-32.[Medline]
15. Ogden AT, Wetjen N, Francavilla TL – Intramedullary Spinal Cord Tumors, e-medicine, Updated, 9 Apr 2009
16. Ogden, AT and McCormick, PC – Intradural Spinal Tumors. In: Bernstein M, Berger MS (eds): Neuro-oncology, The Essentials, 2, Thieme, New York. 2008;36:379-390
17. Peng Lin, Qi Song-tao, Chen Zhuang, Fen Wen-Feng, Fang Lu-xiong, Huang Li-jing, Cheng Jiang-peng – Radical microsurgical treatment of intramedullary spinal tumors. Chin Med J. 2006;119:16,1343-1347
18. Post DK, Bederson J, Perin N, Stein MB – Surgical Management of Spinal Cord Tumors and Arteriovenous Malformations. Operative Neurosurgical Techniques, 4th ed., Vol. II, Schmidek & Sweet, W.B. Saunders Company, 2000, p. 1855-1873
19. Ross SJ, Brant-Zawadzki M, Moore RK, Crim J, Chen ZM, Katzman LG – Diagnostic Imaging - Spine, Amirsys, 2005, p. IV/1/102 – IV/1/126
20. Salcman M – Intramedullary spinal cord tumors. Ependymoma - Kempe's Operative Neurosurgery, 2nd ed., Vol. II, Springer-Verlag Inc., New York, 2004, p. 137-143
21. Samii M, Klekamp J – Surgical results of 100 intramedullary tumors in relation to accompanying syringomyelia. Neuorsurgery. 1994;35:865-873
22. Sandler HM, Papadopoulos SM, Thornton AF Jr et al – Spinal cord astrocytomas: results of therapy. Neurosurgery. Apr 1992; 30(4):490-3.[Medline]
23 Stein BM, McCormick PC – Intramedullary neoplasms and vascular malformations. Clin Neurosurg. 1992;39:361-87.[Medline]

Scanned with OKEN Scanner

Scanned with OKEN Scanner

Motto: *„Nimic din ceea ce-ţi este exterior nu are o putere asupra ta".*

RALPH WALDO EMERSON, eseist (1803-1882)

MALFORMAȚIILE ARTERIOVENOASE SPINALE

*Dr. **Ștefan Mircea IENCEAN,** **Prof. dr. **Ion POEATĂ,** **Dr. **Andrei Ștefan IENCEAN**

* Clinica II Neurochirurgie, Spitalul Clinic de Urgenţă „Prof. dr. N. Oblu" Iaşi, Str. Ateneului nr. 2, Cod 700309
e-mail: mirceasteffan@yahoo.com, ipoeata@gmail.com

** Clinica III Neurochirurgie, Spitalul Clinic de Urgenţă „Prof. dr. N. Oblu" Iaşi, Str. Ateneului nr. 2, Cod 700309

Scanned with OKEN Scanner

MALFORMAȚIILE ARTERIOVENOASE SPINALE

Dr. Ștefan Mircea IENCEAN, Prof. dr. Ion POEATĂ, Dr. Andrei Ștefan IENCEAN

INTRODUCERE

Malformaţiile arteriovenoase (MAV) spinale sunt anomalii vasculare ce constau într-o comunicare complexă anormală arteriovenoasă spinală, fără interpunere capilară. Malformaţiile arteriovenoase spinale nu includ leziunile neoplazice, deşi există clasificări care cuprind unele leziuni tumorale cu componentă vasculară.

MAV spinale sunt considerate congenitale, dar unele fistule arteriovenoase durale depistate la vârstnici pot avea o etiologie traumatică. Malformaţiile arteriovenoase spinale pot fi asimptomatice, dar apariţia unor semne aparent minore trebuie să ducă la un diagnostic cât mai precoce, deoarece evoluţia neurologică poate fi gravă, iar progresele în explorarea imagistică, radiologia intervenţională şi tratamentul chirurgical permit o rezolvare eficientă a leziunii.

VASCULARIZAȚIA MEDULARĂ NORMALĂ

Măduva spinării este irigată de artera spinală anterioară, aflată în fisura spinală anterioară şi de două artere spinale posterioare pereche, situate în şanţurile postero-laterale; acestea trimit artere penetrante intramedular. Două treimi anterioare medulare sunt irigate de arterele sulcocomisurale care provin din artera spinală anterioară, iar ramurile perforante ale arterelor posterioare irigă treimea posterioară a măduvei spinării. Artera spinală anterioară ia naştere prin unirea a două ramuri spinale ale arterelor vertebrale şi primeşte aport sanguin din arterele radiculare, care intră în spaţiul subarahnoidian spinal de-a lungul rădăcinilor anterioare.

Acestea sunt ramuri ale arterelor intercostale şi lombare în zona toracolombară şi din ramurile arterei subclavii în regiunea cervicală. În regiunea cervicală şi în regiunea toracică superioară sunt două sau trei artere radiculare care pornesc din arterele cervicale superficiale sau profunde. În regiunea toracică medie, doar o arteră radiculară asigură circulaţia medulară. În regiunea toracolombară există artera Adamkiewicz, care contribuie cel mai mult la circulaţia din regiunea toracolombară. Porneşte dintr-o arteră intercostală inferioară sau lombară şi de obicei intră în canalul spinal împreună cu rădăcina anterioară între nivelurile T9 şi L2 pe partea dreaptă. Aceste trei grupe arteriale - cervicală, toracică şi toracolombară (artera Adamkiewicz) - asigură irigaţia fiecărei porţiuni a măduvei spinării fără anastomoze semnificative între ele, ceea ce explică ischemia medulară prin blocarea circulaţiei la nivelul unui asemenea vas. Arterele spinale posterioare prezintă anastomoze, astfel că blo-

carea uneia dintre ele provoacă de obicei doar o diminuare a presiunii de perfuzie a măduvei.

Venele medulare radiale se grupează şi formează la suprafaţa medulară trei vene anterioare şi trei vene posterioare în lungul măduvei, între care există anastomoze ce realizează un plex coronal venos; venele medulare drenează pe calea venelor radiculare înspre venele lombare, intercostale, vertebrale apoi către sistemul azigos.

CLASIFICAREA MALFORMAŢIILOR ARTERIOVENOASE SPINALE

Clasificarea MAV spinale reflectă evoluţia cunoştinţelor anatomice, înţelegerea fiziopatologiei şi hemodinamicii odată cu apariţia explorărilor performante şi rezultatele procedeelor terapeutice. MAV spinale pot fi clasificate simplu în două grupe mari: a) *leziuni extradurale şi durale* şi b) *leziuni vasculare subdurale.*

Clasificările MAV se bazează pe existenţa a trei tipuri anatomice de leziune vasculară:

a) fistula arteriovenoasă care este o comunicare directă arteriovenoasă;

b) malformaţia arteriovenoasă ce constă într-o comunicare arteriovenoasă complexă, în reţea, cu număr variat de artere de aport şi/sau de vene de drenaj şi

c) nidusul sau glomusul vascular care este nucleul malformaţiei şi se prezintă anatomic şi angiografic ca un ghem vascular prin intricarea de arteriole şi venule.

De asemenea, pot exista dilataţii venoase extradurale cu aspect varicos.

Una din cele mai folosite clasificări a fost propusă de Anson şi Spetzler în 1992:

1) tipul I: fistula durală arteriovenoasă apare între ramul arterial dural al arterei radiculare şi o venă subdurală. Poate exista un pedicul nutritiv unic sau mai mulţi pediculi arteriali de aport. Circulaţia arterială de aport este în continuitate cu circulaţia venoasă şi prin congestie venoasă cu stază venoasă se produce hipoperfuzia medulară. Este cel mai frecvent tip de malformaţia arteriovenoasă spinală;

2) tipul II: malformaţia arteriovenoasă intramedulară adevărată, cu nidusul sau glomusul vascular localizat intramedular, cu aportul sanguin din arterele spinale anterioară sau/şi posterioare şi cu drenajul în plexul venos coronal arterializat;

3) tipul III: MAV sunt constituite din mai multe vase arteriale de aport de la niveluri diferite, cu şuntul arteriovenos sub formă de reţea arteriolovenulară, cu nidus intramedular sau extramedular şi sunt evolutive; sunt numite şi MAV juvenile. Sunt leziuni rare şi obişnuit sunt depistate la adolescent şi adultul tânăr;

4) tipul IV: sunt fistule arteriovenoase subdurale perimedulare (sau extramedulare), cu aport sanguin din artera spinală anterioară şi drenaj venos în plexul venos coronal. Sunt descrise trei variante:

a. fistulă perimedulară simplă cu o singură arteră de aport sanguin,

b. fistulă AV de volum intermediar, cu mai multe artere nutritive şi ectazia venelor de drenaj,

c. fistulă arteriovenoasă subdurală gigantă şi cu pediculi multipli.

O altă clasificare a fost realizată de Berenstein şi Lasjaunias în 1992 şi modificată de Niimi şi Berenstein în 1999, care prezintă fistulele arteriovenoase şi malformaţiile arteriovenoase în raport de localizarea vertebrală sau medulară şi de număr:

1) Leziuni vasculare spinale:
- ***a.*** fistula arteriovenoasă spinală durală:
  - izolată,
  - multiplă;
- ***b.*** fistula arteriovenoasă spinală extradurală sau paraspinală:
  - izolată,
  - asociată cu displazii sistemice;

2) Leziuni vasculare medulare:
- ***a.*** malformaţii vasculare medulare:
  - I. izolate:
    - malformaţii arteriovenoase,
    - fistule arteriovenoase;
  - II. multiple:
    - metamerice (sindrom Cobb),
    - nemetamerice.

3) Telangiectazia medulară.

4) Cavernoame.

Scanned with OKEN Scanner

În 2002 Spetzler, Detwiler, Riina şi Porter propun o nouă clasificare a MAV spinale în care includ şi leziunile vasculare neoplazice (hemangioblastomul şi cavernomul), anevrismele spinale, grupează fistulele arteriovenoase extra- şi subdurale într-o singură clasă şi detaliază variantele de MAV spinale:

1) Leziuni vasculare neoplazice:
   - Hemangioblastomul,
   - Cavernomul.
2) Anevrisme medulare.
3) Fistule arteriovenoase:
   – extradurale;
   – subdurale:
     - ventrale:
       - cu şunt redus,
       - cu şunt mediu,
       - cu şunt abundent;
     - dorsale:
       - cu pedicul unic,
       - cu pediculi multipli.
4) Malformaţii arteriovenoase:
   – extradural-subdurală;
   – subdurală extramedulară;
   – intramedulară;
     - compactă,
     - difuză;
   – de con medular.

Includerea leziunilor tumorale cu componentă vasculară importantă nu este acceptată.

Trebuie făcută diferenţierea între aceste leziuni tumorale cu un turnover endotelial ridicat şi malformaţiile vasculare caracterizate prin alterări morfogenetice, dar cu turnover endotelial normal. Anevrismele medulare sunt leziuni rare şi pot coexista cu alte MAV spinale.

În 2006, Zozulya şi colab. prezintă o clasificare a MAV spinale combinând mai multe criterii: localizarea axială a malformaţiei, vasul nutritiv al MAV, structura malformaţiei - glomus, microglomus, MAV difuză, fistulă arteriovenoasă; vasele de drenaj şi caracteristicile fluxului sanguin la nivelul şuntului arteriovenos.

Fiecare dintre aceste clasificări încearcă o sistematizare a leziunilor vasculare spinale, uneori cu o tentă mai mult didactică, şi cu scopul orientării terapeutice; în practică se foloseşte cel mai adesea o prezentare anatomoradiologică, bazată pe aspectele imagistice de explorare vasculară şi eventual pe datele anatomice operatorii.

FRECVENŢĂ

Malformaţiile arteriovenoase spinale sunt destul de rare, având o incidenţă cuprinsă sub 1% din toate afecţiunile medulare şi între 3-5% dintre leziunile compresive medulare. Cele mai frecvente sunt fistulele arteriovenoase, predomină la bărbaţi şi sunt diagnosticate mai frecvent după vârsta de 40 de ani. Pot exista la orice nivel medular, dar se întâlnesc adesea la nivel toracal şi toracolombar.

ETIOPATOGENIE

Etiologia malformaţiilor arteriovenoase spinale nu este clară, MAV sunt considerate congenitale, dar unele fistule arteriovenoase durale depistate la vârstnici pot avea o etiologie traumatică. Malformaţiile congenitale vasculare sunt erori înnăscute ale dezvoltării embriologice vasculare. În săptămânile a doua şi a treia de dezvoltare intrauterină vasele segmentare primitive se divid în ramuri spinale ventrale şi dorsale şi încep să constituie reţele anastomotice care realizează plexuri vasculare, pentru ca după luna a IV-a vascularizaţia spinală să fie definitivată. Dezvoltarea normală se poate opri oricând în timpul formării vaselor sanguine şi apar diferite tipuri de malformaţii; teroretic MAV spinale se constituie până în luna a IV-a. Cauza exactă a opririi evoluţiei normale în dezvoltarea vasculară nu este cunoscută; MAV spinale sunt prezente la naştere, dar nu sunt evidente clinic. Tabloul clinic este determinat de congestie venoasă, ischemie, hemoragie etc. de la nivelul anomaliei vasculare apărute datorită unor diverşi stimuli din perioada pubertăţii, sarcinii sau consecinţa unor traumatisme. Se consideră că la aproximativ 20% din pacienţii cu MAV intradurale există asociaţii cu alte malformaţii vasculare: MAV intracraniană, anevrisme etc.

Scanned with OKEN Scanner

MORFOPATOLOGIE

Caracteristica antomopatologică a malformaţiilor arteriovenoase este absenţa reţelei capilare dintre circulaţia arterială şi venoasă.

Tipurile de alterare morfologică vasculară:

– continuitatea directă arteriovenoasă este fistula arteriovenoasă,

– comunicarea arteriovenoasă în reţea cu număr variat de artere de aport şi/sau de vene de drenaj constituie malformaţia arteriovenoasă,

– un ghem anastomotic arteriolovenular constituit dintr-o reţea compactă de anastomoze intricate şi suprapuse între arteriole şi venule, constituind nidusul sau glomusul vascular, obişnuit inclus în malformaţia arteriovenoasă,

– dilataţii vasculare mici discontinue sau cu aspect varicos, constituind telangiectazia, sau pot exista dilataţii venoase extradurale cu aspect varicos.

Fistula durală arteriovenoasă este cel mai frecvent tip de malformaţie arteriovenoasă spinală şi constă într-o comunicare directă între unul sau mai mulţi pediculi provenind din artera radiculară şi sistemul venos subdural. Se realizează o trecere bruscă de la circulaţia arterială cu presiune mare la circulaţia venoasă cu presiune mică, cu dilatarea venelor plexului coronal, care sunt arterializate şi dilatate.

În clasificarea din 2002, Spetzler şi colab. grupează fistulele arteriovenoase după poziţia extra-/subdurală, anterioare sau dorsale, cu pedicul unic sau cu pediculi multipli, şi în raport de fluxul sanguin: fistule cu şunt redus, cu şunt mediu sau cu şunt abundent.

În 2008, Geibprasert şi colab. au diferenţiat trei grupe de fistule durale cu drenaj venos diferit: *(1)* fistula cu pediculi venoşi epidurali anteriori cu drenaj venos eficient, cu evoluţie clinică lentă; *(2)* fistula cu drenaj venos epidural dorsal şi *(3)* fistula cu drenaj venos epidural lateral. Capacitatea de drenaj venos şi viteza fluxului sanguin prin şuntul arteriovenos sunt diferite în raport de numărul şi poziţia pediculilor venoşi, determinând modificări fiziopatologice şi consecinţe clinice variate.

Anevrismele medulare sunt rare şi obişnuit coexistă cu alte MAV spinale; uneori sunt depistate în timpul intervenţiei chirugicale şi, de obicei, în timpul actului terapeutic (embolizare, abord chirurgical direct), se încearcă şi rezolvarea leziunii anevrismale. Dezvoltarea unui anevrism la nivelul arterei spinale anterioare sau la nivelul arterei Adamkiewicz nu beneficiază în prezent de o terapie eficientă.

Malformaţia arteriovenoasă constă într-unul sau mai mulţi pediculi arteriali de aport, un nidus vascular sau/şi o reţea arteriolovenulară şi pediculii venoşi de drenaj. Localizarea reţelei vasculare malformate, a pediculilor, a nidusului poate fi extraduralǎ, subduralǎ extramedularǎ, intramedularǎ sau cu componente intra-/extramedulare. Comunicarea arteriolovenulară poate fi intramedulară compactă, cu pediculii legaţi direct de nidusul localizat intramedular sau reţeaua arteriolovenulară nu prezintă glomus şi este legată de pediculii arteriali şi venoşi; vasele malformate pot fi localizate intramedular, intricate cu ţesutul nervos medular. Reţeaua venoasă de drenaj subpială este dilatată, arterializată, cu aspect serpinginos şi comprimă direct suprafaţa medulară. Pediculii arteriali pot proveni din artera spinală anterioară sau din arterele spinale postero-laterale, iar glomusul vascular poate fi voluminos, localizat extramedular, ocupând complet sacul dural şi determinând compresiune medulară, sau se dezvoltă intramedular, cu efect compresiv intramedular.

Există particularităţi anatomice ale malformaţiilor arteriovenoase spinale la copil faţă de adult: la copii, MAV simptomatice se întâlnesc mai frecvent în regiunea cervicală faţă de adulţi, deşi în general malformaţiile arteriovenoase spinale sunt frecvente în regiunea toracolombară. Şuntul arteriovenos al malformaţiei, reprezentat de reţeaua arteriolovenulară sau de nidus, este adesea localizat medular ventral şi parţial intramedular. Malformaţiile arteriovenoase la copii sunt de obicei alimentate din diferite surse prin pediculi multipli care irigă şi măduva spinării. Şuntul arteriovenos are de obicei un flux sanguin mare şi rapid. La adulţi, în mod obişnuit, MAV este alimentată de unul sau doi pediculi şi în general MAV nu contribuie la circulaţia măduvei spinării, apărând ca o circulaţie paralelă, iar şuntul vascular are de obicei un flux scăzut.

MAV poate avea componente atât extradurale, cât şi subdurale; componenta extraduralǎ a malformaţiei poate interesa corpul vertebral sau lamele vertebrale, modificând şi biomecanica vertebrală cu risc de fractură patologică. Existenţa pediculilor arteriali prove-

Scanned with OKEN Scanner

nind din mai multe artere de aport (artere radiculare adiacente) impune un diagnostic angiografic de mare acurateţe şi ridică probleme terapeutice, mai ales în cazul embolizării.

MAV localizate la nivelul conului medular pot fi de orice tip, dezvoltate intra-/extramedular şi se diferenţiază de MAV de coadă de cal, la care vascularizaţia anormală este înglobată între rădăcini.

MAV spinală se poate însoţi de angioame cutanate, astfel că prezenţa unei asemenea leziuni cutanate sugerează posibilitatea unei leziuni spinale la pacienţii cu mielopatie de cauză necunoscută.

FIZIOPATOLOGIE

Malformaţiile arteriovenoase realizează o comunicare directă între circulaţia sanguină de presiune mare şi circulaţia venoasă de presiune joasă; hemodinamica sanguină de la nivelul malformaţiei este diferită în raport de capacitatea de drenaj prin pediculii venoşi.

În cazul fistulelor arteriovenoase fluxul sanguin trece direct spre o circulaţie cu presiune joasă. Se produce un furt sanguin din sectorul capilar cu rezistenţă mare şi apar hipoperfuzia şi ischemia medulară. Fluxul sanguin creşte şi venele eferente se pot dilata, se îngroaşă, cu fibrozarea pereţilor şi devin tortuase. Se produc congestie şi stază venoasă cu hipertensiune la nivelul venelor subdurale de drenaj, uneori poate apărea tromboza venoasă. Măsurarea presiunii venoase în fistulele arteriovenoase spinale a arătat valori de aproximativ 70% din presiunea arterială sistemică cu variaţii ale vitezei fluxului sanguin în raport de volumul şuntului prin fistulă. În fistula arteriovenoasă volumul şuntului sanguin depinde de caracteristicile anatomice ale malformaţiei: un volum mare de şuntare este determinat de lumenul larg şi de pediculul de drenaj scurt sau de pediculi multipli de drenaj, astfel că fluxul sanguin mare spre circulaţia venoasă nu determină întotdeauna creşterea presiunii venoase.

Consecinţa acestor modificări este ischemia medulară progresivă prin furt sanguin, compresiunea medulară datorită creşterii volumului venelor dilatate sau se produce acutizarea sindromului clinic în cazul trombozei venoase. Fenomenele acute de ischemie medulară se însoţesc de un tablou clinic extrem de grav şi constituie sindromul Foix-Alajouanine (prin necroză medulară). Cauza sindromului poate fi ischemie progresivă medulară datorită şuntului, staza venoasă şi tromboza venoasă care induc acutizarea ischemiei.

Malformaţia arteriovenoasă cu nidusul şi reţeaua vasculară se interpune între circulaţia arterială de presiune mare şi circulaţia venoasă cu presiune redusă şi constituie un segment de rezistenţă crescută pentru fluxul sanguin; în consecinţă, MAV se comportă ca un şunt de volum redus cu creşterea presiunii sanguine şi producerea frecventă a hemoragiei intramedulare sau subarahnoidiene. Glomusul vascular localizat intramedular produce un efect de masă compresiv intramedular; în cazul localizării extramedulare efectul compresiv apare când volumul nidusului creşte şi depăşeşte spaţiul subarahnoidian. Efectul de furt sanguin din sectorul capilar cu hipoperfuzie şi ischemie medulară există şi este dependent de viteza şi volumul fluxului sanguin la nivelul şuntului arteriovenos. Congestia venelor medulare de drenaj evidenţiază atât dilatarea venoasă datorită volumului sanguin şuntat, cât şi fenomenul de stază venoasă dat de modificările vitezei fluxului sanguin la trecerea dinspre patul vascular mare al malformaţiei înspre pediculii de drenaj. Fenomenul de hipoperfuzie medulară este datorat atât furtului sanguin prin şunt, cât şi stazei venoase. Orice tip de malformaţie arteriovenoasă poate fi hemodinamic activă sau staţionară şi simptomele apar în relaţie cu fluxul sanguin la nivelul şuntului şi cu modificările presionale din pediculii venoşi de drenaj. Simptomele şi sindroamele clinice pot fi produse de hemoragia intramedulară sau subarahnoidiană, de ischemia medulară sau prin efectul compresiv medular; tabloul clinic neurologic progresiv şi cu evoluţie ondulantă este determinat de ischemia medulară, iar un tablou clinic neurologic instalat brutal apare obişnuit datorită hemoragiei la nivelul MAV.

DIAGNOSTIC CLINIC

Malformaţiile vasculare spinale prezintă un tablou clinic cu elemente sugestive pentru MAV şi care poate orienta explorările.

Scanned with OKEN Scanner

Tabloul clinic în fistula arteriovenoasă spinală (MAV tip I)

Anamneza evidenţiază o simptomatologie care se întinde pe o perioadă îndelungată, cu dureri vertebrale dorsale inferioare obişnuit fără un sindrom radicular caracteristic. Apare mai frecvent la bărbaţi peste 40 de ani şi evoluţia este cu deficit motor progresiv al membrelor inferioare însoţit de tulburări sfincteriene tip retenţie. În perioada de stare poate exista un sindrom radicular iritativ; caracteristică este accentuarea sindromului clinic la mobilizare: pacientul constată că pareza crurală se accentuează în timpul schimbării poziţiei corpului.

Tulburările de sensibilitate sunt declive de nivelul medular al fistulei, dar sunt necaracteristice.

Anamneza face diferenţierea între pareza crurală lent progresivă din fistula vasculară spinală şi claudicaţia neurogenă, deşi uneori poate exista un sindrom radicular asemănător.

Sindromul Foix-Alajouanine apare rar, la vârstnici, cu tabloul clinic al unei mielopatii progresive rapid instalate şi este determinat de tromboza venoasă.

Tabloul clinic în malformaţiile arteriovenoase spinale (MAV tip II - IV)

În mod obişnuit sindromul clinic apare la tineri, cu vârsta sub 30 de ani, indiferent de sex, şi este determinat de ischemia medulară secundară furtului sanguin prin şunt, de hemoragia subarahnoidiană spinală sau intramedulară şi mai rar prin efectul de masă datorat creşterii de volum a malformaţiei. Debutul clinic prin hemoragie subarahnoidiană este însoţit de dureri spinale violente, localizate la nivelul malformaţiei, comparate cu o lovitură de cuţit, şi cu tabloul clinic clasic ce cuprinde cefalee, meningism şi chiar fotofobie. Explorarea cerebrală angiografică negativă în cazul unei hemoragii subarahnoidiene impune completarea explorărilor pentru depistarea unei MAV spinale.

În hemoragia intramedulară tabloul clinic este de compresiune medulară acută, instalată brusc, cu durere spinală localizată, nivel de sensibilitate, deficit motor subiacent şi tulburări sfincteriene.

Manifestările clinice ale malformaţiilor arteriovenoase spinale pot să difere la copii de cele de la adulţi datorită particularităţilor anatomice. Malformaţiile arteriovenoase spinale simptomatice la copil sunt frecvente cervical şi adesea şuntul malformaţiei este localizat în partea anterioară a măduvei şi poate fi parţial intramedular. Consecinţa este că tabloul neurologic este al unei leziuni medulare cervicale anterioare. Hemoragia subarahnoidă este mai frecventă la pacienţii tineri şi poate fi recurentă la aproximativ jumătate din pacienţi; hemoragia recurentă apare în primul an de la prima hemoragie spinală în 40% din cazuri.

În general simptomele sunt progresive după primul atac, constant sau episodic, cu sau fără perioade de remisie parţială.

Examenul clinic poate constata prezenţa unui angiom cutanat, mai ales toracal şi care se evidenţiază mai bine la manevra Valsalva. Auscultaţia la nivelul coloanei poate dezvălui un zgomot sau un tril care sugerează existenţa unei malformaţii arteriovenoase spinale.

S-a încercat o deosebire clinică între fistula durală arteriovenoasă şi MAV subdurală, bazată pe frecvenţa simptomelor, fără ca această diferenţiere să fie categorică (tabelul I):

TABELUL I

	Fistula durală AV	MAV subdurală
Sex	predomină masculin	frecvenţă egală
Vârstă medie	peste 40 de ani	copil, tânăr
Debut	progresiv	acut
Primul simptom/sindrom	pareză crurală distală	hemoragie subarahnoidiană
Tril spinal	absent	prezent
Accentuare sindrom	activitate	necaracteristice
Tuburări senzoriale	frecvente	necaracteristice
Tuburări de mers	frecvente	necaracteristice

În concluzie, tabloul clinic al MAV spinale poate consta în sindrom dureros vertebral, sindrom radicular, hemoragie spinală sau mielopatie progresivă şi trebuie făcută diferenţierea etiologică a mielopatiei sau diagnosticul diferenţial cu tumorile medulare, siringomielia, spondiloza cervicală, scleroza multiplă etc. Comparaţia prezentată mai sus este orientativă şi doar explorarea paraclinică precizează diagnosticul.

Scanned with OKEN Scanner

EXPLORARE PARACLINICĂ

Explorarea paraclinică este orientată de tabloul clinic: dacă pacientul prezintă simptome de hemoragie subarahnoidiană corelate cu un sindrom spinal, după infirmarea unui sindrom de HIC se practică puncţia lombară care poate preciza existenţa hemoragiei subdurale.

Explorarea CT vertebromedulară poate evidenţia vasele subdurale dilatate şi demonstrează hemoragia subarahnoidiană când s-a produs.

Mielografia simplă sau mielo-CT arată prezenţa vaselor dilatate subdurale, dar este o explorare invazivă care impune puncţia subdurală cu o substanţă de contrast.

Rezonanţa magnetică nucleară poate evidenţia modificările medulare secundare tulburărilor circulatorii induse de MAV: congestia venoasă intramedulară, edemul medular, ischemia medulară şi infarctul medular şi hemoragia intramedulară sau subarahnoidiană. RMN poate arăta nidusul vascular intramedular, dar uneori imaginea poate fi normală. Vasele subdurale dilatate pot apărea ca lacune sau se umplu la explorarea cu contrast, fără ca imaginile să fie întotdeauna concludente şi să se poată preciza existenţa şuntului vascular (fig. 1, fig. 2).

Angio-RMN completează explorarea RMN simplă şi poate evidenţia pediculii vasculari ai malformaţiei arteriovenoase spinale, de asemenea angio-RMN se efectuează pentru evaluarea rezultatului terapeutic.

Fig. 1. Imagine RMN de MAV spinală cervicodorsală.

Angiografia spinală este explorarea care certifică diagnosticul, este o explorare invazivă, dar permite

Fig. 2. Imagine RMN de MAV spinală dorsală superioară

evidenţierea dinamică a circulaţiei medulare cu fluxurile sanguine prin pediculii vasculari de aport şi de drenaj şi localizează exact şuntul malformaţiei (fig. 3, fig. 4).

Angiografia digitală cu substracţie are rezultate similare angiografiei prin cateterism, arătând vasele de aport şi pediculii de drenaj. Adesea este nevoie de efectuarea unei angiografii selective, convenţională sau digitală, pentru a obţine amănunte legate de

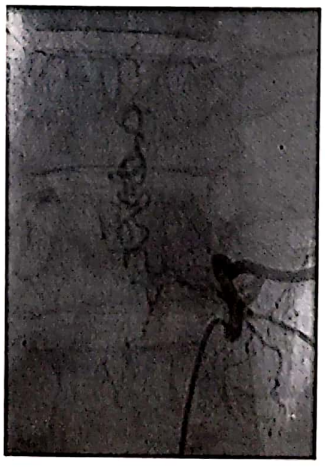

Fig. 3. Angiografie spinală cu evidenţierea MAV spinale.

Fig. 4. Angiografie spinală în cazul MAV spinale dorsale superioare (acelaşi caz din fig. 2).

structura malformaţiei şi de vascularizaţia medulară deasupra şi sub malformaţie.

Intraoperator se foloseşte explorarea Doppler microvasculară, mai ales în cazul fistulelor arteriovenoase; de obicei, inspecţia vizuală a venei de drenaj arată blocajul şuntului, dar monitorizarea Doppler confirmă suplimentar dispariţia fluxului prin fistulă.

TRATAMENT

Tratamentul malformaţiilor arteriovenoase spinale trebuie să oprească agravarea neurologică şi, dacă este posibil, să corecteze tabloul clinic existent. Tratamentul MAV spinale depinde de tipul malformaţiei, de sediul intra- sau extramedular, de localizarea craniocaudală medulară şi de starea pacientului în momentul tratamentului. Fiecare MAV spinală necesită un tratament individualizat prin care să se oprească circulaţia anormală fără să apară tulburări neurologice: ocluzia pediculilor nutritivi, colabarea sau excizia nidusului cu blocarea fluxului sanguin în malformaţie, excizia malformaţiei compresive.

Tratamente medicale pentru MAV nu există; se pot folosi glucocorticoizii pentru ameliorarea neurologică de scurtă durată prin scăderea edemului vasogenic, dar cu efecte adverse pe termen lung.

Tratamentul eficient al MAV spinale include ligatura chirurgicală şi/sau rezecţia malformaţiei, ocluzia endovasculară, radioterapia focală fracţionată sau combinarea acestora.

Fistulele arteriovenoase durale pot fi tratate atât prin ligatură chirurgicală, cât şi prin ocluzie endovasculară, care este mai puţin invazivă; rezultatele ambelor procedee sunt asemănătoare: rata de ocluzie de circa 80%. Ligatura chirurgicală este indicată în situaţia mai multor vase de aport ce pot fi mai uşor vizualizate şi clipate, în cazul vaselor de aport care irigă şi arii sănătoase medulare şi dacă vasul de aport arterial are un traiect sinuos dificil de cateterizat (fig. 5*a*, *b*).

MAV spinale de tip II, III şi IV sunt tratate obişnuit prin abord endovascular, dar şi prin abord chirurgical cu ligatură pediculară şi rezecţia malformaţiei. Scopul manevrei este eliminarea şuntului vascular şi factorul



a b

Fig. 5. *a.* Imagine operatorie cu evidenţierea pediculului nutritiv al MAV spinale.
b. Cliparea pediculului nutritiv cu diminuarea volumului MAV.

Scanned with OKEN Scanner

determinant pentru alegerea opţiunii terapeutice este localizarea intramedulară sau extramedulară a şuntului; uneori nu se poate realiza decât o embolizare parţială, fără să se poată aprecia eficienţa unei embolizări parţiale pe termen lung.

Blocarea nidusului vascular cu substanţa embolizantă micşorează volumul malformaţiei şi scade riscul embolizării unor vase sanguine normale.

Radioterapia focală fracţionată se foloseşte ţintit pe nidusul malformaţiei sau pe şuntul vascular pentru a diminua fluxul sanguin responsabil de compresiunea medulară, de congestia venoasă şi de furtul arterial. Dozele folosite sunt mai reduse datorită toleranţei medulare scăzute la radioterapie: riscul de mielopatie sau de necroză medulară. Radioterapia focală fracţionată este un procedeu care a folosit acceleratorul linear în mai multe sesiuni.

BIBLIOGRAFIE

1. Baril DT, Denoya PI, Ellozy SH, Carroccio A, Marin ML – Endovascular repair of a traumatic arteriovenous fistula 34 years after the injury: report of a case. Surg Today. 2007; 37(1):78-81
2. van Beijnum J, Straver DC, Rinkel GJ, Klijn CJ – Spinal arteriovenous shunts presenting as intracranial subarachnoid haemorrhage. J Neurol. 2007;254(8):1044-51
3. Blanc R, Hosseini H, Le Guerinel C, Brugières P, Gaston A – Posterior cervical spinal cord infarction complicating the treatment of an intracranial dural arteriovenous fistula embolization. Case report. J Neurosurg Spine. 2006;5(1):79-82
4. Geibprasert S, Pongpech S, Jiarakongmun P, Krings T – Cervical spine dural arteriovenous fistula presenting with congestive myelopathy of the conus. J Neurosurg Spine. 2009;11(4):427-31
5. Harrop JS, Jabbour PM, Przybylski GJ – Vascular Malformations of the Spinal Cord. eMedicine. http://emedicine.medscape.com/article/248456
6. Hassler W, Thron A – Flow velocity and pressure measurements in spinal dural arteriovenous fistulas. Neurosurg Rev. 1994; 17(1):29-36.
7. Hida K, Shirato H, Isu T, Seki T, Onimaru R et al – Focal fractionated radiotherapy for intramedullary spinal arteriovenous malformations: 10-year experience. J Neurosurgery. 2003;99(1): 34-38
8. Jellema K, Sluzewski M, van Rooij WJ et al – Embolization of spinal dural arteriovenous fistulas: importance of occlusion of the draining vein. J Neurosurg Spine. 2005;2(5):580-3
9. Koch C – Spinal dural arteriovenous fistula. Curr Opin Neurol. 2006;19(1):69-75
10. Koçak A, Ateş O, Cayli SR, Saraç K – Isolated posterior spinal artery aneurysm. Br J Neurosurg. 2006;20(4):241-4
11. Krings T, Coenen VA, Weinzierl M et al – Spinal dural arteriovenous fistula associated with a spinal perimedullary fistula: case report. J Neurosurg Spine. 2006;4(3):241-5
12. Lagares A, Perez-Nuñez A, Alday R, Ramos A, Campollo J, Lobato RD – Dural arteriovenous fistula presenting as brainstem ischaemia. Acta Neurochir (Wien). 2007;149(9):965-7
13. Roccatagliata L, Centanaro F, Castellan L – Venous congestive myelopathy in spinal dural arteriovenous fistula mimicking neoplasia. Neurol Sci. 2007;28(4):212-5
14. Sibon I, Ménégon P, Tafer N, Dousset V – Diffusion MRI in spinal dural arterio-venous fistula: a case report. Spinal Cord. 2006; 44(5):315-7
15. Sinclair J, Chang SD, Gibbs IC, Adler JR Jr – Multisession CyberKnife radiosurgery for intramedullary spinal cord arteriovenous malformations. Neurosurgery. 2006;58(6):1081-9
16. Sugawara T, Kinouchi H, Itoh Y, Mizoi K – Multiple spinal dural arteriovenous fistulas. Acta Neurochir (Wien). 2005;147(4): 423-6

Scanned with OKEN Scanner

Scanned with OKEN Scanner

Motto: *„Nu este de ajuns să ştim; trebuie să aplicăm.*
Nu este de ajuns să vrem; trebuie să facem."

JOHANN WOLFGANG GOETHE, scriitor (1749-1832)

PATOLOGIA DEGENERATIVĂ CERVICALĂ ȘI TORACALĂ

*Dr. **Eugen Cezar POPESCU**, **Prof. dr. **Alexandru Vlad CIUREA**

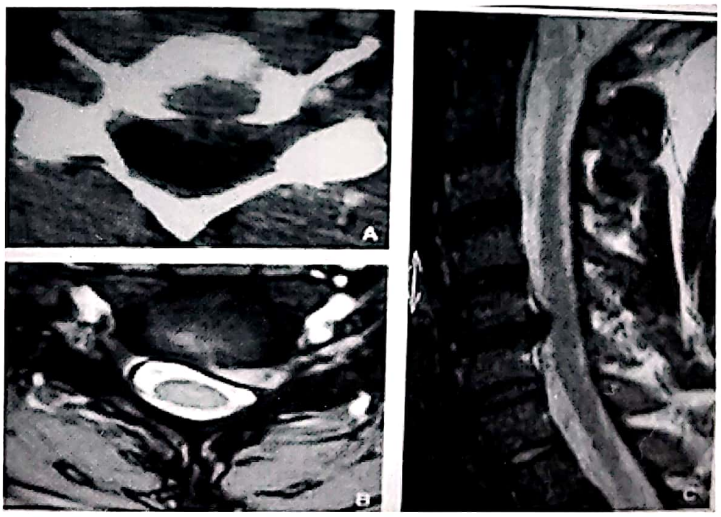

* Clinica de Neurochirurgie, Spitalul Clinic de Urgenţă „Prof. dr. N. Oblu" Iaşi,
Str. Ateneului nr. 2, Cod 700309

** Clinica I Neurochirurgie, Spitalul Clinic de Urgenţă „Bagdasar-Arseni" Bucureşti,
Şos. Berceni nr. 10-12, Sector 4, Cod 041902
e-mail: rsn@bagdasar-arseni.ro

Scanned with OKEN Scanner

ABREVIERI

ROM	– („Range Of Motion") arie (distanţă) de mişcare
CT	– Computer-tomografie
Mielo-CT	– Mielografie + Computer-tomografie
RMN	– Rezonanţă magnetică nucleară
A-P	– Antero-posterior
LCR	– Lichid cefalorahidian
LLP	– Ligament longitudinal posterior
OLLP	– Osificarea ligamentului longitudinal posterior

Scanned with OKEN Scanner

PATOLOGIA DEGENERATIVĂ CERVICALĂ ȘI TORACALĂ

Dr. **Eugen Cezar POPESCU**, Prof. dr. **Alexandru Vlad CIUREA**

SPONDILOZA CERVICALĂ

Spondiloza (spondilita) cervicală este o boală degenerativă cronică ce afectează primar discul intervertebral, articulaţiile faţetare şi ligamentele din această regiune anatomică şi care se agravează odată cu înaintarea în vârstă, dar şi în urma leziunilor traumatice locale. Afecţiunea devine clinic manifestă în special în cazul pacienţilor ce prezintă o stenoză congenitală a canalului vertebral cervical, modificarea lordozei cervicale sau instabilitate[1].

Modificările degenerative sunt principala cauză de compresiune medulară şi/sau radiculară progresivă. Traumatismele minore repetate sau cele majore reprezintă baza anatomopatologică a modificărilor spondilotice. Injuriile de la nivelul inelului fibros determină formarea de osteofite şi cicatrice; la nivelul discului duc la fragmentarea nucleului pulpos, iar la nivelul arcului posterior produc fisuri ale cartilajului faţetar, întinderi ale capsulei articulare şi ligamentelor posterioare, ceea ce poate duce la apariţia laxităţii articulare.

Toate aceste modificări, alături de procesul de degenerare a discului intervertebral duc în final la formarea câtorva aspecte arhitecturale caracteristice, cu relevanţă clinică: stenoza canalului vertebral şi stenoza foraminală, alterarea lordozei cervicale şi modificări ale mobilităţii cervicale.

Din punct de vedere clinic, spondiloza cervicală se poate însoţi de dureri vertebrale axiale, dureri în membrul superior (cervicobrahialgii) sau mielopatie cervicală.

Durerile axiale se pot datora modificărilor inflamatorii de la nivelul faţetelor articulare, întinderilor ligamentare, iritaţiilor radiculare sau de la nivelul inelului fibros.

Cervicobrahialgiile, de obicei cu distribuţie specifică în dermatoame, sunt cauzate de compresiunile radiculare.

Mielopatia poate fi rezultatul reducerii dimensiunilor canalului vertebral datorită osteofitelor, protruziei discale, artrozei apofizare, plierii ligamentului galben („infolding") sau tulburărilor microcirculatorii. De obicei, aceste modificări devin clinic relevante în prezenţa unei stenoze congenitale a canalului vertebral[2].

Tratament

De regulă, pacientul ce prezintă dureri vertebrale cervicale sau semne de iritaţie radiculară cu debut recent trebuie să urmeze un tratament conservativ ce constă, după caz, în repaus la pat, imobilizare cu guler cervical, tracţiune cervicală, medicaţie analgezică şi antiinflamatorie, antispastice.

Tratament chirurgical

Indicaţii:

– durere radiculară asociată cu tulburări motorii şi/sau senzitive;

– compresiune medulară simptomatică;

– dureri cervicale cronice care nu răspund tratamentului conservativ.

Contraindicaţii relative:

– pacienţi vârstnici ce prezintă contraindicaţii medicale;

– mielopatie cu atrofie medulară severă.

Aspecte particulare:

1. Durerea axială cervicală poate fi rezultatul prezenţei unei patologii la nivelul articulaţiilor faţetare. Identificarea articulaţiei dureroase se poate realiza prin palpare, însă diagnosticul de certitudine constă în infiltraţia acesteia, de preferat în mod repetat, cu diverşi agenţi farmaceutici (anestezice, steroizi etc.). În aceste cazuri, o artrodeză posterioară la acel nivel reprezintă tratamentul optim[3].

2. Sindromul de iritaţie radiculară tipic, care nu este însoţit de tulburări motorii sau senzitive, trebuie atent evaluat pentru a exclude altă patologie ce poate determina o simptomatologie asemănătoare: sindromul de coif rotator („impingement"), sindromul de apertură toracică, sindromul de canal carpian, cel de tunel cubital, neuropatii periferice.

3. Sindromul mielopatic cu indicaţie chirurgicală trebuie să ţină seama de mai mulţi factori: prezervarea lordozei cervicale, diametrul canalului vertebral, mobilitatea spinală şi numărul de segmente vertebrale implicate în compresiune.

Opţiuni chirurgicale:

1. Foraminotomia utilizată în compresiunile radiculare la unul sau la mai multe niveluri rămâne o metodă simplă de decompresiune radiculară, chiar dacă realizează o decompresiune indirectă (nu se adresează patologiei compresive de tipul osteofitului situat în partea anterioară a canalului vertebral). Metodele moderne de microchirurgie au avantajul unui abord cu minimă decolare a structurilor musculoligamentare şi rezecţie limitată a faţetelor articulare. În acest fel este extrem de redusă apariţia instabilităţii postoperatorii.

2. Laminectomia rămâne o metodă eficientă de decompresiune la pacienţii ce nu prezintă modificări ale lordozei cervicale[4]. Totuşi, rezecţiile extensive ale lamelor vertebrale, deseori ale apofizelor articulare şi spinoase, împreună cu aparatul ligamentar posterior, pot duce la apariţia instabilităţii. De aceea, în aceste cazuri, este preferabilă realizarea unei artrodeze (fuziuni osoase) posterioare şi a unei fixări cu instrumentar metalic[5].

3. Abordul anterior reprezintă tehnica standard în cazul prezenţei unui osteofit la partea anterioară a canalului vertebral; se realizează decompresiunea directă şi artrodeza anterioară. În cazul existenţei unei patologii compresive la două sau mai multe niveluri există posibilitatea discectomiilor multiple şi artrodezelor etajate sau corpectomiilor (în special în cazul stenozei congenitale a canalului vertebral sau osificării ligamentului longitudinal posterior) urmate de artrodeză şi fixare cu placă înşurubată. Utilizarea instrumentarului de fixare (plăci şi şuruburi) oferă avantajul realizării unei artrodeze solide, însă nu reprezintă o metodă în prevenirea dislocării grefonului osos, aceasta ţinând în special de o tehnică deficitară[6]. În cazul realizării unor corpectomii extinse pe două sau mai multe niveluri şi utilizării unui grefon de mari dimensiuni creşte proporţional şi riscul apariţiei unor complicaţii de tipul pseudartrozei sau dislocării grefonului. Aceste riscuri pot fi diminuate dacă utilizăm o fixare cu placă anterioară sau o fixare posterioară multisegmentară[7].

HERNIA DE DISC CERVICALĂ

În cadrul spondilozei cervicale elementul patologic principal îl reprezintă degenerarea discală, alături de care pot apărea proliferarea de osteofite, fenomene de artroză interapofizară ş.a., toate putând evolua către compresiuni medulare şi/sau radiculare specifice. Boala discală cervicală poate fi înţeleasă ca un spectru de sindroame clinice şi ca rezultat al unor procese degenerative continue şi progresive. Procesul de degenerare discală patologică poate apărea începând

Scanned with OKEN Scanner

cu perioada adolescenţei şi se însoţeşte de o simptomatologie clinică caracteristică. El trebuie diferenţiat de degenerarea fiziologică ce apare odată cu înaintarea în vârstă, care nu se însoţeşte de simptome clinice.

Patogeneză

În explicarea etiopatogeniei degenerării discale au fost emise mai multe ipoteze: anomalii biomecanice, biochimice, susceptibilitate genetică sau procese autoimune. Procesele de degenerare debutează cu o alterare a integrităţii biochimice a nucleului pulpos ce precedă întreaga gamă de modificări structurale asociate spondilozei. Este cunoscut faptul că aproximativ 95% din volumul normal al discului este reprezentat de apă, colagen şi proteoglicani. Reţeaua de colagen, în special de la nivelul inelului fibros, realizează o structură lamelară ce permite conexiunea intervertebrală şi mobilitatea multidirecţională[8]. Proteoglicanii, graţie calităţilor osmotice, menţin gradul de hidratare a discului. Modificările degenerative apar odată cu diminuarea calităţii nucleului pulpos (deshidratării) care îşi pierde eficienţa în distribuţia radiară a stresului mecanic determinat de forţele şi momentele verticale[9]. Aceasta duce la apariţia microfisurilor în inelul fibros; odată cu trecerea timpului şi în urma microtraumatismelor locale repetate inelul fibros slăbeşte, fisurile se măresc şi există posibilitatea hernierii materialului discal[10]. Totodată, apar şi alte modificări degenerative: artroza articulaţiilor uncovertebrale, diminuarea înălţimii spaţiului intervertebral, modificarea curburii coloanei cervicale, artroza hipertrofică interapofizară posterioară. Hernia materialului discal se produce frecvent în zona postero-laterală şi determină din punct de vedere clinic un sindrom radicular caracteristic. Alteori, fragmentul de disc herniază intraforaminal, iar în stadiile mai avansate se produce o hernie de disc centrală, ce comprimă sacul dural şi determină simptomatologia caracteristică mielopatiei cervicale (fig. 1).

Aspecte clinice

În cadrul bolii degenerative discale cervicale sunt descrise trei tipuri principale de tablouri clinice:

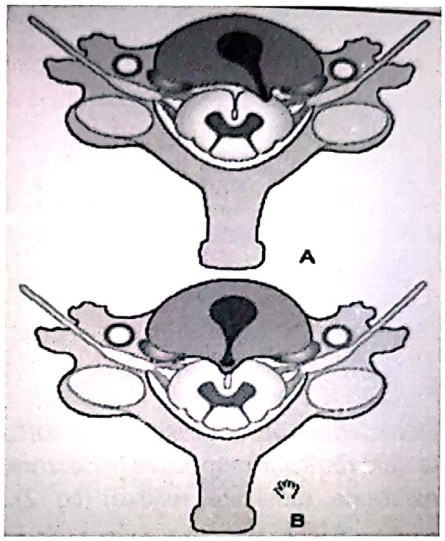

Fig. 1. Hernia de disc postero-laterală şi hernia de disc centrală.

durerea cervicală axială, radiculopatia şi mielopatia cervicală.

Durerea vertebrală cervicală axială reprezintă, în majoritatea cazurilor, prima manifestare clinică a degenerării discale din cadrul spondilozei cervicale. Ea poate fi acută sau cronică şi se asociază cu dureri ale musculaturii cervicale posterioare, contracturi musculare, limitarea mişcărilor gâtului sau cefalee occipitală. Uneori poate iradia în regiunea interscapulară sau în toracele posterior. Etiologia durerilor cervicale este cu siguranţă multifactorială: iritaţii ale nervilor sinovertebrali, ale ramurilor nervoase posterioare de la nivelul articulaţiilor faţetare, de la nivelul articulaţiilor uncovertebrale, ale nervului mare occipital etc.[11]. Durerea cervicală poate avea origine discogenă sau musculogenă; uneori este asociată unei patologii la nivelul umărului, regiunii occipitocervicale, miofasciale sau viscerale. Pentru a diferenţia principalele surse trebuie stabilit caracterul mecanic sau nemecanic al durerii. Durerea non-mecanică nu se ameliorează în repaus sau în anumite poziţii antalgice şi apare frecvent în procese neoplazice sau infecţii, fiind exacerbată nocturn. Durerea mecanică este în majoritatea cazurilor de origine discogenă; ea este exacerbată de anumite teste de provocare (de exemplu testul Spurling - extensia coloanei cervicale şi rotaţia către partea simptomatică) şi este ameliorată de abducţia braţului respectiv. Durerea musculogenă este de obicei exa-

Scanned with OKEN Scanner

cerbată de flexia coloanei cervicale şi rotaţia de partea opusă simptomatologiei. Majoritatea studiilor efectuate în ultimii 20 de ani relevă faptul că tratamentul conservativ al pacienţilor cu dureri cervicale axiale este urmat de rezultate mai bune decât tratamentul chirurgical.

Radiculopatia cervicală este cea mai întâlnită manifestare clinică în cadrul discopatiei cervicale. Poate să apară la orice nivel, însă frecvenţa cea mai mare se întâlneşte în cazul herniei de disc C5-C6 şi C6-C7. Sindromul de iritaţie radiculară se poate manifesta acut, subacut sau cronic şi poate fi uni- sau bilateral. Semnele şi simptomele clinice sunt caracteristice afectării rădăcinii respective (localizare, dermatom, sensibilitate, motilitate, reflexe) (fig. 2).

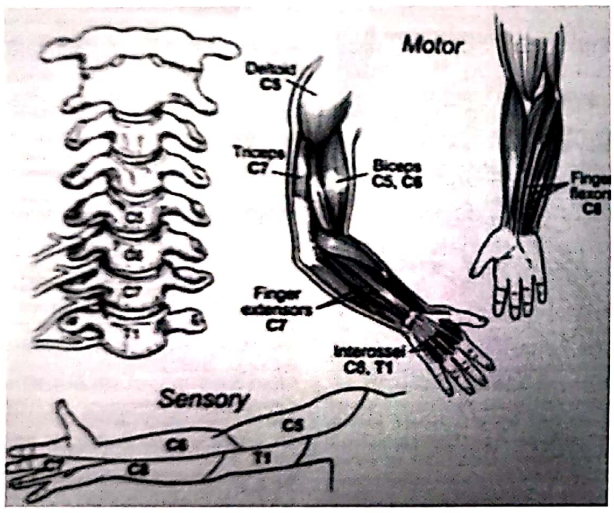

Fig. 2. Reprezentarea schematică a topografiei specifice modificărilor de sensibilitate şi motilitate în radiculopatii.

Examinarea completă a pacientului este esenţială şi ea trebuie să cuprindă: inspecţia şi palparea întregii coloane vertebrale, cu predilecţie la nivelul regiunii simptomatice; testarea amplitudinii mişcărilor la nivelul coloanei şi articulaţiilor învecinate (ROM – „range of motion"); evaluarea sensibilităţii şi motilităţii membrelor; analiza mersului; evaluarea reflexelor normale şi patologice.

Radiculopatia C3 (dar şi C4) se întâlneşte foarte rar şi se manifestă prin dureri axiale, iradiate în muşchiul trapez sau în regiunea toracală antero-laterală. Durerile se pot însoţi de parestezii, însă fără deficit motor specific.

Radiculopatia C5 (hernie de disc C4-C5) produce dureri la nivelul porţiunii laterale a umărului şi braţului, cu tulburări de sensibilitate şi limitarea abducţiei. Rădăcina C5 inervează muşchiul deltoid şi participă împreună cu rădăcina C6 la inervaţia bicepsului.

Radiculopatia C6 produce durere axială ce coboară prin biceps şi porţiunea laterală a antebraţului, până în degetele 1 şi 2, însoţită de hipoestezie cutanată similară şi diminuarea forţei musculare în biceps şi extensorii pumnului. Este afectat reflexul brahioradial, mai puţin cel bicipital.

Radiculopatia C7 determină durere brahială pe faţa posterioară a braţului şi postero-laterală a antebraţului până în degetul 3, alături de scăderea forţei musculare în triceps şi diminuarea reflexului tricipital.

Radiculopatia C8 se însoţeşte de dureri situate frecvent pe faţa internă a antebraţului până la degetul 5 şi porţiunea internă a degetului 4, asociată cu hipoestezie ulnară, diminuarea mişcărilor de abducţie, adducţie şi flexie a degetelor şi uneori cu hipotrofia muşchilor intrinseci (interosoşi) ai mâinii.

TABELUL I

Scala de gradare a funcţiei motorii

Grad	Descriere
0	Fără contracţie palpabilă/vizibilă
1	Fibrilaţii musculare
2	Mişcări posibile dacă este eliminată gravitaţia
3	Mişcări împotriva gravitaţiei
4	Mişcări împotriva gravitaţiei şi unui grad de rezistenţă
5	Mişcare normală

Scăderea forţei musculare se întâlneşte destul de frecvent în sindromul de compresiune radiculară sau medulară şi reprezintă de multe ori simptomul de debut al afecţiunii. Deficitul motor poate fi acut şi rapid progresiv (de exemplu, în hernia de disc traumatică) sau insidios şi progresiv, cum se întâmplă în mielopatie. De aceea, examinarea clinică a forţei musculare şi amplitudinii mişcărilor în cazul muşchilor-cheie inervaţi de rădăcinile cervicale este obligatorie, utilizându-se în acest scop scala de gradare a funcţiei motorii (tabelul I). Nu trebuie uitată relaţia anatomică între vertebre şi rădăcinile nervoase atunci când realizăm corelaţia între deficitul motor şi nivelul rădăcinii comprimate. De exemplu, o hernie de disc C5-C6

Scanned with OKEN Scanner

comprimă emergenţa rădăcinii C6 înainte ca aceasta să intre în foramen.

Radiculopatia cervicală trebuie diferenţiată de numeroase afecţiuni şi stări patologice ce pot fi localizate la nivelul coloanei cervicale: procese infecţioase, tumorale, traumatice, leziuni reumatologice (artrita reumatoidă, spondilita anchilozantă, sidromul Reiter, artrita psoriazică) sau leziuni ale muşchilor umărului (coiful rotatorilor). O examinare clinică atentă la care se adaugă examene complementare specifice fac posibilă o diferenţiere clară a patologiei în vederea instituirii tratamentului adecvat.

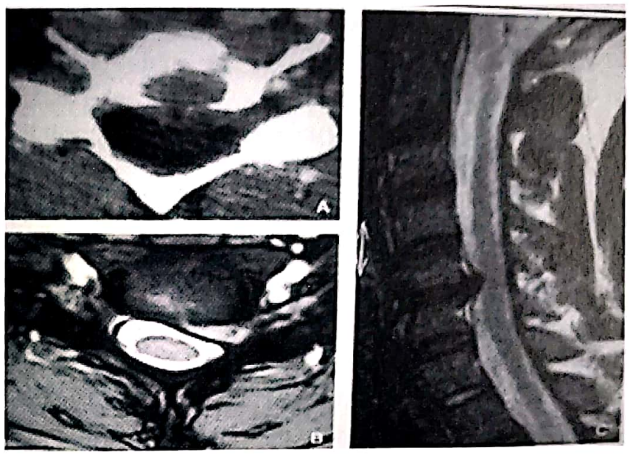

Fig. 3. Aspecte RMN.

Examinări paraclinice

Radiografiile standard A-P, de profil şi oblice (3/4) pot releva semne importante ale degenerării discale: diminuarea spaţiului discal, modificări de aliniament vertebral sau existenţa subluxaţiilor ori a osteofitelor vertebrale. Aceste modificări trebuie întotdeauna corelate cu simptomatologia pacientului; deseori, aceste semne radiologice sunt modificări corespunzătoare cu vârsta pacientului şi nu sunt însoţite de manifestări clinice.

Examenul CT sau mielo-CT poate oferi date importante legate de structura osoasă, elemente compresive la nivelul foramenului, modificări ale aspectului sacului dural sau rădăcinilor[12]; toate acestea trebuie corelate cu aspectul clinic al radiculopatiei.

Examenul RMN oferă informaţii directe legate de compresiunile de la nivelul rădăcinilor sau sacului dural, fiind cea mai sensibilă metodă de evaluare a morfologiei conţinutului sacului dural şi relaţiei acestuia cu canalul vertebral[13] (fig. 3).

Electromiografia se utilizează pentru a confirma o radiculopatie sau pentru a elucida cauza simptomelor în cazul unui pacient cu semne atipice. Este utilă în diferenţierea dintre o compresiune radiculară şi o neuropatie periferică.

Tratament

Tratament neoperator (conservativ)

De obicei evoluţia naturală a radiculopatiei cervicale este favorabilă. Majoritatea pacienţilor prezintă o diminuare până la dispariţie a simptomelor, fără o intervenţie chirurgicală. Tratamentul conservativ este indicat în cazul pacienţilor ce prezintă un episod acut de radiculopatie unilaterală, fără semne de compresiune medulară sau deficite motorii.

Modalităţi:

1. Repausul la pat şi reducerea activităţilor fizice.
2. Imobilizarea cu guler cervical pentru câteva zile în scop antalgic şi antispastic.
3. Administrarea de analgetice, antiinflamatoare steroidiene şi nesteroidiene, miorelaxante, antidepresive, medicamente ce reduc durerea neuropată.
4. Kinetoterapia şi fizioterapia.
5. Infiltraţii epidurale sau radiculare cu steroizi.

Tratament chirurgical

Intervenţiile chirurgicale la nivelul coloanei cervicale reprezintă o adevărată provocare întrucât sunt asociate unei patologii diverse, unor semne neurologice combinate, necesită judecăţi terapeutice ce pot influenţa evoluţia, presupun strategii chirurgicale complexe şi există posibilitatea apariţiei unor complicaţii semnificative. Ca regulă generală, dacă hernia de disc este situată median sau paramedian şi se însoţeşte de osteofitoză vertebrală situată la partea anterioară a canalului vertebral, sunt indicate proceduri prin abord anterior. În cazul în care hernia este situată lateral („soft disc") se poate folosi o procedură prin abord posterior[14].

Scanned with OKEN Scanner

Procedurile anterioare nu pun probleme de ordin tehnic, însă se pot asocia cu o morbiditate mai mare decât procedurile posterioare. În cazul în care există o mobilitate segmentară crescută sau o instabilitate, sunt indicate abordurile anterioare care realizează o fixare a segmentului respectiv graţie artrodezei intervertebrale şi osteosintezei cu plăci metalice înşurubate.

Indicaţii ale tratamentului chirurgical[15]:

a. Dureri radiculare accentuate sau prezenţa deficitelor motorii.

b. Mielopatie cervicală prin fragment discal central.

c. Radiculopatie ce nu răspunde unui tratament conservativ timp de 3-6 săptămâni.

Opţiuni chirurgicale:

I. *Tehnici prin abord posterior:*

1. Laminoforaminotomia şi discectomia. Se indică în cazul pacienţilor cu o hernie de disc laterală asociată cu o stenoză foraminală, fără semne de mielopatie, ce nu răspunde tratamentului conservativ. Din punct de vedere al tehnicii chirurgicale este important ca rezecţia osoasă a faţetelor articulare să nu depăşească 50% din volumul acestora pentru a preveni o eventuală instabilitate[16,17] (fig. 4).

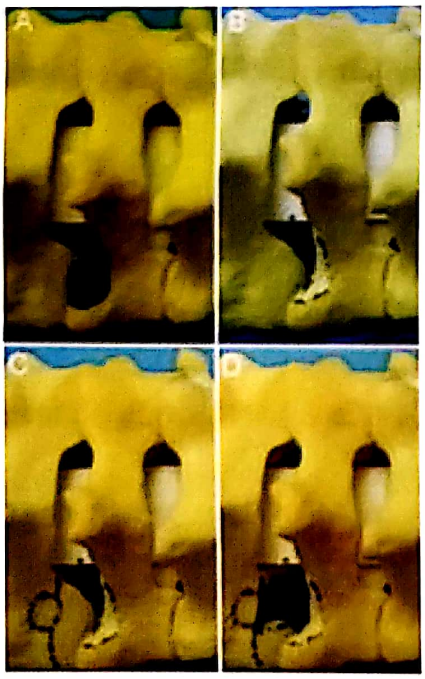

Fig. 4. Aspect schematic al laminoforaminotomiei posterioare.

2. Foraminotomia microendoscopică ce utilizează tehnici minim-invazive.

II. *Tehnici prin abord anterior:*

1. Discectomia – este indicată la pacienţii cu hernie de disc postero-laterală şi osteofitoză minimă. Abordul anterior clasic permite ablaţia totală a discului, concomitent cu ligamentul longitudinal posterior. În timp, se produce o autofuziune a vertebrelor segmentului respectiv (fig. 5). Complicaţiile posibile sunt legate de abord (leziuni traheale sau esofagiene, leziuni vasculare, pareze ale nervului recurent) sau de tehnică (fistule LCR, leziuni neurologice, hematoame, infecţii). Discectomia anterioară fără artrodeză se asociază destul de frecvent cu dureri persistente ale coloanei cervicale şi ale regiunii interscapulare[18].

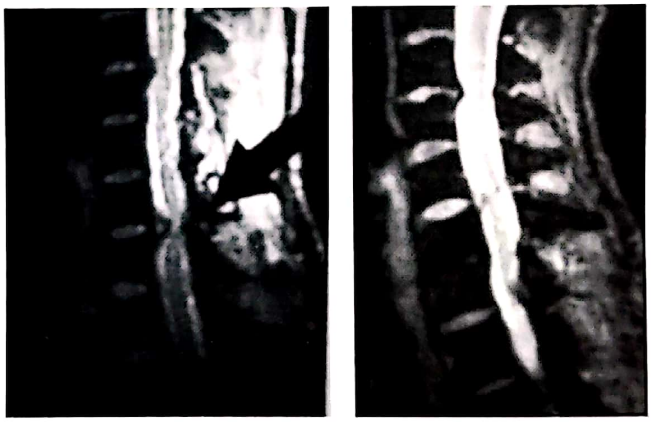

Fig. 5. Discectomie şi autofuziune la 1 an postoperator.

2. Discectomia anterioară şi artrodeza (fuziunea) cu grefon osos (ACDF – „Anterior Cervical Discectomy and Fusion"). Descrisă iniţial de Smith-Robinson şi Cloward, tehnica a fost considerată până de curând drept operaţia standard în hernia de disc cervicală. După ablaţia discului se realizează o artrodeză cu grefon osos plasat în compresiune la nivelul spaţiului intervertebral (fig. 6). Grefoanele osoase utlizate pentru artrodeză pot fi clasificate astfel:

– după sursă: autografoane, allografoane, xenografoane;

– după structură: corticale, corticospongioase, spongioase;

– după originea anatomică: din creasta iliacă, peroneu, coaste;

Scanned with OKEN Scanner

– după vascularizare: vascularizate, nevascularizate;

– după modalitatea de prezervare: proaspete, îngheţate, iradiate.

Grefonul osos ideal trebuie să posede rezistenţa osului cortical şi proprietăţile osteogene, osteoconductive şi osteoinductive ale osului spongios. Au fost descrise unele tentative de utilizare a unor substituenţi ososi (polimetilmetacrilat, corali, materiale ceramice ş.a.) ca material pentru artrodeză, însă rezultatele au fost incerte.

Complicaţii posibile:

– lezări ale nervului laringeu superior sau recurent ce determină voce răguşită sau bitonală;

– lezări ale rădăcinilor nervoase; cele mai sensibile sunt rădăcinile C5;

– complicaţii vasculare (arterele carotidă, vertebrală, tiroidiene);

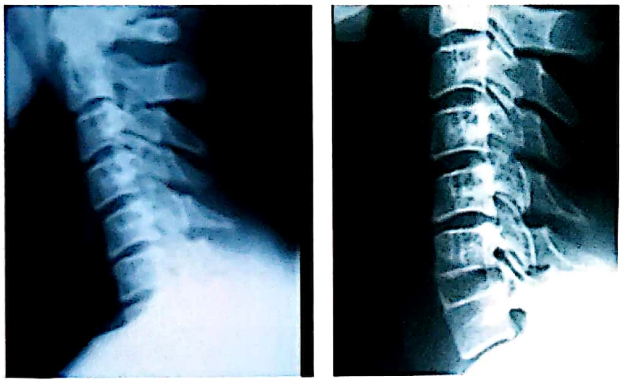

Fig. 6. ACDF la nivel C6-C7.

– leziuni esofagiene;

– legate de grefonul osos – dureri la locul de recoltare, hematom, pseudartroză.

Artrodeza poate fi realizată şi cu dispozitive intervertebrale din materiale sintetice tip, cage sau mesh, umplute cu os spongios autolog (fig. 7), polimetilmetacrilat, coral etc.

3. Discectomia anterioară, fuziunea şi fixarea cu placă. Utilizarea plăcilor anterioare înşurubate pentru fixarea segmentului (segmentelor) vertebral respectiv după realizarea artrodezei a dus, conform statisticilor, la scăderea frecvenţei pseudartrozelor şi a perioadei de imobilizare cervicală postoperatorie[19,20] (fig. 8). Există numeroase tipuri de plăci cervicale care conferă o fixare rigidă, semirigidă sau dinamică a segmentului vertebral. Studiile clinice efectuate nu au arătat diferenţe semnificative între rezultatele obţinute după fixări cu diferite tipuri de plăci în cazul pacienţilor cu hernie de disc la un singur nivel[21].

În cadrul planning-ului preoperator chirurgul trebuie să decidă tipul de grefon necesar intervenţiei chirurgicale în funcţie de preferinţa pacientului, tipul de patologie, complianţa bolnavului şi factorii de risc pentru apariţia pseudartrozei. Investigaţiile paraclinice pot oferi informaţii preţioase legate de nivelul leziunii, gradul de extensie a compresiunii medulare/radiculare, prezenţa/absenţa cifozei, calitatea osului (gradul de osteoporoză), prezenţa instabilităţii sau spondilolistezisului.

4. Discectomia anterioară şi protezarea discală (artroplastia cervicală). Conceptul de artrodeză (blo-

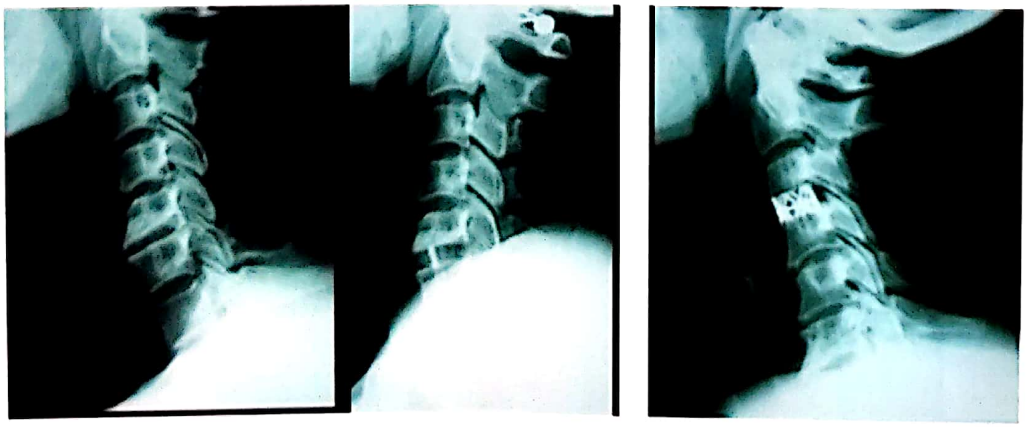

Fig. 7. Artrodeză C5-C6 cu cage; artrodeză C3-C4 cu mesh.

Scanned with OKEN Scanner

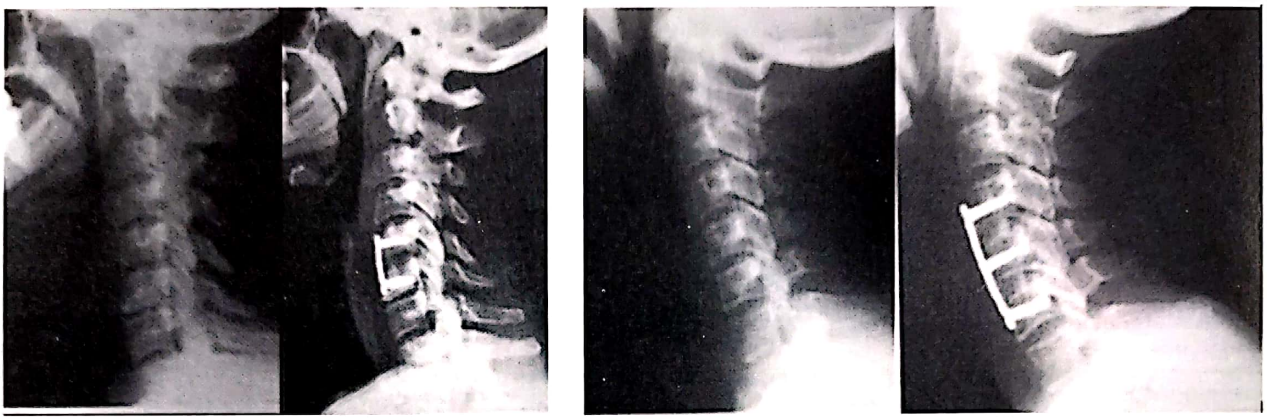

Fig. 8. ACDF şi fixare cu placă anterioară la unul şi două niveluri.

care a unei articulaţii) a fost utilizat cu succes în cazul patologiilor articulare severe până când artroplastia de şold şi de genunchi s-a impus ca standard terapeutic în cazul artrozelor avansate. Artrodeza articulaţiilor mari (şold, genunchi) determină pierderea funcţionalităţii articulaţiei respective. În schimb, în cazul coloanei, blocarea unui segment mobil este foarte bine tolerată. În această situaţie se pune firesc întrebarea: de ce este necesară artroplastia cervicală?

Numeroase observaţii şi studii clinice au demonstrat că, în urma realizării unei artrodeze cervicale la un nivel, se produce o accelerare a proceselor degenerative la nivelul discurilor adiacente, în special datorită unei alterări biomecanice ce produce o creştere a solicitărilor şi stresului[22]. În plus, nu trebuie uitat faptul că principalul scop al intervenţiei chirurgicale este cel de decompresiune şi nu cel de artrodezare. În această situaţie, utilizarea unei proteze discale care poate să menţină mobilitatea şi elasticitatea segmentului motor respectiv pare soluţia optimă.

Proteza discală trebuie să fie simplă şi sigură, uşor de implantat şi să permită mobilizarea imediată a coloanei cervicale (fig. 9). În prezent, discurile artificiale (protezele cervicale) sunt clasificate în funcţie de materialul din care sunt confecţionate, tipul de articulaţie realizat, design şi tipul de fixare utilizat. Astfel sunt proteze modulare (ce conţin componente ce pot fi schimbate) sau non-modulare; pot fi non-, uni- sau biarticulate; se pot prezenta cu componente metal-metal, metal-polimer, ceramic-polimer sau ceramic-ceramic; unele pot avea suplimentar un sistem de fixare în corpul vertebral.

Utilizarea artroplastiei cervicale în ultimii 10 ani a fost urmată de rezultate clinice excelente[23], însă este

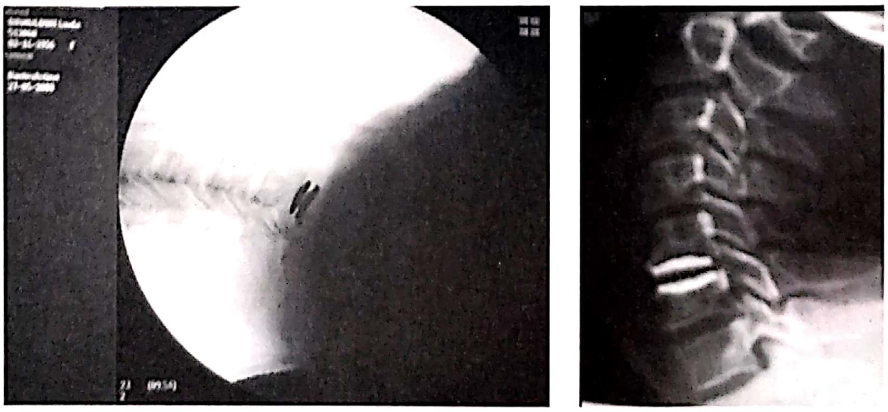

Fig. 9. Artroplastie cervicală: imagine intraoperatorie şi aspect Rx postoperator.

Scanned with OKEN Scanner

necesară continuarea studiilor randomizate multiple pentru a dovedi eficacitatea şi superioritatea acestei metode pe termen lung.

Concluzii:

– în prezent nu există un standard terapeutic sau o metodă chirurgicală standard pentru rezolvarea oricărui tip de patologie degenerativă cervicală;

– de obicei chirurgul utilizează tehnica operatorie cu care este familiarizat şi cu care a obţinut rezultate bune;

– în mod ideal chirurgul ar trebui să aleagă cea mai bună metodă în funcţie de particularităţile şi patologia pacientului.

MIELOPATIA CERVICALĂ (CSM – CERVICAL SPONDYLOTIC MYELOPATHY)

Mielopatia cervicală reprezintă o disfuncţie medulară ce se asociază modificărilor degenerative cervicale caracteristice vârstnicului. Manifestările specifice de compresiune medulară sunt de tip neuron motor central (hiperreflexie, tulburări de mers etc.) iar etiologia afecţiunii ia în calcul compresiunea mecanică directă asupra cordonului medular şi leziuni ischemice medulare determinate de compresiunea vaselor medulare.

De obicei, mielopatia cervicală apare la adultul cu vârsta de peste 55 de ani[24], însă prevalenţa exactă nu se cunoaşte întrucât sunt puţine date epidemiologice referitoare la această afecţiune. Deseori semnele şi simptomele bolii sunt atipice, fiind comune altor entităţi patologice (scleroza laterală amiotrofică, scleroza multiplă).

Fiziopatologie

Modificările ce apar la nivelul coloanei cervicale odată cu înaintarea în vârstă sunt cunoscute. Aceste modificări realizează spondiloza cervicală, însă majoritatea pacienţilor nu dezvoltă mielopatia, ceea ce demonstrează că aceste modificări degenerative spondilotice sunt de obicei bine tolerate. Studiile imagistice[25] au arătat că diametrul sagital cervical normal la nivel C3-C7 este de 17-18 mm, iar diametrul măduvei este de circa 10 mm. Există o „zonă sigură" de 7-8 mm în sens antero-posterior ce permite mobilizarea măduvei fără riscul unei compresiuni medulare. Alte studii[26] au arătat că un canal vertebral cu diametrul sub 12 mm reprezintă un factor de risc major în dezvoltarea mielopatiei la pacienţii spondilotici. De asemenea, s-a demonstrat că cei cu stenoză congenitală a canalului vertebral cervical şi cei cu osificare a ligamentului vertebral longitudinal posterior (OLLP) dezvoltă mult mai rapid mielopatie şi tolerează mai prost reducerea în dimensiuni a canalului vertebral. Unii autori[26] afirmă chiar că toţi pacienţii cu mielopatie cervicală prezintă un grad de stenoză congenitală.

Un element important în evaluarea gradului mielopatiei este reprezentat de raportul de ocupare a canalului vertebral (suprafaţa transversă a măduvei/suprafaţa transversă a canalului x 100). Studiile RMN au arătat că pacienţii cu mielopatie au un raport de ocupare a canalului semnificativ mai mare decât subiecţii sănătoşi, iar gradul de severitate a compresiunii medulare este direct proporţional cu simptomele neurologice. În realitate, mielopatia cervicală nu este un fenomen static ce poate fi evaluat doar în funcţie de diametrul sagital A-P sau gradul de ocupare a canalului vertebral. În patogenia mielopatiei sunt implicaţi factori dinamici şi aliniamentul spinal. Studiile biomecanice[27] au demonstrat că în flexie se produce compresiunea medulară la partea anterioară a canalului de către osteofite şi materialul discal. În extensie, cordonul medular se scurtează şi îşi măreşte diametrul, ligamentul galben se pliază şi reduce „spaţiul liber" astfel încât se produce o compresiune simultan anterior şi posterior. De aceea, traumatismele cervicale în extensie au cel mai mare risc de deteriorare neurologică.

Istoria naturală a bolii, cu toate că există numeroase raportări statistice, rămâne neclară. Ultimele raportări[28] arată totuşi că mielopatia cervicală netratată are o evoluţie cu perioade staţionare destul de lungi, întrerupte de episoade acute de deteriorări neurologice. Studiile referitoare la modul în care tratamentul chirurgical poate influenţa evoluţia pacienţilor

Scanned with OKEN Scanner

cu mielopatie au avut rezultate inconstante, însă toate au arătat că nu există diferenţe statistic semnificative între pacienţii operaţi şi cei neoperaţi după o perioadă de urmărire de 3 ani. Trebuie însă remarcat faptul că deteriorările neurologice în cazul pacienţilor cu mielopatie apar de regulă după 6-10 ani de evoluţie relativ staţionară. În prezent, pentru evaluarea gradului de severitate a mielopatiei sunt folosite scala Nurick (29) (tabelul II) şi scala JOA (Japanese Orthopaedic Association).

TABELUL II

Scala Nurick de gradare a disabilităţilor la mers în mielopatie

Grad	Descriere
0	Simptome radiculare, fără evidenţa leziunilor medulare
1	Semne de compresiune medulară, fără dificultate la mers
2	Uşoară dificultate la mers, poate desfăşura munca la serviciu
3	Dificultate la mers, nu poate desfăşura toată munca la serviciu sau acasă, nu are nevoie de ajutor la mers
4	Poate să meargă numai cu ajutor
5	Nu poate să meargă

Tablou clinic

În fazele inicipiente ale bolii, diagnosticul poate fi dificil de formulat deoarece simptomatologia este minimă. Pacientul poate acuza o cervicobrahialgie sau o oarecare dificultate în efectuarea mişcărilor fine ale membrelor superioare. Pentru confirmarea suspiciunii clinice sunt necesare şi obligatorii examinările funcţiilor motorii, senzitive şi reflexele osteotendinoase. Afectarea tip neuron motor central este caracteristică. Mâna mielopatică se caracterizează prin pierderea funcţionalităţii muşchilor intrinseci ai mâinii, imposibilitatea coordonării pentru mişcările fine şi pierderea sensibilităţii vibratorii[30]. Evaluarea reflexelor poate arăta o hiperreflexie tricipitală şi brahioradială concomitent cu o hiporeflexie bicipitală. Apar reflexe patologice (Hoffman, reflexul radial inversat) datorită pierderii funcţiei inhibitorii a neuronului motor central şi care sunt asociate termenului de spasticitate[31].

La nivelul membrelor inferioare sunt specifice reflexul Babinski, clonusul şi tulburările de mers. Acestea din urmă îmbracă un tablou clinic particular: mers nesigur, cu baza largă de sprijin, dificultăţi la mersul pe călcâie sau pe degete, pierderea echilibrului, diminuarea perimetrului de mers, test Romberg pozitiv. Tulburările sfincteriene tip retenţie sau incontinenţă apar în stadiile mai avansate ale bolii.

Au fost descrise mai multe sindroame lezionale medulare incomplete. Cel mai des întâlnit este sindromul centromedular, caracterizat prin deficit motor şi senzitiv mai accentuat la nivelul membrelor superioare. Pacientul tipic este un vârstnic cu spondiloză cervicală preexistentă care suferă un traumatism cervical prin hiperextensie în urma unei căderi accidentale de la acelaşi nivel. Deşi examinarea radiografică nu relevă existenţa unei leziuni traumatice osteoligamentare cervicale, deficitul motor este sever datorită mecanismului de hiperextensie cervicală şi compresiunii medulare acute survenite pe un canal vertebral stenozat. S-au mai descris sindromul Brown-Sequard, sindromul medular anterior şi, ca o particularitate, un sindrom mixt medular-radicular[32], care apare în cazul în care există o compresiune la nivel medular cervical distal şi se însoţeşte de radiculopatie în membrele superioare şi spasticitate în membrele inferioare.

Examene paraclinice

Radiografia standard efectuată în ortostatism oferă date importante: imaginea convenţională A-P poate arăta prezenţa unei scolioze sau artroză uncoapofizară. Radiografia de profil arată diminuarea spaţiilor discale, prezenţa osteofitelor, modificări de aliniament spinal (pierderea lordozei, spondilolistezis, subluxaţii). Totodată poate oferi date importante referitoare la osificarea ligamentului longitudinal posterior (OLLP) sau o eventuală stenoză congenitală a canalului spinal. Radiografiile dinamice în flexie şi extensie pot demonstra existenţa unei mobilităţi anormale la nivelul lezional spondilotic.

Examenul RMN trebuie efectuat la toţi pacienţii cu mielopatie care prezintă dureri axiale severe şi deficite neurologice progresive. El oferă date directe referitoare la nivelul şi localizarea compresiunii medulare (anterior, posterior sau combinat), modificări patologice intramedulare, permite evaluarea circumferenţială a structurilor ce înconjoară măduva (fig. 10).

Scanned with OKEN Scanner

Fig. 10. Aspect RMN caracteristic stenozei de canal vertebral cu mielopatie.

Examinarea mielo-CT reprezintă, în opinia multor autori, cel mai sensibil instrument de evaluare preoperatorie a pacientului cu mielopatie. El oferă informaţii despre stenoza canalului vertebral, hipertrofia apofizelor articulare, stenoza foraminală, distribuţia OLLP.

Tratamentul conservativ este indicat la pacienţii diagnosticaţi cu forme uşoare de mielopatie (asimptomatici sau prezentând uşoară hiperreflexie) sau la cei ce prezintă comorbidităţi severe ce contraindică o intervenţie chirurgicală[33]. Metodele folosite sunt imobilizările cervicale de scurtă durată alternând cu kinetoterapie, medicaţie antiinflamatoare nesteroidiană.

Tratament

Tratament chirurgical

Întrucât evoluţia naturală a bolii este spre agravare, tratamentul chirurgical al acestor bolnavi reprezintă opţiunea logică, luând în considerare severitatea deteriorării neurologice, durerile şi gradul de compresiune medulară relevat de studiile imagistice.

Indicaţii:

– pacienţi cu simptome medii/severe: modificări ale mersului, tulburări sfincteriene, disfuncţii severe ale funcţionalităţii mâinii, în special dacă acestea au un impact semnificativ asupra capacităţii de muncă şi calităţii vieţii;

– cei ce prezintă deteriorări neurologice rapid progresive;

– bolnavi cu cervicobrahialgii severe, ce nu pot fi controlate cu metode conservative;

– pacienţi cu simptome moderate însă cu evidenţa imagistică a unei stenoze vertebrale severe.

Opţiuni chirurgicale:

Ca regulă generală, dacă pacientul prezintă cifoză cervicală este indicat abordul anterior, iar în cazul menţinerii lordozei se indică abordul posterior (fig. 11).

I. *Abordul anterior* este indicat în cazul în care există o patologie compresivă la partea anterioară a canalului vertebral. În afară de decompresiunea directă abordul permite refacerea lordozei fiziologice în cazul pacienţilor ce prezintă preoperator modifi-

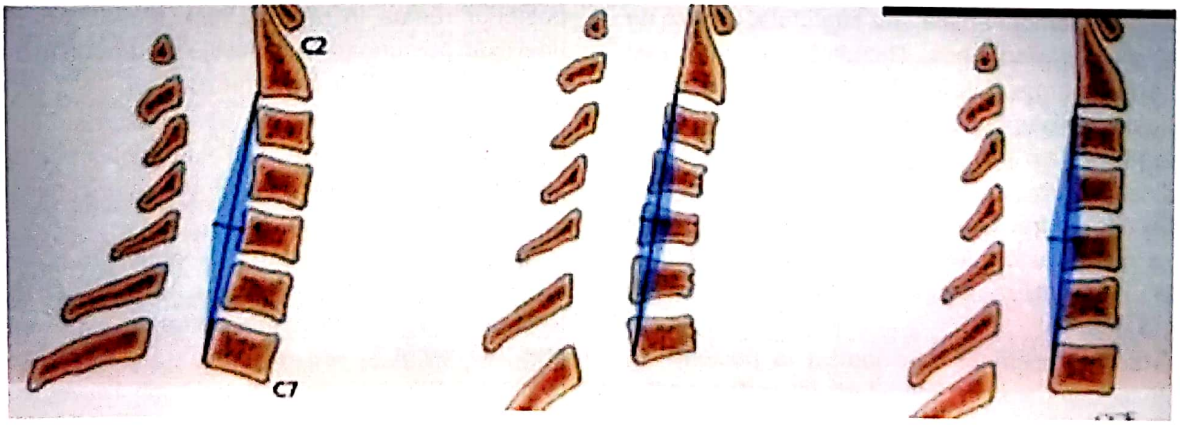

Fig. 11. Indicaţii ale abordului chirurgical în funcţie de curbură.

carea evidentă a curburii cervicale. Opţiunile chirurgicale cuprind:

– discectomia la unul sau mai multe niveluri urmată de artrodeză;

– corpectomia parţială, subtotală la unul sau mai multe niveluri urmată de artrodeză, cu sau fără utilizarea fixării cu placă înşurubată (fig. 12).

multe niveluri, OLLP. În principiu, abordul posterior se contraindică în cazul pacienţilor ce prezintă cifoză cervicală, datorită deteriorărilor neurologice frecvente apărute postlaminectomie. Tehnicile utilizate sunt laminectomia şi laminoplastia. Iniţial, laminectomia pe unul sau mai multe niveluri a reprezentat metoda standard, însă studiile efectuate au demonstrat că post-

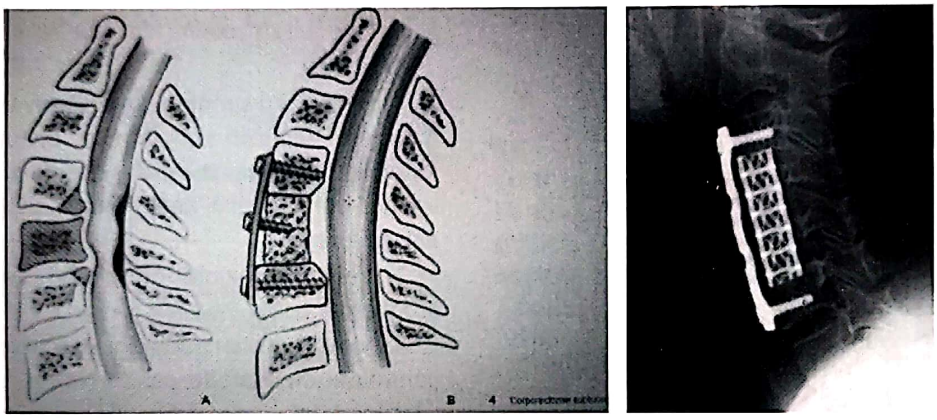

Fig. 12. Reprezentare schematică a corpectomiei şi artrodezei anterioare. Imagine Rx după corpectomie pe două niveluri, artrodeză cu mesh şi fixare cu placă.

Dacă patologia compresivă este localizată la nivelul unui singur spaţiu intervertebral, se indică discectomia anterioară şi artrodeza cu grefon osos, cage sau alt dispozitiv tip spacer intervertebral. Majoritatea autorilor au arătat că riscul de apariţie a pseudartrozei creşte odată cu numărul de niveluri artrodezate simultan, fiind maxim la cei cu mai mult de trei niveluri[31]. În cazul în care patologia compresivă este extinsă proximal sau distal de spaţiul discal se poate realiza corpectomia parţială sau subtotală, urmată de artrodeza cu grefon osos. Rezultate bune au fost obţinute şi în urma utilizării factorilor de creştere şi proteinelor morfogenetice osoase (BMP – „bone morphogenetic protein") în scopul augmentării procesului de osificare. Utilizarea plăcilor metalice înşurubate a dus la scăderea frecvenţei pseudartrozelor, în special în cazul în care au fost realizate artrodeze etajate multiple sau a fost utilizat un grefon unic pe mai mult de două niveluri.

II. *Abordul posterior* este indicat la pacienţii ce prezintă o compresiune medulară la partea posterioară a canalului vertebral, la cei cu stenoză difuză idiopatică a canalului vertebral, spondiloză la mai operator pacienţii dezvoltau cifoză cervicală şi creşterea mobilităţii segmentare, cu deteriorări neurologice secundare. În prezent tehnica este folosită doar în cazul necesităţii decompresiunii unui singur nivel vertebral la pacienţii cu aliniament sagital normal. Completarea laminectomiei cu o artrodeză elimină teoretic dezavantajele laminectomiei; artrodeza se poate realiza cu grefoane osoase corticospongioase sau spongioase aplicate la nivelul arcului vertebral posterior rămas în urma laminectomiei. Adăugarea unei fixări posterioare cu plăci/tije şi şuruburi în masele laterale creşte eficacitatea artrodezei.

Laminoplastia urmăreşte mărirea diametrului canalului vertebral, cu prezervarea elementelor posterioare care sunt folosite drept ancore pentru reinserţiile musculare (fig. 13).

Au fost descrise numeroase tehnici, în special de către autorii japonezi (în Japonia frecvenţa OLLP cervical şi a stenozei de canal vertebral este mult mai crescută decât în alte regiuni ale globului). Complicaţiile asociate metodei sunt mai puţin frecvente decât cele ce pot apărea după abordul anterior, însă 50% din pacienţii operaţi acuză dureri cervicale postoperator[34].

Scanned with OKEN Scanner

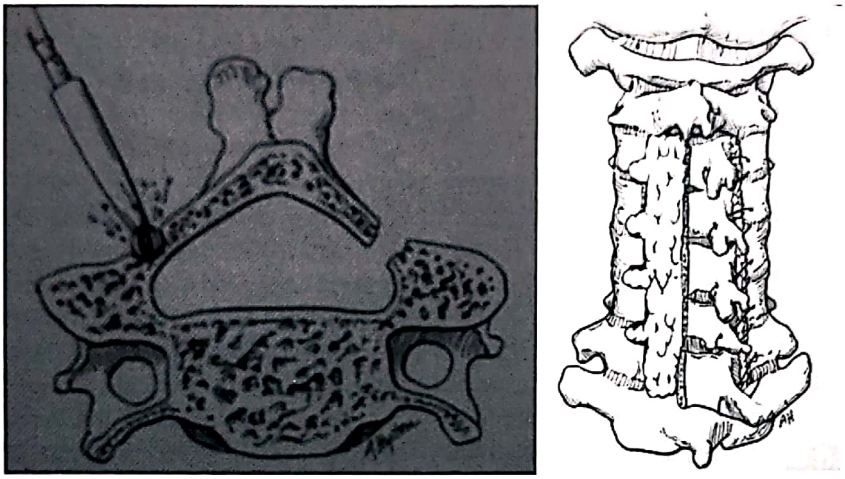

Fig. 13. Reprezentare schematică a laminoplastiei.

III. *Abordul combinat anterior – posterior* (circumferenţial) este indicat la pacienţii cu compresiuni pe mai multe niveluri şi care prezintă cifoză cervicală. Abordul anterior realizează decompresiunea şi refacerea curburii, pe când cel posterior (fixarea metalică) măreşte stabilitatea şi reduce complicaţiile legate de dislocarea grefonului osos.

SPONDILOZA TORACALĂ

Termenul de spondiloză cuprinde leziuni degenerative ale discului intervertebral asociate cu osteofitoză vertebrală, afectări ligamentare, leziuni ale apofizelor articulare şi, uneori, apariţia complicaţiilor neurologice.

Degenerarea discală şi implicit hernia de disc la nivelul coloanei vertebrale toracale sunt entităţi mai puţin frecvente decât hernia de disc lombară şi sunt mai dificil de diagnosticat datorită simptomatologiei diferite în funcţie de localizarea discului herniat. De exemplu, o hernie de disc laterală va determina simptomatologie radiculară, pe când o hernie centrală va fi însoţită de semne mielopatice şi sindrom de compresiune medulară. Din punct de vedere epidemiologic, afecţiunea apare mai frecvent în decada a cincea de vârstă, cu o uşoară predominanţă a sexului masculin (raportul bărbaţi/femei este de 1,5/1); cazurile simptomatice sunt mult mai rare (1 caz/milion/an) decât frecvenţa protruziei discale toracale asimptomatice.

Fiziopatologie

Aspectele fiziopatologice ale degenerării discale toracale sunt similare celor ce apar la nivelul coloanei lombare sau cervicale. Elementele particulare sunt legate de topografia şi biomecanica acestei regiuni. Coloana vertebrală toracală înaltă (T1-T9) prezintă mobilitate redusă datorită prezenţei cutiei toracice şi apofizelor articulare orientate în plan coronal, pe când cea toracală joasă (T10-T12) prezintă o mobilitate mai accentuată datorită faptului că ultimele trei coaste nu se mai fixează anterior la nivelul sternului iar apofizele articulare îşi modifică orientarea către planul sagital, specific celor lombare. În acest fel se explică raritatea herniilor discale simptomatice la nivelul coloanei toracale înalte, comparativ cu cele de la nivelul coloanei toracale joase. De altfel, 75% din herniile simptomatice apar sub nivelul T8.

Evaluare clinică

Semnele şi simptomele clinice variază mult în funcţie de localizare, mărimea leziunii, durata compresiunii şi dimensiunile canalului vertebral. De obicei,

Scanned with OKEN Scanner

simptomatologia este lent progresivă şi poate îmbrăca două aspecte:

1. Radiculopatia toracală este cauzată de hernia discală laterală. Pacientul acuză dureri intercostale violente într-un dermatom specific, rareori cu aspect bilateral. Se poate însoţi de parestezii şi cauzalgii, putând duce la confuzii cu durerea herpetică. Deseori durerea vertebrală reprezintă primul simptom al afecţiunii.

2. Mielopatia toracală este cauzată de hernia discală situată central, ce determină compresiunea sacului dural şi implicit a măduvei. Pacientul prezintă simptome cu debut insidios şi progresiv, ce pot evolua de la simple parestezii la nivel toracal şi în membrele inferioare, până la tulburări ale mersului, spasticitate, disfuncţii vezicale sau ale funcţiei sexuale. Examenul clinic relevă accentuarea reflexelor osteotendinoase în membrele inferioare, hipoestezie cutanată cu 1-2 segmente sub nivelul lezional, semne piramidale bilateral.

Diagnosticul diferenţial trebuie făcut cu alte patologii ce pot determina mielopatia toracală: leziuni compresive de tip tumori medulare, tumori subdurale extramedulare, neurofibromatoza, siringomielia, leziuni neurologice tip scleroză multiplă.

Examene paraclinice

Diagnosticul de certitudine poate fi obţinut prin examen RMN sau mielo-CT. Sunt caracteristice aspectul calcificat al herniei de disc dar şi prezenţa osteofitelor la partea anterioară a canalului vertebral.

Tratament

Pacienţii cu o hernie de disc simptomatică, în special dacă prezintă semne de compresiune medulară, beneficiază de tratament chirurgical. În cazul unei hernii laterale abordul folosit este cel postero-lateral (costotransversectomia). Dacă hernia de disc este localizată central se indică abordul antero-lateral, de preferat printr-o metodă minim-invazivă toracoscopică.

OSIFICAREA LIGAMENTULUI LONGITUDINAL POSTERIOR (OLLP)

OLLP reprezintă o cauză frecventă de mielopatie cervicală[35]. La debut afecţiunea se prezintă ca o hipertrofie a LLP, cu centre de osificare diseminate de-a lungul ligamentului. În timp, aceste puncte de osificare îşi măresc dimensiunile şi se unesc, dând aspectul caracteristic de osificare[36].

Afecţiunea este mai frecventă la populaţia masculină din Japonia (aproximativ 2,2% din pacienţii ce nu prezintă încă semne de mielopatie, însă cu semne radiologice); se pare că factorul genetic deţine un rol important (s-a demonstrat existenţa unui locus specific pentru OLLP lângă site-ul antigenei leucocitare umane HLA de pe cromozomul 6p)[37].

Lezarea elementelor nervoase se produce prin compresiune mecanică directă la partea anterioară (tracturile motorii spinotalamice) şi antero-laterală (corticospinale) sau prin leziuni de ischemie la nivelul tracturilor postero-laterale. Leziunile pot evolua de la edem până la procese de demielinizare şi atrofie medulară.

OLLP se poate clasifica din punct de vedere al momentului apariţiei în forma precoce (frecvent în decada a 4-a de vârstă) şi în forma clasică, cu patru tipuri: segmentară (localizată în porţiunea posterioară a corpurilor vertebrale), continuă (traversează spaţiul discal), mixtă şi alte tipuri[38] (fig. 14).

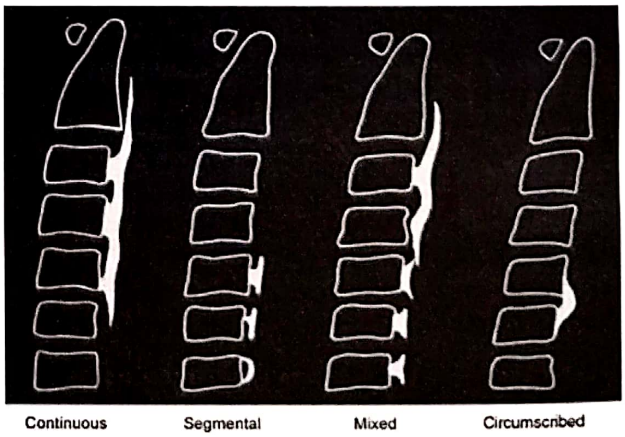

Fig. 14. Tipuri principale ale OLLP.

Scanned with OKEN Scanner

Aspecte clinice

Pacienţii cu OLLP precoce devin simptomatici progresiv, sub forma unei radiculopatii sau mielopatii, cu dificultăţi în desfăşurarea activităţilor zilnice. Deseori, un traumatism vertebral minor poate determina o deteriorare neurologică acută, îndeosebi la cei cu OLLP severă[39]. Pacienţii prezintă frecvent comorbidităţi de tip diabet zaharat, hipoparatiroidism, displazii spondiloepifizare, distrofii musculare.

Investigaţii paraclinice

Radiografia de profil permite măsurarea dimensiunii A-P a canalului vertebral, care în mod fiziologic este de 17 mm în regiunea C3-C7. În cazul existenţei stenozei de canal vertebral dimensiunea este mai mică de 10 mm, iar în stenoza relativă ea este de 10-13 mm. Extinderea OLLP se calculează ca raport între dimensiunea zonei osificate şi cea a canalului vertebral. În cazul în care procentul este mai mare de 40% riscul de apariţie a mielopatiei creşte[36]. Examenul RMN relevă compresiunea exercitată de către OLLP la nivelul sacului dural, al măduvei şi rădăcinilor (fig. 15).

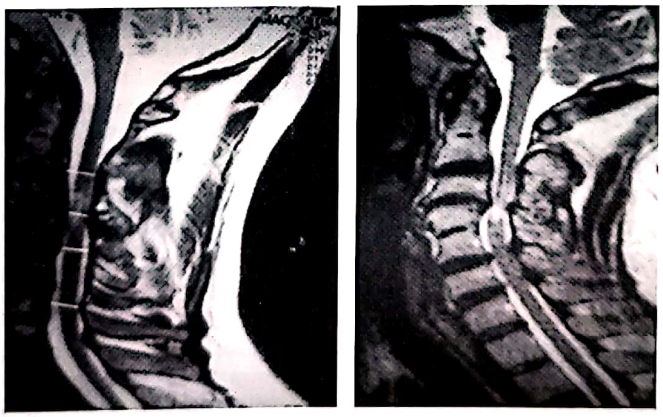

Fig. 15. Imagini RMN caracteristice mielopatiei cervicale prin OLLP.

În cazul pacienţilor ce urmează a beneficia de o intervenţie chirurgicală de corpectomie pe mai multe niveluri este utilă efectuarea unei investigaţii angio-RMN pentru a studia traiectele arterelor vertebrale. Tomografia computerizată este utilă în evidenţierea centrelor de osificare (în formele incipiente) şi modificărilor degenerative la nivelurile adiacente în cazul pacienţilor ce au suferit o intervenţie chirurgicală decompresivă. De asemenea, mielo-CT poate confirma dacă operaţia decompresivă a fost eficientă sau dacă este necesară o nouă intervenţie. Examenul CT poate detecta şi semnele specifice unei penetrări durale a masei osteofitice şi permite evaluarea procesului de fuziune postoperator, putându-se detecta o eventuală pseudartroză.

Tratament

Tratamentul conservativ constă în administrarea medicaţiei antiinflamatorii steroidiene sau nesteroidiene şi injecţii epidurale cu steroizi. Nu este indicată imobilizarea în guler cervical.

Tratament chirurgical

Indicaţii:

1. Pacienţi cu OLLP în vârstă de până la 65 de ani, ce prezintă mielopatie progresivă, evidenţa RMN a edemului medular şi nu au contraindicaţii medicale.

2. Pacienţi sub 65 de ani, cu explorare completă ce relevă OLLP însă fără semne clinice de mielopatie; aceştia pot beneficia de tratament chirurgical „profilactic" care, în urma decompresiunii, evită agravări neurologice posibile după traumatisme minore.

Scanned with OKEN Scanner

Bolnavii în vârstă de peste 70 de ani cu mielopatie severă şi comorbidităţi importante prezintă un risc operator crescut[40].

În cazul pacienţilor chirurgicali trebuie respectat un protocol strict de anestezie şi este utilă monitorizarea intraoperatorie a potenţialelor evocate somatosenzoriale şi motorii[41].

Există mai multe opţiuni terapeutice chirurgicale în funcţie de tipul osificării, aspectul curburii coloanei cervicale, simptomatologie sau prezenţa factorilor de risc.

Abordul anterior permite un acces direct asupra osificării şi constă, după caz, în discectomie la unul sau mai multe niveluri urmată de artrodeză, cu sau fără fixare cu placă anterioară înşurubată. Aceste proceduri permit o decompresiune eficientă a sacului dural şi pot fi utilizate indiferent de curbura cervicală, însă sunt indicate cu predilecţie în cazul prezenţei cifozei cervicale. Cele mai severe complicaţii ce pot să apară în special după corpectomii pe mai multe niveluri sunt cele neurologice: 2-10% din pacienţi pot prezenta deteriorări neurologice ce pot merge până la tetraplegie[42].

Abordul posterior realizează o decompresiune indirectă a conţinutului sacului dural şi este indicat la pacienţii cu stenoză a canalului vertebral pe mai mult de trei niveluri şi care menţin o lordoză rezonabilă a coloanei cervicale. Se pot utiliza tehnici de laminoplastie sau de laminectomie urmate sau nu de artrodeză posterioară.

În cazul pacienţilor cu OLLP şi modificări artrozice posterioare importante ce determină o compresiune medulară atât la partea anterioară, cât şi la partea posterioară a canalului vertebral este indicat *abordul combinat anterior-posterior* (circumferenţial) în vederea decompresiunii complete a sacului dural.

BIBLIOGRAFIE

1. Saunders RL, Benzel EC, Bohlaman H – Cervical spondylosis. In: Benzel EC (ed): Spine Surgery, Techniques, complications avoidance, and management, Elsevier. 2005;52:633-642
2. Kessler JT – Congenital narrowing of the cervical spinal canal. J Neurol Neurosurg Psychiatry. 1975;38:1218
3. Ghanayem AJ, Leventhal M, Bohlman HH – Osteoarthrosis of the atlanto-axial joints. J Bone Joint Surg. 1996;78-A(9): 1300-1307
4. Batzdorff U, Batzdorff A – Analysis of cervical spine curvature in patients with cervical spondylosis. Neurosurgery. 1988;22:827
5. Miyazaki K, Tada K, Matsuda Y – Posterior extensive simultaneous multisegment decompression with posterolateral fusion for cervical myelopathy with cervical instability and kyphotic and/or S-shaped deformities. Spine. 1989;14:1160
6. Fernyhough J, White J, LaRocca H – Fusion rates in multilevel cervical spondylosis comparing allograft fibula with autograft fibula in 126 patients. Spine. 1991;16:562
7. Zdeblick TA, Bohlman HH – Cervical kyphosis and myelopathy: treatment by anterior corpectomy and strut-grafting. J Bone Joint Surg. 1989;71A:170
8. Eyre DR, Muir H – Type I and II collagens in intervertebral discs. Interchanging radial distributions in annulus fibrosis. Biochem J. 1976;157:267-270
9. Urban JPG, McMullin JF – Swelling pressure of the lumbar intervertebral discs: influence of age, spinal level, composition, and degeneration. Spine. 1988;13:179-187
10. Brown MD – The pathophisiology of disc disease. Orthop Clin N Am. 1971;2:359-370
11. Dwyer A, April C, Bogduk N – Cervical zygapophiseal joint pain patterns. A study in normal volunteers. Spine. 1990;15:453-457
12. Karmaze MG, Gado MH, Sartor KG – Comparison of MR and CT myelography in imaging the cervical and thoracic spine. (AJR) Am J Roentgenol. 1988;150(2):397-403
13. Van de Kleft E, van Vyve M – Diagnostic imaging algorithm for cervical soft disc herniation. Acta Chir Belg. 1995;95(3):152-156
14. Henderson CM, Hennessy RG, Shuey HM – Posterolateral foraminotomy as an exclusive operative technique for cervical radiculopathy: a review of 846 consecutively operated cases. Neurosurgery. 1983;13:504
15. Saunders RL, Raynor RB – Cervical discectomy. In: Benzel EC (ed): Spine Surgery. Techniques, complications avoidance, and management. Elsevier. 2005;47:573-581
16. Rodrigues MA, Hanel RA, Prevedello DM – Posterior approach for soft cervical disc herniation: a neglected technique? Surg Neurol. 2001;55(11):17-22
17. Zdeblick TA, Zov D, Warden KE – Cervical stability after foraminotomy. A biomechanical in vitro analysis. J Bone Joint Surg Am. 1992;74(1):22-27
18. Hadley MN, Sontag VKM – Cervical disc herniation. The anterior approach to symptomatic interspace pathology. Neurosurg Clin N Am. 1993;4:45-452
19. Seifert V, Stolke D – Multisegmental cervical spondylosis treatment by spondylectomy, microsurgical decompression, and osteosynthesis. Neurosurgery. 1991;29:498-503
20. Tippets H, Apfelbaum R – Anterior cervical fusion with the Caspar instrumentation system. Neurosurgery. 1988;22:1008-1013
21. Phillips FM, Carlson G, Emery SE – Anterior cervical pseudarthrosis. Natural history and treatment. Spine. 1997;22:1585-1589
22. Cherubino P, Benazzo F, Borromeo U – Degenerative arthritis of adjacent facet joints following anterior cervical spinal fusion: clinico-radiological and statistical correlations. It J Orthop Traum. 1990;16:533-543

Scanned with OKEN Scanner

Scanned with OKEN Scanner

Motto: *„Experienţa este numele pe care orice om îl dă propriilor greşeli”.*

OSCAR WILDE, scriitor (1854-1900)

PATOLOGIA DEGENERATIVĂ LOMBARĂ

*Prof. dr. **Nicolai IANOVICI**, *Dr. **Florin Mircea GRĂMADĂ**, **Prof. dr. **Alexandru Vlad CIUREA**

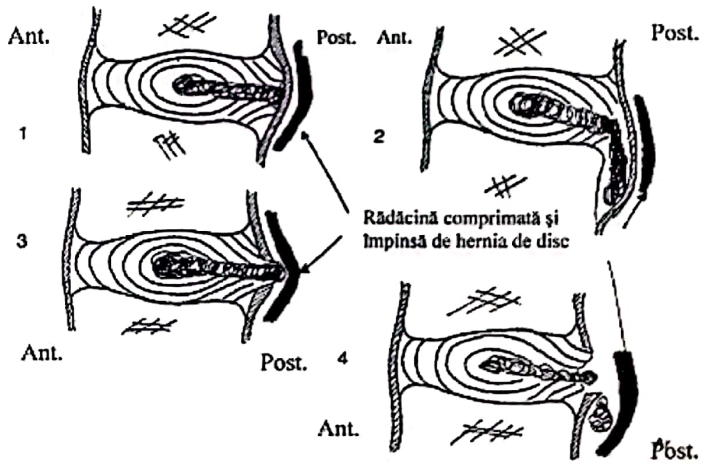

1: hernie de disc în stadiul de discopatie moale şi protruzionată
2: migrare subligamentară
3: hernie de disc pe cale de excludere (ruptura L.V.C.Post.)
4: hernie de disc exclusă în totalitate şi migrată în jos

* Clinica I Neurochirurgie, Spitalul Clinic de Urgenţă „Prof. Dr. N. Oblu" Iaşi,
Str. Ateneului nr. 2, Cod 700309
e-mail: anca.ianovici@yahoo.com, floringramada@yahoo.com

**Clinica I Neurochirurgie, Spitalul Clinic de Urgenţă „Bagdasar-Arseni" Bucureşti,
Şos. Berceni nr. 10-12, Sector 4, Cod 041902
e-mail: rsn@bagdasar-arseni.ro

Scanned with OKEN Scanner

PATOLOGIA DEGENERATIVĂ LOMBARĂ

Prof. dr. **Nicolai IANOVICI,** Dr. **Florin Mircea GRĂMADĂ,** Prof. dr. **Alexandru Vlad CIUREA**

Cea mai des întâlnită patologie degenerativă rahidiană ce determină un aviz terapeutic al neurochirurgului este reprezentată de:

- Hernia de disc
- Spondilolistezisul.
- Stenoza de canal rahidian

DEFINIȚII

Protruzia discală este proeminarea discului intervertebral în interiorul canalului rahidian fără ruptura inelului fibros.

Hernia de disc constituie ieşirea din spaţiul intervertebral a nucleului pulpos, integral sau parţial, printr-o ruptură a inelului fibros.

Spondilolistezisul este alunecarea sau luxaţia unui corp vertebral faţă de cel subiacent.

Stenoza spinală este o îngustare a canalului rahidian manifestată prin reducerea suprafeţei de secţiune a acestuia.

RAPEL ANATOMIC AL COLOANEI VERTEBRALE

Măduva spinării şi rădăcinile emergente au un rol foarte important în viaţa normală a omului. Ca urmare, acest complex beneficiază de un sistem osteoligamentar protector deosebit de rezistent la factori agresivi externi, numit coloană vertebrală.

Rahisul are rol de protecţie a elementelor neurale conţinute şi formează o axă de menţinere verticală a corpului uman. În acelaşi timp coloana trebuie să fie flexibilă în aşa măsură încât să poată fi efectuate mişcările trunchiului în toate axele. În situaţia în care prin degenerarea componentelor sale: os, articulaţii, ligamente sau disc intervertebral, se produce o compresiune, aceste elemente (iniţial protective pentru conţinutul meduloradicular) pot deveni factori agresivi cu producere de leziuni la nivelul ţesutului nervos[8].

Coloana vertebrală este axul anatomic de forţă pentru asigurarea susţinerii bipede a omului. Presiunile asupra rahisului sunt foarte mari, ajungând - în cazul ridicării unei greutăţi - la valori ale presiunii intradiscale de 10 ori greutatea ridicată. Structura de rezistenţă a rahisului se bazează pe 3 coloane de forţă, una anterioară şi două posterioare[29].

Coloana anterioară este formată din suprapunerea *corpilor vertebrali şi a discurilor intervertebrale* solidarizate de *ligamentele vertebrale comune*, *anterior* şi *posterior*. În structura corpului vertebral se remarcă existenţa unei trame spongioase cu trabecule orientate în direcţia liniilor de forţă care acţionează asupra coloanei vertebrale. Corticala corpului vertebral este densă şi acoperită de cartilaj. Solidarizarea corpilor vertebrali pe întreaga înălţime a rahisului se realizează atât anterior, cât şi posterior de câte un puternic ligament, numit ligamentul vertebral comun

anterior şi respectiv posterior. În sfârşit, coloana de rezistenţă anterioară a coloanei este completată de un element extrem de important pentru asigurarea în acelaşi timp atât a rezistenţei, cât şi flexibilităţii: discul intervertebral. Prin structura sa discul intervertebral conţine o zonă centrală - nucleul pulpos - format din mucopolizaharide şi din 90% apă şi o porţiune externă de rezistenţă - annulus fibrosus. Fibrele inelului fibros, prin întrepătrunderea cu cele ale ligamentului vertebral comun posterior, duc la creşterea rezistenţei acestei axe (fig. 1, fig. 2).

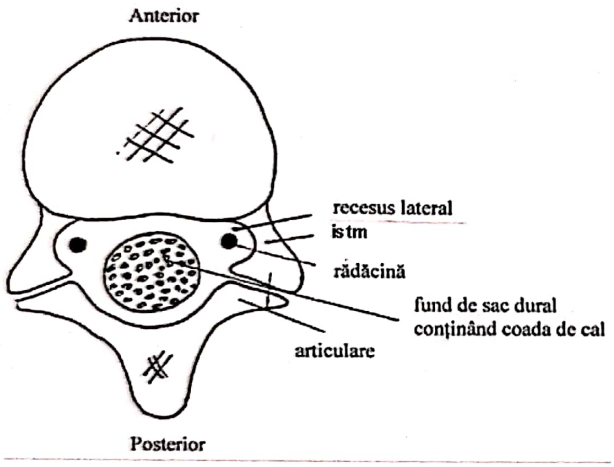

Fig. 1. Anatomia vertebrei[29].

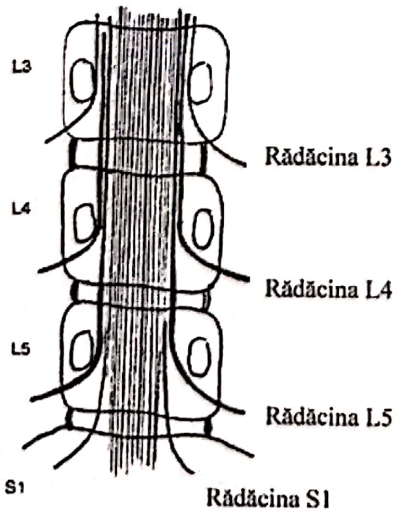

Fig. 2. Raporturi rădăcini lombare - discuri[29].

Coloanele posterioare sunt formate de suprapunerile *apofizelor articulare* de o parte şi de alta. Coloana apofizelor articulare este element de rezistenţă dar, în acelaşi timp, permite mobilitatea caracteristică rahisului. Zona de arc neural dintre inserţiile apofizei articulare superioare şi apofizei articulare inferioare se numeşte *istmul vertebral* sau pars interarticularis. În plan orizontal apofiza articulară de partea dreaptă este solidarizată cu cea de partea stângă de către *lame* la nivelul *spinoaselor*. Aceste ultime elemente osoase au rol mic în rezistenţa la presiuni verticale, fiind însă esenţiale pentru protecţia elementelor nervoase alături de ligamentele galbene, care sunt situate între marginea inferioară a unei lame şi cea superioară a lamei subiacente.

În cazul apariţiei unor modificări morfologice congenitale sau dobândite ale coloanei pot să determine compresiuni asupra elementelor mobile intrarahidiene: măduvă şi rădăcini nervoase, producându-se semne neurologice. Cel mai des, cu înaintarea în vârstă, leziunile degenerative, favorizate de o calitate deficitară a ţesutului conjunctiv, reprezintă principala cauză a compresiunilor meduloradiculare.

HERNIA DE DISC

Etiopatogenie

Primul moment al procesului de producere a herniei de disc îl reprezintă procesul fiziologic caracteristic înaintării în vârstă: degenerarea discului intervertebral, însoţită de deshidratare, care duce la diminuarea calităţilor elastice ale nucleului pulpos (la 40 de ani procentul de apă este de 60%, iar la 60 de ani de 20% faţă de situaţia la copil). Diminuarea înălţimii dintre corpii vertebrali, remarcată de la o explorare radiologică simplă, semnifică degenerarea concomitentă şi a cartilajelor, urmată uneori de hernii intraspongioase: pătrundere de material discal în corpul vertebral. Aceasta nu are manifestare clinică, dar are semnificaţie pentru existenţa unei degenerări discale. Ca urmare a transformării fibroase a discului intervertebral capacitatea acestuia de a suporta presiunea exercitată în mod normal este scăzută. Ca

Scanned with OKEN Scanner

urmare, o presiune suplimentară duce la posibilitatea ca elemente discale degenerate să se deplaseze fie anterior (fără manifestare clinică), fie posterior sau postero-lateral, cu producerea unei presiuni asupra ligamentului vertebral comun posterior şi, indirect, asupra măduvei sau rădăcinilor. Dacă presiunea este mai mare ligamentul se poate rupe şi fragmente de disc, sau acesta în totalitate, se vor găsi migrate în canalul rahidian numai în contact sau chiar comprimând elementele neurale (fig. 3).

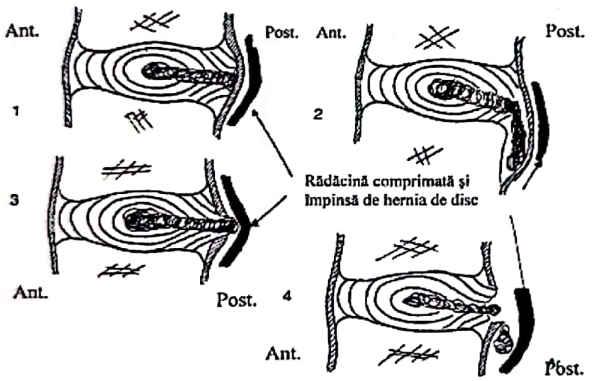

1: hernie de disc în stadiul de discopatie moale şi protruzionată
2: migrare subligamentară
3: hernie de disc pe cale de excludere (ruptura L.V.C.Post.)
4: hernie de disc exclusă în totalitate şi migrată în jos

Fig. 3. Stadiile de evoluţie ale unei hernii de disc[29].

Compresiunea asupra rădăcinilor se poate exercita în funcţie de cele 3 segmente anatomice care constituie canalul radicular, astfel rădăcinile pot fi comprimate în: segmentul canalar (în canalul rahidian), funicular (la nivelul recesului lateral delimitat de corpul vertebral anterior, de pedicului lateral şi articulaţiile interapofizare posterior) şi foraminal (în gaura de conjugare).

Un element suplimentar frecvent întâlnit în hernia de disc este reprezentat de apariţia degenerării osoase, care se manifestă prin existenţa osteofitelor - excrescenţe osoase - care pot exercita presiune asupra elementelor radiculomedulare.

Circumstanţele de apariţie a herniilor de disc prezentate mai sus sunt cumulate la persoanele de peste 40 de ani. Cu toate acestea, există cazuri prezentând astfel de leziuni la persoane de 20 de ani sau chiar (excepţional) la copii. În majoritatea situaţiilor, eforturile fizice (moderate şi repetitive sau unice, dar excesiv de mari) de ridicare a unor greutăţi, microtraumatismele repetate sau trepidaţiile (conducători auto) sunt elemente de anamneză frecvent întâlnite.

Este evident că datorită forţelor de mare presiune care se exercită la acest nivel localizarea lombară este predominantă, 90% din cazuri fiind la nivel L4-L5 şi L5-S1.

Clinică

Simptomul cel mai frecvent întâlnit (indiferent de nivelul localizării herniei de disc) este durerea, locală sau iradiată. În producerea acesteia un rol important îl are existenţa a două ramuri colaterale care ies din rădăcina posterioară: nervul sinuvertebral al lui Luschka, care se anastomozează cu nervul centrolateral, care inervează discul, şi nervul articular posterior, care asigură inervarea capsulei articulare. Aceste două ramuri sunt la originea durerii locale care însoţeşte fenomenul degenerării rahidiene[16].

Debutul suferinţei este cel mai adesea brutal, după un efort fizic disproporţionat de intens, cu durere fie la nivelul discului afectat, fie cu traiect radicular în cazul în care materialul discal comprimă rădăcina. De la început pot apărea elemente deficitare, cu scăderea sensibilităţii de tip radicular sau cu pareze izolate de tip motor, uneori ca fenomen unic. Rareori - în caz de expulzări masive de material discal cu compresiune importantă şi/sau multiradiculară - poate apărea sindromul de coadă de cal. În aceste cazuri există asocierea deficitului motor cu tulburări de sensibilitate şi/sau sfincteriene. Aceste simptome se pot manifesta supraacut după un traumatism vertebral[11].

O altă categorie de pacienţi este reprezentată de cei cu antecedente de dureri locale rahidiene de mai mulţi ani (lumbago acut cu sau fără cronicizare), episoade remise la repaus şi tratament conservator, şi care dezvoltă treptat fenomene radiculare.

La examenul obiectiv se descoperă un sindrom rahidian caracterizat prin dispariţia curburilor fiziologice, cu contractură dureroasă a musculaturii paravertebrale. Redoarea rahidiană se manifestă prin blocaj rahidian cu diminuarea mişcărilor de flexie, extensie şi lateralitate ale coloanei vertebrale.

Examenul neurologic a constituit pentru o lungă perioadă singura metodă de identificare a nivelului

Scanned with OKEN Scanner

afectat. Azi este un element important pentru decizia terapeutică deoarece, în cazul unei imagistici cu aspect dificil de interpretat (multiple imagini patologice), permite stabilirea nivelului responsabil pentru simptomatologie[9,10,11].

Hernia de disc lombară constituie localizarea cea mai frecventă a acestei patologii deoarece la nivel lombar se exercită cele mai mari presiuni. Mai rar există hernii localizate la nivelele superioare L1-L2 şi L2-L3. Cu toate acestea, explorarea imagistică actuală a relevat o statistică cu incidenţă superioară faţă de studiile clasice bazate exclusiv pe examinarea clinică. La aceste nivele, simptomatologia clinică este caracterizată de sindromul de con medular. Pentru cele localizate lombar inferior semnele caracteristice sunt cele ale comprimării în diverse grade ale rădăcinilor cozii de cal[23,24].

Tipul de durere radiculară ne poate permite obţinerea diagnosticului de nivel afectat doar pe baze clinice, în cele mai multe cazuri (în afara anomaliilor tranziţionale). Pentru hernia de disc L3-L4 (tot mai frecvent descoperită în ultimul timp graţie extinderii explorărilor paraclinice tip CT sau IMR), este vorba de lombocruralgie: iradierea durerii de la nivel lombar până la genunchi pe faţa anterioară a coapsei, cu hipoestezie la acest nivel, scăderea forţei flexiei coapsei pe abdomen (cvadriceps) şi diminuarea reflexului rotulian.

Hernia de disc L4-L5 se prezintă sub forma unei sciatalgii pe traiectul nervului L5: dureri care din fesă coboară pe faţa postero-externă a coapsei, faţa antero-externă a gambei, maleola externă până la haluce. Deficitul motor se manifestă prin diminuarea forţei ridicătorilor piciorului şi a degetului mare, cu dificultatea mersului pe călcâie.

Hernia de disc L5-S1 se manifestă prin dureri iradiate pe fesă, faţa posterioară a coapsei, tendonului lui Achile, călcâi, plantă până la degetele mici. Deficitul motor afectează tricepsul sural cu dificultatea mersului pe vârfuri. Reflexul achilian poate fi abolit.

Simptomatologia se poate completa prin existenţa unor zone de hipoestezie corespunzătoare teritoriului rădăcinilor afectate şi amiotrofii (fig. 4).

Există semne obiective care sunt deosebit de importante pentru diagnosticarea unei compresiuni radiculare prin hernie de disc:

Fig. 4. Topografia durerii în hernia de disc L5-S1 *(sus)* şi L4-L5 *(jos)*.

- semnul Laségue - se cercetează unghiul la care apare durere pe traiectul nervului prin ridicarea membrului inferior în extensie de către examinator la nivelul afectat; dacă este pozitiv şi controlateral este şi mai valoros;
- relevarea punctelor dureroase: presiunea exercitată asupra maselor musculare paravertebrale produce durere sciatică (semnul soneriei), iar presiunea asupra punctelor Valleix pe traiectul sciaticului (faţa posterioară a fesei, fosă poplitee, faţa posterioară, molet) determină apariţia durerii.

Herniile de disc lombare gigante sau cele cu repercusiuni asupra vascularizaţiei retrograde (artera Adamkiewicz) se pot manifesta clinic prin sindrom de coadă de cal, care, în forma completă, determină paraparezăplegie, hipoestezie-anestezie în membrele inferioare sau în şa, cu abolirea reflexelor osteoarticulare la membrele inferioare şi tulburări genito-sfincteriene diverse[20].

Examene paraclinice

Frecvenţa mare a pacienţilor care prezintă simptome clinice revelatoare pentru o posibilă hernie de

Scanned with OKEN Scanner

disc ne obligă să utilizăm o gamă variată de metode de explorare paraclinică care să confirme existenţa unei hernieri a materialului discal în canalul rahidian sau foramen, să ducă la concluzia că hernierea este cauza simptomatologiei, iar evoluţia este ireversibilă, necesitând o intervenţie neurochirurgicală. Astăzi, metodele imagistice permit obţinerea de informaţii excelente, oferind neurochirurgului certitudinea că actul operator se va adresa exact nivelului responsabil de simptomatologie. Costul investigaţiilor de fineţe este ridicat, reprezentând o barieră în realizarea lor pe scară largă la toţi pacienţii cu simptomatologie lombară/lombosciatică.

1. **Examenul radiologic simplu**, cu 3 imagini clasice: de faţă, profil şi trei sferturi, rămâne investigaţia uzuală, permiţând eliminarea altor cauze de tip tumoral sau infecţios, Uneori se observă anomalii morfologice tip sacralizare L5, lombalizare S1 sau spina bifida, care pot fi asociate unei hernii de disc şi au importanţă deosebită în privinţa tacticii operatorii. De asemenea, se descoperă deseori imagini tip pensare discală, osteofite, rigiditatea coloanei, scolioză, care însoţesc deseori hernia de disc (triada Barr). De reţinut: radiografia simplă nu ne arată în mod direct o hernie de disc.

2. **Examenul electric al rădăcinilor nervoase** are numai rol de examen de orientare care relevă, prin măsurarea vitezelor de conducere, existenţa lezării fibrelor nervoase - fenomen care apare la câteva zile după producerea compresiunii radiculare. Un rol important al acestei explorări se va manifesta în urmărirea postoperatorie a recuperării neurogene.

3. **Mielografia lombară** a reprezentat examenul de elecţie care timp de decenii a diagnosticat cu multă acurateţe hernia de disc. Deşi astăzi beneficiem de produse iodate hidrofile resorbabile cu efecte secundare neglijabile, această procedură este invazivă, cu riscuri (infecţios şi/sau de tip sindrom postpuncţional) pe care pacienţii nu le agreează. Ca urmare, această explorare va fi rezervată unor cazuri bine selecţionate, în care este necesară coroborarea mai multor aspecte imagistice. Introducerea substanţei de contrast intratecal combinată cu examenul CT (mielo-CT) permite vizualizarea perfectă a posibilelor conflicte discomielo/radiculare.

4. **Computer-tomografia** este un examen care relevă în cele mai multe din cazuri, cu certitudine, existenţa, mărimea şi localizarea herniei de disc, ca şi dimensiunile canalului rahidian şi ale foramenului. Este o examinare care poate fi efectuată şi în ambulatoriu pe scară largă[4].

5. Examenul **IRM** este explorarea de vârf care relevă cu certitudine existenţa herniei de disc şi comprimarea măduvei sau rădăcinilor. Realizarea secţiunilor în cele 3 planuri (axial, sagital şi coronal) constituie examenul cel mai fidel, dar limitat de

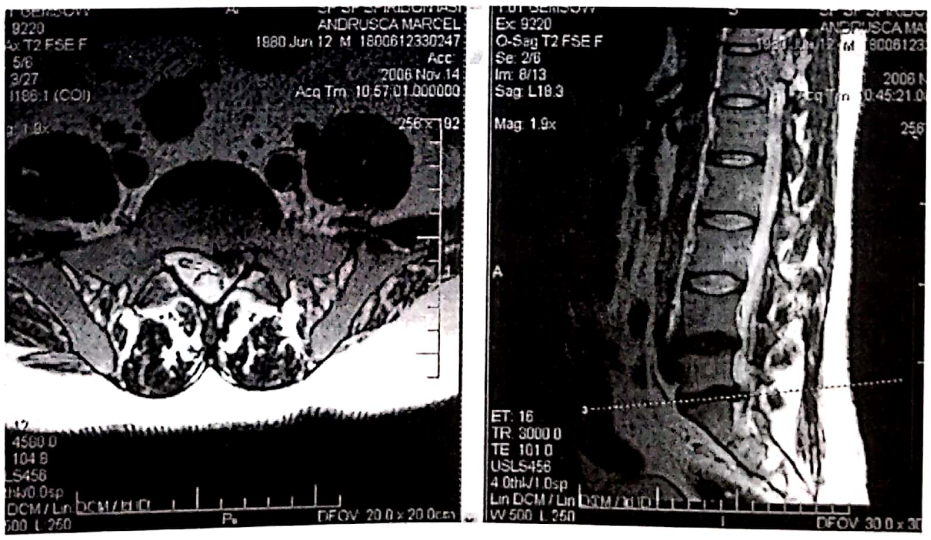

Fig. 5. Examen IRM: hernie de disc L5-S1 stânga.

costurile aparaturii. Examenul cu substanţă de contrast are indicţia de a se observa pentru a pune în evidenţă existenţa unei cicatrice compresive postoperator[5] (fig. 5).

6. **Discografia** o amintim doar ca examen istoric.

Tratament

Cu excepţia urgenţelor medicochirurgicale, hernia de disc beneficiază de un tratament conservator urmat sau nu de unul chirurgical. Într-un număr destul de mare de cazuri evoluţia herniei este autolimitantă şi pacientul se ameliorează fără intervenţie chirurgicală. Este necesară o cooperare între medici de diferite specialităţi în beneficiul pacientului, astfel încât, pe de o parte, să nu se prelungească o perioadă nejustificat de lungă o suferinţă care nu se va ameliora la tratament conservator (în cazul în care examenele paraclinice au relevat cu certitudine o hernie de disc), iar, pe de altă parte, nu trebuie să se intervină chirurgical prea devreme pentru o simptomatologie care ar putea fi vindecată doar de mijloace conservatoare de tratament[25].

Tratament conservator

Trebuie instituit pentru o perioadă de 2-3 săptămâni. Atitudinea unor colegi de a nu trimite pacienţii către neurochirurg în situaţia în care simptomatologia nu cedează după o perioadă rezonabilă de tratament poate determina un rezultat nefavorabil al intervenţiei chirurgicale (chiar perfect executate).

Repausul şi interzicerea eforturilor fizice sunt elemente decisive în ameliorarea simptomatologiei, alături de măsurile de corectare a staticii vicioase vertebrale. Tratamentul medicamentos se bazează pe antalgice şi antiinflamatorii nesteroidiene şi steroidiene (de evitat) care au rol important în diminuarea procesului de compresiune asupra elementelor meduloradiculare de către discul ieşit din poziţia sa fiziologică. Sedativele şi decontracturantele musculare completează schema de tratament medicamentos.

Dacă infiltraţiile cu anestezice sau corticoizi în masele musculare paravertebrale au rezultate incerte, practicarea rahianesteziei poate determina în unele cazuri - în special în formele hiperalgice - o posibilă diminuare a simptomatologiei.

Concomitent se poate apela la tratament specific balneofizioterapic, de preferat în mediu spitalicesc.

Toate aceste tehnici au şanse de a fi eficiente în faza în care discul este herniat uşor în canal şi în situaţiile în care exteriorizarea fragmentelor discale este minimă, fără o lezare a fibrele nervoase.

Tratament chirurgical

Se aplică în cazul eşecului tratamentului conservator în cazurile clasice sau ca tratament iniţial în caz de urgenţe medicochirurgicale. Precizăm că hernia de disc netratată nu duce la deces, dar se poate însoţi de sechele grave - deficite motorii sau genitosfincteriene în formele complicate[25,27,28].

Simptomatologia care obligă la o intervenţie chirurgicală de urgenţă pentru herniile de disc lombare este reprezentată de sindromul de coadă de cal, parezele şi paraliziile de rădăcini spinale şi formele hiperalgice. În toate aceste cazuri trebuie intervenit chirurgical cât mai rapid, durata recuperării postoperatorii depinzând în mod invers proporţional de perioada de compresiune severă preoperatorie.

Intervenţia operatorie are drept scop principal ablaţia materialului discal care comprimă elementele meduloradiculare. În acelaşi timp, se realizează golirea spaţiului discal pentru evitarea unei recidive. În mod clasic se consideră că spaţiul intervertebral golit se va transforma conjunctiv. În prezent beneficiem de o varietate mare de proteze discale care înlocuiesc discul natural pentru a asigura o mobilitate cvasinormală a coloanei vertebrale. Cu toate acestea, costurile ridicate ale acestor implanturi le fac încă prohibitive pentru utilizare pe scară largă.

Herniile de disc lombare beneficiază în majoritatea cazurilor de abord posterior. Intervenţia operatorie se realizează în mod ideal în poziţie genupectorală, care deschide la maxim spaţiul interlaminar. În funcţie de morfologia lamelor, grosimea ligamentelor galbene, îngustimea canalului spinal, localizarea, numărul şi mărimea fragmentelor discale herniate, calea de abord poate fi minimă[3] - interlamelară, cu intervenţie sub microscop, sau mai extinsă - rezecţie parţială inferioară de hemilamă, hemilaminectomie, rezecţie de articulară sau spinoasă până la laminectomie.

Scanned with OKEN Scanner

În cazul existenţei unor fragmente discale în foramen este nevoie şi de deschiderea acestuia pe o lungime variabilă. După ablaţia fragmentelor se goleşte şi discul cu pensa şi chiureta. În final se inspectează rădăcina, care trebuie să fie uşor de manipulat[6].

Astăzi tendinţa este de a se utiliza metode chirurgicale minim invazive, cum sunt endoscopia şi microdiscectomia, care permit efectuarea de incizii scurte, cu un timp de operaţie scurt şi confort sporit pentru pacient. De asemenea, complicaţiile sunt mult mai rare: 11% în microdiscectomia prin chirurgie „ciel ouvert" şi sub 1% prin endoscopie, în timp ce în laminectomie unii au afirmat cifre de până la 25%. Este însă necesar ca imagistica preoperatorie să demonstreze că hernia de disc poate fi accesibilă instrumentelor endoscopice sau microscopului[2].

Metodele minim invazive se pot efectua fie prin abord anterior, fie posterior[2].

Abordul anterior se poate realiza prin[3]:

– ***Laparoscopie:*** prima discectomie L5-S1 realizată de Obenchain în 1991; metoda necesită reperaj intraoperator al spaţiului; există posibilitatea producerii de complicaţii importante datorită tracţiunii pe vasele iliace (mai ales la nivelul L4-L5), ureter şi nervi presacraţi.

Abordul retroperitoneal este mai dificil, deoarece în mod normal acest spaţiu este virtual şi trebuie pus în evidenţă de chirurg. Abordarea discului se va face endoscopic sau convenţional dar cu microscopul.

Abordul posterior cuprinde o serie de tehnici care urmăresc să realizeze ***nucleotomia (discectomia) percutanată.*** Sub reperaj radiologic se pot introduce catetere prin care se extrage sau se lizează nucleul discal, astfel încât presiunea din spaţiul intradiscal să scadă, astfel dispărând compresiunea asupra rădăcinii. Nu poate fi aplicată la cazurile cu fragmente rupte, migrate (ligamentul vertebral comun posterior trebuie să fie intact) sau cu stenoză laterală. Dacă pentru ***chemonucleoliză*** complicaţiile sunt mari, ***discectomia percutanată cu laser*** are peste 50% succese; se pare că această metodă poate fi utilizată şi pentru realizarea foraminoplastiei cu laser în stenoze de reces lateral. ***Discectomia endoscopică*** permite chirurgului să vizualizeze elementele anatomice prin introducerea succesivă prin spaţiul interlamar a cateterului, canulei şi a dilatatoarelor. În sfârşit, amintim ***terapia electrotermică intradiscală,*** care realizează, prin cateterul introdus intradiscal, coagularea şi diminuarea de volum a elementelor conjunctive discale[12,19,21].

Dacă în deceniile trecute eşecurile acestei chirurgii se datorau în mare măsură explorării limitate (numai examen clinic, examen radiologic simplu şi examen electric), cu posibilitatea de a „rata" herniile multiple sau fragmente discale situate „atipic", astăzi tehnica operatorie modernă, cu deschidere ţintită pe leziune, evită aceste situaţii, graţie unei explorări paraclinice complete. Eşecul în hernia de disc lombară operată ţine mult şi de factori legaţi de pacient: prezentare tardivă la medic sau lipsa reeducării postoperatorii (repaus 2-3 luni şi ulterior gimnastică medicală).

Toate statisticile arată că succesul în chirurgia herniei de disc se ridică la peste 90% din cazuri.

SPONDILOLISTEZISUL

Spondilolistezisul reprezintă alunecarea unui corp vertebral faţă de cel subiacent. Luxaţia poate fi anterioară – anterolistezis, sau posterioară – retrolistezis.

Această manifestare este legată de spondiloliză, care este o alungire a istmului vertebral, cu sau fără fractură istmică, şi care poate să fie urmată sau nu de luxaţia corpilor vertebrali unul faţă de altul în proporţii variate. Atunci când deplasarea este de peste 100% avem de-a face cu spondiloptoza, cel mai frecvent întâlnită la L5/S1[14,15].

Spondilolistezisul este întâlnit cu o frecvenţă de aproximativ 5-7%, cu excepţia populaţiei eschimoşilor[30], la care frecvenţa poate ajunge la 20-30%.

Tipuri etiopatogenice[6]

Dezvoltarea anormală a faţetelor articulare duce la apariţia *spondilolistezisului displazic.*

După un traumatism vertebral se poate dezvolta o luxaţie progresivă, ceea ce defineşte *spondilolistezisul traumatic.*

Scanned with OKEN Scanner

O serie de boli care afectează structura de rezistenţă a oaselor (osteogeneza imperfecta, osteoporoza, osteomielita sau liza tumorală) pot duce la dezvoltarea *spondilolistezisului aşa-zis secundar.*

În situaţia unei rezecţii largi prin abord posterior pentru patologie vertebrală lombară se pot crea condiţii pentru apariţia *spondilolistezisului iatrogen.*

Odată cu înaintarea în vârstă (în special după 50 de ani) articulaţiile faţetare suferă un proces de degenerare care duce la instabilitate, urmată de deplasare şi apariţia *spondilolistezisului degenerativ.* Este secundar degenerării articulaţiilor faţetare cu instabilitate în segmentul motor şi luxaţie secundara (antero- sau retrolistezis).

Modificările de la nivelul istmului vertebral pot fi numai o alungire a istmului osteoporotic, nefracturat sau forma cu liză - fractură de suprasolicitare (hiperflexie rotaţie excesivă sau forfecare) şi cu o reală separare a celor două segmente ale arcului neural.

Clinică

Simptomatologia clinică este secundară comprimării elementelor nervoase şi vasculare direct de către elementele vertebrale luxate şi prin tensionarea structurilor capsuloligamentare. În urma deplasării corpilor vertebrali rădăcina va trece printr-un foramen deformat şi îngustat. În acelaşi timp nervul va fi tensionat prin elongaţia care se produce.

În cazul în care există luxaţii lombare importante pot fi comprimate rădăcinile cozii de cal.

Examenul clinic obiectivează la inspecţia şi palparea regiunii lombare o deformare lombosacrată, cu existenţa unui prag uşor identificabil în luxaţiile mari. Se poate remarca existenţa unor poziţii vicioase, cum ar fi scolioza listezică sau hiperlordoza.

Semnele clinice cele mai des întâlnite sunt:

Durerea lombară este cel mai constant întâlnită, dar nu este proporţională cu gradul listezisului.

Sciatica radiculară are caracterele specifice rădăcinii afectate în funcţie de sediul listezisului, manifestându-se uni- sau bilateral.

Sindromul de coadă de cal de tip inferior se corelează cu luxaţiile mari, semnalând şi necesitatea unei intervenţii neurochirurgicale de urgenţă.

Alte semne care însoţesc spondilolistezisul sunt tulburările de mers cu lordoză lombară, basculări laterale ale trunchiului şi claudicaţia neurogenă intermitentă.

Explorări paraclinice

Examenele paraclinice pe care le utilizăm în această patologie sunt aceleaşi ca la hernia de disc, cu deosebirea că aici explorarea radiologică standard are un rol mult mai mare.

1. **Radiografia vertebrală lombară** furnizează, pe de o parte, diagnosticul, iar, pe de altă parte, precizează gradul şi tipul luxaţiei[6,7,9].

Radiografia spinală de profil relevă alunecarea vertebrală şi evaluează luxaţia prin procedeul Meyerding. Diametrul antero-posterior al platoului vertebrei subiacente este împărţit în sferturi şi gradarea este în raport cu marginea posterioară a vertebrei luxate: gradul I - luxare până la 25%, gradul II - între 25-50%, gradul III - între 50-75% şi gradul IV alunecare peste 75% (fig. 6).

Radiografia oblică de 3/4 arată leziunea istmică, cu aspectul de „cap de căţel", după Lachapel.

2. **CT lombar** este important prin realizarea reconstrucţiei 3D, care evidenţiază defectul spondilolitic, iar prin realizarea mielo-CT se pot trage concluzii privind efectele compresive asupra elementelor nervoase.

3. **IRM** confirmă existenţa agresiunii elementului osos asupra rădăcinilor.

Tratament

Tratamentul urmăreşte oprirea progresiei alunecării iar în situaţia existenţei compresiunii nervoase se face decomprimarea acestora, diminuarea decalajului şi stabilizarea vertebrală[14,18]. Metodele utilizate depind de mai mulţi factori: tipul de listezis, severitatea simptomelor, vârsta, gradul şi evoluţia alunecării, şi urmăreşte realizarea unui segment spinal stabil care să permită mişcarea şi susţinerea sarcinilor normale.

Tratament conservator. La fel ca şi la tratamentul herniei de disc, în caz de listezis de grad mic, se poate

Scanned with OKEN Scanner

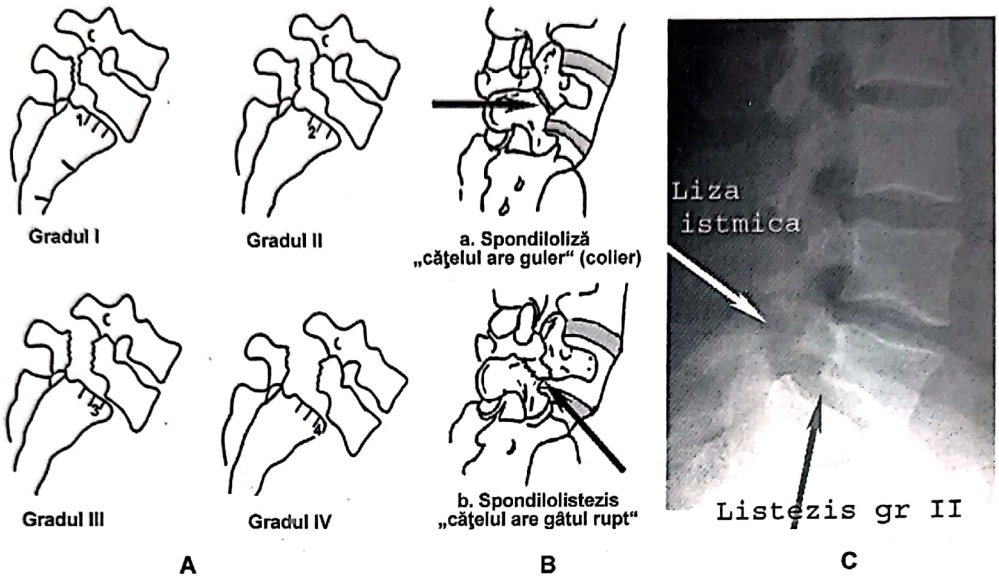

Fig. 6. Spondilolistezis lombosacrat. *A,* Gradare Meyerding. *B,* Schema de leziune istmică. *C,* Radiografie spinală de profil cu spondilolistezis L5-S1 gradul II.

începe cu repaus relativ sau absolut, purtarea de lombostat, medicaţie antiinflamatorie, decontracturantă musculară şi antalgică; proceduri fizioterapice, masaj, gimnastică medicală.

Tratament chirurgical. Tratamentul chirurgical este indicat în urgenţă, în caz de sindrom de coadă de cal sau pareze. În rest, indicaţia de intervenţie se referă la spondilolistezisul progresiv sau de grad mare, cu aspect instabil şi în cazul asocierii cu o hernie discală.

Intervenţia realizată urmăreşte decompresiunea elementelor nervoase, reducerea luxaţiei şi stabilizarea vertebrală. În mod obişnuit decompresiunea structurilor nervoase este posterioară sau postero-laterală. Reducerea luxaţiei poate fi operatorie progresivă sau rapidă. Osteosinteza poate fi anterioară intersomatică, posterioară sau postero-laterală; uneori se combină procedeele: osteosinteză circumferenţială[26].

STENOZA DE CANAL SPINAL

Stenoza spinală reprezintă o îngustare a canalului rahidian, ducând la diminuarea volumului fizic prin care rădăcinile cozii de cal trec spre canalele foraminale. Prin hipertrofia structurilor osteoligamentare ce constituie pereţii canalului rahidian se îngustează diametrele antero-posterior şi transversal ale acestuia.

Anatomopatologic există o stenoză spinală lombară compresivă care duce la comprimarea structurilor nervoase (con medular, rădăcini) şi/sau este afectată circulaţia sanguină rahimeduloradiculară. Stenoza spinală afectează cel mai des regiunea cervicală sau/şi lombară, la unul sau mai multe nivele vertebrale În funcţie de segmentul anatomic de canal spinal afectat, există stenoza lombară centrală sau de ansamblu, stenoza de reces lateral şi stenoza foraminală[1,13,17].

Clasificare

După criteriul etiopatogenic, stenoza spinală poate fi primară sau secundară (dobândită). Stenoza spinală primară, mai rară, este congenitală şi displazică; aceasta poate fi idiopatică sau de etiologie cunoscută (acondroplazie). Stenoza spinală dobândită este:

a. degenerativă,

b. secundară altor boli osoase sistemice ca boala Paget, fluoroza,

c. sechelară, care apare posttraumatic, postinfecţios, iatrogen (postlaminectomie, postosteosinteză) etc.

Uneori coexistă stenoza spinală primară şi secundară.

Stenoza spinală este a doua cauză de compresiune radiculară lombosacrată după hernia de disc lombară[7].

Stenoza lombară centrală sau de ansamblu apare în contextul degenerării discului intervertebral, a articulaţiilor interapofizare, a lamelor vertebrale şi a ligamentelor care determină o îngustare concentrică a canalului lombar.

Hipertrofia faţetei articulare superioare produce stenoza de reces lateral, iar îngustarea canalului foraminal prin modificările degenerative ale pereţilor săi duce la stenoza foraminală[13,17].

Clinică

Simptomatologia clinică seamănă cu cea din hernia de disc: lombalgii de intensitate variată; sciatică mono- sau pluriradiculară, uni- sau bilaterală; tulburări senzitive nesistematizate; tulburări motorii - pareze sau paralizii; sindrom de coadă de cal de tip inferior.

Claudicaţia neurogenă intermitentă este o caracteristică a stenozei spinale: sumă de acuze declanşate la mers - dureri în membrele inferioare, parestezii, disestezii, tulburări motorii distale, care diminuează după o perioadă de repaus; este prezentă în proporţie de 50-80% în stenoza lombară centrală.

Explorări paraclinice

Examenele sunt cele prezentate la hernia de disc: radiografia lombară, computer-tomografia lombară (CT), mielo-CT, rezonanţa magnetică nucleară şi explorarea electrică a nervilor.

1. **Radiografia lombară** standard relevă aspectul degenerativ al coloanei lombare, fără a putea pune în evidenţă stenoza lombară centrală, dar putând evidenţia stenoza foraminală.

2. **Mielografia lombară** poate ajuta mult diagnosticul prin aspectul moniliform pe imaginea anteroposterioară şi cu deformări anterioare ale protruziilor discale pe imaginea de profil.

3. **Computer-tomografia** şi **mielo-CT** lombar arată cu certitudine valoarea diametrelor anteroposterior şi transversal. De asemenea, se pot vedea forma şi suprafaţa canalului spinal: în stenoza lombară absolută suprafaţa de secţiune este mai mică de 150 mm^2.

4. **Rezonanţa magnetică nucleară** precizează raporturile între elementele osteoligamentare şi cele nervoase, arătând eventuala compresiune (fig. 7).

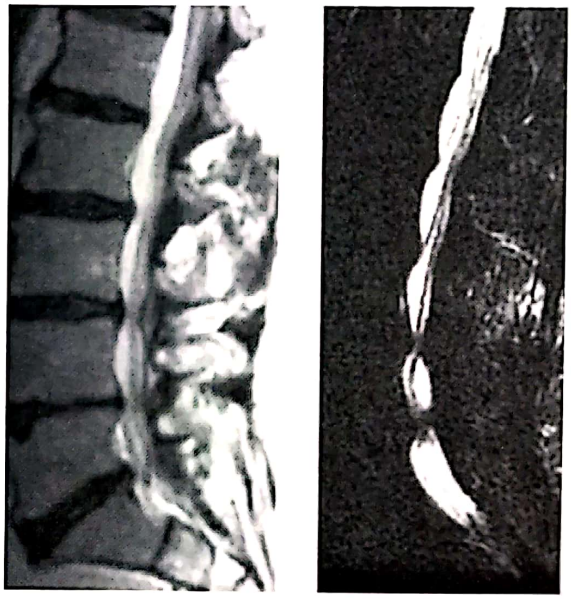

Fig. 7. Stenoza lombară - imagini IRM de hernii de disc lombare multiple.

Tratament

Tratamentul conservator are indicaţie dacă simptomele sunt reduse şi explorările arată un grad redus sau moderat de stenoză. El este reprezentat de asocierea repausului, a medicaţiei generale (antiinflamatorii, decontracturante musculare, antialgice), infiltraţii lombare şi proceduri balneofizioterapice.

Tratamentul chirurgical depinde de tipul stenozei şi de numărul nivelurilor afectate. Procedeele utilizate realizează decompresiunea pe cale posterioară, prin diverse procedee:

Scanned with OKEN Scanner

– laminectomie, uni- sau bilaterală,
– decompresiune radiculară prin foraminotomie,
– laminoplastie,
– reinterveţii pentru stabilizare prin instrumentaţie spinală[5,10].

BIBLIOGRAFIE

1. Arseni C, Panoza Gh – Patologie vertebro-medulară cervicală. Edit. Didactică şi Pedagogică, Bucureşti, 1981
2. Batjer HH, Loftus CM – Neurological Surgery Principles and Practice. Lippincott Williams&Wilkins, 2003
3. Benglis DM, Elhammady MS, Levi AD, Vanni S – Neurosurgery. 2008;63(Suppl.3):191-6
4. Berthelot JM, Guillot P, Glémarec J, Lopes L, Bertrand-Vasseur A, Maugars Y, Prost A – Presse Med. 1998,27:51-6
5. Boleaga-Durán B, Fiesco-Gómez LE – Cir Cir. 2006;74:101-5
6. Boyer P, Srour R, Buchheit F, Krause D, Albuquerque M – Neurochirurgie. 1994;40:259-62
7. Cadosch D, Gautschi OP, Fournier JY, Hildebrandt G – Praxis (Bern 1994). 2008;97:1231-41
8. Ciurea AV – Tratat de Chirurgie. In: Popescu I (sub red.): Vol. II, Neurochirurgie, Edit. Academiei, 2007
9. Ciurea AV, Exergian F, Coman TC, Ciubotaru V – New techniques for the lumbar disc herniation. General consideration and review of the literature. Rom Neurosurgery, Vol. XI, nr. 2, p. 16-22
10. Constantinovici A, Ciurea AV – Ghid practic de neurochirurgie, Edit. Medicală, Bucureşti, 1998
11. Exergian F – Traumatisme vertebro-medulare, Sanofi-Synthelabo, Bucureşti, 2004
12. German JW, Adamo MA, Hoppenot RG, Blossom JH, Nagle HA – Neurosurg Focus. 2008;25:E20
13. Greenberg MS – Handbook of Neurosurgery. In: Karnezis IA (ed):, Thieme Medical Publishers, 2001; Surg Technol Int. 2008; 17:259-68
14. Gunzburg R, Szpalski M – Spondylolysis, Spondylolisthesis, and Degenerative Spondylolisthesis. Lippincott Williams& Wilkins, 2005
15. Harms J, Sturz H – Severe Spondylolisthesis. Steinkopff-Verlag, Darmstadt, 2002
16. Ianovici N – Neurochirurgie. Edit. Demiurg, Iaşi, 1996
17. Iencean Şt M – Degenerarea vertebrală lombară. Edit. BIT, Iaşi, 1998
18. Iencean Şt M – Spondilolistezisul lombar. Edit. BIT, Iaşi, 1996
19. Liu G, Zhao JN, Dezawa A – Chin J Traumatol. 2008;11:64-7
20. Mercier P, Hayek G, Ben Ali H, Tounsi R, Fournier D, Menei P, Ben Mansour H, Guy G – Neurochirurgie. 1997;43:142-7
21. Nezer D, Hermoni D – Harefuah. 2007;146:747-50,815
22. Reddy SJ, Al-Holou WN, Leveque JC, La Marca F, Park P – J Neurosurg Spine. 2008;9:576-80
23. Rusu M – Explorarea clinică în neurochirurgie, Edit. Junimea, Iaşi, 1980
24. Rusu M – Hernia de disc. Studiu anatomo-clinic comparativ pe două loturi de bolnavi la un interval de 25 de ani. Neurol Psihiatr Neurochir. 1983;4:293-305
25. Rusu M, Ianovici N – Hernia de disc lombară. Indicaţia operatorie. Rev Med Chir Iaşi. 1983;1:123-135
26. Sasai K, Umeda M, Maruyama T, Wakabayashi E, Iida H – J Neurosurg Spine. 2008;9:554-9
27. Schmidek HH, Sweet WH – Operative neurosurgical techniques. Saunders co, 1995
28. Seeger W – Microsurgery of the spinal cord and surrounding structures. Springer Verlag, 1982
29. Sindou M – Curs de Neurochirurgie. Edit. Gh. Asachi, Iaşi, 2001
30. Whitesides TE Jr, Horton WC et al – Spondylolytic spondylolisthesis: a study of pelvic and lumbosacral parameters of possible ethiologic effect in two genetically and geographically distinct groups with high occurrence. 2005;15:S12-21

Scanned with OKEN Scanner

Scanned with OKEN Scanner

Motto: *„Oamenii devin uneltele propriilor unelte".*
HENRY DAVID THEODOREANU, filosof (1817-1862)

STENOZA SPINALĂ LOMBARĂ DEGENERATIVĂ

*Dr. **Ștefan Mircea IENCEAN**, **Dr. **Andrei Ștefan IENCEAN**

* Clinica II Neurochirurgie, Spitalul Clinic de Urgență „Prof. dr. N. Oblu" Iași, Str. Ateneului nr. 2, Cod 700309
e-mail: mirceasteffan@yahoo.com

** Clinica III Neurochirurgie, Spitalul Clinic de Urgență „Prof. dr. N. Oblu" Iași, Str. Ateneului nr. 2, Cod 700309

Scanned with OKEN Scanner

STENOZA SPINALĂ LOMBARĂ DEGENERATIVĂ

Dr. Ștefan Mircea IENCEAN, Dr. Andrei Ștefan IENCEAN

STENOZA SPINALĂ LOMBARĂ

Considerații generale

Stenoza spinală (din gr. *stenos* - strâmt, îngust) are mai multe definiri, după diferiţi autori, în raport cu evoluţia cunoştinţelor anatomofiziologice în legătură cu biomecanica vertebrală şi de datele aduse prin explorările paraclinice moderne (CT, RMN) în relaţie cu aspectele clinice. Stenoza spinală lombară se referă la segmentul vertebral lombar şi lombosacrat şi are răsunet patologic marcat.

În sens anatomic, stenoza spinală este o îngustare a canalului vertebral, înţeleasă ca o reducere a suprafeţei de secţiune a acestuia. Aspectul patologic este reprezentat de stenoza spinală compresivă, care evidenţiază compresiunea structurilor vasculonervoase conţinute în canalul vertebral.

Verbiest a avut merite incontestabile pentru cunoaşterea, definirea şi tratarea stenozei lombare (1949, 1954, 1973, 1990); el a definit afecţiunea şi a propus o clasificare a stenozei lombare; apoi, Epstein şi colaboratorii (1960, 1987) completează tabloul morfopatologic al bolii; alţi autori: Kirkaldy - Willis şi colaboratorii, 1974, Eisenstein, 1977, Arnoldi şi colaboratorii, 1976, Postacchini, 1988, au redefinit stenoza lombară şi au prezentat variante de clasificare.

În România, Arseni şi Iacob, în „Sciatica vertebrală", 1948, au prezentat imagini mielografice de stenoză spinală lombară, cu aspectul tipic de mătănii şi au descris sindromul sciatic determinat de îngustarea găurii de conjugare sau de „artrita mecanică" a articulaţiilor interapofizare, care pot comprima şi irita rădăcina.

Definiții și clasificare

Verbiest (1975) a definit iniţial stenoza spinală lombară drept îngustarea anormală a canalului vertebral lombar, rezultată prin scăderea diametrului sagital mediu (DAP) sub 12 mm şi a considerat că stenoza este absolută când DAP < 10 mm şi relativă pentru DAP cuprins între 10 şi 12 mm.

Ulterior (1990), a luat în considerare şi aspectul compresiv şi a stabilit o corelaţie între tabloul clinic, explorarea paraclinică şi valorile DAP, apreciind ca:

– stenoză absolută: DAP < 10 mm;

– stenoză relativă: DAP între 10 şi 13 mm, cu posibilitatea apariţiei semnelor clinice, şi o a treia situaţie:

– stenoza combinată, când DAP mediu este sub 10 mm şi în aria de stenoză DAP este cuprins între 10 şi 13 mm.

Kirkaldy - Willis (1974) şi Eisenstein (1976, 1977) au definit stenoza lombară prin scăderea diametrelor antero-posterior şi lateral (interpedicular) sub valorile

normale: DAP ≤ 11-12 mm şi diametrul transversal ≤ 17-19 mm.

Arnoldi şi colaboratorii, 1976, au considerat drept stenoză lombară orice îngustare a canalului vertebral, recesului lateral sau foramenului intervertebral - locală, segmentară sau generalizată, produsă de componenta osoasă sau ligamentară spinală, cu afectarea numai a canalului osos sau/şi a sacului dural. Clasificarea propusă de aceşti autori cuprinde aproape toate posibilităţile de compresiune duroradiculară lombară, inclusiv hernia de disc.

În 1983, Postacchini defineşte stenoza lombară cu mai multă precizie şi prezintă o clasificare mai sistematizată, fundamentată etiologic.

Se poate considera că stenoza spinală lombară este reprezentată de îngustarea anormală a canalului vertebral şi/sau a foramenului intervertebral, cu efect compresiv asupra elementelor vasculonervoase conţinute.

Stenoza lombară poate interesa unul sau mai multe niveluri, iar la un nivel este stenozat canalul vertebral în ansamblu sau numai o parte a acestuia (Postacchini, 1983, 1988).

Sunt astfel evidenţiate cele două elemente: îngustarea canalului spinal şi aspectul compresiv asupra conţinutului rahidian, cu răsunet clinic.

Canalul spinal poate fi îngust, global sau parţial, fără compresie asupra conţinutului vasculonervos, ceea ce corespunde unei aşa-numite spinoze spinale asimptomatice; de fapt, lipseşte elementul compresiv din definirea stenozei.

În evoluţie se poate produce o compresiune, cu simptome clinice mai precoce, dar în general această stenozare lombară asimptomatică descoperită întâmplător nu are semnificaţie.

Clasificările propuse au încercat să fie: exhaustive - Arnoldi şi colaboratorii, 1976; patogenice - Verbiest, 1975, 1990; morfologică şi etiopatogenică - Postacchini, 1983, 1988.

Clasificarea lui Arnoldi şi colaboratorii, 1976, este:

I. Stenoză congenitală-evolutivă:

A. Idiopatică.

B. Acondroplazică.

II. Stenoză câştigată (sau dobândită):

A. Degenerativă:

1. Stenoză centrală de canal spinal;
2. Stenoză periferică de canal spinal, de reces lateral şi de canal radicular;
3. Spondilolistezis degenerativ.

B. Combinată - orice combinare între tipurile anterioare IA, IB, IIB şi chiar hernia de disc lombară.

C. Spondilolistezică, spondilolitică.

D. Iatrogenă:

1. Postlaminectomie;
2. Postosteosinteză (anterioară şi posterioară);
3. Postchemonucleoliză.

E. Posttraumatică, tardiv.

F. Variate:

1. Boala Paget;
2. Fluoroză.

În această clasificare, definirea stenozei este extinsă la orice cauză de îngustare a canalului spinal (inclusiv hernia de disc) şi sunt asociate categorii diferite (stenoza spondilolistezică degenerativă, ca etiologie, cu stenoza centrală de canal lombar, ca localizare morfologică). De asemenea, grupa de stenoze iatrogene cuprinde complicaţii tardive ale unor intervenţii chirurgicale lombare.

Nelson, în 1976, a prezentat o clasificare foarte asemănătoare - doar cu câteva suplimentări, pe aceeaşi schemă. Neajunsurile prezentate au fost semnalate de alţi autori (Verbiest, Postacchini) care au încercat să le evite.

Clasificarea propusă de Verbiest (1975, 1990) este:

I. Stenoză produsă de pereţii osoşi vertebrali:

A. Stenoză congenitală.

B. Stenoză evolutivă, datorată unui defect congenital de creştere osoasă.

C. Stenoză evolutivă idiopatică.

D. Stenoză câştigată.

E. Stenoză recurentă (iterativă).

II. Stenoză produsă de componentele neosoase ale canalului spinal:

A. Hipertrofie cu sau fără calcificarea ligamentului comun vertebral posterior şi/sau ligamentelor galbene.

B. Hernie de disc mediană voluminoasă sau fragment discal voluminos herniat, liber, subligamentar.

Se pot face câteva comentarii:

– Stenoza congenitală este rară, simptomele apar la adult prin compresiunea neurovasculară dată de modificări osteoligamentare, în general degenerative.

Scanned with OKEN Scanner

– Stenozele evolutive pot avea o cauză genetică (acondroplazia, boala Morgnio) sau sunt idiopatice.

– Stenoza recurentă corespunde cazurilor de restenozare spinală la niveluri operate anterior.

– Stenozarea spinală produsă de componentele neosoase este strâns legată de modificările degenerative vertebrale: osteofitoza vertebrală posterioară, hiperosteoza lamelor, artroza interapofizară, şi ca mecanism se încadrează în stenozele dobândite.

Referitor la stenoza lombară spondilolistezică din clasificarea Arnoldi, se poate discuta despre o adevărată îngustare spinală doar în cazul spondilolistezisului degenerativ, situaţie considerată de Epstein ca o entitate clinică - stenoza segmentară prin spondilolistezisul degenerativ. Listezisul este în general de grad mic şi stenozarea şi compresiunea sunt produse de modificările artrozice ale apofizelor articulare, ceea ce o include în stenozele dobândite.

În 1980, Babin a introdus şi folosit termenul de displazie sau disostoză de arc posterior pentru stenoza idiopatică a lui Verbiest.

Prin modificarea parţială a clasificării lui Postacchini (1988) şi, ţinând cont de opinia lui Babin, se poate prezenta o variantă de sistematizare:

a. În raport de etiologie şi patogenie:

I. Stenoză spinală lombară primară sau primitivă:

A. Congenitală.

B. Displazică:

– idiopatică;

– cu etiologie cunoscută.

II. Stenoză secundară sau dobândită:

A. Degenerativă.

B. Sechelară:

– posttraumatică;

– postinfecţioasă etc.

C. În boli osoase sistemice.

b. În raport de nivelul şi tipul de afectare spinală, se poate întâlni o afectare simultană primară şi dobândită:

– stenoză combinată - la acelaşi nivel;

– stenoză mixtă - la niveluri diferite.

c. În funcţie de segmentul anatomic de canal spinal interesat:

1. Stenoză de canal spinal - afectat global.
2. Stenoză de reces lateral.
3. Stenoză foraminală.
4. Stenoză extraforaminală.

Această clasificare este mai simplă, cuprinde toate tipurile de stenoză lombară adevărată din clasificările anterioare; de exemplu, stenoza recurentă (Verbiest) se include în stenoza secundară sechelară sau stenoza segmentară din spondilolistezisul degenerativ este inclusă în stenoza lombară secundară degenerativă.

În continuare este prezentată stenoza spinală lombară dobândită sau secundară, forma degenerativă, care constituie forma cea mai frecventă de stenoză lombară.

STENOZA LOMBARĂ DEGENERATIVĂ

Definiţie. Frecvenţă

Stenoza lombară degenerativă cuprinde situaţiile în care modificările degenerative osteoligamentare vertebrale apar la un canal spinal lombar, iniţial de dimensiuni normale, şi progresiv secundar se produc îngustarea canalului spinal şi compresiunea structurilor nervoase (coadă de cal şi/sau rădăcini în reces sau foramen) şi a vaselor duroradiculare (fig. 1).

Se consideră că stenoza lombară este a doua cauză de compresiune radiculară lombosacrată după hernia de disc lombară.

Statisticile prezentate de diverşi autori oferă date destul de variate ca frecvenţă datorită criteriilor diferite folosite pentru definirea stenozei lombare.

Astfel, stenoza degenerativă are o frecvenţă din stenoza lombară în ansamblu între 53% şi 94% în seriile comunicate de Tile (1976), Paine (1976), Getty (1980). În seria comunicată în 1988, Postacchini găseşte 15% cazuri cu stenoză primară şi 84,4% cazuri de stenoză lombară degenerativă: dintre acestea, în 21% era afectat un nivel, în restul de 79% erau interesate 2-4 niveluri lombare. Hayashi, Tamaki şi colab. comunică în 1995 un procent de 55% stenoze lombare degenerative, iar Watanabe şi Kikuchi, 1995, găsesc un procent de 30% compresiuni radiculare determinate de stenoză foraminală degenerativă. În

Scanned with OKEN Scanner

general se consideră că stenoza foraminală izolată este mai rară.

După Eisenstein (1985) există diferenţe rasiale semnificative între incidenţa stenozei lombare: mult mai scăzută la negrii africani faţă de indoeuropeni sau asiatici.

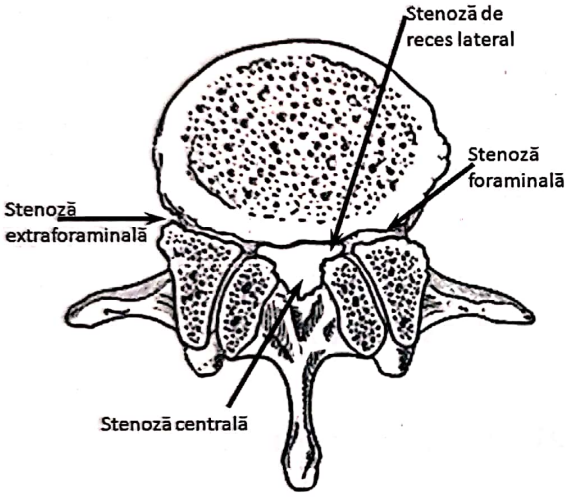

Fig. 1. Secţiune orizontală prin vertebră lombară cu modificările degenerative stenotice.

Etiopatogenie

Etiopatogenia afecţiunii este constituită de cauzele şi mecanismele prin care se produce degenerarea structurilor osteoarticulare şi ligamentare, cu apariţia îngustării canalului spinal.

Degenerarea discului intervertebral poate determina hernia de disc; în continuare, este prezentată degenerarea articulaţiilor interapofizare sau osteoartrita faţetară.

Clasic, se consideră (Bland, 1983) că factorii etiologici iniţiali determină:

1. modificări vasculare:

a. prin care se perturbă nutriţia cartilajului articular, cu modificarea secundară a metabolismului condrocitelor,

b. se produc microosteonecroze în osul subcondral;

2. factorul mecanic traumatic determină *afectarea condrocitelor* care eliberează enzime lizozomale ce degradează matricea cartilaginoasă;

3. modificări sinoviale: celulele sinoviale (fagocite) pot elibera enzime proteolitice, care în mod normal sunt neutralizate; dar, în condiţii patologice, degradează colagenul, cu afectarea cartilajului ce intră direct în contact cu fluidul sinovial.

În consecinţă, prin oricare din mecanismele menţionate, sunt afectate componentele articulaţiei interapofizare: lichidul sinovial, cartilajul articular şi osul subcondral şi, în cele din urmă, capsula articulară, cu apariţia şi progresia modificărilor degenerative.

Elementul comun structural afectat îl constituie ţesutul conectiv, care în condiţiile agresiunilor biochimice menţionate reacţionează trifazic:

a. faza de rupere şi desfacere a legăturilor macromoleculare ale substanţei fundamentale şi a fibrelor de colagen şi elastice, considerată o etapă de hipostabilizare structurală;

b. etapa următoare constă în acumularea şi tendinţa de eliminare a produşilor care rezultă din degradarea iniţială şi începerea unui proces de vindecare, de revenire la o structură macromoleculară cvasinormală, asemănătoare condiţiilor iniţiale;

c. a treia fază poate exista în raport de intensitatea şi durata etapei iniţiale de degradare, în corelaţie cu capacitatea de răspuns a structurilor afectate, determinată de diverse condiţii individuale reactive, inclusiv de reapariţia situaţiilor de stres biomecanic şi biochimic care să interfereze cu faza de vindecare. Această etapă constă într-o exagerare a procesului de refacere tisulară, ce capătă aspect ireversibil şi constituie aşa-numita fază de hiperstabilitate structurală.

În principiu, succesiunea către hipertrofie tisulară este determinată de către depăşirea procesului de vindecare prin continuarea agresiunii, în raport şi de aspectele individuale.

Morfopatologie

Modificările anatomopatologice ale discului intervertebral degenerat se includ în prezentarea herniei de disc lombare. Modificările osteoartritice interapofizare pornesc de la degradarea cartilajului articular hialin şi a osului subcondral. Cantitatea de apă din cartilajul articular poate creşte prin degradarea reţelei colagene, cu apariţia de arii de dezintegrare şi eroziuni cartilaginoase. Se produce fibrozarea pliurilor sino-

Scanned with OKEN Scanner

viale cu afectarea metabolismului cartilaginos; diminuează elasticitatea cartilajului, cu creşterea rigidizării şi producerea de microfracturi la nivelul osului subcondral, determinată de solicitările mecanice. În evoluţie se produce reacţia de refacere a structurilor afectate; răspunsul reparator capătă progresiv un caracter extensiv prin absenţa perioadei de repaus necesară vindecării şi reapariţiei solicitărilor stresante patogenic, care vor determina iniţierea modificărilor degenerative.

Modificările caracteristice care apar sunt progresive:

– cartilajul articular prezintă eroziuni extinse;

– în osul subcondral apar zone de necroză, care devin cavităţi chistice osoase subarticulare, ce comunică ulterior cu cavitatea articulară şi pot realiza un aspect pseudochistic subarticular;

– se produc fisuri la nivelul capsulei articulare, care devine mai laxă, ceea ce duce la accentuarea luxaţiei;

– progresiv se realizează un aspect de artropatie distructivă - osteoartrită, cu eburnări, osteofitoză şi distrugerea cartilajului articular. Se evidenţiază eroziunile faţetelor articulare, cu liza vârfurilor apofizelor articulare, cu scleroză reactivă şi alternanţă de hipertrofie în cealaltă faţetă articulară.

Degenerarea articulaţiilor interapofizare este inegală dreapta - stânga şi se află în etape diferite la niveluri vertebrale diferite. Osteoartrita interapofizară este legată de tropismul articular. Tropismul articular este reprezentat de asimetria în plan orizontal a articulaţiei zigapofizare dreapta faţă de stânga: se consideră că tropismul articular este reprezentat de o diferenţă de 5° sau mai mult a celor două articulaţii faţetare în plan orizontal. Tropismul articular poate fi găsit la orice nivel lombar, dar este mai frecvent la nivel lombosacrat. Se apreciază că frecvenţa tropismului articular este de 21-37% din populaţie. Tropismul articular are un aspect evolutiv, îndeosebi la femei, fapt evidenţiat de studiul lui Fujiwara, Tamai şi colab., 1995. Urmărind orientarea articulară la două grupe de vârstă: 15-25 de ani şi 45-55 de ani, autorii au constatat pentru nivelurile L3-L4, L4-L5 şi L5-S1 că, la femei, faţetele articulare devin mai sagitale, prin modificări degenerative, mai ales pentru nivelul L4-L5, după 45 de ani. Aceasta explică şi frecvenţa mai mare a spondilolistezisului degenerativ la femei la nivelul L4-L5, dar sugerează şi existenţa unui factor predispozant.

Kunogi, Hasue şi Okutsu (1995) au prezentat mai multe cazuri de stenoză spinală lombară determinată de procesele degenerative spondilartrozice secundare depunerii de amiloid în discul intervertebral, ligamentul comun vertebral posterior şi ligamentele galbene la pacienţii dializaţi cronic (între 9 şi 21 de ani). Diagnosticul a fost precizat prin examinări RMN şi CT; compresiunea a fost localizată la nivelurile L3-L4 şi L4-L5 şi 8 cazuri au fost rezolvate chirurgical. Examenul histopatologic a confirmat depunerile masive de amiloid, ce constituie astfel alt factor în mecanismul producerii stenozei lombare degenerative în cazul pacienţilor dializaţi cronic.

Fiziopatologie

Funcţia coloanei vertebrale este să asigure susţinerea şi mobilitatea organismului şi să protejeze conţinutul canalului rahidian.

Pe măsura producerii degenerării spinale, structura osoasă vertebrală îşi diminuează rezistenţa, mobilitatea spinală scade iar hipertrofia osteoarticulară şi ligamentară îngustează canalul spinal.

Pornind de la un canal spinal lombar normal, îngustarea prin modificări degenerative poate progresa până când conţinutul neurovascular spinal este comprimat.

Dimensiunile canalului spinal considerate normale: diametrul sagital, diametrul interpedicular, aria de secţiune transversală spinală, au valoare de orientare, deoarece există mari variaţii individuale. Chiar şi aprecierile paraclinice pentru încadrarea în stenoza lombară variază după diverşi autori.

Iniţial Verbiest a considerat că un diametru sagital mediu lombar sub 10 mm corespunde unei stenoze absolute deoarece nu mai există spaţiu de rezervă în canalul spinal lombar; un diametru sagital între 11-13 mm corespunde unei stenoze relative şi alternanţa de zone cu diametre sagitale variate - sub 10 mm şi până la 13 mm - constituie stenoza combinată. În cazul stenozei relative, Verbiest consideră că există spaţiu de rezervă în canalul spinal şi doar apariţia altor elemente compresive determină simptomatologia. Ulterior, în 1990, Verbiest a apreciat că doar diametrul

Scanned with OKEN Scanner

sagital lombar sub 10 mm este semnificativ şi se însoţeşte de simptome clinice determinate de compresiunea asupra elementelor neuronale spinale lombare.

După Laredo şi colab., 1989, 1992, aprecierea stenozei canalului lombar se face ţinând cont de valorile normale obţinute prin examinarea CT spinală:

– *diametrul sagital,* obţinut printr-o secţiune corpo-pediculolamară:
- valoare normală > 15 mm,
- stenoză relativă: 13-14 mm,
- stenoză absolută < 12 mm;

– *diametrul interpedicular:*
- normal ≥ 20 mm,
- stenoză < 15 mm.

Compresiunea asupra sacului dural se apreciază în raport de valorile:

– *diametrul antero-posterior al sacului dural lombar:*
- normal 11-18 mm,
- îngustat < 10 mm;

– *suprafaţa transversală a sacului dural în dreptul discului intervertebral:*
- normal ≥ 130 mm^2,
- îngustat < 80 mm^2.

După An, Haughton şi colab., 1995, valorile suprafeţei de secţiune a canalului lombar pe imaginea CT axială corelate cu studiul morfopatologic (piese anatomice) sunt apreciate:
- normal ≥ 200 mm^2,
- stenoză relativă: 150-200 mm^2,
- stenoză absolută: < 150 mm^2.

Aceste valori sunt considerate în prezent orientative şi capătă semnificaţie doar în prezenţa simptomatologiei clinice determinate de îngustarea spinală compresivă.

Variabilitatea individuală este mare şi de asemenea capacitatea de acomodare a elementelor nervoase în raport cu compresiunea iniţială; se pare că cel mai important este efectul compresiv vascular.

Degenerarea spinală duce la îngustarea progresivă a canalului spinal şi a foramenului intervertebral şi se ajunge la compresiune asupra conţinutului neurovascular.

În raport de gradul de îngustare spinală, efectul compresiv şi prezenţa simptomelor clinice se poate considera că evoluţia stenozei spinale este fazică:

1. Faza de disfuncţie temporară cu compresiune intermitentă. Modificările degenerative îngustează moderat canalul spinal şi foramenul intervertebral. Compresiunea asupra elementelor nervoase este absentă sau foarte redusă; structurile vasculare, îndeosebi plexurile venoase epidurale şi vasele periradiculare, pot fi comprimate intermitent, cu ocazia mişcărilor spinale exagerate, determinând o simptomatologie minimă şi inconstantă. Dezvoltarea sinovitei iniţiale şi a osteoartritei, însoţite de detensia capsulei articulare, determină apariţia durerilor locale la mobilizarea lombară. Corespondenţa clinică a acestei etape o constituie durerea lombară intermitentă, apărută la mişcări mai ample de flexie sau rotaţie, eventual cu parestezii la nivelul coapsei; fenomene calmate spontan sau în repaus.

2. Stenoza dinamică are corespondent în evoluţia procesului de degenerare discală sau interapofizară, cu apariţia unui grad, de obicei redus, de instabilitate. În consecinţă, la mişcări spinale ample apar simptome clinice: lombalgii persistente, sindrom radicular incomplet, cu aspect de suferinţă cronică. Tabloul clinic apare în condiţii de suprasolicitare spinală şi diminuează şi dispare în repaus.

3. Faza de stenoză lombară organizată, stabilă, cu leziuni degenerative spinale bine conturate şi cu efect compresiv continuu asupra structurilor neurovasculare din canalul spinal sau foramen. Clinica este bine precizată şi caracteristică şi cuprinde simptome continue şi simptome intermitente. Prezenţa claudicaţiei neurogene intermitente (CNI) în această etapă de stenoză spondilartrozică, prin caracterul intermitent, sugerează că evoluţia degenerării pentru o perioadă mult mai îndelungată ar putea determina o stenoză atât de compresivă încât funcţia structurilor neurovasculare din canalul lombar ar putea fi complet compromisă (ajungându-se la parapareză pentru o durată îndelungată de viaţă).

Mecanismul apariţiei claudicaţiei neurogene intermitente este acelaşi cu cel responsabil pentru simptomele pasagere din faza de stenoză dinamică. La mobilizarea coloanei vertebrale lombare sau în timpul mersului s-a constatat modificarea presiunii epidurale (Takahashi, Kagechika, 1995) cu producerea unei compresiuni intermitente intraspinale. Această compresiune intermitentă acţionează direct asupra vaselor

Scanned with OKEN Scanner

epidurale şi periradiculare, care sunt colabate, şi indirect asupra elementelor nervoase. Compresiunea nervoasă progresivă şi continuă determină simptomele continue. Tulburarea circulatorie secundară compresiunii produce ischemie radiculară cu apariţia claudicaţiei neurogene intermitente.

Descompunerea mecanismului fiziopatologic în ipoteza compresiunii posturale, ipoteza ischemică sau ipoteza hipoxiei radiculare nu este necesară; compresiunea este însoţită de ischemie şi hipoxie radiculară; de fapt, cele trei mecanisme sunt elementele aceluiaşi proces. De asemenea, evidenţierea stenozei foraminale cu compresiune radiculară în relaţie cu prezenţa CNI şi legarea de celelelalte manifestări clinice a stabilit implicarea vascularizaţiei radiculare foraminale în patogeneza CNI.

Variabilitatea individuală a simptomelor, dar cu posibilitatea stabilirii unui model, indică un mecanism compresiv vascular - compresiunea plexurilor venoase epidurale, cu afectare secundară, de obicei incompletă, radiculară la nivelul cozii de cal sau în foramen.

Interesarea radiculară parţială prin tulburarea vasculară explică şi caracterul adesea „neradicular" al durerii din CNI.

Studiile circulaţiei venoase spinale prin flebografie în stenoza spinală lombară efectuate de Komagata şi Miura, 1989, au evidenţiat compresiunea plexurilor venoase epidurale în timpul mişcărilor spinale şi apariţia CNI în momentul efectuării flebogramei. În schimb, flebograma spinală lombară efectuată după laminectomia decompresivă a arătat revenirea la normal a circulaţiei venoase şi a corespuns dispariţiei simptomelor. Cercetările lui Maigne, Treuil şi Chantellier, 1995, au stabilit o relaţie între compresiunea radiculară şi o tulburare circulatorie arteriolară vegetativă, cu aspect inconstant.

În prezent, se consideră că tulburarea circulatorie de drenaj venos este responsabilă pentru producerea claudicaţiei neurogene intermitente.

Diagnostic clinic

Simptomatologia stenozei lombare degenerative este constituită din simptome constante şi simptome intermitente.

Simptomele constante sunt:

– lombalgia;

– durerea sciatică mono- sau pluriradiculară, uni- sau frecvent bilaterală;

– tulburări senzitive - adesea nesistematizate;

– tulburări motorii - pareze sau paralizii radiculare;

– sindrom de coadă de cal tip inferior.

Aceste simptome se întâlnesc la majoritatea pacienţilor cu stenoză lombară; doar în 10-15% din cazuri există numai claudicaţia neurogenă intermitentă.

Simptomatologia intermitentă este reprezentată de claudicaţia neurogenă intermitentă (CNI), care reprezintă o sumare de semne declanşate de mers:

– dureri în membrele inferioare,

– parestezii, disestezii,

– tulburări motorii distale,

– uneori sindromul radicular unilateral devine bilateral etc.

CNI este un sindrom prezent în proporţie de 50-80% din cazurile de stenoză lombară degenerativă.

Verbiest a stabilit importanţa prezenţei CNI pentru diagnosticul de stenoză lombară şi a precizat criteriile de recunoaştere:

– simptomele nu sunt prezente în repaus,

– simptomele sunt suficient de intense pentru a opri mersul,

– CNI dispare după un interval de repaus variabil, în general de până la 20-30 de minute, caracteristic pentru fiecare pacient.

Explorări paraclinice

Explorările paraclinice în stenoza lombară au cuprins radiografia simplă de coloană lombară, mielografia lombară, computer-tomografia spinală şi mielo-CT şi RMN spinală. În prezent se consideră că investigaţia prin RMN spinală este cea mai indicată explorare paraclinică în stenoza spinală.

Radiografia lombosacrată în incidenţele: de faţă, de profil, incidenţele oblice (3/4) dreapta şi stânga, permite măsurarea distanţei interpediculare, a diametrului sagital şi evidenţiază deformarea găurii de conjugare. De asemenea, se apreciază modificările degenerative discartrozice şi ale articulaţiilor zigapofizare: pensare discală, osteofitoză peridiscală, con-

Scanned with OKEN Scanner

densarea platourilor cartilaginoase, hipertrofie şi artroză interapofizară.

Radiografia simplă nu stabileşte diagnosticul de stenoză lombară degenerativă (decât în cazul stenozei foraminale), dar orientează diagnosticul către o afecţiune degenerativă lombară.

Mielografia lombară este o explorare mult folosită pentru precizarea diagnosticului de stenoză spinală şi să excludă altă etiologie compresivă duroradiculară. Imaginea mielografică este caracteristică: aspect moniliform, de mătănii pe imaginea antero-posterioară şi deformări anterioare corespunzând protruziilor discale de profil. Uneori se realizează o îngustare uniformă a coloanei radioopace sau chiar un stop total. Postacchini a descris o imagine considerată patognomonică: neomogenităţi ale substanţei de contrast şi traiecte sinuoase radiculare intradurale. De asemenea, au fost descrise modificări radiculare: teacă radiculară amputată, parţial contrastată, îngustată etc.

Imaginea mielografică lombară de profil în flexie şi extensie - mielografia funcţională - permite studiul stopului pasager sau complet al migrării substanţei de contrast şi aprecierea corectă a nivelului maxim al stenozei. Explorarea mielografică este concludentă pentru precizarea diagnosticului, dar în prezent este tot mai mult înlocuită de explorarea prin rezonanţă magnetică.

Computer-tomografia lombară nativă permite studiul diametrelor şi suprafeţei canalului spinal:

– diametrul sagital,

– diametrul interpedicular,

– suprafaţa de secţiune transversală a sacului dural,

– articulaţiile interapofizare,

– forma canalului spinal cu aprecierea recesului lateral.

Protruziile discartrozice şi stenoza foraminală se evidenţiază prin reconstrucţie CT sagitală. Mielografia computerizată - după introducerea intratecală de substanţă de contrast, permite o apreciere superioară a tipului şi gradului de stenoză lombară. Se evidenţiază efectul de masă al structurilor vertebrale degenerate asupra sacului dural şi rădăcinilor (în reces sau în foramen).

Rezonanţa magnetică nucleară este o investigaţie de mare precizie pentru elementele neurovasculare spinale şi modificările determinate de structurile vertebrale. RMN apreciază exact gradul degenerării discului intervertebral şi permite diferenţierea între cauza compresiunii în stenoza lombară: hernie de disc, protruzie discartrozică sau stenozare, completează diagnosticul stenozei de reces lateral şi permite studiul foramenului intervertebral cu evidenţierea poziţiei rădăcinii ganglionului spinal (fig. 2, fig. 3).

Explorarea spinală prin RMN este investigaţia neinvazivă cea mai adecvată pentru stabilirea diagnosticului în stenoza lombară.

Fig. 2. Imagine moniliformă tipică în stenoza lombară etajată şi spondilolistezis degenerativ L4-L5.

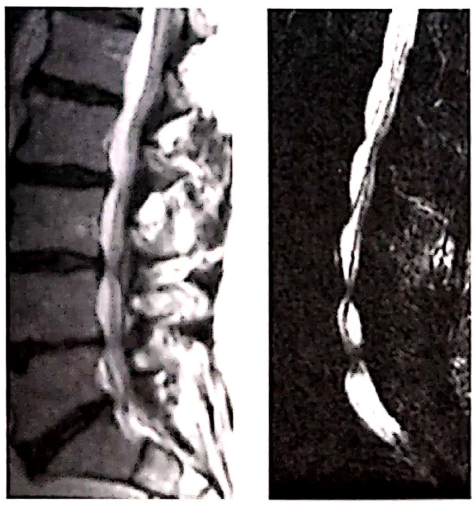

Fig. 3. Stenoză lombară - imagini IRM de hernii de disc lombare multiple.

Scanned with OKEN Scanner

Forme clinice ale stenozei lombare degenerative

Stenoza lombară degenerativă este reprezentată de îngustarea concentrică şi compresivă a canalului spinal şi este realizată prin:

– hipertrofia apofizelor articulare inferioare, care proemină postero-intern în canalul spinal;

– osteofitoza posterioară discartrozică, de la nivelul corpului vertebral, proeminând în canalul spinal;

– lamele vertebrale sunt hipertrofiate şi îngroşate.

Un aspect particular de stenoză centrală se întâlneşte în spondilolistezisul degenerativ în care, pe deformarea listezică a canalului spinal, se adaugă compresiunea şi stenozarea produse de osteoartrita hipertrofică interapofizară.

Dacă în spondilolistezisul degenerativ stenoza centrală este la un singur nivel - cel corespunzător alunecării - în degenerarea lombară spondilotică, în general, stenozarea se produce la mai multe niveluri, cu grad diferit de îngustare a canalului spinal şi cu efect compresiv variabil asupra sacului dural.

Explorarea concludentă este mielografia lombară, care poate fi suplimentată de CT spinal nativ, mielo-CT şi RMN (fără ca acestea să aducă date fundamentale suplimentare).

Simptomatologia clinică este dominată de claudicaţia neurogenă intermitentă şi uneori poate exista un sindrom de coadă de cal; mai rar există sindroame radiculare izolate.

Tratamentul constă în decompresiunea sacului dural, cu sau fără stabilizarea prin osteosinteză, în raport de extinderea verticală şi transversală a rezecţiei osoase.

Stenoza de reces lateral

Stenoza de reces lateral sau stenoza laterală este cel mai frecvent tip de stenoză lombară. Prin reces lateral lombar se înţelege porţiunea din canalul osos spinal, de formă de trunchi de con oblic orientat în jos şi extern până la gaura de conjugare, ocupată de teaca radiculară, de la emergenţa din sacul dural până la intrarea rădăcinii în foramenul intervertebral.

Stenoza de reces lateral a fost descrisă de Schlesinger în 1955 şi apoi, în 1972, Epstein foloseşte denumirea de sindrom faţetar superior pentru a diferenţia stenozarea recesului lateral de stenoza centrală corespunzătoare unui sindrom faţetar inferior; se mai foloseşte denumirea de stenoză subarticulară.

Simptomatologia clinică este dominată de un sindrom radicular, în general la un singur nivel; în aproximativ o treime din cazuri pacienţii prezintă claudicaţie neurogenă intermitentă, corespunzând asocierii stenozei centrale spinale cu stenoza de reces lateral.

Explorarea radiologică simplă şi mielografia lombară clasică nu precizează diagnosticul; diagnosticul este clarificat prin examen CT spinal nativ şi mielo-CT şi prin RMN.

În general, pacienţii cu stenoză de reces lateral aparţin grupelor de vârstă mai tinere faţă de cei cu stenoză spinală centrală şi diagnosticul clinic nu poate face distincţie între un sindrom radicular determinat de o hernie de disc sau de stenoza de reces lateral.

La explorarea CT spinală nativă se evidenţiază o formă a secţiunii axiale a canalului spinal: cele două recesiuni laterale, în mod obişnuit, sau doar unilateral, sunt stenozate de apofiza articulară superioară. Explorarea mielo-CT stabileşte exact afectarea radiculară în recesul lateral.

Examinarea CT stabileşte 5 grade de evaluare pentru recesul lateral:

– gradul 1 - reces lateral normal - canalul spinal are formă triunghiulară, pe imaginea axială, fără compresiune laterală a rădăcinii. Pediculul este normal. În plan sagital, distanţa dintre lamă şi corpul vertebral este ≥ 5 mm;

– gradul 2 - variante normale de reces lateral; canalul spinal poate fi trilobat, fără compresiunea radiculară laterală; distanţa dintre lamă şi corpul vertebral este de cel puţin 5 mm;

– gradul 3 - stenoză discretă de reces lateral, sub 5 mm; îngustarea este produsă prin proeminarea în canal a lamei vertebrale şi a apofizei articulare superioare;

– gradul 4 - stenoză moderată - cu compresiune radiculară evidentă;

– gradul 5 - stenoză marcată - uneori este imposibil să se mai poată evidenţia recesul lateral.

Scanned with OKEN Scanner

Un caz particular de stenoză de reces lateral se întâlneşte în lombalizarea sau sacralizarea unilaterală: datorită asimetriei secundare vertebrei de tranziţie există o incidenţă crescută a stenozei recesului lateral de partea lombalizată (fără foramen între vertebra de tranziţie şi sacrum).

De asemenea, este descris sindromul Hertoll, care constă în apariţia unei cauze discale de compresiune radiculară în situaţia unei stenoze de reces lateral puţin simptomatice. Practic, la un pacient cu lombalgii şi chiar cu sciatică incompletă şi intermitentă, apare un sindrom sciatic complet şi violent.

Explorările, inclusiv RMN, stabilesc prezenţa stenozei de reces lateral şi apariţia unei hernii discale - subligamentară, sau hernie care rupe ligamentul sau chiar migrează spre foramen.

Rezonanţa magnetică nucleară este cea care evidenţiază componentele compresive radiculare din recesul lateral (fig. 4).

Tratamentul constă în decomprimarea chirurgicală prin îndepărtarea factorului compresiv: excizia medicală a apofizei articulare superioare şi extirparea herniei de disc când este nevoie, cu eliberarea rădăcinii interesate.

Fig. 4. Imagine RMN de stenoză marcată de reces lateral drept.

Stenoza foraminală degenerativă

Este îngustarea găurii de conjugare (mai corect, a canalului foraminal) datorită modificărilor degenerative ale pereţilor săi, cu efect compresiv asupra rădăcinii şi vaselor radiculare.

Aspectul clinic este de sindrom radicular, greu de diferenţiat de sciatica prin hernie de disc; uneori poate exista şi claudicaţia neurogenă intermitentă, dar mai rar şi în general de intensitate moderată.

Îngustarea foramenului intervertebral sau deformarea lui se produce prin:

1. hipertrofia apofizei articulare superioare a vertebrei inferioare, ce constituie peretele posterior al foramenului;

2. artroză deformantă a aceleiaşi apofize articulare superioare, ce realizează fie o deformare în sens transversal a foramenului, cu menţinerea înălţimii, fie faţeta deformată ocupă tot sectorul infero-posterior al găurii de conjugare şi pachetul neuromuscular radicular este comprimat în segmentul superior al foramenului;

3. în spondilolistezisul degenerativ îngustarea foraminală evoluează în două faze:

a. dinamică - la rotaţie sau hiperflexie se produce deformarea foraminală cu comprimarea rădăcinii;
b. faza de stabilizare - când osteoartrita faţetară deformantă poate stenoza foramenul;

4. în retrolistezis se produce o deformare caracteristică, foramenul prezentând o formă bilobată, cu îngustarea mediană realizată anterior de marginea inferioară posterioară a vertebrei superioare şi posterior de către faţeta articulară superioară a vertebrei inferioare;

5. osteofitoză sau hipertrofie a platoului terminal al vertebrei superioare; în general, această proeminenţă osoasă anterioară în foramen corespunde segmentului mijlociu al înălţimii foraminale şi produce o deformare şi compresiune radiculară semnificativă;

6. modificările discartrozice determină pensarea discului intervertebral, cu scăderea înălţimii foraminale şi tracţionare radiculară sau inelul fibros poate proemina, deformând foramenul.

Explorarea radiografică simplă în poziţie oblică evidenţiază deformarea găurii de conjugare şi poate preciza adesea mecanismul stenozării.

Mielografia lombară este întotdeauna indicată pentru a diferenţia o hernie de disc sau a exclude altă cauză de compresiune radiculară. Explorările computer-

Scanned with OKEN Scanner

tomografice spinale şi RMN permit un diagnostic de mare acurateţe.

Conduita terapeutică este decomprimarea rădăcinii afectate prin foraminotomie, în general posterioară.

Stenoza extraforaminală

Zona extraforaminală este spaţiul din afara marginii laterale a pediculului şi în stenoza extraforaminală nervul rahidian poate fi comprimat la ieşirea din canalul vertebral prin hipertrofia apofizei articulare superioare. Stenoza extraforaminală apare cel mai frecvent în situaţia unei scolioze degenerative, pe partea concavă a scoliozei. Rădăcinile L4 şi L5 sunt cel mai des interesate şi tabloul clinic este de compresiune radiculară.

Diagnostic diferenţial

Diagnosticul diferenţial clinic este al sindromului respectiv:

– în cazul lombalgiei, sindromul radicular sau de coadă de cal etc., diferenţierea se face cu celelalte afecţiuni lombare şi orientarea este dată de anamneză şi de vârsta pacientului;

– în cazul claudicaţiei neurogene intermitente, aceasta trebuie diferenţiată de alte claudicaţii cu alte etiologii: vasculară, metabolică etc.

Excluderea clinicoanamnestică a altor etiologii pentru claudicaţie orientează diagnosticul către stenoza spinală.

Examenul clinic nu este suficient pentru stabilirea diagnosticului de stenoză lombară.

Se poate încerca o diferenţiere clinică între hernia de disc lombară şi stenoza spinală lombară (tabelul I):

TABELUL I

Hernia de disc lombară	***Stenoza lombară***
Sciatica	
frecvent unilaterală (bilaterală ≈ 8-10%)	frecvent bilaterală (≈ 60%)
Caracteristici sciatică	
Zone hiperalergice: – fesier – sacrat – picior	Zone hiperalergice: – lombar – coapsă
Lombalgii	
– variate, uneori mai reduse	– violente
Modificarea posturii	
accentuează simptomele în 40-50%	accentuează dramatic simptomele în 65-70%
Deficite motorii	
– distale	– proximale
Claudicaţie neurogenă intermitentă	
– absentă	– prezentă

Sindromul radicular, prezent îndeosebi în stenoza de reces lateral şi stenoza foraminală, poate prezenta variante clinice în raport de poziţia ganglionului spinal. Studiile efectuate de Shimizu, Tamaru şi Watanabe, 1991, au stabilit poziţia ganglionului spinal în canalul spinal sau în foramen şi corelaţiile cu simptomatologia.

Astfel:

– pentru rădăcina L4 - în 95% cazuri ganglionul spinal (GS) este în foramen şi în 5% cazuri este intraspinal;

– rădăcina L5: 60% - GS în foramen; 36% - GS în canal spinal; 4% extraforaminal;

– rădăcina S1: 50% - GS în foramen; 46% în canalul spinal şi 4% extraforaminal.

Diferenţa de simptomatologie prin dominanţa semnelor senzitive sau motorii, ori violenţa diferită a durerii sciatice adesea nu se poate corela cu nivelul spinal al compresiunii - reces lateral sau foramen - ci pare determinată de poziţia ganglionului spinal comprimat.

Aceeaşi situaţie este valabilă şi pentru compresia prin hernie de disc.

Astfel este evident că diagnosticul clinic este orientativ şi certitudinea nivelului leziunii se realizează printr-o explorare adecvată.

Tratament

Stenoza lombară degenerativă are o evoluţie lentă progresivă către compresiunea elementelor neurovasculare spinale.

În raport de simptomatologie se indică:

– un tratament conservator, în cazul simptomelor minime sau la pacienţi care prezintă contraindicaţii pentru tratamentul chirurgical, altfel necesar;

Scanned with OKEN Scanner

– tratamentul chirurgical - este indicat în toate cazurile care prezintă simptomatologie neurologică şi explorările confirmă diagnosticul.

Tratament conservator

Este eficient în general la pacienţii cu simptome minime.

Cuprinde:

1. medicaţie antalgică, antiinflamatorie; decontractante musculare;
2. proceduri balneofizioterapice, masaj, gimnastică medicală;
3. unii autori recomandă lombostatul pentru evitarea „stenozei dinamice";
4. tratament simptomatic ţintit cu vasodilatatoare ce acţionează predilect radiculospinal: lipo-PGE1.

În 1992, Murakami a folosit administrarea intravenoasă de prostaglandină E1 (lipo-PGE1 - prostaglandină E1 inclusă în particulele lipidice) în stenoza lombară degenerativă simptomatică, cu ameliorarea notabilă a majorităţii simptomelor. Sekikawa, 1997, explică efectele farmacologice ale lipo-PGE1 prin creşterea fluxului sanguin la nivelul rădăcinilor lombosacrate şi creşterea presiunii oxigenului.

În ultimii 10 ani autorii japonezi îndeosebi au folosit administrarea de lipo-PGE1 în stenoza lombară degenerativă însoţită de simptome neurologice la care au obţinut rezultate favorabile: Komatsu, Ojima şi colab., în 1998, au prezentat un studiu pe 26 de pacienţi cu stenoză lombară degenerativă însoţită de simptome neurologice moderate şi marcate, la care au folosit administrarea intermitentă intravenoasă de lipo-PGE1 (de două ori pe săptămână, 8 săptămâni) şi care au fost urmăriţi 2 ani. Ameliorarea clinică a fost evidentă şi doar la 5 pacienţi a fost nevoie de intervenţie chirurgicală. Matsudaira K, Seichi A şi colab. au publicat în 2009 un studiu ce include 66 de pacienţi cu stenoză lombară degenerativă trataţi cu o formă orală de lipo-PGE1 şi au constatat eficacitatea tratamentului, inclusiv în sindromul de coadă de cal.

Se poate recomanda terapia cu lipo-PGE1 în cazuri selectate de stenoză lombară degenerativă şi cu contraindicaţii pentru tratamentul chirurgical.

Majoritatea autorilor au arătat evoluţia progresivă a stenozei lombare, cu necesitatea decompresiunii chirurgicale: Herno, Nevalainen şi colab., în 1997, au prezentat o analiză a unui lot de 38 de pacienţi cu stenoză lombară, neoperaţi, urmăriţi o perioadă lungă şi apreciază în general ineficienţa terapiei conservatoare; asemănător, în 1995, Hayashi şi colab. au analizat un lot de 49 de pacienţi, cu vârsta peste 63 de ani, cu stenoză lombară degenerativă, urmăriţi minim 7 ani, care au prezentat accentuarea progresivă a tabloului clinic (de la 57% deficite neurologice s-a ajuns la 75% la sfârşitul perioadei de supraveghere) şi au necesitat intervenţia chirurgicală.

Tratament chirurgical

Este indicat în toate cazurile confirmate de stenoză lombară degenerativă, însoţită de un sindrom neurologic compresiv moderat sau sever.

Se pot schematiza indicaţiile tratamentului chirurgical în stenoza lombară astfel:

– sindrom neurologic sever: tulburări motorii, tulburări sfincteriene, sindrom de coadă de cal etc.;

– sindroame neurologice de intensitate moderată, cu etiologie demonstrată ca stenoză degenerativă, deoarece evoluţia proceselor artrozice va determina accentuarea compresiunii;

– tulburări neurologice de intensitate redusă, la adult, care au aspect evolutiv şi conturează progresiv un sindrom neurologic compresiv, iar explorările repetate evidenţiază evoluţia stenozei lombare degenerative (ex. CT spinal);

– sindroame neurologice compresive bine conturate, moderate sau apreciate de pacient ca având o intensitate acceptabilă, cu accentuarea violentă intermitentă a simptomelor, dacă perioada intercritică diminuează şi durata episoadelor acute se prelungeşte;

– pacienţi vârstnici cu stenoză lombară degenerativă diagnosticată şi un sindrom de suferinţă lombară cronică de intensitate variată, la care apare un simptom radicular marcat şi persistent sub un tratament conservator bine efectuat, mai mult de 2-3 luni;

– pacienţi de vârstă activă cu sindroame neurologice determinate de „stenoza dinamică" degenerativă, la care este indicată stabilizarea spinală.

Tratamentul chirurgical constă în decompresiunea elementelor neurovasculare şi eventual stabilizarea spinală.

Scanned with OKEN Scanner

Procedee de decompresiune

La nivelul coloanei lombare, decompresiunea în stenoza degenerativă depinde de tipul stenozei şi de numărul nivelurilor afectate.

În stenoza centrală se practică:

– laminotomia,

– laminectomia,

– laminoplastia.

Lărgirea canalului spinal poate fi realizată prin decompresiune unilaterală sau bilaterală. Decompresiunea realizată prin laminectomie bilaterală reduce stabilitatea spinală în grade variate în raport de degenerarea discală; dacă se practică şi discectomie, instabilitatea segmentară este accentuată şi se impune efectuarea unui procedeu de stabilizare spinală.

Studiul lui Macnab, McBroom şi Wardlaw (1987) este dintre cele mai ample: cuprinde analiza a 635 cazuri de stenoză lombară, operate într-un interval de 20 de ani şi urmărite perioade îndelungate (5 până la 20 de ani). Autorii au constatat o frecvenţă crescută a stenozei de reces lateral cu sciatică unilaterală, la un nivel pentru care au practicat decompresiunea unilaterală radiculară, cu rezultate bune în 92% din cazuri.

Prezenţa stenozei lombare şi la alte niveluri, fără simptome clinice, nu influenţează rezultatul decompresiunii radiculare efectuate. Fischgrund, McKay şi colab. (1997) au constatat că după decompresiunea de la un singur nivel în stenoza lombară degenerativă, urmată de osteosinteză cu şuruburi transpediculare, rata de fuziune osoasă spinală este mai mare faţă de cazurile fără osteosinteză; rezultatele clinice postoperatorii - lombalgia şi sciatica bilaterală - nu sunt influenţate de efectuarea sau nu a stabilizării prin osteosinteză. Cornefjord, Byröd şi colab. (1998) au prezentat analiza a 124 pacienţi după 12 ani de la operaţia pentru stenoză lombară (centrală şi/sau laterală): 42% - decompresiune şi 58% decompresiune şi osteosinteză. Nu s-a constatat nici o diferenţă în evoluţia clinică între pacienţii cu sau fără stabilizare prin osteosinteză.

Se consideră că rezultatele nefavorabile postoperatorii sunt determinate de o perioadă lungă simptomatică (compresiune radiculară) preoperator şi de coexistenţa altor boli (neuropatie diabetică); vârsta nu are influenţă; păstrarea faţetelor articulare menţine stabilitatea spinală şi, când se apreciază că există riscul instabilităţii, se recomandă osteosinteza.

O comparaţie între rezultatele clinice postoperatorii între hernia de disc şi stenoza lombară arată că:

– în hernia de disc durata mai mare a simptomelor preoperator determină în general un rezultat postoperator mai slab;

– în stenoza lombară rezultatele postoperatorii sunt bune indiferent de durata simptomatologiei preoperatorii, dacă este sub 3 ani. În cazul unor simptome cu peste 3-4 ani vechime, rezultatele operatorii sunt slabe.

Alte procedee folosite sunt:

– Fenestraţie cu spinoplastie: secţionarea apofizei spinoase în formă de L, care este înclinată caudal, decompresiunea structurilor nervoase şi apoi refacerea anatomică a spinoasei (spinoplastie). Procedeul a fost realizat de Matsudaira K, Yamazaki T şi colab., 2009, în cazul a 109 pacienţi cu rezultate foarte bune.

– Decompresiunea lombară minim invazivă pentru stenoza lombară prezintă beneficiul unui procedeu cu o incizie chirurgicală mică, al scăderii durerilor locale postoperatorii, o durată scurtă de spitalizare şi recuperarea mai rapidă postoperator, cu rezultate similare faţă de procedeele clasice.

În stenoza de reces lateral se practică decompresiunea prin faţetectomie uni- sau bilaterală la nivelul spinal interesat. De obicei se face şi foraminotomie posterioară pentru a realiza o decomprimare completă radiculară.

Rezecţia articulară totală este în general astăzi foarte rar folosită şi cel mai frecvent se execută o faţetectomie medială.

În studiul experimental clasic realizat de Panjabi şi colab., 1987, au fost determinate efectele diverselor tipuri de faţetectomie asupra stabilităţii spinale şi s-a evidenţiat că faţetectomia medială, chiar bilaterală, nu este cauză a instabilităţii lombare. În schimb, artrectomia faţetară totală, unilaterală şi evident cea bilaterală, determină o instabilitate spinală multidirecţională. Aceasta ar impune osteosinteza în cazul faţetectomiei totale bilaterale.

Johnson şi Goodall, 1997, consideră că în stenoza lombară laterală este suficient un abord chirurgical minim cu faţetectomie parţială medială pentru decompresiune radiculară în recesul lateral. Autorii au folosit

Scanned with OKEN Scanner

în 152 de cazuri abordul specific pentru microdiscectomie, realizând însă faţetectomia medială, la unul sau mai multe niveluri, cu rezultate postoperatorii foarte bune.

În stenoza foraminală se practică cel mai frecvent foraminotomia posterioară, dar este obligatoriu controlul discului intervertebral corespunzător pentru a nu lăsa pe loc o posibilă hernie de disc (eventual sindrom Hertoll).

Referitor la stenoza lombară degenerativă etajată, cu interesarea mai multor niveluri, în general se apreciază că decompresiunea trebuie efectuată la toate nivelurile pentru care explorările au stabilit existenţa stenozării. Există şi opinia că decompresiunea se poate executa doar la nivelul lombar corespunzător simptomelor clinice.

Atitudinea terapeutică nu este însă rigidă, ci se adaptează fiecărui caz, considerându-se totuşi că decompresiunea limitată are „indicaţii limitate". Indicaţia acesteia este determinată mai ales de existenţa contraindicaţiilor pentru o intervenţie chirurgicală mai amplă.

Evoluţia postoperatorie a stenozei degenerative lombare poate fi nefavorabilă dacă:

– decompresiunea nu a fost extinsă suficient la toate nivelurile stenozate;

– excizia laterală a fost limitată exagerat şi nu s-a făcut foraminotomie;

– la toate nivelurile explorate trebuie controlată o eventuală hernie de disc;

– creşte instabilitatea spinală postoperator.

În stenoza foraminală, cauze de insucces sunt:

– foraminotomia incompletă;

– nu s-a controlat şi nu s-a extirpat o hernie de disc;

– apare postoperator o hernie de disc iniţială sau iterativă.

Se consideră că existenţa diabetului zaharat influenţează nefavorabil rezultatele operatorii în stenoza lombară.

Rezultatele tratamentului chirurgical corect aplicat în stenoza degenerativă lombară sunt bune; o condiţie esenţială este stabilirea diagnosticului precis prin explorare RMN spinală iar procedeul chirurgical să evite sau să corecteze instabilitatea spinală .

BIBLIOGRAFIE

1. Armin SS, Holly LT, Khoo LT – Minimally invasive decompression for lumbar stenosis and disc herniation. Neurosurg Focus. 2008;25(2):E11
2. Caliandro P, Pazzaglia C, Aulisa L, Padua L – After surgery, evolution of quality of life in lumbar canal stenosis patients. Spine J. 2009;9(4):337-8
3. Chad DA – Lumbar spinal stenosis. Neurol Clin. 2007;25(2): 407-18
4. Englund J – Lumbar spinal stenosis. Curr Sports Med Rep. 2007;6(1):50-5
5. Iencean Şt M – Degenerarea vertebrală lombară. Edit. BIT, Iaşi, 1998
6. Iencean Şt M – Lumbar intervertebral disc herniation following experimental intradiscal pressure increase. Acta Neurochir (Wien). 2000;142(6):669-76
7. Iencean Şt M – Stenoza de canal spinal. In: Ciurea AV (ed): Tratat de Chirurgie, Vol. Neurochirurgie, Edit. Academiei Române, 2007
8. Ivanov A, Faizan A, Sairyo K et al – Minimally invasive decompression for lumbar spinal canal stenosis in younger age patients could lead to higher stresses in the remaining neural arch - a finite element investigation. Min Invasive Neurosurg. 2007;50(1):18-22
9. Kalichman L, Cole R, Kim DH et al – Spinal stenosis prevalence and association with symptoms: the Framingham Study. Spine J. 2009;9(7):545-50
10. Matsudaira K, Yamazaki T, Seichi A et al – Modified fenestration with restorative spinoplasty for lumbar spinal stenosis. J Neurosurg Spine. 2009;10(6):587-94
11. Siebert E, Prüss H, Klingebiel R, Failli V, Einhäupl KM, Schwab JM – Lumbar spinal stenosis: syndrome, diagnostics and treatment. Nat Rev Neurol. 2009;5(7):392-403
12. Theodoridis T, Krämer J, Kleinert H – Konservative Behandlung der lumbalen Spinalkanalstenose - eine Übersicht. Z Orthop Unfall. 2008;146(1):75-9
13. Tredway TL – Minimally invasive lumbar decompression. Neurosurg Clin N Am. 2006;17(4):467-76
14. Tuthill H, Clifford PD – Lumbar spine stenosis. Am J Orthop. 2008;37(8):423-4
15. Yagi M, Okada E, Ninomiya K, Kihara M – Postoperative outcome after modified unilateral-approach microendoscopic midline decompression for degenerative spinal stenosis. J Neurosurg Spine. 2009;10(4):293-9

Scanned with OKEN Scanner

Scanned with OKEN Scanner

Motto: *„Fiecare om are destinul său; singura regulă este să-l accepte şi să-l urmeze oriunde l-ar duce".*

HENRY MILLER, scriitor (1891-1980)

SPONDILOLISTEZISUL LOMBAR

*Dr. **Ștefan Mircea IENCEAN**, **Dr. **Andrei Ștefan IENCEAN**

* Clinica I Neurochirurgie, Spitalul Clinic de Urgenţă „Prof. dr. N. Oblu" Iaşi, Str. Ateneului nr. 2, Cod 700309
e-mail: mirceasteffan@yahoo.com

** Clinica III Neurochirurgie, Spitalul Clinic de Urgenţă „Prof. dr. N. Oblu" Iaşi, Str. Ateneului nr. 2, Cod 700309

Scanned with OKEN Scanner

SPONDILOLISTEZISUL LOMBAR

Dr. Ștefan Mircea IENCEAN, Dr. Andrei Ștefan IENCEAN

DATE GENERALE

Spondilolistezisul (din gr. *spondilos* = vertebră, gr. *alistanein* = a aluneca) constituie alunecarea, luxaţie sau subluxaţie, de obicei anterioară, a unui corp vertebral faţă de corpurile vertebrale subiacente. Luxaţia vertebrală poate fi anterioară – antelistezis, cea mai frecventă, sau posterioară – retrolistezis. În general, când nu se specifică dacă este retrolistezis, se subînţelege că spondilolistezisul este anterior (fig. 1).



Fig. 1. Spondilolistezis L5-S1 gradul II.

Spondiloliza constă în alungirea istmului vertebral, cu sau fără fractură istmică.

Poate fi unilaterală sau bilaterală şi evolutiv poate să fie sau nu urmată de spondilolistezis. Frecvenţa spondilolizei este mult mai mare faţă de spondilolistezis.

Spondilolistezisul reprezintă o situaţie de instabilitate spinală. Instabilitatea clinică rahidiană poate fi definită ca incompetenţa menţinerii mobilităţii spinale în limite fiziologice, cu apariţia durerii şi/sau deformării spinale şi/sau afectarea măduvei sau a rădăcinilor spinale[14].

Elementul principal, a cărui afectare determină instabilitatea rahidiană, este segmentul motor, în oricare din componentele sale. Spondilolistezisul realizează afectarea segmentului motor la nivelul istmului vertebral şi/sau al articulaţiilor interapofizare, cu interesarea secundară a articulaţiei discale.

În raport cu nivelul interesării arcului neural se disting:

- spondilolistezisul în relaţie cu patologia istmului vertebral şi
- spondilolistezisul apărut în relaţie cu patologia articulaţiilor interapofizare.

Progresia luxaţiei, frecventă la copil şi adolescent, poate duce la spondiloptoză - corpul vertebral interesat este deplasat integral faţă de corpul vertebral subiacent.

Prima descriere a bolii a fost făcută în 1782 de ginecologul G Herbiniaux într-un tratat despre naşterile dificile, prin sesizarea deformării lombosacrate şi a posibilelor implicaţii în evoluţia naşterii; iar în 1854, HF Kilian foloseşte termenul de spondilolistezis. În 1855, HL Robert apreciază necroptic că alunecarea verte-

brală se produce dacă arcul vertebral este lezat, fapt demonstrat în acelaşi an de DA Lambl.

În 1881, FL Neugebauer a evidenţiat spondilolistezisul prin alungirea istmului vertebral intact, iar în 1888 a emis trei ipoteze etiologice: teoria defectului congenital, spondilolistezisul secundar fracturii istmului vertebral şi spondilolistezisul prin fractura apofizelor articulare.

Apariţia explorării radiologice a permis studiul amănunţit al spondilolistezisului lombar şi stabilirea frecvenţei afecţiunii în ansamblul populaţiei.

H Junghanns în 1930 a constatat existenţa alunecării vertebrale cu arc neural intact şi fără alungirea istmului vertebral prin osteoartrită interapofizară, pe care o numeşte pseudospondilolistezis sau spondilolistezis degenerativ.

Segmentul motor

Termenul a fost introdus de H Junghanns pentru a denumi unitatea funcţională spinală şi cuprinde sistemul celor trei articulaţii vertebrale: anterior, DIV - cu rol în transmisia sarcinilor şi absorbţia şocurilor, iar posterior, cele două articulaţii zigapofizare responsabile, în primul rând, pentru flexibilitatea spinală, care permite mişcările de flexie, extensie, înclinare laterală şi rotaţie.

Faţă de această interpretare restrictivă ca unitate de bază anatomică şi funcţională axială spinală triarticulară, ce ţine cont de suprafeţele permanente de sprijin intervertebral, există o considerare extensivă a segmentului motor: el este constituit din totalitatea elementelor conective care participă la mobilitatea intervertebrală - ligament comun vertebral anterior, disc intervertebral, ligament vertebral posterior, articulaţiile zigapofizare, ligamentele galbene şi ligamentul interspinos, toate fiind dependente între ele şi influenţându-se reciproc.

Discul intervertebral este elementul cel mai voluminos în cadrul segmentului de mişcare şi corespunde suprafeţei permanente de sprijin celei mai mari - suprafaţa discală a corpului vertebral. DIV are un rol amortizor pentru şocuri şi transmite sarcinile către nivelurile inferioare. Articulaţiile zigapofizare corespunzătoare sunt constituite bilateral de apofiza articulară inferioară a vertebrei supraiacente a segmentului motor şi de apofiza articulară superioară a vertebrei subiacente şi sunt responsabile, în primul rând, de flexibilitatea organului axial spinal. Fiecare component al segmentului motor este influenţat direct de celelalte componente. În momentul în care reacţia uneia din componente este necorelată, prea mică sau exagerată cu răspunsul celorlalte elemente constitutive, se realizează o suprasolicitare, cu degradarea structurii întregului sistem.

Linia care trece prin articulaţiile zigapofizare a fost considerată „axa mişcării de balansare" (Rainer, Cotăescu) şi cu cât diferenţa dintre această linie interapofizară şi marginea posterioară a suprafeţei discale este mai mare, cu atât stabilitatea segmentară este mai mare şi mobilitatea segmentului motor respectiv este mai mică: situaţia este caracteristică regiunii lombosacrate.

Pe lângă aceste elemente fundamentale, în funcţionarea segmentului de mişcare spinal intervin şi alţi factori: forma şi structura vertebrală, anomaliile osoase, participarea musculoligamentară, relaţia cu mobilitatea şi rezistenţa bazinului şi greutatea corpului.

CLASIFICARE

Evoluţia cunoştinţelor anatomopatologice, apariţia de noi mijloace de explorare şi corelaţiile anatomoclinice au determinat evoluţia clasificării alunecării vertebrale.

Prima diferenţiere este anatomoradiologică în cele trei situaţii din cadrul afecţiunii:

- **spondiloliză** - alungirea istmului vertebral;
- **spondilolistezis** - luxaţia corpului vertebral faţă de cel subiacent, indiferent de mecanismul de producere, în unele situaţii evoluând după spondiloliză;
- **spondiloptoză** - alunecarea completă a corpului vertebral anterior de cel subiacent, cel mai frecvent L5 faţă de sacru.

În unele situaţii, poate exista o evoluţie progresivă de la spondiloliză la spondilolistezis şi chiar până la spondiloptoză, în raport cu mecanismul de producere şi absenţa terapiei.

Scanned with OKEN Scanner

Depistarea mai precoce şi în stadii incipiente de boală a determinat o scădere relativă a evidenţierii spondiloptozei, obişnuit raportată mai rar.

În raport cu sediul leziunii la nivelul arcului neural al vertebrei care alunecă, se disting două grupe:

- spondilolistezis secundar unei leziuni la nivelul istmului vertebral;
- spondilolistezis în relaţie cu patologia articulaţiilor zigapofizare.

Această grupare după criterii anatomice şi anatomopatologice stă la baza unei clasificări mai vechi:

1. Spondilolistezisul „adevărat" - alunecarea vertebrei superioare este secundară unei leziuni a istmului vertebral:
   - spondiloliza istmică bilaterală:
     - liză şi fractură istmică;
     - alungire istmică, fără fractură;
   - spondilolistezisul istmic unilateral sau bilateral.
2. Pseudospondilolistezisul este o alunecare vertebrală produsă de o leziune la nivelul articulaţiilor interapofizare:

a) malformaţie articulară cu sau fără alungire istmică - spondilolistezis articular cu aspect displazic şi

b) artroză severă a faţetelor articulare ce determină instabilitate şi subluxaţie - spondilolistezis degenerativ.

Iniţial, termenul de pseudospondilolistezis a fost folosit de H Junghanns numai pentru spondilolistezisul degenerativ.

În prezent clasificarea realizată de Wiltse, Newman şi MacNab (1976) este unanim acceptată:

1. **Spondilolistezis displazic** - determinat de o anomalie în dezvoltarea bazei sacrului - faţa superioară a primei vertebre sacrate, eventual şi hipoplazia proceselor articulare superioare sacrate şi/sau o anomalie în dezvoltarea arcului neural L5, rezultând alunecarea L5/S1. Istmul vertebral L5 poate fi alungit.
2. **Spondilolistezis istmic**:

a) forma litică - leziunea este de tipul liză - fractură de suprasolicitare la nivelul istmului vertebral, cu separarea celor două segmente ale arcului neural. Este forma clasică, descrisă de Robert şi Lambi în 1855;

b) alungire istmică - istm vertebral alungit, osteoporotic, fără a fi fracturat şi această formă poate fi un stadiu evolutiv, producerea lizei sau a fracturii istmice o reclasifică în tipul anterior;

c) fractura acută istmică - cauza este un traumatism vertebral cu fractură istmică şi alunecare secundară.

3. **Spondilolistezis degenerativ** - este produs prin degenerarea articulaţiilor interapofizare, care determină instabilitate vertebrală cu antero- sau retrolistezis.
4. **Spondilolistezis posttraumatic** - este consecinţa unui traumatism vertebral cu fractura arcului neural în alt loc decât istmul (de exemplu, pediculul vertebral), cu luxaţie progresivă, ceea ce exclude fractura-luxaţie acută.
5. **Spondilolistezis patologic** - este determinat de o boală osoasă, localizată vertebral sau generalizată, ce poate afecta orice element anatomic al arcului neural (de exemplu, osteogeneză imperfectă, acondroplazie, infecţia micilor articulaţii etc.) cu alunecare secundară.
6. **Spondilolistezis iatrogen** - în 1950, Unander-Scharin a descris primul caz de spondilolistezis câştigat postoperator: luxaţia este consecinţa chirurgiei vertebrale prin abord posterior - laminectomie şi faţetectomie, sau prin fracturarea postoperatorie a apofizelor articulare superioare sau inferioare.

În această clasificare se poate adăuga:

7. **Retrolistezisul** - este o subluxare vertebrală posterioară şi poate fi traumatică sau degenerativă.

FRECVENŢĂ

În ansamblul populaţiei, se apreciază că spondiloliza istmică lombară are frecvenţa de aproximativ 5-7%, iar spondilolistezisul lombar are o frecvenţă de 2-4%. Cel mai frecvent se întâlneşte spondilolistezisul cu spondiloliză istmică. Se consideră că frecvenţa spondilolizei şi a spondilolistezisului lombar are valori care variază puţin între grupele populaţionale. Excepţia o constituie eschimoşii, care prezintă o frecvenţă crescută pentru spondiloliză (26-28%), constatată prin determinări repetate la interval de 18 ani: TD Stewart în 1953 - 26,3%, iar în 1971, DB Kettelkamp şi GD Wright găsesc valoarea de 28%,

Scanned with OKEN Scanner

Depistarea mai precoce şi în stadii incipiente de boală a determinat o scădere relativă a evidenţierii spondiloptozei, obişnuit raportată mai rar.

În raport cu sediul leziunii la nivelul arcului neural al vertebrei care alunecă, se disting două grupe:

- spondilolistezis secundar unei leziuni la nivelul istmului vertebral;
- spondilolistezis în relaţie cu patologia articulaţiilor zigapofizare.

Această grupare după criterii anatomice şi anatomopatologice stă la baza unei clasificări mai vechi:

1. Spondilolistezisul „adevărat" - alunecarea vertebrei superioare este secundară unei leziuni a istmului vertebral:
   - spondiloliza istmică bilaterală:
     - liză şi fractură istmică;
     - alungire istmică, fără fractură;
   - spondilolistezisul istmic unilateral sau bilateral.
2. Pseudospondilolistezisul este o alunecare vertebrală produsă de o leziune la nivelul articulaţiilor interapofizare:

a) malformaţie articulară cu sau fără alungire istmică - spondilolistezis articular cu aspect displazic şi

b) artroză severă a faţetelor articulare ce determină instabilitate şi subluxaţie - spondilolistezis degenerativ.

Iniţial, termenul de pseudospondilolistezis a fost folosit de H Junghanns numai pentru spondilolistezisul degenerativ.

În prezent clasificarea realizată de Wiltse, Newman şi MacNab (1976) este unanim acceptată:

1. **Spondilolistezis displazic** - determinat de o anomalie în dezvoltarea bazei sacrului - faţa superioară a primei vertebre sacrate, eventual şi hipoplazia proceselor articulare superioare sacrate şi/sau o anomalie în dezvoltarea arcului neural L5, rezultând alunecarea L5/S1. Istmul vertebral L5 poate fi alungit.
2. **Spondilolistezis istmic:**

a) forma litică - leziunea este de tipul liză - fractură de suprasolicitare la nivelul istmului vertebral, cu separarea celor două segmente ale arcului neural. Este forma clasică, descrisă de Robert şi Lambi în 1855;

b) alungire istmică - istm vertebral alungit, osteoporotic, fără a fi fracturat şi această formă poate fi un stadiu evolutiv, producerea lizei sau a fracturii istmice o reclasifică în tipul anterior;

c) fractura acută istmică - cauza este un traumatism vertebral cu fractură istmică şi alunecare secundară.

3. **Spondilolistezis degenerativ** - este produs prin degenerarea articulaţiilor interapofizare, care determină instabilitate vertebrală cu antero- sau retrolistezis.
4. **Spondilolistezis posttraumatic** - este consecinţa unui traumatism vertebral cu fractura arcului neural în alt loc decât istmul (de exemplu, pedicului vertebral), cu luxaţie progresivă, ceea ce exclude fractura-luxaţie acută.
5. **Spondilolistezis patologic** - este determinat de o boală osoasă, localizată vertebral sau generalizată, ce poate afecta orice element anatomic al arcului neural (de exemplu, osteogeneză imperfectă, acondroplazie, infecţia micilor articulaţii etc.) cu alunecare secundară.
6. **Spondilolistezis iatrogen** - în 1950, Unander-Scharin a descris primul caz de spondilolistezis câştigat postoperator: luxaţia este consecinţa chirurgiei vertebrale prin abord posterior - laminectomie şi faţetectomie, sau prin fracturarea postoperatorie a apofizelor articulare superioare sau inferioare.

În această clasificare se poate adăuga:

7. **Retrolistezisul** - este o subluxare vertebrală posterioară şi poate fi traumatică sau degenerativă.

FRECVENŢĂ

În ansamblul populaţiei, se apreciază că spondiloliza istmică lombară are frecvenţa de aproximativ 5-7%, iar spondilolistezisul lombar are o frecvenţă de 2-4%. Cel mai frecvent se întâlneşte spondilolistezisul cu spondiloliză istmică. Se consideră că frecvenţa spondilolizei şi a spondilolistezisului lombar are valori care variază puţin între grupele populaţionale. Excepţia o constituie eschimoşii, care prezintă o frecvenţă crescută pentru spondiloliză (26-28%), constatată prin determinări repetate la interval de 18 ani: TD Stewart în 1953 - 26,3%, iar în 1971, DB Kettelkamp şi GD Wright găsesc valoarea de 28%,

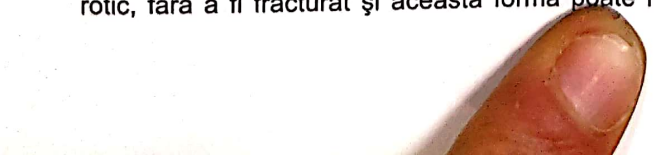

Scanned with OKEN Scanner

fiind posibilă o predispoziţie familială pentru leziunea litică istmică.

Valori medii pentru spondiloliză şi spondilolistezis pe o populaţie neselecţionată a obţinut W Bailey în 1947 - de 4,4%, pentru ca în 1984, E Libson, RA Bloom şi Y Shapiro să comunice incidenţa de 6,6% pe o populaţie neselectată. În afară de eschimoşi, s-au mai evidenţiat incidenţe crescute pentru spondiloliză, fără a ajunge la valori atât de mari, în cazul laponilor 12,8% (Schreiner) şi ale unui grup populaţional japonez - 10,3% (Faguchi). Cele mai mici frecvenţe pentru această leziune s-au descris la populaţia zulu - 3,2% (S Eisenstein, 1978) şi 2,4% la negrii americani (Roche şi Rowe, 1952).

Nivelul cel mai frecvent afectat este L5-S1 > 90%, apoi nivelul L4-L5 ~ 5%, restul fiind întâlnit la celelalte niveluri lombare. Sunt descrise situaţii de interesare a mai multor niveluri - 1-2%. Nivelul listezisului - L5 (81%), L4 (15%) şi L3 (3%).

Relaţia pe sexe: 60% bărbaţi şi 40% femei. Considerarea separată doar a spondilolizei şi distinct a listezisului evidenţiază, în ansamblul statisticilor, frecvenţe de aproximativ 5-8% pentru spondiloliză şi 2-5% pentru spondilolistezis. În raport cu vârsta, repartiţia pe sexe este diferită: la copii şi adolescenţi ambele sexe sunt afectate aproape egal, iar la adult, între 60% şi 66% sunt bărbaţi şi o treime femei.

Spondilolistezisul se asociază frecvent şi cu alte malformaţii: de exemplu, spina bifida se întâlneşte până la 45% din cazurile de spondilolistezis la copil şi adolescent şi în 20-25% dintre cazuri în depistările tardive la adult.

Incidenţa spondilolistezisului degenerativ, dependent de alţi factori, este destul de variată în diferite statistici, cu o predominanţă a sexului feminin într-un raport de 4:1 faţă de bărbaţi, cel mai frecvent la nivelul L4-L5 şi L5-S1.

ETIOPATOGENIE

Etiopatogenia este diferită în raport cu tipul de spondilolistezis. În cazul spondilolistezisului displazic şi istmic sunt discutate mai multe teorii[7,14].

Teoria congenitală a etiologiei spondilolistezisului porneşte de la descrierea în 1859, de către Schwegel, a doi centri de osificare în cele două jumătăţi ale arcului neural şi ipoteza că anomaliile de osificare la acest nivel vor genera spondiloliza şi apoi spondilolistezisul. În realitate, osificarea arcului neural este de tip pericondral şi nu prin nuclei de osificare - începe pe faţa internă, rahidiană, iar spondiloliza nu a fost găsită niciodată la naştere.

Spondiloliza sub 5 ani este extrem de rară, cel mai tânăr pacient cu spondiloliză a avut 4 luni şi a fost comunicat de SE Borkow şi B Kleiger în 1971.

După examinări radiologice vertebrale a 14 000 de persoane de toate vârstele, Rowe şi Roche au constatat că:

- spondiloliza este absentă la naştere;
- incidenţa spondilolizei şi a spondilolistezisului creşte până în jurul vârstei de 40 de ani;
- după 40 de ani, incidenţa leziunii rămâne constantă.

În 1888, Neugebauer a emis trei ipoteze etiologice:

1. ***teoria congenitală:*** poate exista un defect congenital în osificarea arcului neural la nivelul istmului vertebral;

2. ***teoria patologiei istmice:*** se produce o fractură a istmului vertebral, cu dezvoltarea progresivă a luxaţiei;

3. ***teoria patologiei articulare:*** se produce o fractură a faţetelor articulare sacrate, cu luxarea arcului neural L5 intact şi eventual cu elongare istmică.

Nathan a propus în 1959 o explicaţie mecanică:

Teoria conflictului mecanic: în hiperextensie se produce un conflict la nivelul istmului - cele două faţete articulare îşi modifică orientarea, fiecare urmând mişcarea articulaţiei interapofizare supra- şi subiacente, şi apar forţe de forfecare la acest nivel, ce vor determina liza istmică. ***Teoria displazică*** - susţinută de W Taillard în 1976, consideră că există o tulburare a dezvoltării istmului vertebral şi, în contextul prezenţei lordozei lombare, legată de staţiunea bipedă, se poate produce alungirea istmului şi subluxaţia la persoanele predispuse.

Astăzi este acceptată ***teoria fracturării istmice progresive*** prin solicitări repetate, alungirea istmului fiind secundară vindecării microfacturilor istmice repetate. În 1885, Lane a considerat că leziunea istmului

Scanned with OKEN Scanner

vertebral cu listezis secundar este determinată de efort şi demineralizare locală, iar în 1931, Meyer-Bergdorff susţinea că spondilolistezisul este produs printr-o fractură lentă, progresivă, istmică, datorită suprasarcinii prin efort, în contextul hiperlordozei lombare. Studiile contemporane au demonstrat că istmul vertebral constituie zona unde sarcina asupra arcului neural este maximă.

Farfan (1976, 1980) prezintă trei mecanisme posibile prin care arcul neural este slăbit: *1.* flexia în suprasarcină; *2.* forţe de forfecare neechilibrate şi *3.* rotaţie forţată, mecanisme care pot acţiona simultan sau în diverse combinaţii şi apreciază că mişcarea de torsiune are efectele patologice cele mai mari.

S-a constatat că există o predispoziţie familială pentru spondiloliză şi spondilolistezisul displazic, studiile actuale evidenţiind o legătură genetică între listezisul displazic şi cel istmic. Modul de transmitere a predispoziţiei pentru boală pare să fie: *(a)* autozomal dominant cu penetranţă redusă sau *(b)* multifactorial. Alungirea istmică cu diminuarea rezistenţei structurii osoase, spondiloliza şi spondilolistezisul apar secundar unor traumatisme minore repetate. Unele persoane au o predispoziţie ereditară pentru displazia arcului neural, astfel că istmul vertebral se fracturează la solicitări minime. În aceste situaţii, solicitările normale zilnice sunt suficiente pentru a determina liza istmului vertebral şi listezisul. În absenţa acestei predispoziţii şi la o structură vertebrală normală, liza istmică apare secundar unor fracturi istmice progresive de suprasolicitare, în urma unor eforturi fizice inadecvate.

În celelalte tipuri de spondilolistezis, etiologia este evidentă, recunoscută din chiar terminologia folosită pentru clasificare.

MORFOPATOLOGIE

Tipul de spondilolistezis este determinat de modificările anatomopatologice de la nivelul segmentului motor spinal. Spondilolistezisul se produce prin interesarea istmului vertebral şi/sau al articulaţiilor zigapofizare, cu interesarea secundară a discului intervertebral, ca element comun în toate tipurile de afecţiune[6,14].

Interesarea istmului vertebral se manifestă, în primul moment, prin alungirea sa - spondiloliza, care ulterior poate evolua spre spondilolistezis. În cazul spondilolizei istmice, leziunea anatomopatologică poate fi evolutivă şi este dependentă de vârstă.

La copil, la nivelul istmului vertebral, se evidenţiază o osificare encondrală activă, care contribuie la alungirea istmului, prin producerea de trabecule osoase; remodelarea osoasă prin mecanism encondral sub influenţa factorilor externi încetează odată cu terminarea creşterii.

Dacă spondiloliza este unilaterală, la nivelul pediculului opus se evidenţiază o scleroză osoasă reactivă şi chiar hipertrofia pediculului. În spondiloliza bilaterală, modificarea pediculilor este bilaterală, determinată de preluarea sarcinii ce nu se mai transmite complet arcului posterior. În evoluţia lizei istmice se produc fisuri parţiale ce pornesc de la corticală, antero-inferior de lângă pedicul şi, ulterior, vindecarea acestor fisuri se face prin apariţia unui ţesut avascular, bine organizat, asemănător unui ligament „normal", cu fibre conjunctive bine fixate la nivelul trabeculelor osoase ale defectului istmic.

În raport cu condiţiile evolutive, eventual prin tratament conservator, alunecarea se poate stabiliza şi se produce o osificare encondrală, ce duce la o alungire istmică secundară osificată. Explorarea scintigrafică a evidenţiat procesele de vindecare în microfracturile istmice din spondiloliză şi o scădere a activităţii dacă spondiloliza s-a stabilizat.

Explorarea computer-tomograf a defectului osos a evidenţiat aspecte de vindecare osoasă de tipul: calus istmic; scleroză istmică, istm deformat; punţi osoase parţiale la nivelul defectului istmic.

În situaţia când leziunea istmică nu se vindecă, dar nu se produce nici progresia alunecării vertebrale - eventual datorită unei stabilizări prin fibroză la nivelul discului intervertebral, foarte rar s-a descris la nivelul defectului istmic chiar o falsă articulaţie, fragmentele osoase acoperindu-se cu cartilaj hialin sau fibrocartilaj.

Spondiloliza la alte niveluri decât lombare inferioare este rară. În 1987, Lowe şi colab. au prezentat 32 de cazuri de spondiloliză la nivelurile L1, L2 şi L3. O

Scanned with OKEN Scanner

parte din pacienţi au prezentat un incident traumatic recent, dar scintigrafia osoasă negativă, cu absenţa fenomenelor de remodelare osoasă acută, confirmă preexistenţa leziunii istmice faţă de momentul depistării. Se apreciază că liza istmică este produsă la nivel lombar înalt sau jos prin acelaşi mecanism.

Continuarea alunecării determină separarea istmică, deci fracturarea istmului, considerată fractură progresivă, evidenţiabilă radiologic şi cu efecte compresive radiculare, rezultând spondilolistezisul istmic complet conturat anatomic.

În cazul listezisului degenerativ se produc modificări importante la nivelul articulaţiilor interapofizare, care sunt progresive şi apar în următoarea ordine:

– iniţial se produc fisuri la nivelul capsulei articulare, apoi apare o reacţie sinovială;

– cartilajul articular prezintă modificări degenerative şi se produce o discretă subluxare a suprafeţelor articulare cartilaginoase;

– capsula articulară devine mai laxă, ceea ce permite accentuarea luxaţiei;

– apar leziuni ale faţetelor articulare şi apoi se produce o hipertrofie a acestor apofize articulare prin formarea de osteofite periferice.

În stadiul de spondilolistezis degenerativ constituit, modificările articulaţiilor interapofizare prezintă următoarele caracteristici:

– aspect de artropatie distructivă, cu distrugerea cartilajului articular;

– eroziuni ale faţetelor articulare, liza vârfului apofizei articulare sacrate superioare cu scleroza reactivă şi hipertrofia marginii inferioare a articularei inferioare L5, cu subluxaţie articulară;

– modificări degenerative la nivelul capsulei micii articulaţii;

– dacă degenerarea este inegală se produce o subluxaţie - luxaţie rotatorie.

FIZIOPATOLOGIE

Se consideră că primul moment în mecanismul producerii bolii este instabilitatea arcului neural[1,2,6,14].

Această destabilizare posterioară poate să îşi aibă originea:

– la nivelul istmului vertebral, cu producerea unei separări biomecanice în momentul transmiterii sarcinii supraiacente în corpul vertebral şi în segmentul antero-posterior al arcului neural, care devine instabil, şi segmentul postero-inferior al arcului neural ce-şi păstrează stabilitatea;

– la nivelul articulaţiilor zigapofizare, care pot fi displazice, pot prezenta o orientare sagitală primară sau secundară datorită degenerării şi, în mecanismul transmiterii sarcinii, este permisă alunecarea anterioară (sau posterioară) a întregii vertebre supraiacente (corp şi arc neural).

În condiţiile destabilizării posterioare la nivelul segmentului motor spinal, se produc progresiv modificări degenerative la nivelul discului intervertebral respectiv, ceea ce constituie al doilea moment în secvenţa fiziopatologică: degenerare discală cu instabilitate anterioară. Odată apărută instabilitatea la nivelul discului intervertebral, creşte şi instabilitatea posterioară, cu accentuarea leziunii istmice şi/sau a leziunii articulare, cu producerea unei instabilităţi biomecanice complete la nivelul segmentului motor. Acesta constituie al treilea timp în mecanismul de producere a listezisului.

Spondiloliza este prezentă în copilărie într-un procent de 4-5%, până la 20 de ani, ajungând la aproximativ 7% şi doar o treime până la jumătate din cazuri vor dezvolta spondilolistezis, în afara oricărui tratament; dintre aceste cazuri, mult mai puţine vor prezenta simptomatologie clinică. Aceasta arată că secvenţa fiziopatologică de producere a spondilolistezisului poate fi întreruptă spontan sau terapeutic.

Simptomele din spondilolistezis sunt determinate de compresia directă a structurilor vertebrale asupra elementelor nervoase şi vasculare periduroradiculare şi de tensionarea structurilor capsuloligamentare rahidiene de la nivelul listezisului sau apar ca reacţie compensatorie – contractură musculară, pentru a împiedica progresia alunecării.

Tensionarea şi alungirea ligamentelor - interspinos, iliolombar, ligamente galbene, ligamentul comun vertebral anterior şi posterior, capsula articulară interapofizară - determină stimularea receptorilor nervoşi, cu senzaţia de jenă lombară locală sau durere lombară accentuată în ortostaţiune, mers şi la eforturi fizice. Factorul cel mai important care determină

Scanned with OKEN Scanner

această tensionare şi alungire a structurilor ligamentare, cu consecinţe algice, este mobilitatea anormală a arcului neural, chiar în absenţa unui listezis important.

Degenerarea discului intervertebral, secundară spondilolistezisului, şi interesarea inelului fibros, prin rupturi interne şi fisuri periferice, determină, de asemenea, durere, prin stimularea filetelor nervoase din periferia inelului fibros.

Sindromul radicular uni- şi bilateral poate fi produs prin hernia discului intervertebral, supraiacent nivelului alunecării.

La nivelul spondilolistezisului, rădăcina este interesată direct prin îngustarea foramenului uni- sau bilateral şi prin elongaţie pe sacru, pe segmentul istmic fracturat şi deplasat şi prin elongaţie în foramen. Dacă alunecarea este accentuată, pediculul este coborât şi comprimă puternic rădăcina la intrarea în foramen. Un grad avansat de spondilolistezis corespunde unei luxaţii importante, cu posibilitatea compresiunii cozii de cal.

În evoluţia bolii de la spondiloliză la spondilolistezis, se disting 3 faze[14]:

- disfuncţia temporară;
- faza instabilă;
- faza de stabilizare.

Faza de disfuncţie temporară este corespunzătoare spondilolizei, când majoritatea pacienţilor este asimptomatică. Toate cazurile de spondiloliză prezentă în copilărie, fără evoluţie către listezis, au doar 2 faze: de la disfuncţia temporară evoluţia a fost către stabilizare.

Faza instabilă corespunde prezenţei fracturii istmice, deci spondilolistezisului instalat. Instabilitatea mecanică ce rezultă din lezarea istmului vertebral va induce modificări şi în biomecanica discului intervertebral, cu instabilitatea discală şi modificarea mobilităţii întregului segment motor afectat. Instabilitatea biomecanică poate fi: mobilitate sporită în direcţia normală de mişcare şi mobilitate prezentă şi apoi sporită în altă direcţie decât cea normală. Tipică pentru faza de instabilitate clinică este tulburarea spastică de mers din spondilolistezisul de grad mare al adolescentului.

Dacă a fost evitată faza de instabilitate sau a fost depăşită, se poate ajunge într-o fază de stabilizare.

Stabilizarea în spondilolistezis poate fi:

- spontană, prin oprirea evoluţiei spondilolizei sau
- prin depăşirea situaţiei de instabilitate, fie
  - terapeutic - conservator sau chirurgical, fie
  - odată cu înaintarea în vârstă scade laxitatea articulară, discul intervertebral se fibrozează şi alunecarea vertebrală se opreşte.

DIAGNOSTIC CLINIC

Spondiloliza prezentă din copilărie până la aproximativ 20 de ani în procent de circa 7% evoluează către spondilolistezis doar în o treime până la jumătate din cazuri şi spondilolistezisul este prezent la adult cu o frecvenţă de aproximativ 2-3%[14].

Dintre copiii şi adolescenţii cu defect istmic, aproximativ o cincime, adică 21%, prezintă o simptomatologie clinică şi numai 9%, a zecea parte, solicită o îngrijire medicală.

În majoritatea cazurilor, leziunea este asimptomatică şi rămâne fără manifestări clinice evidente şi la adult.

Tabloul clinic poate cuprinde:

- *Durere lombară* - cea mai frecventă.
- *Sciatică radiculară.*
- *Sindrom de coadă de cal de tip inferior.*
- *Tulburări spastice de mers.*
- *Claudicaţie neurogenă intermitentă.*
- *Deformare locală lombară inferioară şi fesieră.*
- *Poziţii vicioase: scolioza sau accentuarea lordozei.*

Simptomatologia este legată de instabilitatea clinică şi are pondere mai mare la copil şi adolescent, pentru ca la adult simptomele să fie, în general, atenuate. Fără a constitui o regulă, se consideră că simptomatologia este corelată cu gradul luxaţiei vertebrale.

Lombalgia este cel mai frecvent simptom de debut în spondiloliză şi spondilolistezis. Lombalgia are aspect de durere musculoscheletală; unii autori consideră că durerea lombară este în relaţie cu accentuarea luxaţiei, corelaţie neconfirmată, deoarece există frecvent alunecări progresive, supravegheate medical, fără lombalgie.

Scanned with OKEN Scanner

Durerea lombară nu este proporţională cu gradul spondilolistezisului. O alunecare vertebrală de gradul I instabilă este, în general, mai rău suportată şi determină dureri lombare mai mari faţă de lombalgia existentă în cazul unui spondilolistezis de grad mai mare, dar stabilizat spontan. (Se pare că pseudoartroza istmică, elongaţia inelului fibros discal, tensionarea şi elongarea celorlalte structuri sunt la originea durerii lombare).

Uneori lombalgia se însoţeşte de o iradiere algică fesieră sau, mai rar, până la nivelul genunchiului. Coccidinia este rar întâlnită.

Sciatica radiculară: în raport cu sediul listezisului poate exista un sindrom radicular L5, în alunecarea L5-S1, sau un sindrom radicular L4, în alunecarea L4-L5.

Sindromul algic radicular poate fi unilateral sau bilateral, se poate însoţi de tulburări de sensibilitate şi/sau modificări de reflexe caracteristice pentru rădăcina afectată, fără a exista o relaţie între intensitatea sindromului şi gradul alunecării.

Existenţa unui sindrom radicular supra- sau subiacent listezisului orientează către o hernie de disc adiacentă nivelului alunecării vertebrale.

Sindromul de coadă de cal de tip inferior: poate apărea în luxaţii severe, prin compresiunea cozii de cal de pe marginea posterioară a feţei superioare a vertebrei inferioare, concomitent cu o posibilă compresie prin marginea inferioară a lamei vertebrei alunecate. Este mai frecvent în spondilolistezisul degenerativ.

Tulburările de mers: sunt prezente mai des la adolescenţii cu spondilolistezis de grad mare. Mersul este spastic, cu lordoză lombară fixă, flexia coapsei pe bazin este redusă, determinând un mers cu coapsa şi genunchiul în extensie de diferite grade, extrem de dificil uneori, şi, de aceea, în cazurile grave, mersul se face prin basculări laterale ale trunchiului. Constituie un mers caracteristic, ce rar poate fi întâlnit şi la adult.

Claudicaţia neurogenă intermitentă: este mai frecventă în spondilolistezisul degenerativ şi este rar întâlnită în spondilolistezisul displazic şi istmic.

Deformarea locală lombosacrată: la copii şi adolescenţi uneori nu există nici un simptom, dar în spondilolistezisul moderat sau sever apare o deformare lombosacrată, vizibilă sau prezentă la palparea apofizelor spinoase. Dacă sediul luxaţiei este L5-S1, prin interesarea istmului vertebral L5, segmentul postero-inferior al arcului neural L5 îşi păstrează poziţia normală faţă de sacru şi alunecarea corpului vertebral L5 este însoţită de coloana lombară supraiacentă, astfel că deformarea planului spinoaselor se evidenţiază între apofizele spinoase L4 şi L5. Dacă luxaţia L5-S1 este de grad III sau IV, deci depăşeşte 50%, se produce o angulare la nivelul marginii anterioare a bazei sacrului, evidenţiată printr-o cifoză lombosacrată. Compensator, se produce reducerea înclinării pelvisului şi sacrul devine vertical. În unele cazuri de spondilolistezis de grad III şi IV diagnosticat în copilărie, s-a descris în evoluţie o deformare fesieră caracteristică: fesele sunt aplatizate, şterse şi au, în ansamblu, un aspect de „inimă".

Poziţii vicioase: scolioza listezică - frecvent, la tânăr, listezisul se însoţeşte de scolioză, aparent fără o relaţie cu prezenţa celorlalte simptome, determinată de contractura musculaturii paravertebrale. Este mai accentuată în spondilolistezisul displazic, fiind în relaţie cu o luxaţie rotatorie asimetrică.

Lordoza - este accentuată, fixă, produsă prin contractura musculară compensatorie şi/sau corectoare, cu scopul de a opri progresia luxaţiei.

Simptomele clinice prezentate sunt mai accentuate la copil şi adolescent; la adult se întâlnesc mai des lombalgiile şi sindromul radicular.

Sindromul radicular trebuie investigat pentru a-i determina cauza: comprimare prin stenoză foraminală, hipertrofie degenerativă articulară şi listezis sau o hernie de disc deasupra nivelului alunecării.

În spondilolistezisul degenerativ, tabloul clinic cuprinde aceleaşi semne, însă cu alt istoric privind debutul şi accentuarea progresivă a simptomatologiei şi cu altă intensitate clinică. Lipseşte tulburarea spastică de mers şi deformarea locală.

EXPLORĂRI PARACLINICE

Explorarea paraclinică în spondilolistezis se realizează prin toate procedeele de explorare spinală: explorarea radiografică spinală este completată prin tomografie computerizată spinală, mielografie computerizată şi rezonanţă magnetică nucleară.

Scanned with OKEN Scanner

Radiografia spinală - evidenţiază spondiloliza şi spondilolistezisul, permite evaluarea gradului alunecării vertebrale şi stabilirea tipului de spondilolistezis. Se efectuează radiografii vertebrale lombosacrate în incidenţele: de faţă, de profil, incidenţe oblice (3/4), dreapta şi stânga, în clinostatism şi ortostatism. Imaginile radiologice „de faţă" evidenţiază rar leziunea istmică, dar se poate executa o radiografie antero-posterioară pentru spaţiul intervertebral L5-S1, cu raza incidentă înclinată oblic ascendent la 30°, care poate evidenţia liza sau fractura istmică. În situaţia unui spondilolistezis sever, pe radiografia antero-posterioară se evidenţiază o imagine radiologică caracteristică, numită „bicorn inversat"[32]. Se pot evidenţia apofizele articulare hipoplazice în listezisul displazic sau prezenţa unei *spina bifida.*

În spondilolistezisul degenerativ, pe imaginea radiografică spinală în incidenţa antero-posterioară se pot evidenţia interliniul articulaţiei interapofizare şi aspectele radiologice pot fi de trei tipuri: interliniu bine reprezentat, ca o fantă verticală; aspect intermediar; sau nu se poate evidenţia interliniul articular. Când interliniul articular este bine evidenţiat, se poate aprecia că spaţiul interapofizar are o orientare sagitală şi este posibilă alunecarea vertebrală (Oda, Taguchi, 1991).

Radiografia spinală de profil arată alunecarea vertebrală şi gradul acesteia. Alinierea vertebrală este apreciată după trei elemente: o linie ce trece anterior la nivelul corpurilor vertebrale, o linie la nivelul posterior al corpurilor vertebrale (retrozid) şi o linie prin marginea corticală a bazei apofizei spinoase.

Spondiloliza se evidenţiază prin existenţa unei fisuri parţiale la nivelul istmului vertebral, ce porneşte de la corticala antero-inferioară lângă pedicul; de asemenea, se constată un aspect scleros sau alungirea istmului vertebral şi scleroză la nivelul pediculilor. Aceasta impune o supraveghere radiologică periodică.

Deplasarea corpului vertebral este evaluată prin mai multe procedee (fig. 2):

1) Procedeul Meyerding (1932) - prin care lungimea platoului corpului vertebral subiacent este împărţită în sferturi, iar clasificarea este făcută în raport cu poziţia marginii posterioare a vertebrei luxate. Această deplasare este de patru grade: gradul I indică o alunecare de până la 25%, iar gradul IV corespunde unei alunecări între 75% şi 100%. (fig. 3, fig. 4).

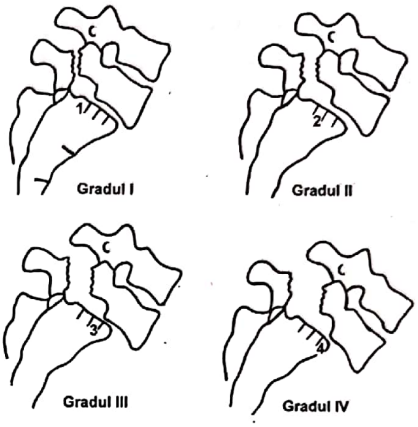

Fig. 2. Gradarea Meyerding pentru evaluarea listezisului.

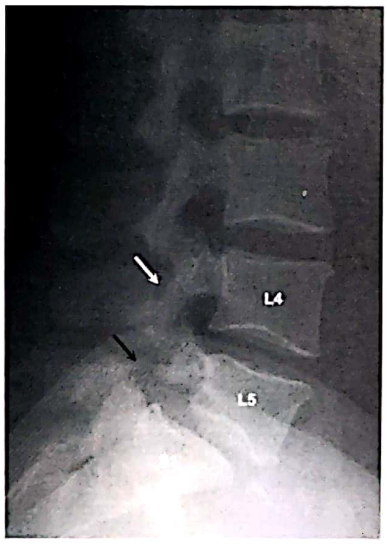

Fig. 3. Radiografie spinală de profil cu spondilolistezis L5- S1 gradul II.

Fig.4. Radiografie spinală de profil cu spondilolistezis L5-S1 gradul III.

Scanned with OKEN Scanner

2) Aprecierea procentuală a spondilolistezisului (Boxall, Bradfort, Winter, 1979) se face raportând procentual distanţa de alunecare la lungimea platoului inferior al vertebrei deplasate:

$$\frac{l}{L} x100$$

Radiografia de profil permite evaluarea progresiei alunecării, gradul de rotaţie al vertebrei în planul sagital, deci aprecierea evoluţiei spondilolistezisului.

Procentul de alunecare se apreciază şi prin metoda Taillard:

$$AB/AC x100$$

Listezisul se exprimă procentual, raportând distanţa de alunecare la diametrul antero-posterior sacrat maxim.

3) Unghiul de înclinare sacrată - este format de linia feţei posterioare a sacrului şi verticală şi este considerat de valoare mică pentru 30°, de valoare medie pentru 50-55° şi înclinarea sacrată este mare pentru valori de 70° şi mai mari. În cazul unui spondilolistezis incipient, cu cât poziţia sacrului este mai verticală, cu atât alunecarea va fi mai redusă, iar în cazul unui unghi de înclinare sacrată mare, creşte posibilitatea progresiei listezisului.

4) Rotaţia sagitală - măsoară cifoza lombosacrată şi este evidenţiată prin „unghiul de alunecare": unghiul format de faţa superioară sau inferioară a vertebrei L5 şi perpendiculara pe faţa posterioară sacrată; unghiul de alunecare are o valoare mică pentru 4-5°, o valoare medie pentru 10-15° şi o valoare mare pentru 30-40°.

5) Prognosticul evoluţiei spondilolistezisului poate fi evaluat în raport cu forma platoului superior al primei vertebre sacrate (convexitate cu aspect de „dom", întinderea acestei convexităţi) şi prin relaţia cu forma platoului inferior al vertebrei luxate. Forma corpului vertebrei L5 poate fi trapezoidală şi se stabileşte un aşa-numit „index lombar" ca raport procentual al înălţimii feţei posterioare faţă de înălţimea feţei anterioare (Taillard).

Radiografia oblică de 3/4, bilaterală, este indicată pentru evidenţierea istmului vertebral, deoarece spaţiul interarticular al micii articulaţii realizează un unghi de 45° faţă de planul medio-sagital. În această incidenţă, după Lachapel, arcul vertebral are o formă asemănătoare unui căţel: capul - apofiza transversă, urechea - apofiza articulară superioară, piciorul din faţă - apofiza articulară inferioară, gâtul - istmul vertebral. Spondiloliza se evidenţiază printr-o discontinuitate la nivelul „gâtului căţelului" - ca o zgardă sau un guler, iar spondilolistezisul: căţelul are gâtul rupt, apare decapitat (fig. 5).

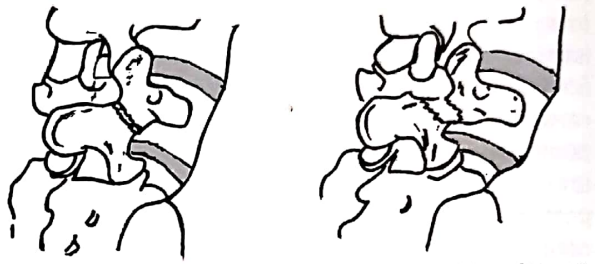

a. Spondiloliză: „căţelul" are guler (colier). *b. Spondilolistezis: „căţelul" are gâtul rupt (!).*

Fig. 5. Spondiloliză şi spondilolistezis - schema de leziune istmică.

Prezenţa unui aspect scleros istmic, cu fisuri parţiale corticale, denotă o spondiloliză incipientă şi impune urmărirea radiologică periodică.

Radiografiile funcţionale - în flexie şi extensie în ortostatism, pot evidenţia apariţia unei alunecări unilaterale, în cazuri aparent normale, sau apreciază progresia deplasării, în cazul bolii diagnosticate.

Computer-tomografia spinală - în plan axial şi imaginile de reconstrucţie 3D oferă informaţii complete. Diagnosticarea spondilolistezisului, stabilirea gradului şi a tipului nu impun explorarea prin tomografie computerizată. Examenul CT spinal aduce informaţii în stabilirea relaţiilor anatomice vertebroduroradiculare şi pentru stabilirea etiologiei tulburărilor neurologice.

Spondiloliza - se evidenţiază folosind imaginile de reconstrucţie sagitală, deoarece în explorarea axială imaginea patologică este adiacentă faţetei articulare. Spondiloliza se poate exclude doar după evidenţierea corticalei istmice intacte în cazul vertebrelor suspicionate.

Imaginile de reconstrucţie sagitală permit identificarea leziunii istmului vertebral:

– fisuri corticale, unilaterale sau bilaterale simetrice;

– fractură istmică unilaterală, frecventă, cu deplasare minimă;

– istmul vertebral sau lama vertebrală controlaterală fracturii istmice sunt hipertrofiate sau sclerotice. Scleroza istmică opusă fracturii este frecventă;

– fractură istmică bilaterală.

Scanned with OKEN Scanner

Spondilolistezisul - tomografia computerizată aduce date certe:

– istmul vertebral nu este intact decât extrem de rar;

– istmul vertebral, chiar dacă pare normal, în realitate este sclerotic, deformat prin elongaţie, situaţie întâlnită în subluxaţiile mici;

– în spondilolistezisul de grad mic, stabilizat, se poate evidenţia, cel mai frecvent unilateral, vindecarea fracturii istmice, cu formarea unui calus osos, adesea exuberant.

Computer-tomografia spinală evidenţiază modificările discului intervertebral de la nivelul luxaţiei şi nivelurile adiacente:

- degenerarea discală la nivelul listezisului;
- nivelul unei posibile hernii de disc, în cazul unui sindrom radicular discal. Hernia de disc la nivelul spondilolistezisului este rară. Cel mai frecvent, hernia discală este la nivelul superior alunecării.

Este necesară explorarea CT axială sau sagitală pentru a exclude imaginea falsă determinată de marginea postero-superioară a vertebrei de sub listezis; în explorarea axială, secţiunile trebuie să fie paralele cu discul intervertebral.

La nivelul foramenului intervertebral, examenul CT poate evidenţia:

– un foramen intervertebral deformat caracteristic - în cazul spondilolistezisului L5-S1, înălţimea este redusă, pediculul este anormal de apropiat de sacru, foramenul devine orizontal şi rezultă o stenoză foraminală moderată sau severă;

– în alunecările mari, baza istmului vertebral fracturat pătrunde în foramen, realizându-se un aspect orizontal bilobat şi, pe măsură ce spondilolistezisul se accentuează sau scade înălţimea discului intervertebral afectat, fragmentul istmic fracturat pătrunde şi mai mult în foramen, comprimând rădăcina;

– în spondilolistezisul de grad III sau IV rădăcina este extrem de tensionată, pedicului coboară şi alunecă înainte, elongând rădăcina prin mărirea angulaţiei la ieşirea din canalul spinal.

În spondilolistezisul degenerativ, tomografia computerizată evidenţiază, în plus, stenoza canalului spinal, tipul şi gradul de stenoză spinală.

Computer-tomografia spinală poate fi efectuată după injectare intravenoasă sau intratecală de substanţă de contrast, permiţând o evidenţiere a elementelor duroradiculare şi a modificărilor acestora, unele extrem de discrete (tracţionări şi tensionări), care nu se pot constata prin examinarea computer-tomografică fără contrast.

Rezonanţa magnetică nucleară este mai puţin specifică decât CT în detectarea fracturilor de la nivelul arcului neural (semnal osos de intensitate scăzută), dar imaginile RMN permit evaluarea ţesuturilor moi, relaţia duroradiculară cu structurile vecine şi aprecierea degenerării discului intervertebral. Pe imaginile sagitale în T1 se evidenţiază foramenul intervertebral şi interesarea radiculară în foramen, iar marginile ponderate în T2 furnizează date despre starea discului intervertebral şi relaţia cu elementele duroradiculare din canalul spinal. În modificările degenerative de la nivelul articulaţiei zigapofizare, prin CT se evidenţiază leziuni osoase faţetare (osteoporoză, aspecte de scleroză), iar prin RMN se depistează modificări degenerative precoce de la nivelul cartilajului micii articulaţii; cele două procedee având fiecare avantaje în evaluarea degenerării micilor articulaţii. În spondilolistezisul constituit, imaginile RMN arată elongaţia duroradiculară antero-posterioară în canalul spinal şi aspectul de pseudoprotruzie discală de la nivelul segmentului motor interesat, iar în spondilolistezisul degenerativ se constată stenozarea canalului spinal şi interesarea radiculară în recesul lateral (fig. 6).

Fig. 6. Imagine RMN spinală lombosacrată cu listezis L5-S1 gradul III-IV.

Scanned with OKEN Scanner

În explorarea completă a regiunii lombosacrate, CT şi RMN se completează, ambele procedee fiind neinvazive, explorarea RMN asigurând, în plus, o redare detaliată a conţinutului duroradicular şi a celorlalte ţesuturi moi din canalul spinal.

TIPURI DE SPONDILOLISTEZIS

Spondilolistezisul displazic

Spondilolistezisul displazic (din lat. *dis* = greu, gr. *plassein* = a forma) sau displastic (gr. plasticos = ce se modelează) era numit congenital în clasificările mai vechi.

Efectul hipoplaziei elementelor posterioare L5 şi S1 se manifestă prin incapacitatea articulaţiilor interapofizare L5-S1 de a menţine stabilitatea segmentului motor şi apare iniţial o subluxaţie ce progresează şi se instalează spondilolistezisul. Este determinat de displazia bazei sacrului - faţa superioară a primei vertebre sacrate este rotunjită, convexă, cu hipoplazia apofizelor articulare; frecvent, se poate asocia cu displazia arcului neural L5 şi cu *spina bifida ocultă*. Apofiza spinoasă L5 rămâne pe loc, iar apofizele articulare inferioare L5 se sprijină pe baza sacrului.

Istmul vertebral este hipoplazic dar, în urma suprasolicitărilor suportate, prezintă microfracturi repetate, vindecate scleros - aspect de fractură de suprasolicitare, progresivă, caracteristic spondilolizei, iar în faza de spondilolistezis, istmul vertebral este alungit. Dacă alunecarea continuă, se produce fractura istmică şi, în acest stadiu, este greu de diferenţiat de spondilolistezisul istmic de tip litic[8,9,11].

Frecvenţa spondilolistezisului de tip displazic este, în general, mică şi se consideră că este de două ori mai frecvent la fete faţă de băieţi.

Simptomatologia cuprinde lombalgie, sciatică radiculară L5 uni- sau bilaterală, sindrom de coadă de cal şi mers spastic, uneori chiar cu episoade de mers imposibil.

La adult, leziunea este, în general, asimptomatică şi puţin evolutivă, fie stabilizată.

Explorarea radiologică clasică evidenţiază:

- listezisul L5-S1 de diferite grade (I-IV);
- hipoplazia sau absenţa apofizelor articulare lombosacrate;
- elongaţia sau fractura istmului vertebral;
- convexitatea feţei superioare a primei vertebre sacrate;
- prezenţa disrafiilor lombosacrate: spina bifida L5 şi/sau S1.

Progresia spondilolistezisului displazic se produce, în general, până la vârsta de 19-21 de ani, cu maxim posibil în perioada de creştere accelerată, între 11 şi 17 ani, după care continuarea alunecării este foarte rară, dar nu excepţională. Progresia listezisului se poate aprecia după gradul convexităţii sacrate şi indexul lombar al lui Taillard.

Celelalte explorări şi tratamentul necesar se stabilesc în raport cu aspectul clinic şi de explorările radiologice primare[14,19,31].

Spondilolistezisul istmic

Spondilolistezisul istmic - alunecarea corpului vertebral, se produce datorită unei leziuni la nivelul istmului vertebral[14,15,22]. Sunt descrise trei tipuri:

a) *forma litică* - a fost descrisă de Robert şi Lambl în 1885. Leziunea este liză - fractură progresivă de suprasolicitare la nivelul istmului vertebral, rezultând separarea celor două segmente ale arcului neural şi apoi luxaţia anterioară a corpului vertebral.

Acest tip este cel mai frecvent depistat sub vârsta de 40 de ani;

b) *elongaţia istmului vertebral* - istmul vertebral este alungit, osteoporotic, dar nu este fracturat. Elongaţia istmică este rezultatul unor microfracturi repetate prin suprasolicitare, cu vindecare scleroasă succesivă. Diferenţierea de tipul displazic se face prin absenţa hipoplaziei articulaţiilor interapofizare. Dacă vindecarea microfracturilor este deficitară, se produce fractura progresivă a istmului vertebral şi, odată cu apariţia lizei sau fracturii istmice, acest tip b este reclasificat în tipul a.

Aceste două tipuri sunt mai frecvente la sportivi (atleţi, gimnaşti, practicanţi de arte marţiale, fotbal,

Scanned with OKEN Scanner

canotaj etc.), grup la care se constată o incidenţă crescută faţă de restul populaţiei, ceea ce constituie un argument în plus pentru teoria lezării istmice prin fractura de stres. În afara etiologiei traumatice, s-a constatat existenţa unei predispoziţii familiale, caz în care incidenţa bolii ajunge până la 25-30%, frecvenţă asemănătoare cu cea constatată la eschimoşi (26-28%), datorită probabil unei predispoziţii rasiale;

c) *fractura acută a istmului vertebral*. În urma unui traumatism vertebral violent se produce o fractură a istmului vertebral şi alunecarea este secundară. Mai mult de jumătate din numărul pacienţilor cu spondilolistezis displazic sau istmic (tip a şi tip b) prezintă instalarea sau accentuarea simptomelor clinice în relaţie cu un traumatism vertebral.

Diagnosticul de spondilolistezis prin fractură istmică acută impune o stare de sănătate fără nici un simptom subiectiv sau obiectiv lombosacrat, cu suportarea unui traumatism vertebral semnificativ, urmat progresiv de apariţia simptomelor. De obicei, imediat posttraumatic, explorările stabilesc prezenţa fracturii istmice traumatice, dar luxaţia progresivă se produce rar.

Spondilolistezisul istmic se poate produce la orice nivel, dar sediul cel mai frecvent este L5-S1 şi se asociază cu *spina bifida* la aproximativ 92% pacienţi.

Diagnosticarea spondilolistezisului displazic şi istmic impune supravegherea progresiei leziunii. Progresia listezisului se produce în copilărie şi adolescenţă şi leziunea se stabilizează în general după vârsta de 20 de ani.

Diagnosticarea spondilolistezisului istmic prin radiografii standard este, în general, completă; uneori este necesară explorarea prin tomografie computerizată spinală în cazul sportivilor, pentru aprecierea posibilităţii reluării antrenamentelor şi competiţiilor şi la adult, când radiografiile sunt neconcludente.

Tratamentul, conservator sau chirurgical, este în raport cu gradul spondilolistezisului, progresia lui şi simptomele clinice[14,19].

Spondilolistezisul degenerativ

Spondilolistezisul degenerativ este produs prin degenerarea articulaţiilor interapofizare, cu producerea unei instabilităţi la nivelul segmentului motor şi luxaţie secundară, ce poate fi antero- sau retrolistezis[14,15,23,27].

Se consideră două ipoteze etiologice în spondilolistezisul degenerativ:

1. spodilolistezisul degenerativ apare ca rezultat al predispoziţiei pentru o orientare faţetară mai sagitală;

2. modificări degenerative, incluzând şi degenerarea discului intervertebral şi degenerarea articulaţiilor zigapofizare vor duce la alunecarea vertebrală (Goel şi Kong, 1995).

Modelarea unui segment motor = unitate funcţională spinală, folosind un model neliniar tridimensional cu element finit în corelaţie cu modificarea unghiului faţetar faţă de planul coronal (40° pentru L4-L5), a evidenţiat că o orientare mai sagitală (creşterea acestui unghi) scade rezistenţa la translaţie antero-posterioară şi apare predispoziţia segmentului motor pentru spondilolistezis degenerativ, deci se verifică prima ipoteză. De asemenea, s-a evidenţiat că creşterea forţelor, a solicitărilor ligamentare, în particular la nivelul capsulei zigapofizare, induce o remodelare ligamentară şi secundar osoasă, cu osteofitoză şi hipertrofia elementelor spinale interesate, în particular faţetele articulare, ce-şi pot modifica angulaţia, devenind mai sagitale şi permiţând alunecarea vertebrală. Deci, prin această modelare informatică se verifică ambele ipoteze.

Termenul de spondilolistezis degenerativ a fost introdus de Newman şi Stone în 1965. Nivelul cel mai afectat este L4-L5, aproximativ 80%, urmat de nivelurile L3-L4 şi L5-S1.

Alunecarea anterioară este în jur de 1 cm, deci nu depăşeşte 25%, dar uneori compresiunea duroradiculară poate fi importantă, deoarece, prin subluxaţie, atât corpul vertebral, cât şi arcul neural integru sunt deplasate cu efect compresiv între arcul neural luxat anterior şi corpul vertebral subiacent.

Pacienţii cu spondilolistezis degenerativ prezintă sacralizarea vertebrei L5 de patru ori mai frecvent decât în populaţia generală. Boala se întâlneşte în mod obişnuit după 50 de ani, mai ales în jurul vârstei de 60-70. Femeile sunt de patru ori mai frecvent afectate decât bărbaţii. Incidenţa spondilolistezisului degenerativ este de trei-patru ori mai mare la negri faţă de albi (africani faţă de caucazieni), stabilindu-se un

Scanned with OKEN Scanner

paralelism cu frecvenţa crescută a sacralizării vertebrei L5.

Orientarea faţetelor apofizelor articulare este importantă pentru rezistenţa la sarcină suportată de vertebra inferioară, iar planul sagital al faţetelor articulare opune rezistenţă mai mică decât dacă orientarea este oblică sau transversală.

Asimetria articulară numită tropism articular este frecventă şi constituie un factor predispozant pentru subluxaţia rotatorie[7].

Odată cu înaintarea în vârstă, degenerarea discului intervertebral se accentuează şi, în prezenţa unui tropism articular, mobilitatea segmentului motor L4-L5 se măreşte anormal. Factorul major de instabilitate nu îl constituie instabilitatea prin flexie-extensie, ci instabilitatea prin rotaţie axială şi translaţie antero-posterioară.

În general, majoritatea pacienţilor cu spondilolistezis degenerativ este asimptomatică.

Tabloul clinic cuprinde aceleaşi simptome: lombalgie, sindrom radicular algoparestezic sau paretic, sindrom de coadă de cal. Lipsesc tulburările de mers, caracteristice adolescentului, şi deformarea locală marcată, din spondilolistezisul de grad mare.

Lombalgia cronică cu episoade de acutizare legate de eforturi, poziţii vicioase sau în raport cu schimbările meteorologice constituie cel mai obişnuit simptom.

Sindromul radicular poate fi algic, parestezic şi mai rar paralitic.

Simptomele clinice sunt mai frecvente şi adesea au aspect acut în spondilolistezisul L3-L4, datorită dimensiunilor mai mici ale canalului spinal la nivelul L3.

Diagnosticul se stabileşte prin explorări radiologice de rutină, uneori este nevoie de radiografii de profil în flexie pentru evidenţierea mişcărilor anormale.

Explorarea computer-tomografică aduce cele mai bune informaţii şi permite:

– aprecierea formei şi dimensiunilor stenozei date de listezis;

– evaluarea degenerării discului intervertebral, cu evidenţierea unei protruzii sau a herniei discale;

– evidenţierea orientării faţetelor articulare, a asimetriei acestora, prezenţa modificărilor degenerative faţetare şi prezenţa osteofitelor;

– constatarea subluxaţiei laterale sau rotatorii a arcului neural, prin degenerare asimetrică articulară;

– aprecierea hipertrofiei degenerative a ligamentului galben şi/sau a capsulei articulare: ligamentul galben poate fi hipertrofiat;

– aprecierea formei foramenului şi a structurilor osoase sau conjunctive care determină stenoza foraminală.

Tratamentul se stabileşte în raport de intensitatea simptomatologiei determinate de compresiunea radiculară în corelaţie cu starea generală a pacientului vârstnic.

Spondilolistezisul lombar posttraumatic

Spondilolistezisul lombar posttraumatic *apare după un traumatism vertebral* lombar acut, cu fractură în alt loc decât la nivelul istmului şi cu producerea progresivă a unei luxaţii. Posttraumatic se evidenţiază fractura, dar alunecarea se constată la un interval variabil de timp după traumatism. Această definire exclude orice fractură-luxaţie acută sau imediat posttraumatică. Sunt incluse fractura pediculului, fractura în segmentul postero-inferior al arcului neural şi fracturile ce interesează parţial posterior corpul vertebral lombar.

În 1988, Kane şi Meyer au prezentat un tip particular de spondilolistezis lombar posttraumatic prin dislocare articulară bilaterală L5-S1. Mecanismul de producere constă în hiperflexie, compresie şi rotaţia vertebrei L5 pe S1, cu ruperea capsulei articulare zigapofizare L5-S1 bilateral şi cu ruptura inelului fibros şi producerea secundară a spondilolistezisului.

Fragmentul sau fragmentele arcului neural sau ale corpului vertebral fracturat determină sau nu un efect compresiv acut asupra sacului dural lombar, cu prezenţa manifestărilor clinice corespunzătoare nivelului şi gradului de interesare duroradiculară; în funcţie de aceasta se stabileşte tratamentul imediat.

Dacă sindromul neurologic nu impune o intervenţie chirurgicală, în mod obişnuit imobilizarea duce la vindecarea fracturii şi împiedică apariţia spondilolistezisului posttraumatic.

Alteori, pacientul se prezintă cu lombalgii cronice progresive, posibil cu un sindrom radicular şi diagnosticul este stabilit pe baza prezenţei în anamneză a unui

Scanned with OKEN Scanner

traumatism vertebral lombar mai vechi şi prin explorare radiografică.

Terapia este în raport cu gradul spondilolistezisului, prognosticul progresiei luxării şi aspectul clinic[5,14,25].

Spondilolistezisul patologic

Spondilolistezisul patologic reprezintă orice tip de afectare osoasă: metabolică, infecţioasă, tumorală generalizată sau localizată interesând arcul neural, în orice segment şi care determină o subluxare lombară. Spectrul bolilor ce pot fi la originea acestor subluxaţii este larg: osteogeneza imperfectă, acondroplazia, boala Paget, sindrom Marfan, un tip de arterogripoză specifică eschimoşilor, infecţii specifice - tuberculoasă, sifilitică - sau nespecifice - spondilită cu germeni piogeni, boli neoplazice primare osoase sau metastaze vertebrale. Spondilolistezisul apare secundar unei asemenea afecţiuni şi simptomele clinice locale vertebroradiculare coexistă cu cele determinate de afecţiunea de origine. Subluxaţia, mai rar luxaţia, poate interesa orice nivel vertebral.

Tratamentul este în raport cu prognosticul bolii determinate şi cu aspectul clinic lombar şi general.

Spondilolistezisul lombar iatrogen

Spondilolistezisul lombar iatrogen este o luxaţie sau o subluxaţie câştigată, ce apare în urma unor intervenţii chirurgicale spinale prin abord posterior. Prima descriere aparţine lui Unander-Scharin în 1950 şi se referea la o subluxaţie apărută ca o complicaţie rară după o osteosinteză spinală.

În prezent, sunt descrise două tipuri:

– *spondilolistezisul câştigat postosteosinteză* - este produs printr-o fractură de suprasolicitare a istmului vertebral de deasupra nivelului unde s-a aplicat osteosinteza spinală. Mulţi pacienţi în această situaţie au suferit intervenţia de osteosinteză pentru spondilolistezis, ceea ce denotă că există o predispoziţie pentru fractura progresivă istmică de stres. Mecanismul producerii acestei fracturi de suprasolicitare nu este lămurit. Se consideră că, odată cu fixarea vertebrală, prin diminuarea mobilităţii la nivelul fixat, la nivelul discului vertebral supraiacent se accentuează mobilitatea pentru a se păstra aceeaşi amplitudine a mişcării în segmentul lombar; ca urmare, discul vertebral supraiacent degenerează mai rapid şi, în contextul unei predispoziţii - probată de spondilolistezisul operat - se produce spondiloliza istmică prin mecanismul fracturii progresive de stres;

– *spondilolistezisul iatrogen propriu-zis,* care la adult se produce secundar unui abord lombar posterior sau postero-lateral cu îndepărtarea totală a articulaţiilor interapofizare sau laminectomie cu excizia completă a unei apofize articulare, superioară sau inferioară, ceea ce duce la dispariţia sprijinului pe elementele vertebrale posterioare. Se pare că producerea alunecării postoperatorii este dependentă de vârstă.

Aproximativ 10% din pacienţii operaţi pentru stenoză de canal lombar la care s-a practicat laminectomie bilaterală cu faţetectomie au dezvoltat spondilolistezisul iatrogen. Incidenţa creşte la cei cu laminectomie şi faţetectomie pe trei sau mai multe niveluri. Mecanismul producerii spondilolistezisului iatrogen constă în degenerarea accelerată a discului intervertebral până în faza exagerării mobilităţii vertebrale cu subluxare, secundară sarcinii corporale supraiacente sau suprasarcinilor de efort. Dacă printr-un asemenea abord lombar larg s-a practicat o discectomie, riscul apariţiei luxaţiei secundare creşte foarte mult.

La copil, cu excepţia unui singur caz de spondilolistezis iatrogen publicat, se consideră că laminectomia pe mai multe niveluri poate fi urmată de scolioză sau cifoscolioză, rareori însoţită şi de o subluxaţie vertebrală. Pentru a elimina această complicaţie, laminectomia - când este necesară - trebuie efectuată cu păstrarea apofizelor articulare.

În situaţia unei faţetectomii bilaterale, efectul alterărilor progresive prin afectarea articulaţiilor zigapofizare poate fi diminuat prin menţinerea integrităţii celorlalte structuri spinale posterioare: ligamente supra- şi interspinos, formaţiuni tendinoase, musculatura paravertebrală şi inserţia fasciilor. Acest fapt eviden-

Scanned with OKEN Scanner

ţiază rolul structurilor lombare posterioare în stabilizarea vertebrală şi ar sugera că o refacere chirurgicală corectă în planuri anatomice ar putea diminua riscul alunecării postoperatorii.

Retrolistezisul

Retrolistezisul (numit uneori *spondilolistezis inversat*) constă într-o subluxare vertebrală posterioară. Poate fi de două tipuri: *retrolistezis traumatic* sau *retrolistezis degenerativ.*

Retrolistezisul traumatic este consecinţa imediată sau tardivă a unui traumatism vertebral lombar, cu interesarea platoului cartilaginos vertebral inferior, uneori şi o fractură-tasare minimă a corpului vertebral şi interesare a arcului neural, rezultând o subluxare posterioară a vertebrei interesate.

Retrolistezisul degenerativ se consideră că se produce prin degenerarea discului intervertebral cu articulaţiile interapofizare cvasinormale. Pe măsură ce nucleul pulpos degenerează, înălţimea discului intervertebral scade şi, sub greutatea corpului, platoul cartilaginos vertebral inferior alunecă posterior, faţeta articulară superioară a vertebrei inferioare orientând această subluxare în sens postero-inferior.

Un rol important în producerea retrolistezisului îl are efortul fizic cu contractura importantă a musculaturii paravertebrale - greutăţi purtate pe cap, umeri, obezitate cu abdomen voluminos, sarcini repetate. Retrolistezisul se întâlneşte cel mai frecvent la nivelurile L3-L4 şi L4-L5.

Radiografia coloanei lombare de profil evidenţiază leziunea. Radiografia de profil în flexie şi extensie arată o mobilitate crescută - în flexie se produce o alunecare anterioară pe poziţia normală, iar extensia accentuează moderat retrospondilolistezisul (fig. 7).

Explorarea computer-tomografică spinală poate evidenţia prezenţa:

- unei stenoze lombare inferioare. Stenoza lombară este rară în retrolistezis şi este realizată între marginea posterioară a platoului inferior al vertebrei superioare şi arcul neural al vertebrei inferioare. Mai frecvent se întâlneşte la nivelul retrolistezisului L3-L4;
- stenoza foraminală destul de frecventă, accentuată în extensie, şi stenoza recesului lateral;
- protruzia inelului fibros la nivelul luxaţiei posterioare. Hernia de disc la nivelul retrolistezisului este rară;
- retrolistezisul poate fi de tipul unei subluxaţii rotatorii unilaterale, situaţie întâlnită destul de frecvent.

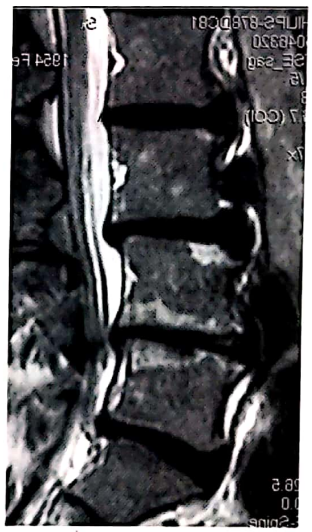

Fig. 7. Retrolistezis degenerativ L3-L4, imagine RMN.

Simptomatologia clinică cuprinde lombalgii cronice accentuate la efort şi în hiperextenise, poziţie în general evitată de pacient, şi sindrom radicular uni- sau bilateral, iar tratamentul este în raport cu intensitatea simptomatologiei.

DIAGNOSTIC DIFERENŢIAL

Din punct de vedere clinic, pacientul se prezintă cu o simptomatologie caracteristică pentru o suferinţă vertebrală lombară inferioară şi deci diagnosticul diferenţial este al lombalgiei, sindromului radicular, uni- sau bilateral, sau al sindromului de coadă de cal, de obicei de tip inferior.

Examenul clinic orientează diagnosticul către spondilolistezis în situaţiile:

- deformare locală lombosacrată caracteristică şi
- mers spastic caracteristic, cu extensia membrelor inferioare şi lordoză lombară fixă, la adolescent.

Scanned with OKEN Scanner

Suspiciunea clinică poate exista în raport cu vârsta şi contextul apariţiei simptomatologiei: la copil sau adolescent, deoarece frecvenţa este crescută în perioada de creştere accelerată (12-17 ani).

În cazul bolii diagnosticate anterior, asimptomatică sau paucisimptomatică, apariţia sau accentuarea simptomatologiei impune diferenţierea:

- existenţa spondilolistezisului evolutiv:
  - progresia luxaţiei;
  - producerea stenozei lombare, fie prin progresia luxaţiei, fie în cazul spondilolistezisului degenerativ;
  - stenoza foraminală.
- altă patologie lombară sau lombosacrată:
  - hernie de disc supra- sau subiacentă listezisului;
  - alte afecţiuni: tumorale - neurinom, colesteatom etc., infecţioase - discita etc.

Explorările paraclinice realizează diferenţierea şi vor orienta terapia.

În situaţia spondilolistezisului iatrogen, posttraumatic, patologic şi a retrolistezisului, diagnosticul este clar prin explorarea radiologică şi contextul apariţiei alunecării vertebrale.

Diagnosticul diferenţial radiologic se stabileşte pe baza tipului de leziune a arcului neural al vertebrei luxate şi a celei subiacente.

În spondilolistezisul displazic se evidenţiază: apofizele articulare lombosacrate sunt hipoplazice sau absente; istmul vertebral este alungit sau fracturat; sacrul este convex, poate exista o spina bifida; progresia alunecării şi/sau corpul vertebral L5 este de formă trapezoidală.

În spondilolistezisul istmic leziunea este la nivelul istmului vertebral: liză sau fractură de suprasolicitare istmică - formă litică; istm vertebral alungit, osteoporotic, fără fractură; fractură istmică apărută posttraumatic; progresia alunecării prin compararea radiografiilor periodice şi constatarea accentuării alunecării cu angularea corpului L5 pe sacru.

Spondilolistezisul degenerativ este frecvent după 50 de ani, mai des la femei şi radiologic se constată: apofize articulare degenerate; disc intervertebral pensat, degenerat; tropism articular sau orientarea sagitală a faţetelor articulare; frecvent, vertebra L5 este sacralizată; stenoză de canal lombar de tip central; stenoză foraminală; prezenţa osteofitelor.

În spondilolistezisul lombar posttraumatic se evidenţiază fractura arcului neural în alt loc decât istmul vertebral.

Spondilolistezisul patologic este diagnosticat prin evidenţierea luxaţiei vertebrale în orice tip de afectare osoasă locală sau generală.

În spondilolistezisul iatrogen se constată tipul de abord spinal posterior efectuat şi alunecarea secundară.

Retrolistezisul se evidenţiază prin subluxarea apărută posttraumatic sau degenerativ prin afectarea discului intervertebral.

Suplimentarea explorării prin tomografia computerizată spinală în plan axial şi sagital stabileşte diagnosticul complet.

TRATAMENT

Tratamentul spondilolistezisului se stabileşte în raport cu prezenţa simptomatologiei, gradul şi evoluţia alunecării. Tratamentul urmăreşte în primul rând realizarea unui segment vertebral lombosacrat stabil, care să permită susţinerea şi transmiterea sarcinilor normale statice sau în dinamică şi a suprasarcinilor. Obiectivul terapeutic cel mai important îl constituie deci împiedicarea progresiei alunecării, prin stabilizare vertebrală.

Tratamentul este diferit în raport cu:

- tipul de spondilolistezis;
- vârsta pacientului;
- simptomatologia clinică şi evoluţia ei;
- gradul alunecării în momentul diagnosticării;
- progresia luxaţiei.

Deşi oprirea progresiei alunecării este elementul terapeutic cel mai important, în principiu tratamentul urmăreşte trei obiective care se aplică împreună, separat sau asociate, în funcţie de fiecare situaţie:

- decompresiunea elementelor nervoase;
- reducerea luxaţiei;
- stabilizarea vertebrală, ce este element comun în orice schemă terapeutică.

Scanned with OKEN Scanner

Procedeele aplicate pot fi:
– conservatoare, nechirurgicale;
– chirurgicale.

Tratament conservator

Procedeele terapeutice nechirurgicale pot realiza diminuarea simptomatologiei neurologice, reducerea luxaţiei vertebrale şi stabilizarea spondilolistezisului prin manevre ortopedice nesângerânde[14,18].

Indiferent de vârstă, dacă pacientul prezintă simptome minime sau chiar moderate şi spondilolistezisul este de grad I, se aplică un tratament conservator ce cuprinde: repaus relativ sau absolut, în raport cu intensitatea simptomelor; tratament medicamentos antiinflamator, decontracturant muscular şi antialgic; proceduri balneofizioterapice: aplicaţii de căldură, masaj lombar şi terapia prin exerciţii fizice medicale.

Terapia profilactică, de corectare şi recuperatorie prin mişcare curpinde:

– exerciţii de circumducţie ale coloanei, care se realizează pe secvenţa coloană lombară pe pelvis şi pelvis pe membrele inferioare;

– exerciţii de facilitare pentru activarea musculaturii trunchiului inferior, cu scopul realizării unui echilibru între tonusul antagonistului şi al musculaturii antagoniste în segmentul lombosacrat.

În faza acută, obiectivul kinetoterapiei este calmarea simptomatologiei: durerea lombară, sindromul radicular prin relaxare generală, scăderea iritaţiei radiculare prin poziţii antalgice, eventual chiar tracţiune vertebrală şi relaxarea contracturii musculare lombare prin exerciţii de facilitare pe grupe musculare.

Kinetoterapia se aplică în combinaţie cu balneoterapia, prin asocierea lor - de exemplu, kinetoterapie activă în bazin cu apă, realizându-se o sumare benefică. În continuare, se indică aplicarea unui lombostat - centură ortopedică lombosacrată, folosită în timpul mersului şi al desfăşurării diferitelor activităţi, şi recomandarea de evitare a eforturilor fizice.

Dacă există posibilitatea progresiei spondilolistezisului, se recomandă supraveghere clinică şi radiologică pentru a depista prompt evolutivitatea bolii şi pentru a schimba conduita terapeutică.

La pacientul vârstnic cu spondilolistezis degenerativ, deşi adesea subluxaţia este mică, simptomatologia poate fi zgomotoasă, dar, în majoritatea situaţiilor, terapia conservatoare este eficientă.

La copil sau adolescent cu spondilolistezis istmic sau displazic de grad I puţin simptomatic, dar depistat ca evolutiv, se încearcă stabilizarea vertebrală, folosind o imobilizare gipsată cu blocarea regiunii lombosacrate printr-un corset lombar cu spica şoldului (cu crac).

La adolescent cu spondilolistezis de grad II sau III, puţin simptomatic, s-a încercat o reducere ortopedică a alunecării vertebrale şi apoi o stabilizare prin mai multe tehnici neoperatorii:

– tracţiunea membrului inferior şi a bazinului cu pacientul în hiperextensie în decubit ventral, pe masa ortopedică - Scherb, 1921;

– elongaţia coloanei vertebrale, apoi manevre de rotare a bazinului pentru a normaliza unghiul lombosacrat şi apoi aplicarea de forţe corectoare sacrate posterior pentru a-l readuce anterior într-o poziţie corectă faţă de corpul vertebral L5; toate acestea sunt realizate folosind aparate gipsate succesive după tracţiune (Scagletti). Această reducere trebuie urmată de stabilizare, care poate fi realizată fie prin aparat gipsat menţinut câteva luni (3-6 luni), fie operator.

Tratament chirurgical

Tratamentul chirurgical poate urma unor măsuri terapeutice conservatoare ce s-au dovedit ineficiente sau se aplică de la început, în cazul unui tablou clinic grav sau al unei luxaţii exagerate ori instabile.

Intervenţia chirurgicală urmăreşte decomprimarea elementelor nervoase, reducerea luxaţiei şi stabilizarea vertebrală, sau, în raport cu simptomatologia, gradul şi tipul listezisului, vârsta şi evolutivitatea, se realizează doar două din obiective, obligatoriu stabilizarea rahidiană[13,14,16,17,24].

Indicaţiile de tratament chirurgical sunt:

– sindromul dureros: lombalgia şi/sau sindromul radicular moderat algoparestezic, persistente, ce se accentuează deşi terapia conservatoare este complet aplicată. Lombalgia violentă, sindromul radicular acut

Scanned with OKEN Scanner

sau progresiv, nerezolvate conservator indică intervenţia chirurgicală;

– sindroamele neurologice acute:

• sindromul de coadă de cal impune decompresiunea de urgenţă;

• sindromul radicular acut, cu sciatică paralitică;

• tulburările spastice de mers la adolescent;

• claudicaţia neurogenă intermitentă, frecventă în spondilolistezisul degenerativ;

– spondilolistezisul progresiv: copiii, adolescenţii şi adultul tânăr, supravegheaţi prin explorări radiografice periodice la care se constată progresia luxaţiei, în ciuda măsurilor conservatoare aplicate corect;

– spondilolistezisul de grad mare în momentul depistării, chiar în absenţa oricărei simptomatologii, mai ales în perioada de creştere;

– deformarea lombosacrată marcată, ce corespunde unui spondilolistezis instabil cu potenţial invalidant;

– asocierea cu o hernie discală cu indicaţie chirurgicală, cel mai frecvent supraiacentă spondilolistezisului. În raport cu tehnica posibilă pentru operaţia herniei discale, listezisul se poate destabiliza şi este necesară aprecierea necesităţii stabilizării chirurgicale în acelaşi timp operator;

– în spondilolistezisul patologic, indicaţia de tratament chirurgical, chiar pentru un sindrom neurologic acut, depinde de boala iniţială şi de starea de sănătate a pacientului (de exemplu, un pacient cu metastaze osoase multiple, cu stare generală mediocră şi spondilolistezis).

În aprecierea oportunităţii terapiei chirurgicale este extrem de importantă urmărirea progresiei alunecării vertebrale.

În situaţia unui spondilolistezis stabilizat, chiar de grad mare (!), intervenţia îşi are indicaţia doar pentru decompresiunea impusă de tabloul clinic; semnele neurologice nu apar însă decât în cazul unei leziuni instabile sau asociate.

Se consideră că, în situaţia spondilolistezisului stabilizat, intervenţia chirurgicală nu-şi are rostul, deoarece:

• operator se îndepărtează structurile anatomice care au participat la stabilizarea alunecării: ligament vertebral comun anterior, disc intervertebral, osteofite etc.;

• dacă nu se realizează reducerea şi stabilizarea listezisului prin intervenţia chirurgicală, practic leziunea devine instabilă şi spondilolistezisul progresează.

Deci, în spondilolistezisul stabilizat, indiferent de gradul alunecării, fără nici un simptom, nu se recomandă o intervenţie chirurgicală.

Intervenţiile chirurgicale folosite sunt:

– tehnici de decompresiune lombară posterioară sau postero-laterală;

– procedee de reducere a luxaţiei vertebrale;

– procedee de osteosinteză rahidiană.

În raport cu indicaţia chirurgicală stabilită, deci cu scopul intervenţiei, se aplică doar un procedeu simplu sau tehnicile chirurgicale sunt combinate:

– se face decompresiunea lombară şi osteosinteza pentru stabilirea luxaţiei;

– se reduce luxaţia şi se face fixarea vertebrală;

– tehnica de osteosinteză aleasă poate realiza implicit şi decompresiunea canalului rahidian lombosacrat şi reducerea listezisului.

Tehnici de decompresiune posterioară

Decompresiunea structurilor nervoase la nivelul spondilolistezisului cuprinde:

• decompresiunea sacului dural, care se face prin laminectomie cu sau fără faţetectomie;

• decompresiunea radiculară uni- sau bilaterală, care se face prin foraminotomie.

În 1955, Gill a afirmat că îndepărtarea segmentului postero-inferior mobil al arcului neural exclude factorul compresiv duroradicular şi a iniţiat laminectomia lărgită în spondilolistezis, intervenţie care ameliorează simptomatologia. Procedeul atribuit lui Gill a fost efectuat iniţial de Jones şi Nisbet[14].

Mulţi autori au constatat că, după intervenţia de tip Gill, instabilitatea rahidiană lombară se accentuează şi, la aproximativ 20% din cei operaţi, continuă progresia luxaţiei, mai ales la adolescenţi şi tineri. În prezent, se consideră că laminectomia lărgită tip Gill nu trebuie indicată sub vârsta de 30-40 de ani.

Decompresiunea prin laminectomie tip Gill este indicată în spondilolistezis în situaţiile:

• sindrom de coadă de cal, indiferent de vârstă, când decompresiunea completă este realizată prin excizia lamei L5 şi a proeminenţei sacrate;

Scanned with OKEN Scanner

• spondilolistezis degenerativ cu lombalgie netratabilă altfel, claudicaţie neurogenă şi/sau sindrom radicular.

Se practică laminectomia extinsă pentru a îndepărta factorii compresivi ce produc stenoză rahidiană, pentru stenoza recesului lateral se face faţetectomie parţială.

Se consideră că degenerarea discului intervertebral în stadiul de fibroză cu scăderea înălţimii discale diminuează mobilitatea intervertebrală şi micşorează foarte mult riscul unei alunecări secundare operaţiei de tip Gill, ceea ce a readus în actualitate această tehnică, mai ales în cazurile de spondilolistezis degenerativ.

În cazul sindromului radicular din spondilolistezisul istmic forma litică se poate practica o faţetectomie parţială posterioară extinsă spre marginea internă a pediculului, cu rezecţia zonei de liză istmică (Nakagawa şi Hayashi, 1991), fără osteosinteză. Urmărirea clinică a pacienţilor operaţi astfel a evidenţiat ameliorarea simptomatologiei şi instabilitatea spinală nu s-a accentuat. Această tehnică este mai puţin invazivă şi poate fi folosită chiar în cazurile cu instabilitate spinală segmentară moderată, fără osteosinteză.

Procedee de reducere a spondilolistezisului

Atitudinea terapeutică referitoare la necesitatea reducerii luxaţiei vertebrale în spondilolistezis este cuprinsă între cele două extreme: nu este necesară reducerea alunecării, ci doar decompresiunea şi stabilizarea, şi rezolvarea completă a afecţiunii cu refacerea funcţionalităţii spinale este realizată prin reducerea luxaţiei şi apoi stabilizarea acestei reduceri. Unii autori consideră că procedeele de reducere a spondilolistezisului trebuie aplicate doar în unele cazuri, de exemplu la tineri cu spondilolistezis displazic cu luxaţie vertebrală mai mare de 50% - gradele III şi IV[4,14,24,26,28].

În prezent, majoritatea autorilor apreciază necesitatea reducerii luxaţiei vertebrale în raport cu fiecare caz. Tehnicile de stabilizare instrumentală prin care se realizează şi reducerea luxaţiei conduc la situaţia ca, la majoritatea pacienţilor, reducerea listezisului să se practice concomitent cu osteosinteza.

Procedeele de reducere a luxaţiei vertebrale sunt fie:

• manevre ortopedice nesângerânde urmate fie de imobilizare gipsată, în general prelungită, sau de o intervenţie chirurgicală ce realizează osteosinteza;

• manevre de reducere operatorii, care pot fi:
  – intervenţii al căror prim obiectiv îl constituie reducerea luxaţiei şi apoi urmează stabilizarea;
  – intervenţii chirurgicale în care reducerea este implicită, inclusă în procedeul de osteosinteză.

Manevrele ortopedice neoperatorii de reducere a listezisului vertebral:

– procedeul Scherb, 1921 - se face tracţiune pelvină şi hiperextensie în decubit ventral pe masa ortopedică;

– procedeul Scagletti - este constituit din manevre complexe ortopedice de elongaţie rahidiană, urmate de rotaţia bazinului şi basculareа anterioară sacrată, realizată etapizat, urmate de imobilizări gipsate apucate succesiv după fiecare manevră.

Reducerea este urmată de stabilizare prin imobilizare gipsată prelungită sau de stabilizare chirurgicală. Studiile radiologice au arătat că imobilizarea spinală nu trebuie să aibă o durată mai mică de 5 luni, aproximativ 5-6 luni (Johnsson şi colab., 1991)[14].

Manevre chirurgicale de reducere a luxaţiei vertebrale, ca prim obiectiv, şi apoi realizarea stabilizării:

– *Tehnica de reducere operatorie progresivă Edwards* realizează corecţia deformaţiei produse de spondilolistezis într-un timp operator. Tehnica de reducere progresivă prezentată de CC Edwards în 1986 constă în: distracţie, flexie sacrată şi translaţie posterioară a segmentului spinal supraiacent listezisului. Aceasta permite o corecţie importantă, fără a mai fi nevoie de procedee de decompresiune posterioară sau osteosinteză anterioară. Se foloseşte un sistem instrumentar modular cu ajustabilitate tridimensională alcătuit din tije, conectori şi şuruburi pentru aplicarea progresivă a celor trei forţe ce realizează distracţia, flexia sacrată şi translaţia posterioară. După ce se realizează reducerea de gradul dorit, se fixează conectorii pentru poziţia de realiniere spinală şi se practică osteosinteză laterală sau postero-laterală bi-

Scanned with OKEN Scanner

lateral la unul sau două niveluri. Postoperator, se menţine imobilizarea prin corset gipsat lombosacrat.

– *Tehnica de reducere prin translaţie vertebrală.* În 1989, Iwamoto, Oyama şi Kurose au comunicat un procedeu de reducere în spondilolistezisul de grad mare, într-un singur timp operator. Reducerea se realizează prin translaţia vertebrei alunecate folosind un şurub cu dublu filet, inserat în corpul vertebral L5. Când se apreciază că reducerea este satisfăcătoare se face stabilizarea, folosind instrumentarul tip Cotrel-Dubousset şi apoi se deşurubează şurubul de reducere[14].

– *Metoda reducerii progresive prin tracţiune spinală continuă:* în 1976, Snijder, Seroo şi Schijvens au prezentat o tehnică ce combină decompresiunea prin laminectomie, reducerea luxaţiei prin tracţiune transcutanată a apofizei spinoase L4 şi osteosinteza posterioară. Prin apofiza spinoasă L4 este trecut un fir metalic care este fixat transcutanat de un corset ortopedic Milwaukee şi, prin tracţiune continuă, se realizează o reducere progresivă a spondilolistezisului L5-S1.

– *Procedeul de reducere progresivă temporară şi apoi stabilizare definitivă:* în 1989, North, Wilde şi colab. au propus o reducere temporară a deformării şi stabilizarea temporară a segmentului spinal interesat, folosind un fixator extern, ca unic tratament în unele cazuri sau, obişnuit, înaintea osteosintezei definitive, ceea ce realizează o scădere a instabilităţii preoperatorii. Procedeul constă în folosirea a patru sau mai multe fixatoare Schanz fixate la nivelul pediculilor vertebrali interesaţi, exteriorizaţi transcutanat şi fixaţi la un sistem ce permite distracţia vertebrală. Fixatorul este menţinut în medie două luni, uneori chiar până la 16 săptămâni, în raport cu evoluţia clinică şi radiologică.

După îndepărtarea acestei reduceri şi stabilizări temporare se realizează imediat osteosinteza definitivă.

Reducerea luxaţiei prin osteosinteză:

– *Osteosinteza anterioară intersomatică* permite reducerea listezisului după discectomie. Reducerea luxaţiei se realizează prin tracţionarea instrumentală a corpului vertebral subiacent concomitent, cu împingerea - deplasarea posterioară instrumentală a corpului vertebral luxat, şi apoi se aplică grefonul osos care stabilizează corpurile vertebrale.

– *Osteosinteza posterioară a arcului vertebral cu tije tip Knodt sau tije Harrington* realizează reducerea operatorie a luxaţiei prin distracţie instrumentală şi concomitent stabilizează reducerea.

– *Osteosinteza posterioară tip Cotrel-Dubousset*: se poate realiza reducerea luxaţiei prin sistemul şurub pedicular - tijă verticală ca prin timp operator concomitent cu stabilizarea spinală.

Procedee de osteosinteză lombosacrată

În spondilolistezisul lombar de orice tip, stabilizarea vertebrală se poate realiza prin mai multe procedee de osteosinteză.

Prima intervenţie de stabilizare rahidiană a fost efectuată de BF Wilkins în 1887 şi comunicată în 1888, apoi de Hadra în 1891 şi Lange în 1909. În 1911 Albee a folosit grefe tibiale, iar în 1920 Campbell a realizat fuziunea intertransversă. În 1923 Venable şi Stuck folosesc fixarea cu vitaliu şi din 1930 se dezvoltă diverse tehnici de stabilizare ce folosesc oţelurile cu titan şi tantal. În 1952 Wilson foloseşte placa metalică cu şuruburi la nivelul apofizelor spinoase. În 1944 King iniţiază stabilizarea faţetară cu şuruburi, în 1959 Boucher le modifică orientarea şi le aplică transpedicular, iar în 1963 Roy-Camille foloseşte primul plăcile cu şuruburi transpediculare.

Din 1950 se folosesc tijele de stabilizare descrise de Knodt şi apoi, din 1960, tijele tip Harrington. În 1970 Luque foloseşte tijele fixate cu sârmă sublamar, în 1982 Dick dezvoltă un sistem de stabilizare rahidiană denumit sistem intern de fixare scheletală spinală, iar în 1984 este prezentat procedeul de stabilizare lombosacrată tip Cotrel-Dubousset.

Tehnicile de osteosinteză rigidă lombară/lombosacrată au evoluat prin introducerea în practică a diverse tipuri de instrumentaţie spinală: placă de osteosinteză lombară anterioară şi şuruburi de corp vertebral, *cage* lombar implantat anterior, *cage* resorbabil, osteosinteză lombară posterioară semirigidă, folosirea de şuruburi pediculare poliaxiale, osteosinteză posterioară percutanată etc.[10,12,14]

Un alt concept de stabilizare spinală cu prezervarea funcţiilor biomecanic vertebrale îl constituie stabilizarea dinamică spinală, prin care se încearcă corectarea instabilităţii vertebrale concomitent cu

Scanned with OKEN Scanner

menţinerea motilităţii în segmentul motor. Toate sistemele folosite sunt dispozitive posterioare: şuruburi pediculare legate prin segmente de cablu şi distanţiere cilindrice, dispozitive metalice semirigide etc.[14,29,30]

Obiectivul stabilizării este oprirea alunecării vertebrale:

- preventiv - copil sau adolescent cu spondilolistezis asimptomatic, de gradul I sau II, la care dispensarizarea evidenţiază progresia alunecării;
- curativ:
  - indiferent de gradul spondilolistezisului, când sindromul neurologic impune operaţia;
  - în spondilolistezisul de grad mare, III sau IV, asimptomatic, pentru a evita spondiloptoza.

Osteosinteza vertebrală se poate realiza prin procedee care stabilizează: corpul vertebral, arcul neural sau atât corpul vertebral, cât şi arcul neural.

Alegerea tipului de stabilizare are scopul să înlăture instabilitatea segmentului motor interesat şi să realizeze o distribuire echilibrată a sarcinilor la nivelul stabilizat, eliminând transmiterea excentrică a acestor sarcini.

Procedeele de osteosinteză folosite sunt:

- osteosinteza prin abord lombar anterior;
- osteosinteza postero-laterală, care poate fi:
  - fuziune intertransversă;
  - fuziune alarotransversă sau iliotransversă;
- osteosinteza posterioară intersomatică;
- osteosinteza posterioară la nivelul arcului neural, segmentul postero-inferior;
- procedee combinate: osteosinteza anterioară şi posterioară sau postero-laterală, realizând aşa-numita osteosinteză „circumferenţială".

Osteosinteza se poate face cu grefon osos, cu material metalic sau poate fi mixtă.

Instrumentarul metalic folosit constă din şuruburi, plăci, tije, croşete, conectori, sârmă, cadre metalice adaptate regiunii lombosacrate, variate după diverşi autori.

Osteosinteza lombară sau lombosacrată prin abord anterior:

Abordul anterior lombosacrat poate fi realizat pe cale extraperitoneală sau transperitoneală şi impune familiarizarea cu anatomia şi tehnica chirurgicală abdominală. În general, este folosită calea extraperitoneală pentru a evita tulburările vegetative simpatice şi complicaţiile peritoneale postoperatorii: ileus dinamic postoperator, aderenţe peritoneale etc.

Stabilizarea vertebrală poate fi realizată prin:

- osteosinteza cu grefon încastrat, grefon intersomatic, grefon transfixiant;
- osteosinteza cu *cage* intervertebral;
- osteosinteza anterioară laparoscopică.

Osteosinteza lombară pe cale anterioară are ca avantaje faptul că este evitată manipularea duroradiculară şi nu există riscul cicatricei epidurale postoperatorii. Cel mai mare avantaj al osteosintezei prin abord anterior în spondilolistezis îl constituie posibilitatea reducerii luxaţiei intraoperator, cu stabilizarea coloanei printr-o singură intervenţie chirurgicală.

Dezavantajele sunt: decomprimarea duroradiculară nu este întotdeauna completă, stabilizarea vertebrală poate fi greu de realizat în spondilolistezisul de grad mare (III, IV).

Abordul trebuie realizat de un chirurg obişnuit cu chirurgia abdominală, deoarece există riscul lezării unor vase importante, a căilor genitourinare sau chiar a instestinului. Postoperator, pot apărea tulburări sfincteriene sau sexuale la bărbat şi frecvent se poate produce flebita membrelor inferioare.

În 1936 W Mercer a publicat rezultatele în spondilolistezisul lombar operat prin abord anterior lombosacrat cu discectomie L5-S1 şi rezecţia parcelară a corpului L5, în raport cu gradul alunecării. În 1956 Merle d'Aubigné a practicat discectomia lombosacrată anterioară cu excizia platourilor cartilaginoase adiacente, aplică grefon de os iliac şi stabilizează vertebra L5 la sacru cu un şurub, iar în 1964 J Debeyre şi C Levitan au realizat artrodeza lombosacrată intersomatică anterioară transperitoneală, cu discectomie şi osteosinteză cu grefon osos iliac. Tehnica a fost îmbunătăţită prin stabilizarea segmentului cu grefon cu o placă fixată cu şuruburi în corpurile vertebrale adiacente grefei osoase, iar ulterior s-au folosit *cage* intersomatice, cu sau fără grefon osos. În 1991 Boeree, Valentine şi Dove au prezentat o variantă de abord intersomatic anterior cu folosirea de grefon osos şi a unui dispozitiv semicircular, în formă de potcoavă - denumită *potcoavă Hartshill*, care se fixează pe corpurile vertebrale adiacente.

Scanned with OKEN Scanner

În 1995 Zuckerman, Hsu şi Baley au prezentat rezultatele obţinute printr-o tehnică laparoscopică de osteosinteză intercorporeală anterioară, folosind cuşti *(cages)* de fuziune cu spire din titan. Se face chiuretarea discului intervertebral, lărgirea spaţiului discal şi inserţia cuştilor de titan: în fiecare spaţiu discal se introduc câte două cuşti care se umplu cu grefe osoase recoltate extemporaneu din creasta iliacă. Postoperator, autorii menţin o imobilizare pentru 3-4 săptămâni.

Una dintre cele mai frecvente complicaţii ale osteosintezei lombosacrate anterioare este pseudoartroza - care prejudiciază obiectivul intervenţiei, dar şi alte complicaţii: ejaculare retrogradă permanentă sau temporară, tromboză arterială sau venoasă, ileus dinamic etc.

Stabilizarea anterioară intersomatică ce corespunde suprafeţei maxime de sprijin permanent vertebral este cea mai avantajoasă biomecanic.

Procedeele de abord spinal anterior au fost înglobate în abordurile combinate: fuziune anterioară intersomatică şi osteosinteză instrumentală posterioară, ce asigură o stabilizare solidă a segmentului lombosacrat.

Osteosinteza prin abord lombar postero-lateral:

Se realizează o stabilizare laterală a ultimelor vertebre lombare la nivelul apofizelor transverse sau o fuzionare între apofiza transversă lombară, L4-L5 şi aripa sacrată; poate fi uni- sau bilaterală. Grefonul osos poate fi recoltat din tibie (Adkins, 1955) sau în mod obişnuit din creasta iliacă (grefon iliac pediculat - Truchly şi Thomson, 1966).

Acest abord este indicat în spondilolistezisul cu luxaţie rotatorie şi poate fi executat în continuarea unei intervenţii decompresive lombare.

Osteosinteza lombară postero-laterală poate fi:

- *intertransversă:* grefonul este aplicat în unghiul transversofaţetar lombar realizând punţi intertransversare;
- *alarotransversă:* grefonul osos leagă vertebrele lombare L4-L5 de aripa sacrată.

Rezultatele sunt bune: stabilizarea osoasă prin fuziune este realizată în 90% cazuri pentru un nivel şi în 80% cazuri pentru două niveluri; nu sunt manipulate elementele nervoase.

Osteosinteza prin abord posterior:

Poate fi:

- intersomatică, sau
- la nivelul arcului neural.

Osteosinteza intersomatică prin abord posterior lombar. Calea de abord posterioară pentru osteosinteza intersomatică vertebrală a fost sugerată în 1932 de N Capener şi apoi P Glorieux şi C Roederer îşi publică comentariile despre spondilolistezis în 1937. Din 1943 Cloward a efectuat această osteosinteză, publicându-şi după 10 ani, în 1953, rezultatele extrem de favorabile: pe 1 300 osteosinteze a comunicat o rată de nefuzionare sub 10%.

Tehnica este dificilă, deoarece se tracţionează sacul dural şi prezintă riscuri crescute. Din 1977 PM Lin a readus această tehnică în actualitate şi în 1983 a considerat că acest abord trebuie să respecte câteva principii biomecanice:

- trebuie încercat să se păstreze cât mai mult din partea posterioară a segmentului motor - articulaţia interapofizară;
- se face discectomie totală cu ridicarea platourilor cartilaginoase;
- se folosesc, în general, două grefoane paralelipipedice sau cilindrice.

Tehnica constă în efectuarea laminectomiei cu păstrarea apofizelor articulare sau cel mult cu faţetectomie internă pentru foraminotomie; se depărtează sacul dural, se face excizia şi chiuretarea discului intervertebral complet bilateral şi apoi se continuă cu ridicarea platourilor cartilaginoase fie cu trepanul, fie prin chiuretare. Depărtătorul de corp vertebral permite introducerea sub presiune a unui grefon cilindric sau paralelipipedic bilateral.

Se consideră că prin acest abord se fac: decompresiunea sacului dural în stenoza spinală; decompresiune radiculară prin foraminotomie; se face discectomie totală ce previne o hernie discală iterativă; se realizează o stabilizare mecanică bună imediat.

Din punct de vedere tehnic, procedeul este dificil, retracţia elementelor duroradiculare poate duce la complicaţii neurologice şi, postoperator, se poate produce o cicatrice epidurală evolutivă.

O variantă tehnică o constituie procedeul lui Lerat: se face o laminectomie lărgită tip Gill; apoi discectomia

Scanned with OKEN Scanner

şi recoltarea grefoanelor din creasta iliacă. Se realizează depărtarea vertebrală cu lărgirea spaţiului discal, folosind două distractoare cu secţiune ovalară introduse în spaţiul discal şi rotite, permiţând introducerea grefoanelor osoase.

Deşi tehnica de osteosinteză intersomatică posterioară lombosacrată pune probleme în relaţia duroradiculară, are mai puţine riscuri faţă de abordul anterior L5-S1.

Osteosinteza la nivelul arcului neural. Se face în segmentul postero-inferior al arcului neural. Procedeele de osteosinteză la acest nivel pot fi:

- cu grefon osos;
- osteosinteză metalică;
- procedee mixte.

Tehnicile de osteosinteză cu grefon osos folosite sunt multe, şi unele dintre ele au doar valoare istorică: procedeul lui d'Albee, 1911; procedeul lui Halstead - Polya; procedeul Rădulescu, 1921; procedeul cu grefoane osoase subperiostice etc.

Procedeele mixte combină aplicarea grefonului osos cu fixarea metalică cu fir de sârmă, şuruburi, placă de şuruburi etc.

Osteosinteza metalică a arcului vertebral posterior:

1. Osteosinteza metalică tip Harrington sau Knodt: se folosesc tije metalice cu croşete (cârlige de acroşaj) tip Harrington sau tip Knodt (1964). Harrington a realizat acest tip de rahisinteză cu scopul corectării scoliozelor (1949, 1960) şi, ulterior, a aplicat metoda sa în tratamentul spondilolistezisului sever progresiv (1976). Instrumentarul este folosit în scop de distracţiune, cu croşetele orientate invers şi fixate la nivelul arcului posterior L3 şi pe sacru, la nivelul aripii sacrate. Se realizează o destindere L3-S1, cu reducerea listezisului şi stabilizare metalică.

2. Osteosinteza metalică lombosacrată transpediculară: sunt folosite tije sau diferite tipuri de plăci metalice cu forma şi dimensiunile adaptate regiunii lombosacrate, care sunt aplicate posterior şi lateral, la nivelul arcului neural L3, L4, L5 şi pe faţa posterioară a sacrului. Sinteza este realizată cu şuruburi ce pătrund în pediculii vertebrali şi, în continuare, în corpurile vertebrale şi inferior în sacru.

Osteosinteza cu şuruburi transpediculare poate urma unei decompresiuni posterioare, chiar largă, şi permite reducerea parţială a listezisului, concomitent cu fixarea vertebrală.

Procedeul impune fixarea şi amplasarea corectă a şurubului în pedicul. Tehnica este folosită frecvent. Există riscul osteoporozei secundare (fig. 8).

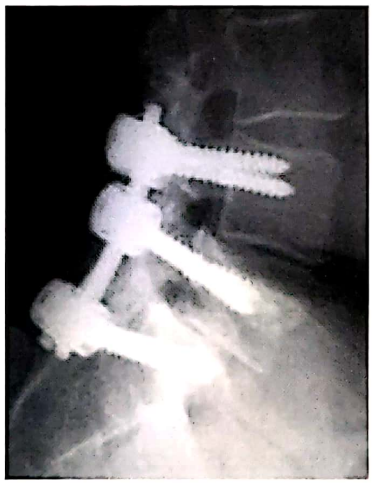

Fig. 8. Radiografie lombară de profil: spondilolistezis L4-L5 gradul I operat, cu stabilizare posterioară.

3. Osteosinteza metalică lombosacrată tip Cotrel-Dubousset: instrumentarul tip Cotrel-Dubousset cuprinde şuruburi ce se fixează sacrat, iliosacrat şi în pediculii vertebrali, la care se fixează tije verticale, adaptate lordozei lombare, pe tije se află croşete cu rol distractor sau atractor şi tije transversale fixate pe tijele verticale, constituind dispozitive transversale de tracţionare. În urma fixării acestora se realizează un cadru rectangular solid, ce rezistă la torsiune şi, prin şuruburile sacrate şi pediculare, este foarte stabil în plan sagital (fig. 9).

În spondilolistezis, tehnica Cotrel-Dubousset poate fi folosită fie doar pentru stabilizare, fie în combinaţie cu altă tehnică, după decompresiune şi reducerea luxaţiei.

4. Osteosinteza metalică interlamară: se folosesc cadre metalice rectangulare sau cu profil adaptat regiunii lombosacrate, care sunt fixate cu fir metalic sau croşete de lamele L3, L4, L5 şi cu şuruburi de faţa posterioară a sacrului.

Scanned with OKEN Scanner

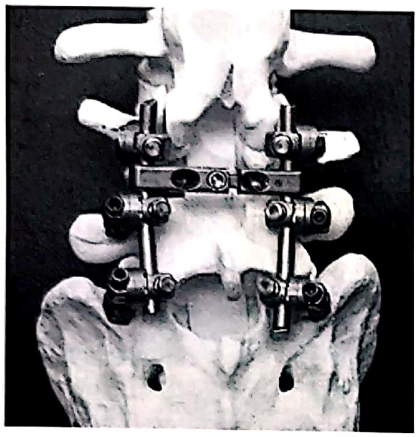

Fig. 9. Instrumentaţie spinală posterioară - mulaj vertebral.

5. Osteosinteza cu şurub articular este o fixare a articulaţiilor interapofizare, prin folosirea şuruburilor care fixează cele două faţete articulare şi le stabilizează. Se aplică bilateral, în retrolistezis.

Procedee de osteosinteză minim invazive: inserţia şuruburilor pediculare şi a tijelor vertebrale se face percutanat sub control flouroscopic. Procedeul se aplică de obicei după discectomie şi reducerea alunecării prin folosirea unui *cage* intersomatic, cu sau fără grefon osos[10,12,14,34].

Procedee de osteosinteză combinate:

Osteosinteza lombosacrată „circumferenţială": deoarece eficienţa osteosintezei pe cale anterioară sau posterioară nu este completă, s-au combinat cele două procedee: osteosinteza anterioară permite transmiterea sarcinii echilibrat şi corectarea deformării, iar fixarea posterioară ar trebui să împiedice mobilitatea la nivelul grefei anterioare şi astfel să crească rata de fuziune. Se foloseşte tot mai mult un abord chirurgical combinat, ce realizează atât o stabilizare anterioară cu grefon osos intersomatic, cât şi o stabilizare posterioară, cu diverse procedee: fixare rigidă, fixare cu tije Cotrel-Dubousset sau alte sisteme etc., obţinând o rată de fuziune maximă. Tehnicile de osteosinteză metalică lombosacrată permit reducerea luxaţiei şi au scopul de a realiza stabilizarea spinală. Alegerea tehnicii depinde de fiecare caz în parte, în raport cu avantajele şi dezavantajele procedeului pentru evoluţia bolii, de dificultatea practică, de realizarea la cazul concret şi de experienţa chirurgicală personală[14,20].

Stabilizarea „indirectă": în 1991 Leon L Wiltse şi colab. au comunicat rezultatele obţinute printr-un alt procedeu terapeutic în cazul spondilolistezisului de grad mare, III şi IV, la copil şi adolescent, pe un lot de 26 de pacienţi, urmăriţi timp de 20 de ani. Intervenţia chirurgicală a constat în secţionarea musculaturii paraspinale, fără decompresiune (fără laminectomie), fără osteosinteză instrumentală, fără reducerea luxaţiei şi fără imobilizare postoperatorie. Urmărirea radiologică a evidenţiat stabilizarea leziunii şi fuziunea într-un interval mediu de 7-8 luni (fuziunea a fost documentată prin filme radiologice în flexie). Urmărirea clinică şi radiologică a pacienţilor pe o perioadă de până la 20 de ani (medie 9,5 ani) a evidenţiat o progresie nesemnificativă a listezisului (~1%), diminuarea şi dispariţia tulburărilor spastice de mers (în aproximativ acelaşi interval de 7-8 luni până la realizarea stabilizării leziunii) şi s-a produs dispariţia simptomatologiei dureroase[14].

Tratamentul în spondiloliza lombară

Spondiloliza diagnosticată radiologic incidental, neînsoţită de o simptomatologie clinică, necesită o supraveghere clinică şi radiologică, cu eventuala recomandare de gimnastică medicală.

Progresia leziunii istmice evidenţiată radiologic, fără a fi însoţită de simptome clinice sau cu simptome minore, impune conduita terapeutică din spondilolistezis.

În cazul spondilolizei însoţite de diverse simptome se aplică iniţial tratamentul conservator ce cuprinde medicaţia, folosirea imobilizării lombosacrate şi evitarea eforturilor fizice, schemă terapeutică ce durează 3-6 luni. În cazul pacienţilor la care simptomatologia s-a ameliorat, se continuă acest tratament conservator. În situaţia absenţei ameliorării simptomelor după 6 luni de tratament conservator, se aplică un tratament chirurgical (Wu şi colab., 1995).

Un argument important pentru rezolvarea chirurgicală a spondilolizei îl constituie evolutivitatea leziunii: spondiloliza determină o instabilitate vertebrală

Scanned with OKEN Scanner

ce va duce la degenerarea discului din segmentul motor interesat. Drept consecinţă, stabilitatea discală diminuată determină accentuarea leziunii istmice cu alunecare vertebrală - deci spondilolistezis.

În situaţia unui adult cu spondiloliză, cu sindrom algic lombar şi aspect normal al discului intervertebral, se poate încerca prevenirea spondilolistezisului printr-o intervenţie de reparare directă a defectului istmic, înainte de producerea degenerării discale şi, secundar, a listezisului. Iniţial se practică o testare preoperatorie: se puncţionează pars interarticularis - zona litică - şi se injectează - standard - 1 ml anestezic (marcainã, lidocainã etc.), ce are ca efect reducerea simptomatologiei algice din momentul puncţiei şi injectării şi în timpul răsucirii vârfului acului în zona litică, cu menţinerea ameliorării în cel puţin 80% cazuri, timp de 12-18 ore după injectare.

Această testare preoperatorie, prin injectarea anesteziculuì în pars interarticularis litică, cu reducerea semnificativă a simptomatologiei, constituie un element de predicţie a unui rezultat chirurgical bun.

Intervenţia chirurgicală constă în aplicarea de grefon osos şi fixare internă a defectului părţii interarticulare. Stabilizarea la nivelul istmului vertebral lizat se poate face cu şurub translaminal (metoda Buck), şuruburi cu croşet fixat la nivelul superior L4 sau şurub pedicular combinat cu cerclaj, în cazul prezenţei spinei bifide.

Deci, conduita folosită în spondiloliza simptomatică rezistentă la tratamentul conservator medicamentos şi ortopedic constă în repararea directă a defectului litic din pars interarticularis prin grefă osoasă şi fixare internă, ceea ce păstrează segmentul de mişcare. Se impune prevenirea sarcinilor anormale la nivelurile adiacente arcului neural interesat pentru a favoriza vindecarea postoperatorie şi prevenirea pseudoartrozei la nivelul intervenţiei.

Se apreciază că sindromul algic local sau radicular iradiat este ameliorat prin această tehnică doar dacă nu există altă etiologie concomitentă cu liza istmică: hernie discală listetică, stenoză de reces lateral etc. Puncţia locală istmică cu anestezic, ce determină ameliorarea simptomatologiei, constituie verificarea că etiologia sindromului dureros este reprezentată strict de elongaţia şi liza istmică şi are valoare estimativă în selecţia pacienţilor pentru acest procedeu de refacere chirurgicală directă.

Urmărirea postoperatorie a acestor pacienţi evidenţiază radiologic, la nivelul istmului, o consolidare prin punţi osoase într-o perioadă medie de 5-6 luni.

Un alt mod de abordare chirurgicală a leziunii istmice este tehnica Smith modificată: decompresiunea la nivelul defectului litic - excizia istmică, cu filodeza între apofiza costiformă şi apofiza spinoasă (Hambly şi Lee, 1988).

Aceiaşi autori - Hambly şi Lee - au comunicat, în 1991, o completare a procedeului anterior: după excizia defectului litic se face fixarea cu bandă metalică tensionată a apofizei transverse de apofiza spinoasă, cu aplicare de grefon osos şi/sau osteosinteză postero-laterală, obţinând o vindecare bună a leziunii istmice.

Schemă de tratament în spondiloliză şi spondilolistezis

Tip de spondilolistezis	Clinică şi leziuni asociate	Tratament
Spondiloliză stabilizată	– clinică absentă/minimă	– nu necesită
Sponiloliză evolutivă	– lombalgii – sindrom radicular	– stabilizare istmică – decompresiune istmică cu filodeză transversospinoasă sau osteosinteză postero-laterală
Spondilolistezis stabilizat, – istmic, displazic gr. I, II	– lombalgii – sindrom radicular prin HDL la acelaşi nivel	– kinetoterapie – laminectomie şi/sau foraminotomie cu extirparea HDL şi stabilizare spinală sau discectomie anterioară şi stabilizare anterioară
Spondilolistezis displazic, – istmic gr. I, II	– sindrom radicular uni- sau bilateral la nivelul listezisului	– foraminotomie uni- sau bilaterală cu stabilizare postero-laterală sau – stabilizare postero-laterală – osteosinteză posterioară percutanată – osteosinteză intersomatică anterioară

Scanned with OKEN Scanner

(*continuare*)

Spondilolistezis displazic, - istmic gr. III, IV	– deformare locală marcată la tânăr – sindrom radicular sau – sindrom coadă de cal	– reducerea luxaţiei şi stabilizare anterioară şi posterioară – idem
Spondiloptoză	– deformare locală şi/sau lombalgii, tulburări de mers	– stabilizare postero-laterală sau instrumentaţie posterioară – stabilizare circumferenţială – reducere parţială şi stabilizare – osteosinteză posterioară percutanată
Spondilolistezis degenerativ	– sindrom radicular uni- sau bilateral – sindrom radicular prin HDL la acelaşi nivel – stenoză spinală la nivelul alunecării – compresiune radiculară prin stenoză spinală laterală	– foraminotomie – decompresiune radiculară şi extirparea HDL – decompresiune şi stabilizare postero-laterală – decompresiune radiculară şi stabilizare
Spondilolistezis postoperator evolutiv	– sindrom radicular	– stabilizare
Spondilolistezis traumatic	– tablou clinic variat	– decompresiune şi stabilizare
Retrolistezis	– sindrom radicular unilateral – sindrom radicular bilateral	– decompresiune unilaterală – decompresiune, reducerea luxaţiei şi stabilizare – osteosinteză posterioară percutanată

Rezultatele bune ale tratamentului sunt corelate cu un diagnostic corect şi o selectare adecvată a pacienţilor cu indicaţie chirurgicală.

BIBLIOGRAFIE

1. Abbott JH - Abnormal motion in spondylolytic spondylolisthesis. Spine. 2005;(1)30:2474
2. Beadon K, Johnston JD, Siggers K, Itshayek E, Cripton PA – A repeatable ex vivo model of spondylolysis and spondylolisthesis. Spine. 2008;33(22):2387-93
3. Borkow SE, Kleiger B – Spondylolisthesis in the newborn. Clin Orthop. 1971;81:73-76
4. Bridwell KH – Surgical treatment of high-grade spondylolisthesis. Neurosurg Clin N Am. 2006;17(3):331-8,vii
5. Deniz FE, Zileli M, Caöli S, Kanyilmaz H – Traumatic L4-L5 spondylolisthesis: case report. Eur Spine J. 2008;17(Suppl. 2): S232-5
6. Diaconescu N, Veleanu C, Kleepp HJ – Coloana vertebrală. Edit. Medicală, Bucureşti, 1977
7. Don AS, Robertson PA – Facet joint orientation in spondylolysis and isthmic spondylolisthesis. J Spinal Disord Tech. 2008; 21(2):112-5
8. Ekman P, Möller H, Hedlund R – Predictive Factors for the Outcome of Fusion in Adult Isthmic Spondylolisthesis. Spine. 2009;15;34(11):1204-1210
9. Floman Y, Millgram MA, Ashkenazi E et al – Instrumented slip reduction and fusion for painful unstable isthmic spondylolisthesis in adults. J Spinal Disord Tech. 2008;21(7):477
10. Foley KT, Gupta SK, Justis JR, Sherman MC – Percutaneous pedicle screw fixation of the lumbar spine. Neurosurg Focus. 2001;15:10(4),E10
11. Ganju A – Isthmic spondylolisthesis. Neurosurg Focus. 2002; 15;13(1):E1
12. Harris EB, Massey P, Lawrence J et al – Percutaneous techniques for minimally invasive posterior lumbar fusion. Neurosurg Focus. 2008;25(2):E12
13. Huang RC, Girardi FP, Lim MR, Cammisa FP Jr – Advantages and disadvantages of nonfusion technology in spine surgery. Orthop Clin N Am. 2005;36(3):263-9
14. Iencean ŞtM – Spondilolistezisul lombar. Edit. BIT, Iaşi, 1996
15. Ikuta K, Tono O, Oga M – Clinical outcome of microendoscopic posterior decompression for spinal stenosis associated with degenerative spondylolisthesis-minimum 2-year outcome of 37 patients. Min Invasive Neurosurg. 2008;51(5):267-71
16. Jagannathan J, Sansur CA, Oskouian RJ Jr et al – Radiographic restoration of lumbar alignment after transforaminal lumbar interbody fusion. Neurosurgery. 2009;64(5):955-63
17. Kim JS, Kang BU, Lee SH, Jung B et al – Mini-transforaminal lumbar interbody fusion versus anterior lumbar interbody fusion augmented by percutaneous pedicle screw fixation: a comparison of surgical outcomes in adult low-grade isthmic spondylolisthesis. J Spinal Disord Tech. Apr 2009;22(2):114-21
18. Klein G, Mehlman CT, McCarty M – Nonoperative treatment of spondylolysis and grade I spondylolisthesis in children and young adults: a meta-analysis of observational studies. J Pediatr Orthop. 2009;29(2):146-56
19. Lamberg T, Remes V, Helenius I, Schlenzka D, Seitsalo S, Poussa M – Uninstrumented in situ fusion for high-grade child-

Scanned with OKEN Scanner

Scanned with OKEN Scanner

Motto: *„Adevărul este rareori pur şi niciodată simplu".*

OSCAR WILDE, scriitor irlandez (1854-1900)

PROCESE EXPANSIVE INTRAORBITALE CHIRURGICALE

*Dr. **Ioan SZABO,** **Conf. dr. **Bianca SZABO**

* Clinica de Neurochirurgie, Spitalul Clinic Judeţean de Urgenţă Cluj-Napoca,
Str. Clinicilor nr. 3-5
e-mail: szabo_ioan@yahoo.com

** Clinica de Oftalmologie, Spitalul Clinic Judeţean de Urgenţă Cluj-Napoca,
Str. Clinicilor nr. 3-5
e-mail: bizsabo4862@yahoo.com

Scanned with OKEN Scanner

PROCESE EXPANSIVE INTRAORBITALE CHIRURGICALE

Dr. **Ioan SZABO,** Conf. dr. **Bianca SZABO**

Considerații de terminologie

Bogăţia limbii române face ca să dispunem de doi termeni sinonimi pentru desemnarea unui proces expansiv aflat în orbita oculară, respectiv termenul de „orbital" şi cel de „orbitar". Ambii au circulaţie preclinică şi clinică răspândită şi se pot considera corecţi din punct de vedere gramatical. Noi utilizăm termenul de „orbital" (şi nu „orbitar") pentru următoarele considerente:

Dicţionarul explicativ al limbii române (Edit. Academiei Române, 1994) conţine cuvântul orbital (p. 726) cu două sensuri. Unul din sensurile cuvântului orbital este „aflat în orbita oculară". Cuvântul „orbitar" nu se găseşte în Dicţionarul explicativ al limbii române.

Sursa principală, unanim acceptată a termenilor anatomici, „Nomina Anatomica" (ed. a VI-a, Curchill-Livingstone, 1989), în capitolul „Regiuni şi părţi ale corpului", denumeşte regiunea menţionată ca „Regio orbitalis" (p. A.13) şi nu Regio orbitaris.

O serie întreagă de termeni anatomici consacraţi cuprinde în denumirea lor cuvântul „orbital". Exemple semnificative sunt: nervul supraorbital (nervus supraorbitalis p. A.79), artera supraorbitală (arteria supraorbitalis p. A.55), nervul suborbital (nervus infraorbitalis - p. A.80), nervul zigomaticoorbital, septul orbital (septum orbitale - p. A.87), fisura orbitală superioară (fissura orbitalis superior - p. A.17) sau fisura orbitală inferioară (fissura orbitalis inferior - p. A.17), incizura supraorbitală (incisura supraorbitalis - p. A.16).

Cuvântul corespunzător ca sens, din literatura anglo-saxonă, este „orbital".

Efectuarea unui search pe un motor de căutare pe internet cu cuvântul cheie „orbital" aduce peste 1 milion de titluri. Acelaşi motor pentru cuvântul cheie „orbitar" va găsi doar câteva zeci. Cel care doreşte maximizarea şanselor de accesare a lucrărilor sale pe internet este sfătuit cu căldură să utilizeze termenul recomandat de noi.

Generalități

Orbitele sunt două cavităţi paramediane şi simetrice localizate în partea superioară a regiunii faciale anterioare, între neurocraniu şi viscerocraniu şi la limita de competenţă a mai multor specialităţi - neurochirurgia, oftalmologia, otorinolaringologia, chirurgia oromaxilofacială, chirurgia plastică şi reparatorie, anatomia patologică sau oncologia. Din punct de vedere neurochirurgical, orbitele fac parte integrantă din regiunea anterioară a bazei de craniu.

Momente din istoria chirurgiei orbitei

Primele intervenţii asupra orbitei aveau ca scop îndepărtarea chirurgicală a conţinutului său împreună

cu procesul patologic. Aceste tipuri de intervenţie sunt numite exenteraţii. Vechii egipteni şi sumerieni, cu 2 500 ani î.C., exenterau orbita cu scop religios sau ritual. În anul 1555 este descrisă prima exenteraţie efectuată de Lange. Abia în anul 1826 Cleoburey descrie o tehnică mai simplă de exenteraţie, aplicabilă la un număr mai mare de bolnavi. În anul 1744 Thomas Hope efectuează o intervenţie chirurgicală asupra orbitei cu păstrarea globului ocular. În anul 1885 Mules corectează aspectul estetic post-enucleaţie cu sferă de sticlă. Prima craniotomie efectuată pentru ablarea unei tumori intracraniene care a produs exoftalmie a fost efectuată de Durante în 1887 la Roma. McArhur în 1912 şi Frasier în 1913 descriu o cale de abord prin craniotomie frontală unilaterală cu rezecţia arcadei orbitale superioare şi tavanului orbitei, pentru abordul regiunii hipofizare. La 7 aprilie 1930 Naffziger efectuează prima operaţie de decompresiune transfrontală a orbitei. Din anul 1938 Naffziger a extins rezecţia osoasă şi la peretele lateral şi marginea supraorbitală. În anul 1842 Hegmann scrie o teză de doctorat despre neuroamele nervului optic. Dott şi Meighan în 1933 propun un abord mixt anterior şi superior transfrontal, pentru ablarea glioamelor de nerv optic, prin enucleaţie standard pe cale anterioară, urmată de secţionarea transfrontală a nervului optic la nivelul chiasmei optice. În anul 1941 Walter Dandy publică un articol de referinţă în care consideră abordul chirurgical transcranian neurochirurgical mai eficient decât „căile de abord practicate de oftalmologi". Chirurgia modernă a orbitei se orientează spre tehnici minim invazive, funcţionale, cu corectare estetică şi reabilitare precoce, efectuate de echipe pluridisciplinare formate din specialişti experimentaţi în domeniu.

Anatomie chirurgicală

Orbitele au forma aproximativă de piramidă patrulateră, cu baza orientată anterior, vârful posteromedial, pereţii superior, inferior, medial şi lateral. La constituirea orbitelor osoase contribuie un număr de şapte oase: frontal, sfenoid, etmoid, maxila, zigomatic, lacrimal şi palatin. Conţinutul orbitei este reprezentat de globul ocular, nervul optic, elemente musculare, vasculonervoase, de susţinere şi aparatul lacrimal. Orbitele comunică direct cu cavitatea craniană, sinusul frontal, sinusul etmoidal, sinusul sfenoidal, sinusul maxilar, regiunea temporală, regiunea infratemporală, regiunea anterioară a feţei. Elementele musculare intraorbitale sunt muşchiul ridicător al pleoapei superioare, muşchiul drept superior, inferior, medial şi lateral, muşchiul oblic superior şi muşchiul oblic inferior. Cea mai mare parte a lor îşi au originea pe inelul tendinos Zinn şi formează conul muscular. Principalul ax vascular arterial al orbitei este artera oftalmică, ramură din artera carotidă internă. Ramurile sale principale sunt artera lacrimală, artera centrală a retinei, arterele ciliare, artera etmoidală anterioară, artera etmoidală posterioară, artera supraorbitală, artera suborbitală. Sângele venos este drenat de vena oftalmică superioară şi inferioară. Principalele ramuri nervoase intraorbitale sunt nervul frontal cu ramurile sale, nervii supraorbital şi supratrohlear, apoi nervul oculomotor cu ramura superioară şi inferioară, nervul lacrimal, nervul etmoidal anterior şi posterior, nervul nazociliar, nervul abducens, nervul trohlear. Aparatul lacrimal este constituit din glanda lacrimală cu porţiunea sa intraorbitală şi palpebrală şi căile lacrimale - sacul şi canalul lacrimal.

Topografie orbitală

Regiunile topografice ale orbitei sunt delimitate fie de elemente convenţionale, axe sau planuri, ori de anumite structuri anatomice intraorbitale cu mare valoare topografică.

Septul orbital este dispus în plan frontal şi constituie limita anterioară a orbitei.

Ecuatorul anatomic al globului ocular este locul geometric al punctelor de pe suprafaţa globului ocular, situate la distanţă egală între polul anterior şi polul posterior al globului ocular.

Regiunile topografice principale ale orbitei, care corespund necesităţilor teoretice, practicii neuroimagistice şi chirurgicale, în concepţia noastră, sunt următoarele (fig. 1, fig. 2, fig. 3, fig. 4):

Scanned with OKEN Scanner

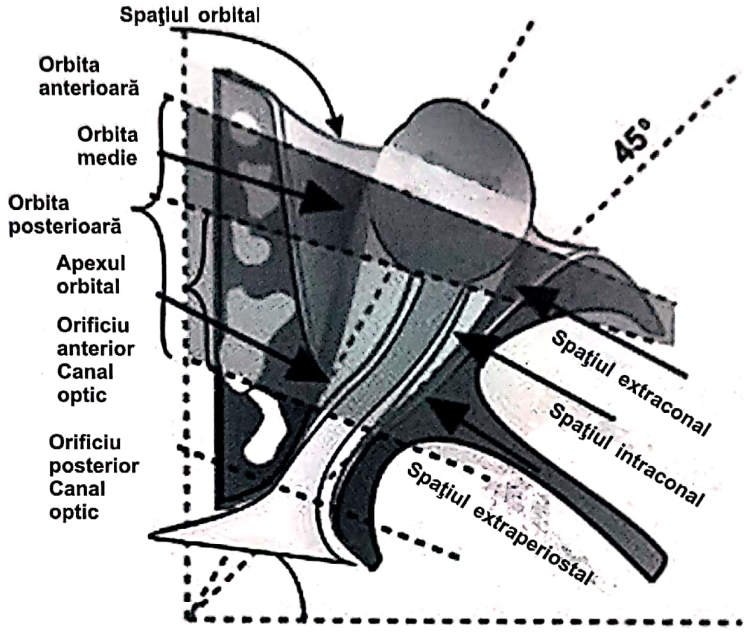

Fig. 1. Regiuni topografice ale orbitei, secţiune axială.

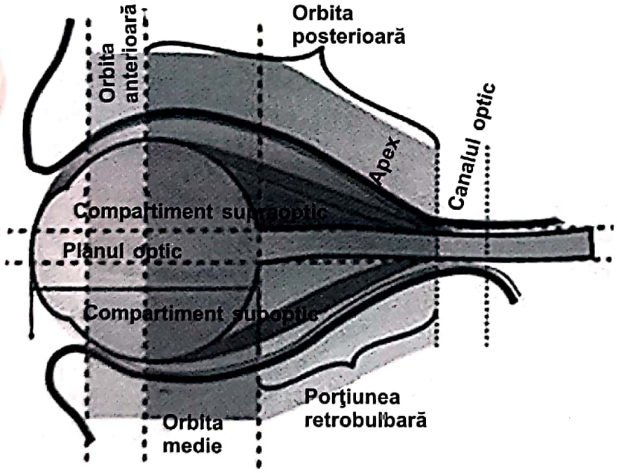

Fig. 2. Regiuni topografice ale orbitei, secţiune sagitală.

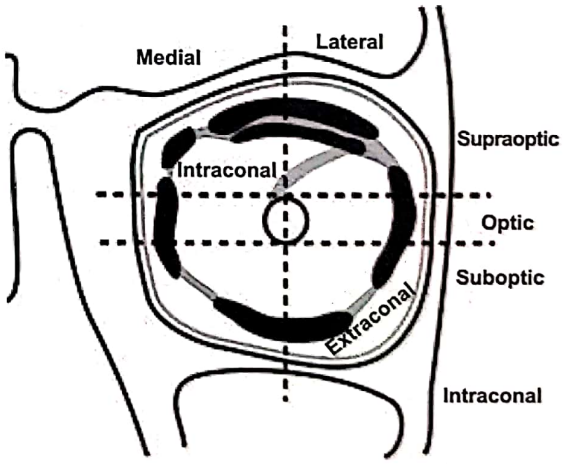

Fig. 3. Regiuni topografice ale orbitei, secţiune frontală.

Orbita anterioară este porţiunea din orbită limitată anterior de septul orbital şi posterior de un plan frontal care trece prin ecuatorul anatomic al globului ocular.

Orbita medie: spaţiul limitat anterior de ecuatorul anatomic al globului ocular şi posterior de planul care trece prin joncţiunea dintre globul ocular şi nervul optic.

Porţiunea retrobulbară a orbitei este spaţiul limitat anterior de planul frontal care trece prin joncţiunea dintre nervul optic şi polul posterior al globului ocular şi posterior de planul frontal care trece prin orificiul anterior al canalului optic.

Orbita posterioară este porţiunea din orbită situată posterior de planul frontal care trece prin ecuatorul anatomic al globului ocular până la planul frontal care

Scanned with OKEN Scanner

trece prin orificiul anterior al canalului optic. Ea cuprinde reunite orbita medie şi porţiunea retrobulbară a orbitei.

Apexul orbital este porţiunea din orbita posterioară din vecinătatea orificiului anterior al canalului optic. Este limitat anterior de un plan care corespunde unghiului posterior al peretelui orbital inferior.

Spaţiul extraconal şi spaţiul intraconal: orbita posterioară este împărţită de conul muscular şi fasciile anexate muşchilor extrinseci ai globului ocular într-un spaţiu extraconal şi un spaţiu intraconal.

Spaţiul extraconal are patru porţiuni, în funcţie de orientare, respectiv porţiunea superioară, inferioară, medială şi laterală.

Compartimentul optic, suboptic şi supraoptic al *spaţiului intraconal:* spaţiul intraconal este împărţit de două planuri orizontale, unul superior, care trece tangent la porţiunea superioară a circumferinţei nervului optic, şi altul inferior, care trece tangent la circumferinţa inferioară a nervului optic, în trei compartimente: un compartiment optic, unul supraoptic şi unul suboptic.

Compartimentul medial şi compartimentul lateral al spaţiului intraconal: planul sagital care trece prin axul nervului optic împarte spaţiul intraconal într-un compartiment medial şi un compartiment lateral.

Spaţiul extraperiostal: spaţiul virtual dintre pereţii ososi ai orbitei şi suprafaţa externă a periorbitei este denumit spaţiul extraperiostal.

Fig. 4. Regiuni topografice ale orbitei, marcate pe CT-scan axial normal.

Orbita osoasă: după unii autori, pereţii care formează orbita osoasă constituie un compartiment individual al orbitei.

PROCESE EXPANSIVE INTRAORBITALE - DEFINIŢII, CLASIFICARE

Procesele expansive intraobitale sunt entităţi patologice care au ca elemente comune localizarea în orbită şi efectul compresiv asupra structurilor intraorbitale. Principalele efecte ale compresiunii sunt creşterea presiunii intraorbitale, modificările de poziţie şi vascularizaţie ale globului ocular şi anexelor sale, nervului optic, elementelor vasculonervoase intraorbitale şi aparatului lacrimal cu sau fără dezorganizarea sau distrugerea în diferite grade a acestor elemente.

Sindromul de hipertensiune intraorbitală acută

Sindromul de compresiune intraorbitală acută sau sindromul de compartiment orbital este o urgenţă medicochirurgicală. În absenţa unui tratament prompt şi adecvat, poate duce la pierderea ireversibilă a vederii şi motilităţii oculare. Apare, de regulă, după traumatisme orbitale sau cranioorbitofaciale, literatura de specialitate apreciind o frecvenţă de 3% din cazurile de fracturi faciale. Principalele cauze sunt considerate hematomul retrobulbar posttraumatic sau iatrogen postoperator, emfizemul intraorbital posttraumatic, eschilele intraorbitale compresive.

Mai rar este determinat de infecţii orbitale acute, abcese intraorbitale sau malformaţii vasculare intraorbitale rupte. În mod excepţional s-a descris în asfixii mecanice, hemoragii postscleroterapie pentru varice intraorbitale sau ca şi complicaţie în chirurgia spinală în „prone position".

Principalele elmente clinice ale acestui sindrom sunt: scăderea acuităţii vizuale până la cecitate,

Scanned with OKEN Scanner

îngustarea câmpului vizual, oftalmoplegia, midriaza, exoftalmia acută, echimoza palpebrală, edemul şi hemoragia papilară (fig. 5).

Fig. 5. D.A., 47 ani. Sindrom de hipertensiune intraorbitală acută postinfecţioasă, echimoză, chemosis, exoftalmie, semimidriază.

Diagnosticul este bazat pe elementele clinice completate cu CT-scan orbital, care adesea evidenţiază un hematom retrobulbar, eschilă osoasă sau emfizem masiv. De mare utilitate s-au dovedit examenul fundului de ochi şi determinarea presiunii intraoculare (fig. 6, fig. 7).

Fig. 6. A.D., 17 ani. Fractură orbitală bilaterală cu fragment de os în apexul orbitei stângi, emfizem orbital şi palpebral stâng, dilatarea venei oftalmice superioare stângi.

Atenţie: în cazurile în care evoluţia este foarte rapidă spre cecitate, se recomandă intervenţie chirurgicală de urgenţă chiar şi înaintea examinărilor neuroimagistice.

Fig. 7. R.N., 40 ani. Hematom intraorbital drept posttraumatic.

Tratamentul conservativ constă din oxigenoterapie (95% O_2, 5% CO_2), depletive, manitol 20% i.v., 1,5-2 g/kg, acetazolamidă 500 mg, corticoterapie, metilprednisolon 100 mg, timolol 0,5%, picături conjunctivale.

Tratamentul chirurgical este de urgenţă.

Cantotomia laterală cu cantoliză inferioară. Se efectuează de primul medic de urgenţă, nu neapărat de specialist oftalmolog sau chirurg de orbită.

Indicaţii ale cantotomiei laterale la pacientul inconştient:

– criterii majore - presiunea intraoculară mai mare de 40 mmHg şi exoftalmie;

– criterii secundare - durerea orbitală, oftalmoplegia, midriaza, paloarea papilară, edemul papilar.

Tehnica cantotomiei laterale (fig. 8):

Fig. 8. Linia de incizie cutanată în cantotomia laterală.

1. dezinfectarea regiunii laterale a pleoapelor şi regiunii temporale;

2. anestezie locală a comisurii palpebrale laterale, profund, până la periostul orbital;

Scanned with OKEN Scanner

3. aplicarea de clipuri hemostatice sau fire de hemostază pe partea superioară şi inferioară a cantului lateral;
4. secţionarea cantului lateral printr-o incizie orizontală, până la arcada frontozigomatică;
5. hemostază.

Tehnica cantolizei inferioare:

I. tehnica standard:
1. elevarea pleoapei superioare;
2. identificarea porţiunii superioare şi inferioare a ligamentului palpebral lateral;
3. secţionarea, cu foarfece, a porţiunii inferioare a acestuia;

II. tehnica Grasp (indicată în cazurile cu exoftalmie şi chemosis mare):
1. se ridică cu pensa pleoapa inferioară;
2. se plasează lama inferioară a foarfecelui în fundul de sac palpebral inferior;
3. se deplasează lateral, până sub porţiunea inferioară a ligamentul palpebral lateral, care se secţionează.

În cazul în care presiunea intraorbitală nu scade, midriaza şi oftalmoplegia persistă, decompresiunea continuă cu **cantoliza superioară** urmată, la nevoie, de decompresiune orbitală infero-laterală.

Tehnica cantolizei superioare:

1. se identifică porţiunea superioară a ligamentului palpebral lateral, relativ uşor, după ce porţiunea inferioară a fost deja secţionată;
2. se secţionează cu foarfece de microchirurgie.

Sindromul de hipertensiune intraorbitală cronică

Asociază totalitatea simptomelor clinice care se datoresc dezvoltării lente a unui proces expansiv în orbită. Durata mai lungă de instalare permite acţiunea mecanismelor de adaptare - compensare la presiunea crescută a elementelor intraorbitale.

Elementele principale ale acestui sindrom sunt descrise în cadrul simptomatologiei tumorilor orbitale, pricipalele fiind:
- exoftalmia unilaterală,
- enoftalmia,
- diplopia,
- dislocarea globului ocular,
- scăderea acuităţii vizuale,
- modificarea câmpului vizual,
- tulburări de motilitate a globilor oculari,
- durerea orbitală.

CLASIFICAREA PROCESELOR EXPANSIVE INTRAORBITALE

La ora actuală nu există o clasificare unanim acceptată. Pentru utilitatea clinică, propunem următoarea clasificare a proceselor expansive ale orbitei:

1. procese expansive intraorbitale tumorale sau tumorile de orbită. Pot fi tumori intraorbitale primare, secundare sau metastaze intraorbitale. Histopatologic pot fi benigne sau maligne. După vârsta la care apar se descriu tumori orbitale la copil şi tumori orbitale la adult. În funcţie de origine, tumorile de orbită pot fi neurogene, mezenchimale, vasculare, leucemii şi limfoame, chistice, tumori ale glandei lacrimale etc.;

2. procese expansive intraorbitale posttraumatice - hematomul intraorbital posttraumatic, emfizemul intraorbital;

3. procese expansive intraorbitale inflamatorii;

4. procese expansive intraorbitale infecţioase nespecifice - abcesul subperiostal, abcesul şi flegmonul intraorbital, fistula orbitală cronică, şi specifice - TBC de orbită;

5. procese expansive intraorbitale parazitare - cele mai importante sunt chisturile hidatice intraorbitale;

6. compresiuni intraorbitale diverse - grupează eschilele osoase intraorbitale compresive, corpii străini intraorbitali penetranţi şi reţinuţi.

După evoluţia clinică, procesele expansive intraorbitale se pot clasifica în *acute* şi *cronice*.

TUMORI INTRAORBITALE

Definiţie, clasificare

Tumorile orbitale sunt procese expansive situate în orbită, formate din celule modificate, cu caracter tumo-

Scanned with OKEN Scanner

ral. Ele se clasifică în funcţie de mai multe criterii. După caracter, sunt benigne sau maligne. După origine, sunt primare, secundare sau metastatice. După vârsta la care apar, sunt tumori orbitale la copil şi tumori orbitale la adult. Din punct de vedere histopatologic, sunt tumori vasculare, neurogene, mezenchimale, disembrioplazice, chistice, epiteliale, leucemii şi limfoame, carcinoame, tumori metastatice, pseudotumori inflamatorii etc.

Simptomatologie clinică

Exoftalmia unilaterală este caracteristică proceselor expansive intraorbitale. Constă din deplasarea anterioară a globului ocular. Diferenţa de 2 mm între polul anterior al celor doi globi oculari este semnificativă clinic. Forma sa extremă este exorbitismul, când globul ocular tinde să părăsească orbita. Exoftalmiile se clasifică în mai multe categorii: exoftalmii unilaterale sau bilaterale, exoftalmii axiale şi neaxiale, exoftalmii dureroase sau nedureroase, exoftalmii intermitente, exoftalmii pulsatile sau nepulsatile.

Modificări palpebrale: în tumorile de orbită se pot evidenţia tumefieri palpebrale, colorаţii anormale, tumora vizibilă la nivelul pleoapei, edem palpebral, ptoză palpebrală.

Inspecţia conjunctivei uneori permite evidenţierea vizuală a tumorii extinse în orbita anterioară.

Fig. 9. L.M., 78 ani. Tumoră vizibilă prin conjunctivă. Limfom malign orbital stâng.

Frecvent întâlnite în tumorile de orbită metastatice sau secundare sunt hemoragiile conjunctivale asociate cu chemosis (fig. 9, fig. 10, fig. 11, fig. 12, fig. 13, fig. 14, fig. 15).

Fig. 10. O.I., 72 ani. Chemosis şi hemoragie conjunctivală. Melanom intraorbital.

Fig. 11. V.I., 62 ani. Exoftalmie unilaterală stângă axială. Hemangiom cavernos intraconal.

Fig. 12. M.G., 58 ani. Exoftalmie unilaterală stângă neaxială. Chist dermoid în spaţiul extraperiostal superior stâng.

Dislocarea globului ocular este caracteristică tumorilor extraconale. Poate fi transversală sau verti-

cală. Direcţia de deplasare a globului ocular este, de regulă, opusă localizării procesului expansiv.

Fig. 13-14. R.A., 65 ani. Exoftalmie unilaterală intermitentă. Tumoră vasculară retrobulbară dreaptă înainte şi după poziţia declivă de 10 minute a capului.

Fig. 15. D.A., 9 ani. Exoftalmie unilaterală dreaptă. Dislocarea infero-laterală a globului ocular drept. Gliom de nerv optic drept.

Enoftalmia este rar întâlnită în tumorile orbitale. S-a descris la pacienţi cu metastaze de adenocarcinom mamar, carcinom gastric schiros sau tumoră neurogenă la bolnavi cu boala Recklinghausen I şi hipoplazie sau aplazie de aripă mică de sfenoid (fig. 16, fig. 17).

Fig. 16. M.I., 71 ani. Enoftalmie unilaterală stângă de adenocarcinom mamar. Metastază intraorbitală posterioară

Pseudoexoftalmia globului ocular sănătos se poate datora interpretării date enoftalmiei globului afectat sau poate apărea datorită enoftalmiei contralaterale postoperatorii.

Fig. 17. C.M., 54 ani. Enoftalmie stângă neaxială. Schwanom retrobulbar, boala Recklinghausen I, hipoplazie de aripă mică de sfenoid.

Durerea locală nu este caracteristică tumorilor orbitale primare, nici chiar în formele severe. Uneori apare o senzaţie de presiune intraorbitală. Durerea nevralgică de tip trigeminal poate apărea în stadii avansate ale tumorilor intraorbitale secundare sau metastatice. În cazul metastazelor intraorbitale sau al unor tumori intraorbitale secundare, durerea accentuată, netratabilă, poate constitui indicaţie de exenteraţie.

Palparea orbitelor permite, uneori, evidenţierea porţiunii tumorii extinse în orbita anterioară, precum şi aprecierea aproximativă a presiunii intraorbitale şi intraoculare.

Acuitatea vizuală este extrem de importantă. Poate fi nemodificată mult timp în evoluţia unei tumori intraorbitale primare. Poate scădea precoce în tumorile care interesează nervul optic, se dezvoltă în apexul orbitei sau în canalul optic. Pierderi de vedere fugace pot apărea în mai multe tipuri de tumori de orbită.

Diplopia se constată frecvent în tumorile intraorbitale extraconale şi se datorează dislocării globului ocular de către tumoră. Ea poate apărea în faza finală a mişcării globului ocular spre tumoră sau în faza iniţială a mişcării. Se poate compensa, între anumite limite, la procesele expansive cu dezvoltare lentă. În aceste cazuri, diplopia se poate accentua, paradoxal, după ablarea tumorii şi revenirea globului ocular dislocat în poziţia sa normală.

Câmpul vizual este un element deosebit de important de diagnostic, în special în tumorile nervului optic, gliomul sau meningiomul de nerv optic sau tumorile

Scanned with OKEN Scanner

căilor vizuale. Permite aprecierea obiectivă a evoluţiei postoperatorii, cu importanţă în evaluarea medico-legală.

Motilitatea globului ocular este, adeseori, modificată în tumorile de orbită. Se poate datora efectului mecanic de limitare a deplasării globului ocular în direcţia tumorii, parezei muşchiului extrinsec care determină mişcarea respectivă, infiltraţiei inflamatorii a muşchiului sau infiltrării tumorale a acestuia. Motilitatea globului ocular poate fi limitată în una sau mai multe direcţii, sau poate fi complet abolită, determinând ochiul imobil, oftalmoplegia (fig. 18, fig. 19, fig. 20, fig. 21).

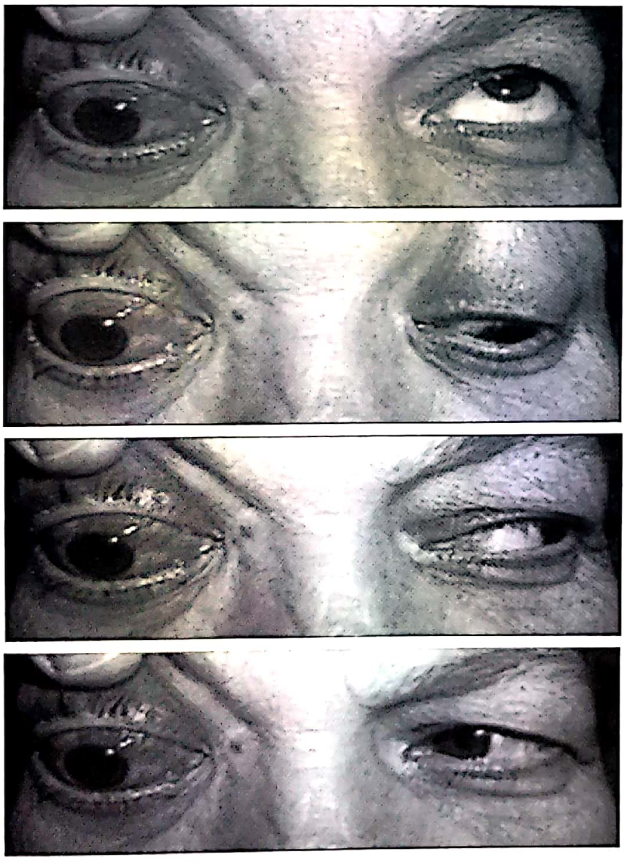

Fig. 18-21. M.S., 71 ani. Carcinom spinocelular intraorbital posterior şi apical drept secundar. Versii ale globilor oculari. Oftalmoplegie şi ptoză palpebrală dreaptă.

Aspectul fundului de ochi este de mare importanţă diagnostică în tumorile de orbită. Se poate observa formaţiunea tumorală intraoculară, în cazul tumorilor intraorbitale secundare cu punct de plecare la nivelul globului ocular. Faldurile coroidiene pot apărea în tumori retrobulbare sau orbitale posterioare. Deformarea polului posterior, asociată, de regulă, cu hiperemie şi elevarea discului optic, poate apărea în tumorile joncţiunii globului ocular cu nervul optic. Paloarea papilară este asociată cu exoftalmie în meningiomul de nerv optic, în timp ce paloarea papilară în absenţa exoftalmiei sugerează un gliom de nerv optic. Shunturi optociliare pe fond de paloare papilară pot apărea în meningiomul intraorbital primar. Vasele retiniene dilatate şi tortuoase indică modificări de circulaţie intraorbitală, secundare proceselor expansive (fig. 22, fig. 23).

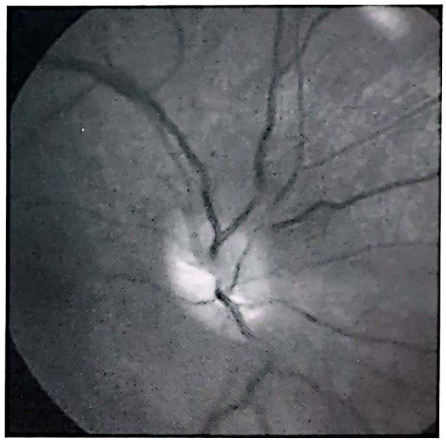

Fig. 22. D.A., Gliom de nerv optic drept. FO stâng normal; FO drept, stază papilară.

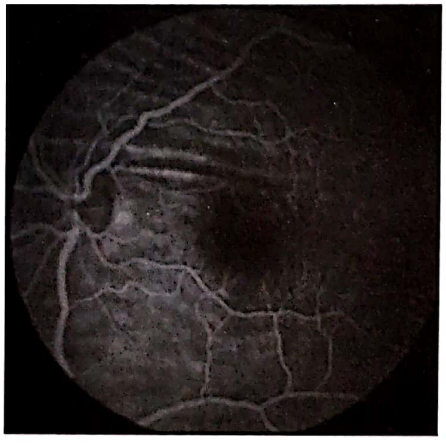

Fig. 23. M.V., 51 ani. FO stâng. Falduri coroidiene. Hemangiom cavernos.

Scanned with OKEN Scanner

Examinări neurooftalmologice și de laborator

Determinarea acuității vizuale: măsurarea acuităţii vizuale se face la optotip. Aceasta conţine semne de dimensiuni diferite, dispuse pe rânduri, fiind specificată distanţa (D) de la care se poate vedea fiecare rând de către un ochi emetrop. Distanţa de examinare este de 5 m (d). Formula de exprimare a acuităţii vizuale este d/D. La ochiul normal 5/5 = 1. Scăderea acuităţii vizuale se apreciază astfel: cecitate completă 0 - 1/200, cecitate practică 1/200 - 1/50, ambliopie gravă 1/50 - 1/20, ambliopie uşoară 1/20 - 1/5. Limita vederii normale conform recomandărilor OMS este 6/18 = 3/40 (0,3) - 20/70.

Exoftalmometria măsoară, obiectiv, deplasarea anterioară a globului ocular. Exoftalmometrul Hertel utilizează ca puncte de reper arcadele frontozigomatice şi polul anterior al corneei, exoftalmometrul Naugle, arcada orbitală superioară şi inferioară şi polul anterior al corneei. Exoftalmia se exprimă prin diferenţa în mm dintre poziţiile măsurate ale polilor anteriori ai corneei. Diferenţa mai mică de 2 mm este considerată fiziologică.

Testele de aliniere a globilor oculari permit aprecierea dislocării globului ocular pe axă verticală sau transversală. Se utilizează testul de acoperire, testul de acoperire alternativă sau testul Hirschberg. Testele de acoperire urmăresc deplasarea ochiului controlateral, pentru fixarea unui punct, după acoperirea unuia dintre ochi. Testul Hirschberg urmăreşte reflexul de lumină pe cornee. Normal, reflexul este localizat nazal de polul anterior al corneei. Deplasarea sa laterală este considerată exotropie, deplasarea medială esotropie. Unghiul de deviaţie se apreciază pe baza unor nomograme.

Campimetria măsoară câmpul vizual. Se poate realiza cu ajutorul campimetrului. La ora actuală, se utilizează determinarea computerizată a câmpului vizual. Are valoare deosebită în diagnosticul compresiunilor nervului optic sau chiasmei optice.

Oftalmoscopia se realizează cu oftalmoscop portabil sau prin oftalmoscopie indirectă. Se asociază din ce în ce mai frecvent cu fotografia digitală a fundului de ochi.

Tonometria determină valoarea tensiunii intraoculare. Măsurarea cu tonometrul Shiotz este înlocuită de apalnotonometrie.

Potenţialele evocate vizual reprezintă un test neurofiziologic, cu valoare mare în diagnosticul bolilor demielinizante ale nervului optic, căilor optice sau în compresiuni ale nervului optic intraorbital.

OCT, metodă modernă de examinare a retinei, poate pune în evidenţă şi tumori intraoculare în stadii incipiente.

Examenul hematologic este absolut necesar pentru evaluarea stării preoperatorii a pacientului cu tumoră intraorbitală. De mare utilitate se dovedesc hemoleucograma, glicemia, ionograma, probele hepatice, determinarea timpului de coagulare şi sângerare, grupul sanguin etc.

Examenul imunohistochimic este de real interes în diagnosticarea formaţiunilor intraorbitale cu aspect de tumoră, în clasificarea tumorilor nediferenţiate sau infiltratelor hematologice intraorbitale.

Examenul endocrinologic are mare valoare în diferenţierea, diagnosticul, tratamentul şi urmărirea clinică a cazurilor de orbitopatie tiroidiană sau miozită orbitală.

Examene neuroimagistice

Radiografia simplă de craniu efectuată în incidenţe standard AP, LL sau incidenţe speciale pentru găuri optice, orbite sau sinusuri anterioare ale feţei, nu şi-a pierdut valoarea în diagnosticul tumorilor de orbită. Poate evidenţia lărgirea sau îngustarea unilaterală a găurii optice, mărirea unilaterală a orbitei, distrucţia pereţilor orbitei, hiperostoze, calcificări sau osificări intraorbitale, asocierea cu leziuni intracraniene sau craniofaciale (fig. 24, fig. 25, fig. 26).

Echografia orbitală este o metodă extrem de utilă în diagnosticul tumorilor de orbită, neinvazivă şi puţin costisitoare, este utilizată pe scară largă ca metodă screening. Se bazează pe reflectarea diferenţiată a undelor de pe suprafeţe cu densităţi diferite. În funcţie de reflectivitatea undelor, tumorile intraorbitale pot fi clasificate în trei categorii: tumori cu reflectivitate joasă (tumori mixte benigne, limfom, rabdomiosarcom, neuri-

Scanned with OKEN Scanner

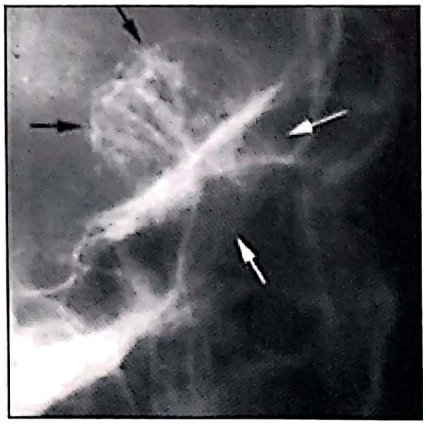

Fig. 24. O.I., 45 ani. Calcificare frontoorbitală dreaptă. Meningiom frontobazal cu extindere intraorbitală secundară.

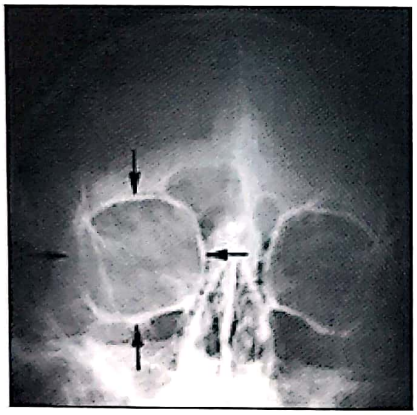

Fig. 25. V.V., 34 ani. Lărgirea dimensiunilor orbitei drepte. Neurofibrom intraorbital drept, boala Recklinghausen I.

Fig. 26. Reconstrucţia tavanului orbitei cu dynamic mesh de titan.

lemom, hemangiom capilar), tumori cu reflectivitate medie (chist dermoid, gliom de nerv optic, meningiom) sau reflectivitate înaltă (limfangiom, hemangiom cavernos, carcinoame). Echogenitatea poate fi modificată prin creşterea tumorii, hemoragia intratumorală, necroză, calcificarea sau inflamaţia tumorii. Se utilizează intraoperator pentru efectuarea intervenţiilor echoghidate, minim invazive. Introducerea echografiei Doppler şi echografiei 3D a crescut mult valoarea echografiei în diagnosticul tumorilor orbitale (fig. 27, fig. 28).

CT-scan orbital: tomografia computerizată a orbitei este o examinare neuroimagistică de mare va-

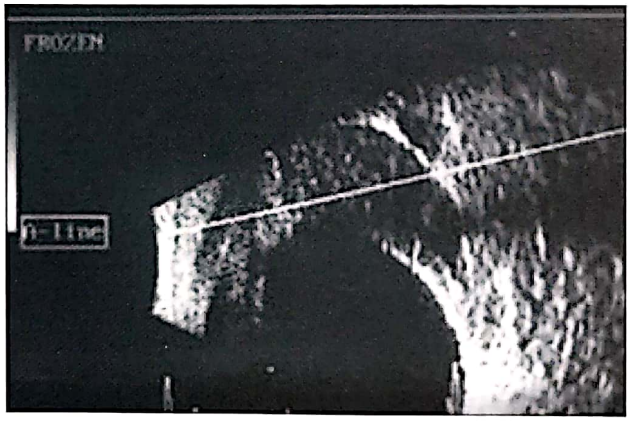

Fig. 27. F.V., 68 ani. Echografie orbitală. Limfom malign orbita medie stângă.

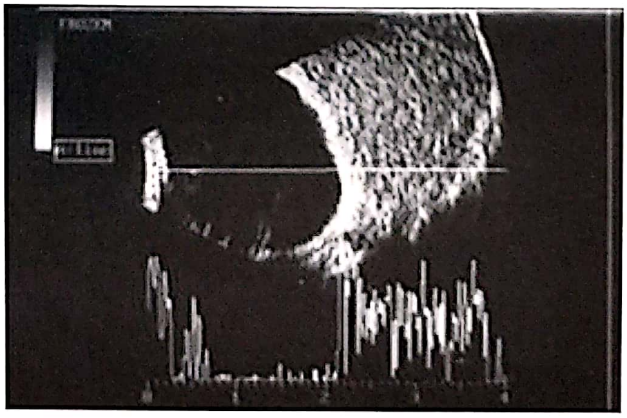

Fig. 28. P.N., 43 ani. Echografie orbitală. Hemangiom cavernos retrobulbar drept.

Scanned with OKEN Scanner

loare în tumorile orbitale, chiar şi după introducerea în practica curentă a rezonanţei nucleare magnetice. Se bazează pe determinarea diferenţelor de absorbţie a razelor X de structuri cu densităţi diferite. Este metoda de elecţie pentru diagnosticul tumorilor intraorbitale osoase, pentru studiul calcificărilor sau osificărilor intratumorale sau pentru aprecierea efectului tumorilor intraorbitale asupra pereţilor orbitei. Se indică în toate cazurile de tumori intraorbitale secundare. CT-spiral, de înaltă rezoluţie, cu postprocesare, permite obţinerea de imagini 2D sau reconstrucţii 3D ale orbitei. Poate fi un mijloc valoros de diagnostic neuroimagistic la pacienţii cu corpi străini metalici de natură feromagnetică, cu localizare intraorbitală, la purtătorii de pacemaker sau de diferite implanturi metalice (fig. 29, fig. 30, fig. 31, fig. 32, fig. 33, fig. 34, fig. 35, fig. 36, fig. 37, fig. 38, fig. 39, fig. 40, fig, 41).

Rezonanţa magnetică nucleară a orbitei este considerată metoda de elecţie în diagnosticul tumorilor orbitale. Are rezoluţie superioară faţă de CT-scan şi nu prezintă pericolul iradierii cu raze X. Se poate utiliza pentru diagnosticul şi urmărirea evoluţiei tumorii în graviditate. Poate efectua secţiuni în cele trei planuri ale orbitei şi permite efectuarea de reconstrucţii tridimensionale. Studiul vascularizaţiei orbitei se poate realiza prin efectuarea de angiografii sau flebografii RMN (fig. 42, fig. 43, fig. 44, fig. 45, fig. 46, fig. 47).

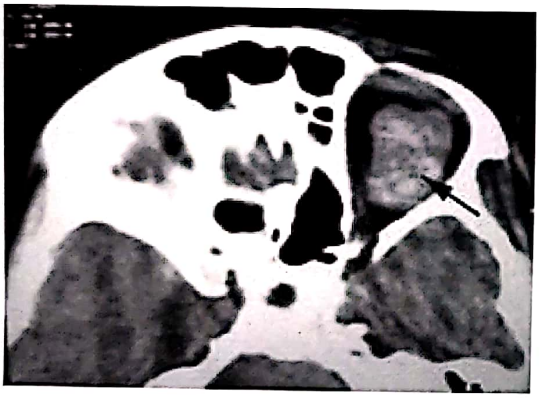

Fig. 29. M.L., 32 ani. Hemangiom cavernos intraorbital stâng. Tumoră bine delimitată, spontan hiperdensă, cu calcificări intratumorale.

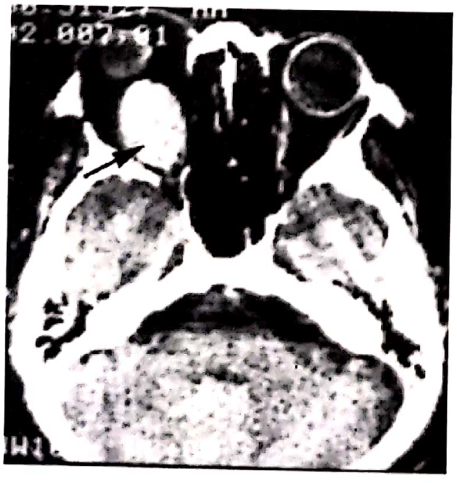

Fig. 30. D.M., 56 ani. Meningiom de nerv optic drept. Tumoră retrobulbară, delimitată, spontan hiperdensă.

Fig. 31. N.A., 9 ani. Gliom de nerv optic stâng. Tumoră izodensă retrobulbară a nervului optic.

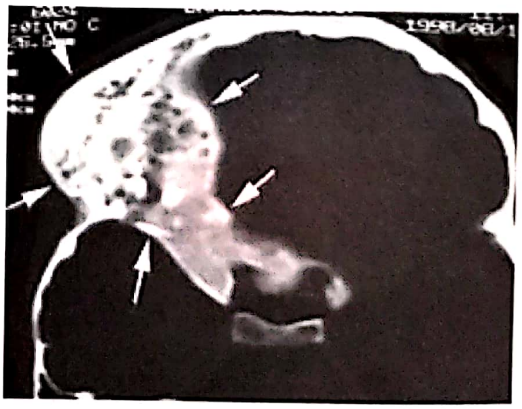

Fig. 32. D.A., 11 ani. Displazie fibroasă. CT axial, fereastră de os. Tumoră osoasă frontoorbitală, hiperdensă, delimitată, neomogenă.

Scanned with OKEN Scanner

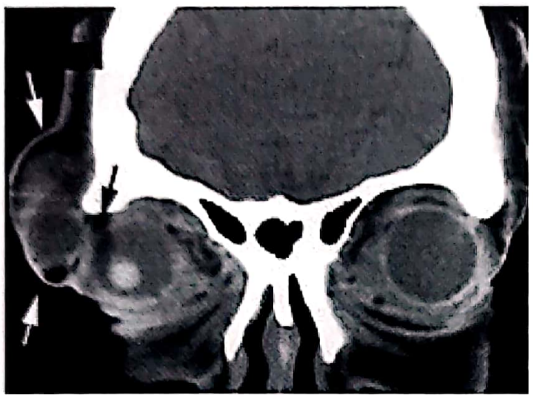

Fig. 33. P.R., 42 ani. Chist dermoid temporoorbital drept. CT coronal, fără contrast. Tumoră chistică, dislocarea globului ocular.

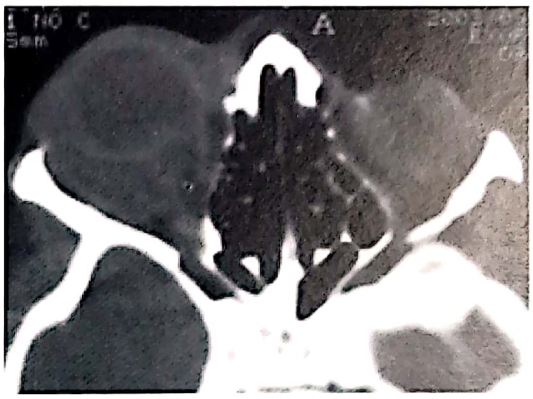

Fig. 36. M.D., 4 ani. CT axial fără contrast. Limfangiom orbita anterioară şi medie, orbita dreaptă. Tumoră neomogenă, izodensă orbita anterioară, intra- şi extraconal.

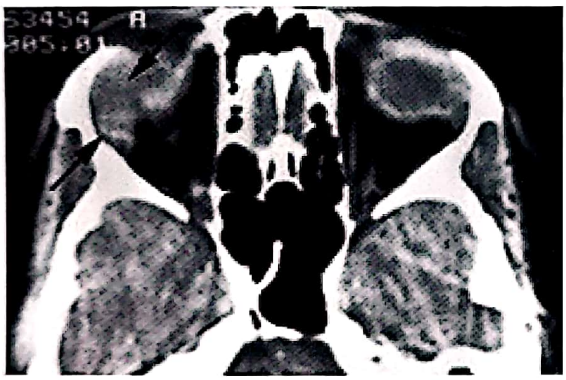

Fig. 34. F.V., 31 ani. Carcinom adenoid chistic de glandă lacrimală. CT axial, fără contrast. Tumoră moderat hiperdensă, slab delimitată, în fosa glandei lacrimale, cu calcificări intratumorale.

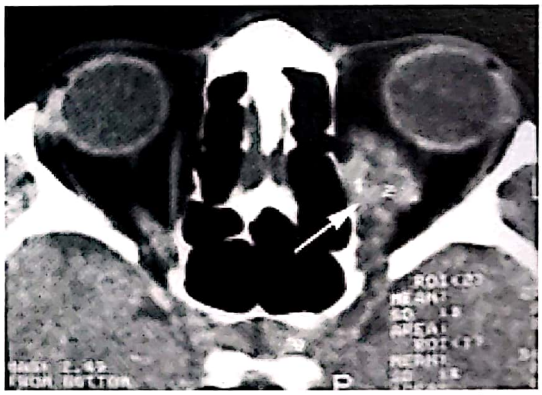

Fig. 37. D.N., 38 ani. Pseudotumoră inflamatorie porţiunea medială a orbitei posterioare stângi şi apexul orbital. CT axial fără contrast. Tumoră de densitate mixtă, slab delimitată.

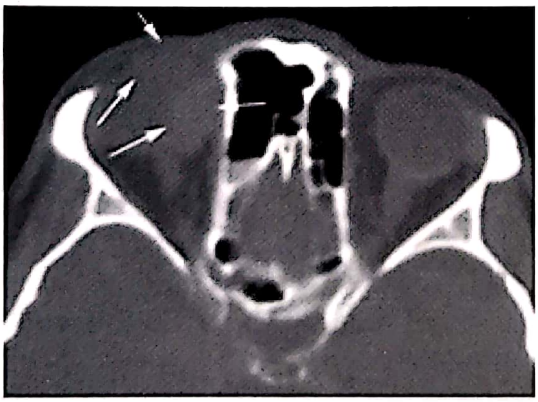

Fig. 35. B.V., 49 ani. Limfom malign nehodgkinian, orbita medie şi anterioară. CT axial fără contrast.

Fig. 38-39. D.N., 38 ani. CT-scan reconstrucţie 2D plan sagital şi coronal. Pseudotumoră inflamatorie.

Scanned with OKEN Scanner

Fig. 40. D.C. 41 ani. CT-3D postoperator. Defect osos tavanul orbitei drepte. Hemangiom cavernos orbita dreaptă, reconstrucţie 3D, Mimix 8.1 trial.

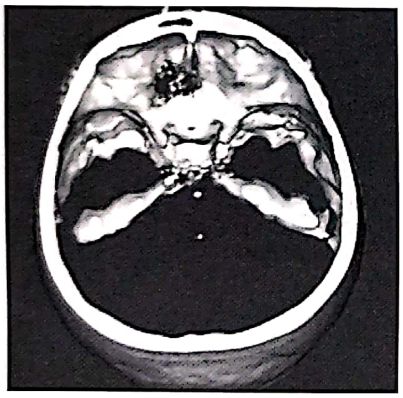

Fig. 41. B.R., 78 ani. CT-3D preoperator. Distrucţie osoasă etmoidoorbitală stângă. Carcinom nediferenţiat etmoidal cu extindere intraorbitală şi intracraniană secundară.

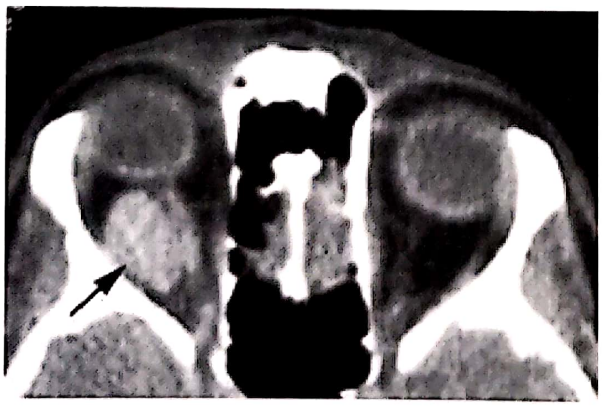

Fig. 42. M.M., 42 ani. RMN axial T1 fără contrast. Hemangiom cavernos retrobulbar.

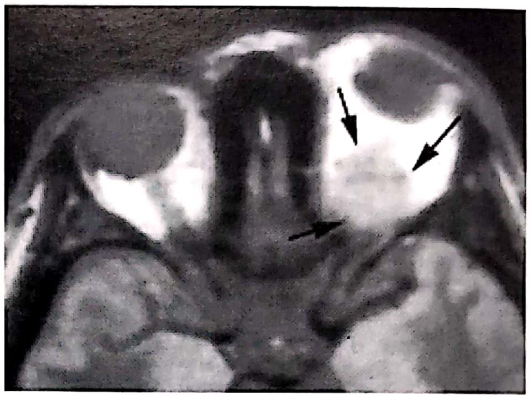

Fig. 43. S.E., 56 ani. RMN axial T1 fără contrast. Meningiom primar de nerv optic stâng. Tumoră retrobulbară izodensă cu calcificări intratumorale.

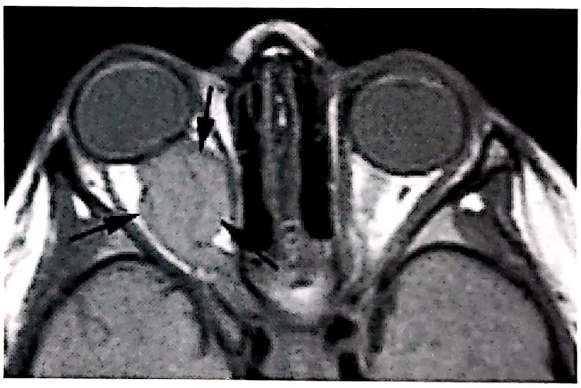

Fig. 44. N.A., 6 ani. RMN axial T1 fără contrast. Gliom de nerv optic drept. Tumoră izodensă retrobulbară, îngroşarea fusiformă a nervului optic.

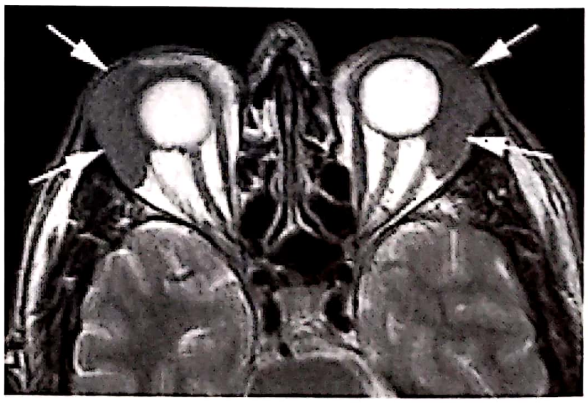

Fig. 45. P.I., 42 ani. RMN axial T2 fără contrast. Limfom malign de glandă lacrimală bilateral.

Scanned with OKEN Scanner

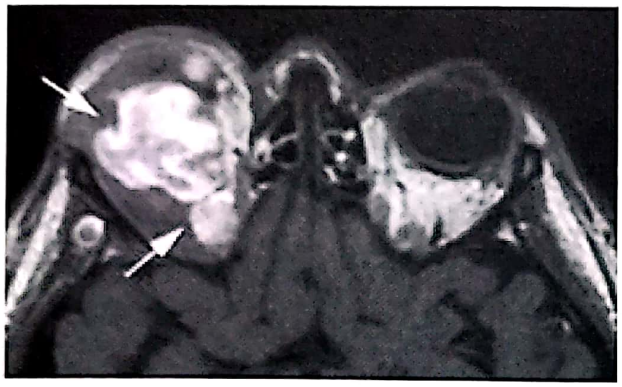

Fig. 46. F.V., 38 ani. RMN axial T1 cu contrast. Neurofibrom plexiform intraorbital stâng, boala Recklinghausen tip I.

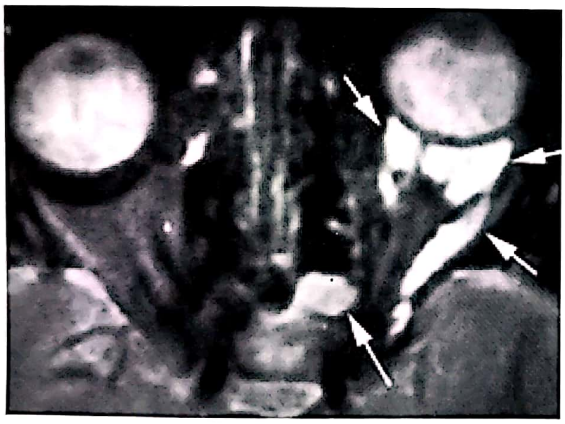

Fig. 47. L.L., 14 ani. RMN axial T2 fără contrast. Lipom intraorbital stâng asociat cu mucocel etmoidoorbital.

Tumori intraorbitale la copil

Patologia tumorală orbitală la copil este caracteristică. Predomină tumorile intraorbitale primare, cele mai multe fiind tumori benigne, rezultate din anomalii de dezvoltare. Tumorile maligne primare sunt mai rare, dar de gravitate crescută. Cele mai frecvente tumori intraorbitale primare ale copilului sunt tumori chistice (chistul dermoid, teratomul), tumori neurogene (neurofibromul) sau hamartoame vasculare (hemangiomul capilar sau limfangiomul). Tumorile benigne mai rar întâlnite la copil sunt limfangioamele sau tumorile histiocitare. Cele mai frecvente tumori maligne primare ale copilului sunt rabdomiosarcomul, gliomul de nerv optic şi retinoblastomul. Tumorile metastatice caracteristice copilului sunt neuroblastomul (tumora primară a glandelor suprarenale), infiltratele leucemice sau limfomul Burkitt, mai rar sarcomul Ewing, tumora Wilms ori sarcomul granulocitic.

Chistul dermoid este cel mai frecvent întâlnit la copil, reprezintă 3-9% din procesele expansive intraorbitale. Este format din ectoderm migrat anormal, localizat predominant la nivelul suturilor pereţilor orbitei. Clinic produce exoftalmie lent progresivă, fără tendinţă de regresie. Tratamentul este chirurgical, precoce, înaintea apariţiei complicaţiilor oculare. Prognosticul este favorabil (fig. 48, fig. 49).

Fig. 48. N.Z. 3 1/2 ani. Chist dermoid orbita anterioară şi medie dreaptă. Aspect clinic.

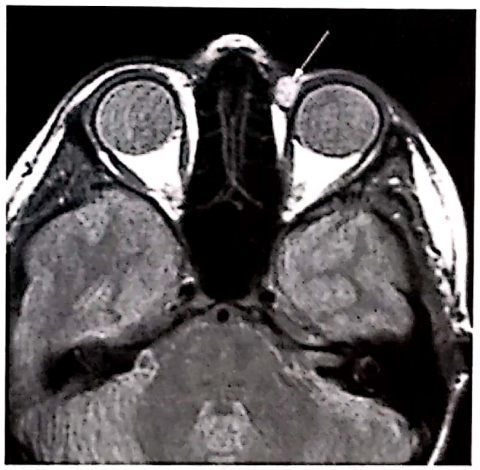

Fig. 49. E.D.,17 ani. RMN T2 chist dermoid orbita anterioară şi medie stângă.

Teratomul derivă din celule germinale primare, este format din ectoderm, mezoderm şi endoderm. Incidenţa sa este de 1% din tumorile orbitale la copil.

Scanned with OKEN Scanner

Sunt prezente de la naştere şi cresc progresiv. Pot determina lărgirea orbitei osoase cu exoftalmie masivă. Tratament: se recomandă intervenţie chirurgicală. Teratoamele de dimensiuni mari necesită exenteraţie şi reconstrucţie de orbită. Tumorile mai mici se ablează în totalitate, cu păstrarea parţială a funcţiilor vizuale.

Hemangiomul capilar: tumoră de origine vasculară, care apare exclusiv la copil. Reprezintă 2,1% din tumorile de orbită. Clinic, formele uşoare produc deformare palpebrală superioară şi coloraţie violacee locală. Formele grave dau complicaţii vizuale severe, strabism, diplopie, ambliopie. Evoluţie clinică: tendinţă de regresie spontană, de cele mai multe ori în primii şapte ani de viaţă. Tratament: formele minore se observă clinic, regresează spontan. Tratamentul este adresat formelor complicate, constă din corticoterapie topică intratumorală, corticoterapie generală. Leziunile vasculare cutanate asociate pot fi corectate prin terapie laser (fig. 50, fig. 51, fig. 52).

Fig. 50. M.A., 8 luni. Hemangiom capilar de orbită dreaptă, observaţie, corticoterapie.

Rabdomiosarcomul este cea mai frecventă tumoră intraorbitală malignă la copil, aproximativ 3% din tumorile orbitale. Apare mai frecvent înaintea vârstei de 2 ani sau după vârsta de 6 ani. Are originea în fibrele musculare striate. Creşte rapid şi agresiv, produce exoftalmie, chemosis. Distruge structurile osoase ale orbitei. Tratament: biopsie pentru diagnostic histopatologic, urmat de tratament oncologic, radioterapie şi chimioterapie. Prognosticul este rezervat.

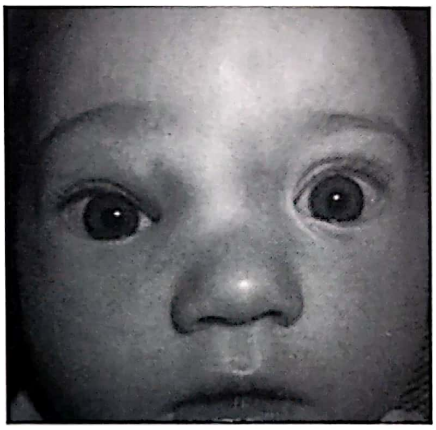

Fig. 51. M.A., 10 luni, la 60 zile de tratament.

Fig. 52. M.A. 1,6 ani, regresia hemangiomului, control la 1 an.

Gliomul de nerv optic: tumoră malignă neurogenă primară a nervului optic. Incidenţa sa este de aproximativ 2,4% din tumorile orbitale. Histopatologic este astrocitom pilocitic juvenil. Apare în primii ani de viaţă, are dezvoltare lentă, cu perioade de stagnare, uneori foarte lungi, care pot fi urmate de creştere rapidă. Clinic produce exoftalmie axială unilaterală, atrofie optică şi pierderea vederii. Poate prezenta extensie intracraniană prin canalul optic, în formele foarte grave, cu invadare secundară a chiasmei optice. Lărgeşte orbita osoasă şi poate produce lărgirea caracteristică a canalului optic. Tratament: observaţie

Scanned with OKEN Scanner

clinică şi neuroimagistică la formele stagnante, ablare chirurgicală în cazul glioamelor cu tendinţă de creştere şi extensie intracraniană, urmată de radioterapie. Formele extinse la chiasma optică sunt considerate depăşite chirurgical şi beneficiază de tratament oncologic, radioterapie. În aceste forme prognosticul este rezervat (fig. 53, fig. 54).

Fig. 53

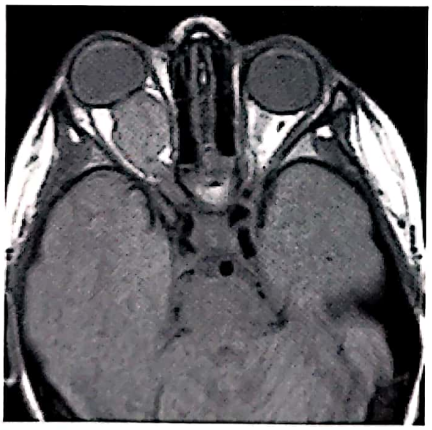

Fig. 54

Fig. 53-54. N.A., 6 ani. Gliom de nerv optic drept. RMN axial. T1, TU izointensă retrobulbară dreaptă.

Neuroblastomul reprezintă 0,4-2% din tumorile maligne ale copilului. Este cea mai frecventă metastază intraorbitală la copil. Tumora primară este la nivelul glandelor suprarenale. Starea generală a copilului este alterată. Clinic, prezintă exoftalmie cu dezvoltare rapidă, chemosis, hemoragie conjunctivală şi palpebrală. Tratament: se recomandă tratament oncologic, chimioterapie, radioterapie. Prognosticul este sever.

Tumori intraorbitale la adult

Patologia tumorală intraorbitală a adultului este mult diferită de cea a copilului. Cele mai frecvente tumori intraorbitale primare sunt tumorile vasculare (hemangiomul cavernos, limfangiomul, hemangiolimfangiomul), tumorile limfoide, tumorile neurogene (neurofibromul, schwanomul, neurofibrosarcomul), meningiomul, gliomul de nerv optic, tumorile mezenchimale (fibromul, fibrosarcomul), tumorile osoase şi cartilaginoase (osteom, sarcom osteogenetic, condrom, condrosarcom, displazia fibroasă, chist osos anevrismal), mezenchimale (lipom, liposarcom), carcinoame (spinocelular, adenoid chistic, adenocarcinom, bazocelular, sebaceu). Tumorile intraorbitale secundare mai frecvente sunt carcinoamele spinocelulare sau nediferenţiate, extinse în orbită de la sinusurile paranazale, epitelioamele bazocelulare cu originea în orbita anterioară, meningioamele sau tumorile maligne extinse de la neurocraniu, sarcoamele cu extindere de la fosa temporală sau infratemporală. Se întâlnesc tumori metastatice, predominant cu punct de plecare adenocarcinoame mamare, gastrice, pulmonare sau boli limfoproliferative. O categorie specială o reprezintă tumorile glandei şi căilor lacrimale. Caracteristice adultului sunt pseudotumorile intraorbitale inflamatorii nespecifice.

Hemangiomul cavernos: histopatologic este hemangioendoteliom benign. Se numără printre cele mai frecvente trei tipuri de tumori primare ale adultului, frecvenţa sa medie este apreciată la 4,7%. Clinic se manifestă prin exoftalmie unilaterală, dislocarea globului ocular şi scăderea acuităţii vizuale. Evoluţia este lent progresivă, dar se poate exacerba în graviditate. Tratamentul de elecţie este chirurgical, prin ablarea completă a tumorii. Prognosticul, după ablare totală, este favorabil (fig. 55, fig. 56, fig. 57).

Gliomul de nerv optic: histopatologic este astrocitom anaplazic sau glioblastom multiform al căilor vizuale. Incidenţa sa medie este de 3,1%. Spre deosebire de evoluţia benignă la copil, la adult există

Scanned with OKEN Scanner

forme agresive, cu evoluţie rapidă, gravă şi final infaust, chiar sub tratament. De regulă apare bilateral. Clinic se manifestă prin scăderea rapidă a acuităţii vizuale până la cecitate, defect de câmp vizual şi edem papilar. Tratamentul este combinat chirurgical - biopsie sau ablare parţială a tumorii, radioterapie şi chimioterapie. Toate au valoare relativ limitată. Prognosticul este foarte grav, supravieţuirea medie nu depăşeşte 1-2 ani.

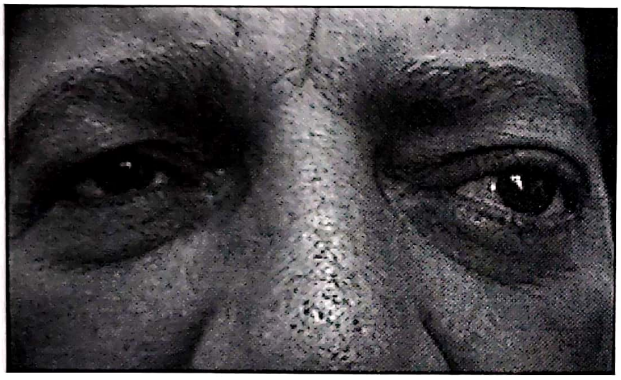

Fig. 55. M.M., 42 ani. Hemangiom cavernos retrobulbar stâng. Aspect clinic.

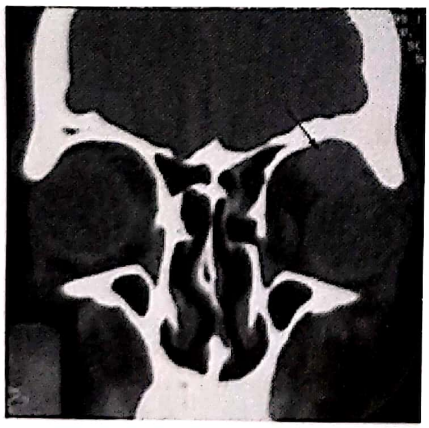

Fig. 56. M.M., 42 ani. CT-scan coronal, TU izodensă, bine delimitată, retrobulbar stâng, supero-medial.

Meningiomul intraorbital primar are originea în celulele arahnoidiene ale tecii durale a nervului optic, de care aderă, dar poate fi localizat aproape oriunde în orbită. Reprezintă în medie 3,9% din tumorile orbitale. Se descriu meningioame localizate în orbită, în canalul optic, cu sau fără extindere intracraniană. Clinic se

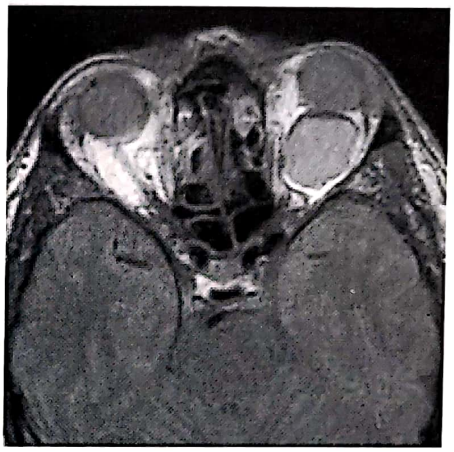

Fig. 57. M.M., 42 ani. RMN T1 fără contrast. TU izodensă, bine delimitată.

manifestă prin exoftalmie, scăderea unilaterală progresivă a acuităţii vizuale, ptoză palpebrală, diplopie. Pot apărea pierderi tranzitorii de vedere. Obiectiv se constată triada: pierderea vederii, atrofie optică şi shunturi optociliare. Meningioamele intraorbitale „en plaque" determină hiperostoză adiacentă a pereţilor orbitei. Tratamentul este diferit în funcţie de gradul de interesare a vederii. Dacă acuitatea vizuală este normală, se recomandă observaţie clinică riguroasă. În cazul scăderii vederii se aplică radioterapie convenţională. Tratamentul chirurgical se recomandă în cazurile de cecitate unilaterală, localizări intracanaliculare sau extensie intracraniană. Se recomandă ablarea tumorii cu păstrarea globului ocular. În cazurile de extensie intracraniană, se indică ablarea nervului optic împreună cu tumora. Radioterapia convenţională se indică în caz de ablare incompletă sau recidive tumorale. Chimioterapia este rezervată pentru cazurile depăşite chirurgical sau cele cu extensie intracraniană. Prognosticul diferă în funcţie de stadiul de evoluţie al tumorii. (fig. 58, fig. 59).

Limfomul intraorbital este printre cele mai frecvente tumori intraorbitale la adult, apare în jur de 40 de ani, reprezentând aproximativ 5,2-7,1% din tumorile orbitale. Peste 25% se dezvoltă bilateral. Poate fi intraorbital primar, multifocal sau secundar. Limfoamele maligne intraorbitale primare sunt formate în principal din limfocite mici sau intermediare difuze. Principalele semne clinice sunt tumefierea palpebrală superioară cu edem palpebral, ptoza palpebrală cu îngustarea fantei palpebrale, exoftalmie unilaterală

Scanned with OKEN Scanner

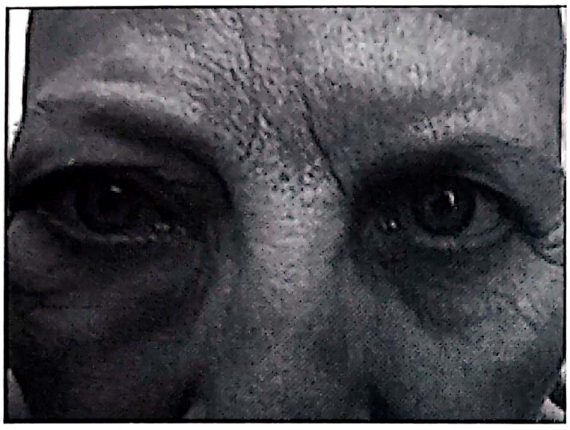

Fig. 58. D.M., 56 ani. Meningiom meningotelial de nerv optic drept. Aspect clinic.

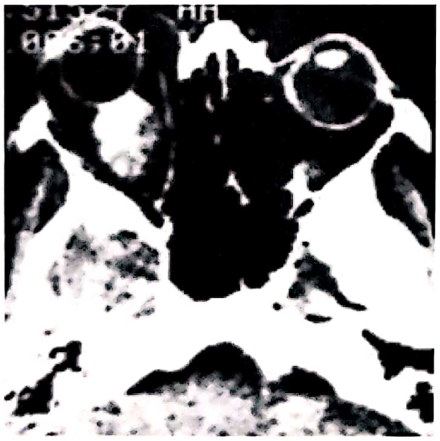

Fig. 59. D.M., 56 ani. CT-scan axial fără contrast. TU retrobulbară dreaptă, spontan hiperdensă.

neaxială, dislocarea globului ocular, tumoră vizibilă subconjunctival, ochi roşu, senzaţie de corp străin. Scăderea acuităţii vizuale apare mai tardiv, în localizările posterioare apicale. Pacienţii necesită evaluare oncologică pentru stadializare corectă şi stabilirea gradului de extindere a bolii. Tratament: principalul mijloc de tratament este radioterapia pentru formele localizate intraorbital primar. Se mai utilizează, de la caz la caz, radioterapie asociată cu chimioterapie, imunoterapie cu antigeni monoclonali, corticoterapie sau tratament chirurgical. De tratament chirurgical pot beneficia formele cu complicaţii oculoorbitale. Se recomandă decompresiune orbitală cu rezecţie subtotală a tumorii, totdeauna ca anexă a tratamentului oncologic. Prognosticul este foarte bun pentru formele localizate intraorbital, mai rezervat în cazurile diseminate (fig. 60, fig. 61).

Fig. 60. P.V., 50 ani. Limfom orbitopalpebral bilateral. Aspect clinic.

Fig. 61. C.V. 45 ani. RMN axial T2. Limfom malign orbita posterioară dreaptă.

Tumori intraorbitale secundare

Cuprind tumorile unor structuri adiacente orbitei, care s-au extins şi în interiorul orbitei, prin orificiile de comunicare normale sau prin distrugerea pereţilor orbitali. Se pot sistematiza în:

– tumori orbitale cu origine endocraniană (meningioame de aripă de sfenoid, meningioame clinoidiene, excepţional glioame);

– tumori orbitale cu origine în globul ocular (retinoblastomul, melanomul coroidian);

Scanned with OKEN Scanner

– tumori orbitale cu origine palpebrală (carcinomul spinocelular, carcinomul bazocelular);
– tumori orbitale cu origine în căile şi sacul lacrimal (predominant carcinoame);
– tumori orbitale cu origine în sinusurile paranazale (carcinoame nediferenţiate, spinocelulare);
– tumori orbitale cu origine rinofaringiană (carcinomul rinofaringian).

Carcinomul spinocelular intraorbital secundar este considerat, în multe statistici, cea mai frecventă tumoră intraorbitală secundară malignă. Are ca punct de plecare principal sinusurile paranazale. Poate avea originea şi în orbita anterioară, conjunctiva epibulbară, aparatul lacrimal sau regiunea nazofaringiană. Se poate manifesta prin exoftalmie unilaterală progresivă, dureroasă, cu chemosis şi hemoragie conjunctivală, mimând o tumoră intraorbitală primară. La aceste semne se pot adăuga, în funcţie de locul de origine, rinoree, epistaxis, nas înfundat, edem facial şi palpebral inferior, leziune cutanată palpebrală superioară sau inferioară, carunculară sau de sac lacrimal, conjunctival epibulbar. Globul ocular este dislocat. Apar tulburări de sensibilitate sub formă de parestezii pe teritoriul trigemenului, edem papilar sau paloare papilară, oftalmoplegie, tulburări severe de acuitate vizuală. Evoluţia este cu agravare progresivă. Tratament: multă vreme s-a considerat că tratamentul de elecţie este ablarea cât mai radicală a tumorii de origine prin etmoidectomie şi/sau maxilectomie asociată cu exenteraţie extinsă sau orbitectomie. Chirurgia actuală consideră că în situaţiile în care periorbita nu este distrusă, globul ocular şi conţinutul orbitei se pot păstra sau se poate face doar exenteraţie limitată. Tratamentul chirurgical se asociază cu radioterapie convenţională. Brahiterapia cu Radiu radioactiv este contestată de mai mulţi autori. Prognosticul este foarte sever (fig. 62, fig. 63).

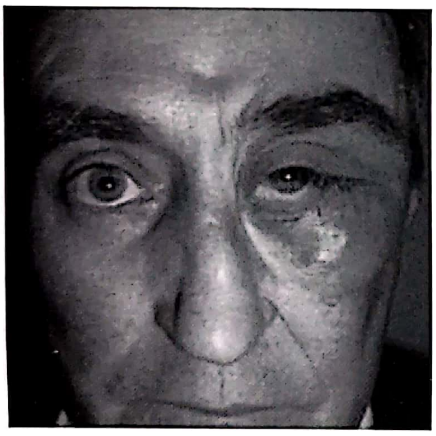

Fig. 62. P.I., 53 ani. Carcinom spinocelular intraorbital stâng secundar, cu punct de plecare sinusul maxilar.

Fig. 63. P.I., 53 ani. RMN sagital T2. Extensie masivă a tumorii din sinusul maxilar în orbită, cu invadarea periorbitei.

Carcinomul bazocelular intraorbital secundar se manifestă ca o tumoră extrem de polimorfă. Are originea la nivelul tegumentelor palpebrale, nazale, regiunii faciale superioare. Se poate extinde progresiv în orbită. Tumora locală este nedureroasă, fie netedă şi lucioasă, fie exulcerată cu margini elevate. De regulă, bonavul suportă mai multe operaţii până la extinderea în orbită. Evoluţia tumorii este lentă şi îndelungată. Pătrunderea în orbită este progresivă, nedureroasă, duce la fixarea tumorii ulcerate la marginile orbitei sau la orbita osoasă, apoi înglobează şi fixează elementele intraorbitale. Tratament: tratamentul de elecţie este chirurgical. În cazurile cu extindere intraorbitală redusă se poate tenta exenteraţie parţială, cu risc real de recidivă tumorală postoperatorie. În cazurile de extensie masivă intraorbitală cu păstrarea integrităţii orbitei osoase se recomandă exenteraţie totală. În cazurile în care este interesat peretele orbital inferior, se recomandă exenteraţie de orbită şi maxilectomie. În cazurile de interesare a peretelui orbital superior se recomandă orbitectomie cu craniectomie frontală urmată de reconstrucţie per primam a defectului osos. În cazurile în care chirurgia nu este indicată, se poate apela la radioterapie convenţională,

Scanned with OKEN Scanner

chimioterapie locală sau generală, terapie fotodinamică, injectare intratumorală de alfa-2 interferon recombinat. (fig. 64, fig. 65).

Fig. 64. D.A., 81 ani. Carcinom bazocelular intraorbital gigant în stadiu avansat, intraorbital drept. Aspect clinic.

Fig. 65. D.A., 81 ani. CT-scan axial fără contrast. Umora uşor hiperdensă, cu invadare orbitală masivă şi deformarea globului ocular.

Meningioame intraorbitale secundare. Sunt considerate tumori ale adultului, dar pot apărea şi la tineri între 5 şi 15 ani. Predominant afectat este sexul feminin; studii recente confirmă existenţa de receptori pentru estrogeni, progesteron şi somatostatin în celulele meningiomului. Statistic, predomină meningioamele de treime internă de aripă de sfenoid, extinse intraorbital prin fisura orbitală superioară. Elementele clinice principale sunt exoftalmia unilaterală progresivă, însoţită de scăderea proporţională a acuităţii vizuale, edemul palpebral, paloarea papilară, sindromul de fantă sfenoidală, shunturile vasculare optociliare, crizele de epilepsie. Examenul neuroimagistic de referinţă este RMN orbital, care evidenţiază tumora orbitală şi cerebrală spontan hiperintensă, intens contrastată cu Gadoliniu.

Radiografia craniului poate evidenţia, uneori, calcificarea tumorală intracraniană. Histopatologic, majoritatea meningioamelor intraorbitale secundare sunt meningioame meningoteliale.

Tratament: principala metodă de tratament este chirurgicală, având ca scop ablarea tumorii intracraniene primare şi extensiei sale intraorbitale. Uneori, intervenţia chirurgicală se poate efectua în mai mulţi timpi operatori. Aceasta se asociază cu radioterapia, indicată în special în caz de rezecţie incompletă sau pentru prevenirea recidivelor.

Metastaze intraorbitale. Sunt tumori intraorbitale cu punct de plecare de la tumori primare situate la distanţă, metastazate în orbită pe cale hematogenă. Tumorile primare care dau cel mai frecvent metastaze intraorbitale sunt: adenocarcinomul mamar, carcinoamele pulmonare, carcinomul gastric, carcinomul de prostată. Uneori, manifestările orbitooculare pot fi primele care apar, urmate apoi de semnele clinice date de tumora primară. De regulă, metastazele intraorbitale apar la pacienţi cu neoplasm cunoscut. Principalele semne de manifestare clinică a metastazelor intraorbitale sunt durerea orbitală, diplopia, exoftalmia uni- sau bilaterală dureroasă, enoftalmia, ptoza palpebrală superioară, tulburările de motilitate oculară, chemosisul conjunctival, hemoragiile conjunctivale, formaţiunea tumorală vizibilă sau palpabilă în orbită. Scăderea acuităţii vizuale şi edemul palpebral apar în cazul metastazelor intraorbitale posterioare sau apicale. Tratament: tratamentul de elecţie este radioterapia eventual asociată cu chimioterapie şi terapie hormonală, în cazurile de metastază de carcinom mamar. Tratamentul chirurgical, respectiv exenteraţia totală, se recomandă în durerile orbitale care nu se pot controla medicamentos sau la cazurile care determină deformări orbitofaciale majore (fig. 66, fig. 67).

Scanned with OKEN Scanner

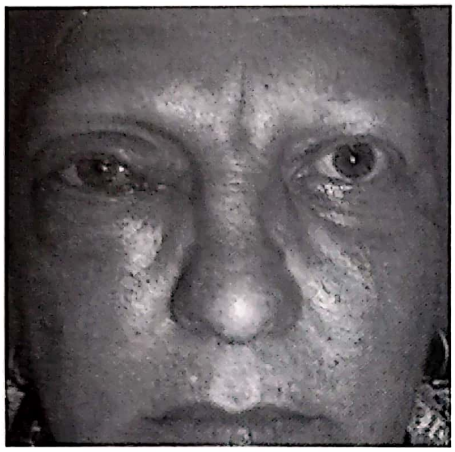

Fig. 66. S.M. Metastază intraorbitală dreaptă de carcinom mamar.

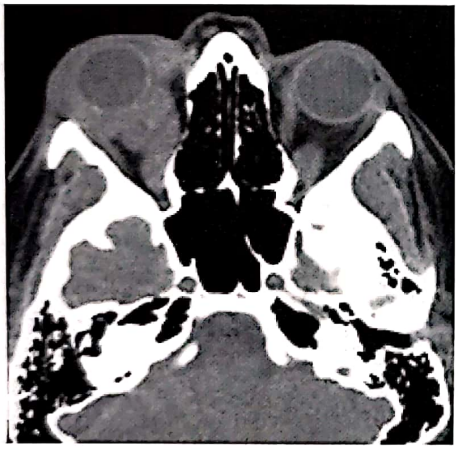

Fig. 67. S.M. CT-scan axial. Tumoră infiltrativă izodensă. Metastază de carcinom mamar.

Tumori intraorbitale comune la copil şi adult. O serie de tumori intraorbitale primare se pot întâlni cu frecvenţă apropiată atât la copil, cât şi la adult. Din această categorie fac parte tumorile disembrioplazice, hemangiomul cavernos, neurofibromul, neurilemomul sau limfoamele maligne.

Tumori orbitale la vârsta a treia. La vârsta de peste 60 de ani se constată predominanţa netă a tumorilor intraorbitale maligne. Tumorile intraorbitale primare sunt dominate de limfoamele maligne. Dintre tumorile intraorbitale secundare predomină carcinoamele nediferenţiate sau spinocelulare. Tumorile metastatice sunt mai frecvent întâlnite decât la adultul tânăr.

Diagnosticul diferenţial în tumorile orbitale

Diagnosticul diferenţial al tumorilor de orbită se face cu mai multe categorii de procese expansive care pot interesa această regiune:

– afecţiuni vasculare intraorbitale şi cranioorbitale, varice intraorbitale primare: elemente de diferenţiere sunt exoftalmia intermitentă, hemoragiile conjunctivale, angiectaziile conjunctivale, varicele pe CT-scan, echografie de orbită, angiografia RMN sau flebografie;

– malformaţii vasculare intraorbitale şi intracraniene: elemente de diferenţiere sunt exoftalmia pulsatilă, acută, hemoragiile conjunctivale după exoftalmie, angiografia carotidiană, angiografia RMN care evidenţiază malformaţia;

– fistula carotidocavernoasă: elemente de diferenţiere sunt debutul acut, exoftalmia uni- sau bilaterală, suflul temporal sincron cu pulsul, angiografia carotidiană şi angiografia RMN care evidenţiază fistula;

– infecţii specifice: TBC intraorbital este rar întâlnit. Elemente de diferenţiere sunt leziunea cutanată perioculară tuberculoasă, evoluţia lentă cu pătrundere în orbita anterioară şi medie, IDR la tuberculină pozitivă, răspuns la tratament tuberculostatic;

– infecţii acute nespecifice: infecţii bacteriene predominant stafilococice, streptococice, cu coli sau proteus. Elemente de diferenţiere sunt: sindromul inflamator acut, evoluţia în mai multe stadii - celulită, abces extraperiostal, abces neîncapsulat, abces încapsulat. Prezintă exoftalmie mare, dureroasă, oftalmoplegie, secreţie conjunctivală purulentă;

– infecţii orbitale fungice: mucormicoza; infecţie fungică gravă. Elemente de diferenţiere sunt: terenul diabetic greu controlabil, scăderea imunităţii, originea la nivelul cavităţii nazale sau sinusurilor paranazale;

– boli parazitare: chistul hidatic intraorbital. Poate fi primar sau secundar. Elemente de diferenţiere sunt: exoftalmia lentă, contextul epidemiologic, IDR pozitivă;

– hematomul intraorbital posttraumatic. Elemente de diferenţiere sunt: traumatismul orbital premergător, exoftalmia acută dureroasă, hemoragia, chemosisul conjunctival, echimoza periorbitală, edemul palpebral;

Scanned with OKEN Scanner

– boli de sistem cu determinare intraorbitală: sarcoidoza. Elemente de diferenţiere sunt: tendinţa de extensie în canalul optic şi intracranian;

– orbitopatia tiroidiană Graves. Elemente de diferenţiere sunt: exoftalmia bilaterală, îngroşarea simetrică a muşchilor extrinseci ai globilor oculari, drept medial, inferior, superior, cu respectarea inserţiei lor, examinarea radioizotopică cu iod radioactiv, dozarea hormonilor tiroidieni.

Tratamentul proceselor expansive intraorbitale

Tratamentul actual al proceselor epansive intraorbitale este multidisciplinar, asigurat de echipe formate din diferite specialităţi, constituite pentru fiecare caz în parte. Principalele deziderate, în cazul tumorilor benigne, sunt păstrarea funcţiilor vizuale, păstrarea globului ocular, asigurarea unui aspect estetic postoperator optim. În cazul tumorilor maligne agresive, pe prim plan revin salvarea vieţii, asigurarea supravieţuirii maxime posibile, reintegrarea socială a pacientului. O parte din tumorile orbitale necesită supraveghere şi observaţie clinică, prevenirea şi tratamentul complicaţiilor - hemangiomul capilar, gliomul de nerv optic etc. O altă categorie, cu caracter predominant inflamator, se tratează conservativ, cu antiinflamatorii nesteroidiene sau steroidiene - pseudotumorile inflamatorii. Tumorile circumscrise, relativ bine delimitate, beneficiază de tratament chirurgical, rezecţie chirurgicală totală - hemangiomul cavernos, chisturile dermoide, teratoamele, schwanoamele. Tumorile histiocitice, leucemiile şi limfoamele sunt tratate în principal hematologic. În cazul tumorilor difuze, slab delimitate, tratamentul chirurgical prin ablare subtotală, decompresiune sau biopsie este asociat cu radioterapie sau/şi chimioterapie - meningioame, meningosarcoame, epitelioame, carcinoame. O serie de tumori maligne necesită tratament oncologic, chimioterapie, radioterapie - rabdomiosarcomul, retinoblastomul, metastazele intraorbitale, tumorile depăşite chirurgical. Tumorile intraorbitale secundare necesită intervenţii chirurgicale largi, uneori mutilante, urmate de reconstrucţie plastică apoi chimioterapie şi radioterapie.

Tratamentul neurochirurgical al tumorilor orbitale

Din multitudinea de tehnici de tratament chirurgical am grupat sub termenul de „aborduri neurochirurgicale" acele tehnici care presupun manopere chirurgicale în imediata apropiere a durei mater sau etajului cranian anterior şi care necesită prezenţa în echipa operatorie a unui neurochirurg.

• Tratamentul chirurgical al tumorilor intraorbitale primare

Aborduri superioare

Abordurile superioare al orbitei reunesc totalitatea tehnicilor de abord chirurgical asupra orbitei, în care pătrunderea în orbită se realizează prin peretele superior al orbitei. În funcţie de tipul de craniotomie utilizat, principalele aborduri superioare ale orbitei sunt:

1. Abordul superior transfrontal - în care pătrunderea în orbită se realizează prin volet frontal unilateral.
2. Abordul superior bifrontal - în care pătrunderea în ambele cavităţi orbitale se realizează prin volet bifrontal.
3. Abordul superior transciliar - în care pătrunderea în orbită se realizează printr-o craniectomie unilaterală minimă supraciliară.
4. Abordul superior transfrontosinusal - în care pătrunderea în orbită se realizează prin sinusul frontal.

Abordul superior transfrontal al orbitei este tehnica chirurgicală care permite accesul la procesul patologic intraorbital pe calea unui volet frontal şi depărtarea superioară a lobului frontal. Depărtarea lobului frontal se poate realiza fie extradural, după decolarea durei mater de pe tavanul orbitei şi ridicarea lobului frontal împreună cu dura mater, fie intradural, după deschiderea durei mater şi decolarea ulterioară a acesteia de pe tavanul orbitei.

Scanned with OKEN Scanner

Indicaţii:

– procesele expansive intraorbitale primare cu localizare superioară sau medială faţă de nervul optic;

– procesele expansive intraorbitale posterioare cu localizare apicală;

– procesele expansive localizate în canalul optic;

– procesele expansive intraorbitale primare cu extensie intracraniană secundară;

– procesele expansive intraorbitale secundare cu punct de plecare intracranian;

– decompresiunea nervului optic în canalul optic.

Contraindicaţii: contraindicaţiile abordului superior transfrontal al orbitei sunt cele referitoare la o intervenţie neurochirurgicală de durată şi amploare mare. Ele se pot împărţi în contraindicaţii generale, locale şi speciale.

– Contraindicaţii generale: acest abord se contraindică la pacienţii taraţi sau la cei cu boli organice decompensate, insuficienţe de organ, până la compensarea acestora. Contraindicaţii generale sunt meningita, meningoencefalita, septicemia, sinuzita, infecţiile acute ale căilor respiratorii superioare, până la vindecare.

– Contraindicaţii locale: cele mai frecvente sunt infecţiile locale tegumentare - infecţii, abcese, furunculi, celulite - sau procesele septice orbitooculare - abcese sau celulite orbitale.

– Contraindicaţii speciale: tumorile intraorbitale primare maligne confirmate se evită să fie operate prin abord superior transfrontal. Ablarea tavanului orbitei poate favoriza extinderea intracraniană a tumorii.

Tehnica de abord superior transfrontal în procesele expansive intraorbitale primare:

1. pregătirea câmpului operator;

2. incizia tegumentului pe linie coronală sau hemicoronală (fig. 68, fig. 69);

3. volet frontal cu patru găuri de trepan principale, G1 - pe linia mediană, cât mai jos, de regulă penetrează în sinusul frontal la adult, G2 - postero-medial parasagital, G3 - postero-lateral, pe convexitatea osului frontal, G4 - antero-lateral, deasupra extremităţii laterale a marginii supraorbitale (fig. 70);

4. decolarea durei mater de pe tavanul orbitei, depărtarea extraduralã a lobului frontal (fig. 71);

5. ablarea tavanului orbitei, se evidenţiază periorbita (fig. 72);

Fig. 68-69. Incizie coronală şi hemicoronală.

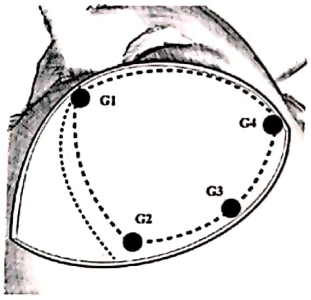

Fig. 70. Găurile de trepan în voletul frontal.

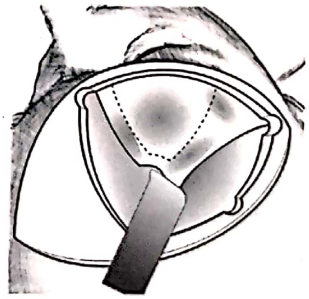

Fig. 71. Tavanul orbitei.

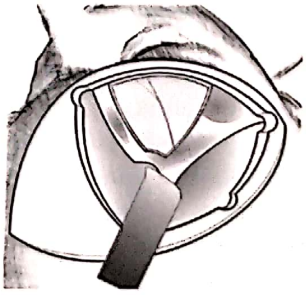

Fig. 72. Spaţiul extraperiostal superior, periorbita, nervul frontal. Prin transparenţă se observă nervul frontal.

Scanned with OKEN Scanner

Timpul orbital:

6. incizia periorbitei se poate face în stea sau mai rar în „H". Se deschide spaţiul extraconal superior (fig. 73);

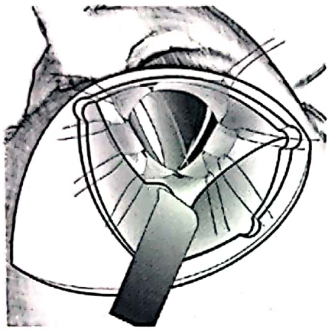

Fig. 73. Incizia periorbitei în stea. Se evidenţiază nervul frontal, muşchiul ridicător al pleoapei superioare.

7. calea de pătrundere în spaţiul intermuscular medial, printre muşchii ridicător al pleoapei superioare, drept superior şi muşchiul oblic superior (fig. 74);

Fig. 74. Abordul superior transfrontal medial.

8. calea de pătrundere în spaţiul intermuscular central, printre muşchiul ridicător al pleoapei superioare, deplasat medial, şi muşchiul drept superior, deplasat lateral.

În varianta I nervul frontal este deplasat medial, împreună cu muşchiul ridicător al pleoapei superioare (fig. 75);

9. în varianta II nervul frontal este deplasat lateral, cu dreptul superior (fig. 76);

10. calea de pătrundere în spaţiul intermuscular lateral, printre muşchii ridicător al pleoapei superioare, drept superior şi muşchiul drept lateral.

Fig. 75. Abordul superior transfrontal central varianta I.

Fig. 76. Abordul superior transfrontal central varianta II.

În varianta I vena oftalmică superioară este deplasată lateral împreună cu muşchiul drept lateral (fig. 77);

Fig. 77. Abordul superior transfrontal lateral varianta I.

11. în varianta II vena oftalmică superioară este deplasată medial (fig. 78);

12. în varianta alternativă, vena oftalmică superioară este lăsată pe loc (fig. 79);

13. se recomandă realizarea unei hemostaze perfecte, pentru evitarea sindromului de hipertensiune intraorbitală acută postoperatorie. Periorbita se suturează cu fire izolate. Pentru evitarea exoftalmiei pulsatile recomandăm plastia tavanului orbitei cu micromesh de titan, fixat cu şuruburi. În experienţa

Scanned with OKEN Scanner

noastră, breşa osoasă poate fi acoperită cu straturi succesive de Surgicel (fig. 80, fig. 81).



Fig. 78. Abordul superior transfrontal lateral varianta II.



Fig. 79. Abordul superior transfrontal lateral varianta alternativă.

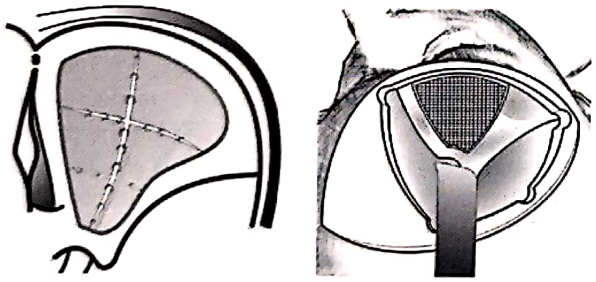

Fig. 80-81. Sutura periorbitei şi plastia tavanului orbitei cu miromesh de titan.

Abordul lateral

Abordul lateral al orbitei este calea de pătrundere chirurgicală în orbită prin peretele orbital lateral.

Indicaţii: indicaţiile generale ale abordului lateral al orbitei sunt:

– procesele expansive de glandă lacrimală;

– tumorile orbitale posterioare şi medii situate lateral, supero-lateral sau infero-lateral de nervul optic;

– tumorile retrobulbare situate lateral, supero-lateral sau infero-lateral de nervul optic;

– tumori apicale laterale;

– tumori osoase frontozigomatice, temporale sau pterionale;

– decompresiunea extraduralã a nervului optic intracanalicular.

Contraindicaţii:

– procesele expansive intraorbitale supraoptice cu extensie medială;

– tumorile de nerv optic;

– procesele expansive cu localizare inferioară faţă de nervul optic;

– procesele expansive cu localizare infero-medială faţă de nervul optic;

– abordul proceselor expansive de vârf de orbită localizate superior medial sau inferior de nervul optic;

– abordul proceselor expansive de canal optic localizate medial, superior sau inferior;

– procesele expansive intraorbitale cu extensie intracraniană prin tavanul orbitei, prin canalul optic sau fisura orbitală superioară;

– procesele expansive intracraniene cu extensie intraorbitală posterioară secundară prin tavanul orbitei, canalul nervului optic sau prin fisura orbitală superioară.

Tehnica de abord lateral al tumorilor intraorbitale primare şi decompresiunea de orbită:

1. pregătirea câmpului operator, incizie cutanată Stallard-Wright, în crosă de hochei (fig. 82);

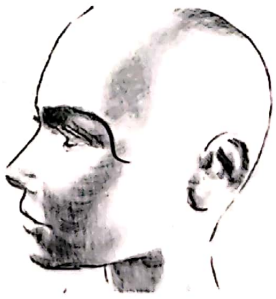

Fig. 82. Incizie cutanată Stallard-Wright.

2. se pune în evidenţă arcada frontozigomatică, se incizează şi se decolează periostul arcadei (fig. 83, fig. 84);

3. decolarea periorbitei de pe marginea anterioară a arcadei frontozigomatice şi decolarea cu tracţiune posterioară a muşchiului temporal (fig. 85);

4. găuri pentru refixarea arcadei frontozigomatice şi secţionarea arcadei (fig. 86);

Scanned with OKEN Scanner

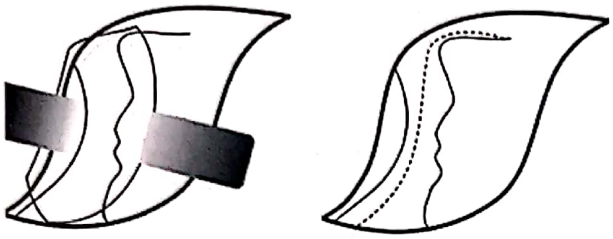

Fig. 83-84. Arcada frontozigomatică, incizia periostului.

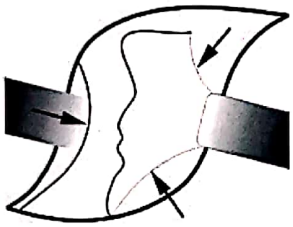

Fig. 85. Tracţiune posterioară a muşchiului temporal.

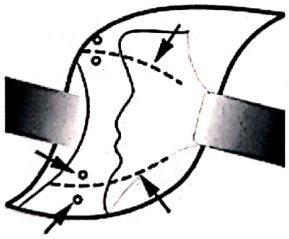

Fig. 86. Secţionarea şi ridicarea arcadei frontozigomatice.

5. incizia periorbitei se poate face la marginea superioară sau la marginea inferioară a muşchiului drept lateral (abord lateral de tip superior sau inferior) (fig. 87);

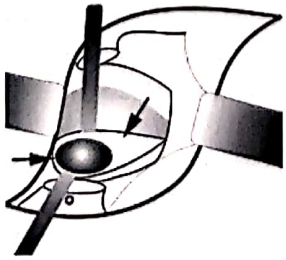

Fig. 87. Incizia liniară superioară a periorbitei.

6. muşchiul drept lateral este tracţionat inferior sau superior, realizând abordul intraconal supraoptic sau infraoptic (fig. 88, fig. 89);

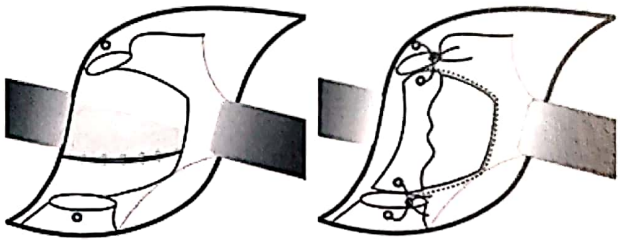

Fig. 88-89. Sutura periorbitei şi refixarea arcadei frontozigomatice cu fire neresorbabile.

7. sutura plăgii în planuri anatomice şi plasarea unui drenaj aspirativ.

• Tratamentul chirurgical al tumorilor intraorbitale secundare

Abordul frontotemporoorbitozigomatic este o tehnică complexă de abord chirurgical al orbitei şi etajului anterior şi mijlociu al bazei de craniu. Intervenţia constă din ridicarea unui volet osos frontal, temporal, a marginii supraorbitale, peretelui orbital lateral, osului zigomatic împreună cu arcada zigomatică.

Tehnic, abordul se poate realiza fie prin ridicarea a trei fragmente osoase (frontal, temporal şi orbitozigomatic), fie prin ridicarea a două fragmente osoase (frontotemporal şi orbitozigomatic).

Adesea se asociază cu etmoidectomie superioară şi abord anterior paralateronazal pentru ablarea chirurgicală a tumorilor sinusului etmoidal, sfenoidal, maxilar sau etmoidonazal.

Indicaţii: indicaţiile majore ale acestui abord deosebit de larg sunt procesele expansive mari ale bazei de craniu, eventual cu extensie intraorbitală secundară, sfenoorbitale, leziuni sfenocavernoase sau cavernoase cu extensie intraorbitală, tumori ale osului temporal, fosei infratemporale, leziuni paraselare, tumori ale clivusului superior sau inferior extinse secundar intraorbital.

Contraindicaţii: contraindicaţiile sunt cele ale intervenţiilor de mare amploare şi durată lungă.

Scanned with OKEN Scanner

Tehnica de abord frontotemporoorbitozigomatic:

1. pregătirea peroperatorie a câmpului operator, incizie a scalpului pe linie hemicoronală extinsă controlateral, până deasupra liniei mediopupilare controlaterale, sau pe o linie de incizie coronală (fig. 90, fig. 91);

Fig. 90-91. Incizie hemicoronală sau coronală.

2. voletul osos poate fi ridicat din trei fragmente osoase, frontal, temporal şi orbitozigomatic, sau din două fragmente osoase, frontotemporal şi orbitozigomatic (fig. 92, fig. 93, fig. 94, fig. 95).

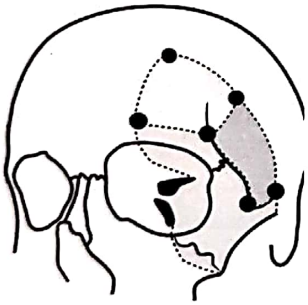

Fig. 92. Găurile de trepan şi zona de osteotomie în voletul osos din trei fragmente - frontal, temporal şi orbitozigomatic.

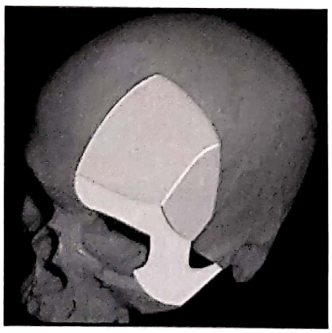

Fig. 93. Ridicarea celor trei fragmente osoase.

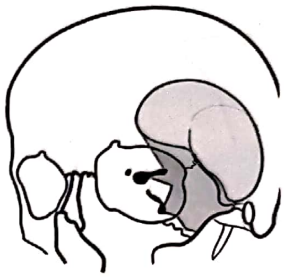

Fig. 94. Osteotomia din două fragmente osoase, frontopterional şi orbitozigomatic.

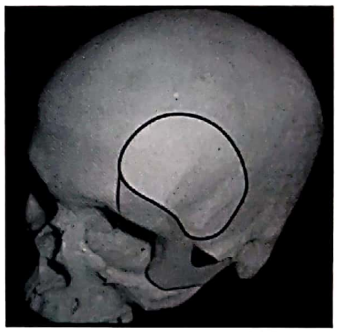

Fig. 95. Ridicarea celor două fragmente osoase.

Etmoidectomia superioară transfrontală în tumorile etmoidonazale cu extensie intraorbitală secundară:

1. decolarea durei mater de pe regiunea medială a endobazei anterioare, eminenţele endofrontale mediale şi şanţurile olfactive;
2. decolarea durei mater de pe crista galli şi rezecţia acesteia;
3. secţionarea durei mater şi bulbului olfactiv la nivelul şanţului olfactiv, cu decolarea durei de pe lama patrulateră a sfenoidului;
4. se decupează cu dalta masele laterale ale etmoidului, anterior până la osul frontal, posterior până la limita anterioară a lamei patrulatere a sfenoidului. În profunzime, rezecţia se extinde până în fosele nazale (fig. 96, fig. 97);
5. etmoidul secţionat, infiltrat tumoral este împins în jos, în fosele nazale, de unde este îndepărtat prin sinusul maxilar.

Abordul paralateronazal în tumorile sinusului maxilar cu extensie intraorbitală secundară (fig. 98).

Abordul fisurii orbitale superioare constă din ablarea peretelui superior, sfenoidal, cu evidenţierea zonei de continuitate a durei mater cu periorbita.

Scanned with OKEN Scanner

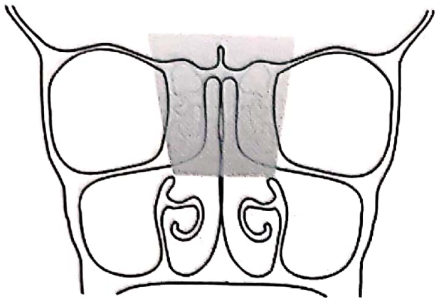

Fig. 96. Limitele de rezecţie a etmoidului în plan frontal.

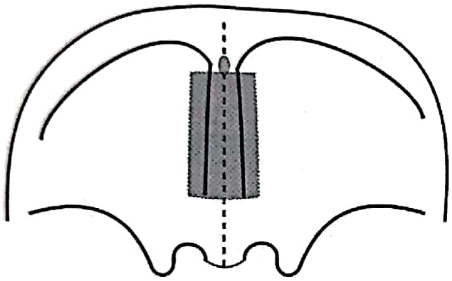

Fig. 97. Marginile rezecţiei etmoidului privite dinspre endobază.

Fig. 98. Linie de incizie paralateronazală. Este urmată de deperiostarea feţei anterioare a corpului maxilei urmată de maxilectomie parţială sau totală.

Principala sa indicaţie o reprezintă meningioamele etajului anterior şi mijlociu cu extensie intraorbitală secundară prin fisura orbitală superioară.

Se realizează în cadrul abordului frontal unilateral sau abordului frontotemporoorbitozigomatic.

După decolarea durei mater de pe aripa mică a sfenoidului, se rezecă peretele superior al fisurii orbitale superioare, mergând latero-medial (fig. 99, fig. 100).

Exenteraţia de orbită desemnează îndepărtarea chirurgicală a conţinutului orbitei. Are două variante principale - exenteraţia orbitală subtotală şi exenteraţia orbitală totală.

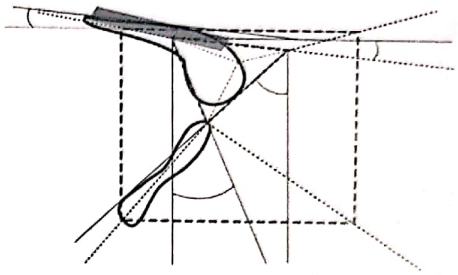

Fig. 99. Vedere anterioară schematică a fisurii orbitale superioare. *Dreapta,* zona de rezecţie este haşurată.

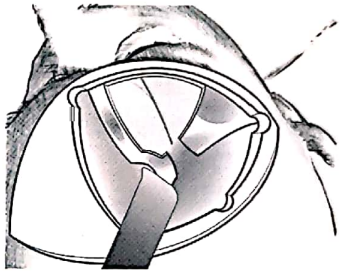

Fig. 100. Fisura orbitală superioară cu peretele superior rezecat. Prin transluciditatea periorbitei se observă nervii frontal, supraorbital şi supraciliar.

Exenteraţia orbitală subtotală păstrează tegumentele palpebrale superioare şi inferioare, importante pentru protezarea ulterioară.

Exenteraţia orbitală totală are ca scop îndepărtarea chirurgicală a tuturor elementelor anatomice din orbită, inclusiv a pleoapelor, tarsului superior şi inferior (fig. 101, fig. 102, fig. 103).

Tehnica de exenteraţie orbitală totală: preoperator se recomandă blefarorafie, dacă este permisă de condiţiile locale. Urmează incizia tegumentelor palpebrale la marginile orbitei, până la periost (fig. 104, fig. 105).

Se aplică pansamente cu dezinfectante şi unguente epitelizante pentru a favoriza granularea spontană a pereţilor orbitei.

Proteza de exenteraţie subtotală este o tehnică personală de protezare per primam a orbitei exenterate.

Pentru ameliorarea aspectului estetic postoperator autorii utilizează o proteză de exenteraţie din polimetacrilat de metil, de forma orbitei exenterate. Acesta umple cavitatea orbitală, se fixează de marginile orbitei, iar faţa anterioară este acoperită de un lambou periostal frontal peste care se aplică fie tegumente palpebrale (în cazul exenteraţiei subtotale), fie lambou cutanat pediculat frontal rotat (fig. 106, fig. 107, fig. 108).

Scanned with OKEN Scanner

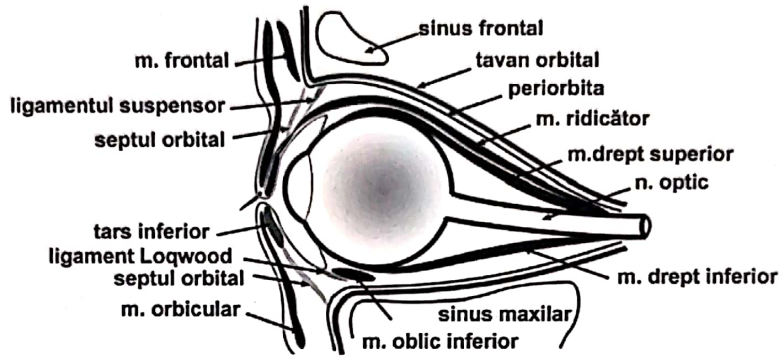

Fig. 101. Secţiune sagitală prin orbită. Se observă principalele elemente anatomice intraorbitale.

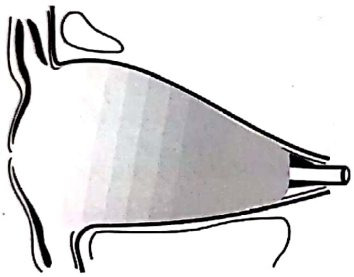

Fig. 102. Secţiune sagitală prin orbită după exenteraţie subtotală. Se păstrează tegumentele palpebrale.

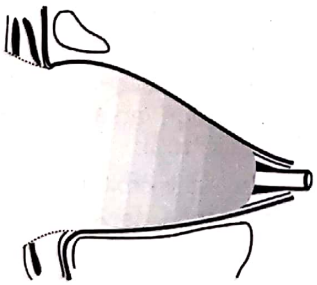

Fig. 103. Secţiune sagitală prin orbită după exenteraţie totală. Se păstrează doar elementele din apexul orbitei, pentru prevenirea fistulei LCR cranioorbitale postoperatorii.

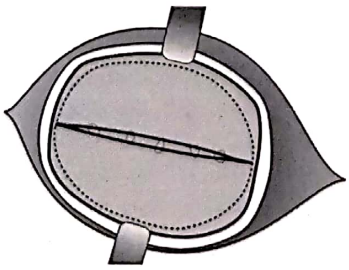

Fig. 104. Incizia tegumentelor palpebrale.

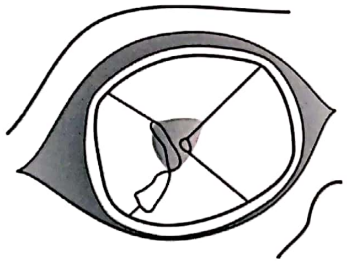

Fig. 105. Evacuarea în bloc a conţinutului orbitei - globului ocular, nervului optic, muşchilor extrinseci ai globului ocular, vaselor, nervilor, ţesutului conjunctiv intraorbital, pleoapelor, aparatului lacrimal.

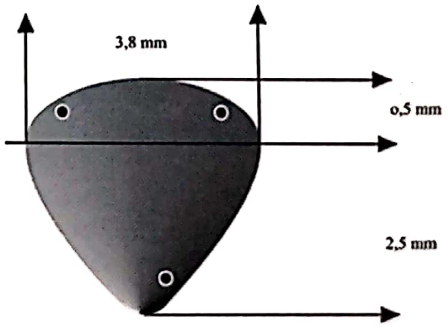

Fig. 106. Aspectul piramidal al protezei de exenteraţie.

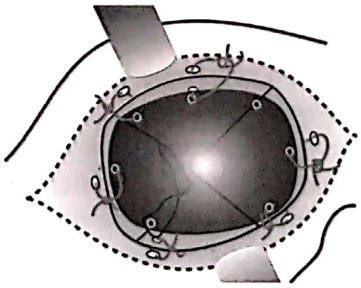

Fig. 107. Proteza de exenteraţie fixată la marginile bazei orbitei.

Scanned with OKEN Scanner

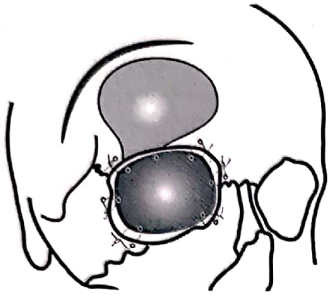

Fig. 108. Lamboul pediculat de periost frontal, rotat peste faţa anterioară a protezei.

Fig. 109. C.I., 74 ani. Celulita orbitală.

PROCESE EXPANSIVE INTRA-ORBITALE INFECȚIOASE CHIRURGICALE

Infecţiile intraorbitale sunt clasificate, după Smith şi Spencer, modificat de Chandler, în cinci grupe:

1. Celulita preseptală.
2. Celulita orbitală.
3. Abcesul subperiostal.
4. Abcesul orbital.
5. Tromboflebita de sinus cavernos.

Evoluţia naturală a acestor infecţii este dinamică, de regulă gravă, cu tendinţa de afectare orbitală bilaterală.

Infecţiile orbitale pot fi adiacente sau metastatice. Infecţiile adiacente sunt secundare unei infecţii de vecinătate sinusale, traumatice sau cutanate orbito-palpebrale.

Abcesele metastatice sunt diseminări la distanţă, de regulă de la un focar cutanat, periunghial sau alt focar infecţios.

Infecţiile orbitale iatrogene sunt semnalate foarte rar, mai ales în urma unor intervenţii endoscopice (fig. 109).

Etiologia infecţiilor orbitale este predominant bacteriană, principalele bacterii incriminate fiind pneumococul, haemophilus influenzae, stafilococul aureu hemolitic, streptococul species. Un număr mai redus de infecţii sunt fungice, produse de aspergilus, candida sau mucor.

Din punct de vedere chirurgical, interes major prezintă infecţiile orbitale de grup 3 şi 4.

Infecțiile orbitale bacteriene nespecifice

Simptomatologie clinică: în cadrul general al unui sindrom infecţios, de intensitate diferită în funcţie de agresivitatea germenului patogen şi reactivitatea organismului, apar semne clinice caracteristice:

Abcesul subperiostal - exoftalmie axială, dislocarea globului ocular, limitarea motilităţii globului ocular, chemosis, scăderea AV (fig. 110).

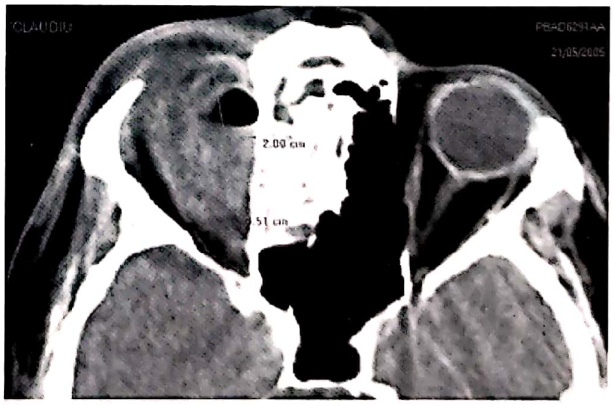

Fig. 110. Abces subperiostal intraorbital, medial, adiacent sinuzitei etmoidale drepte.

Abcesul orbital - exoftalmie severă, oftalmoplegie, pupile areactive, sindrom de vârf de orbită (fig. 111).

Diagnostic neuroimagistic: principala metodă de diagnostic este CT-scan nativ, fără contrast, care trebuie să evidenţieze neapărat orbitele, sinusurile paranazale, etajul anterior al bazei de craniu şi regiunea frontală (fig. 112).

Scanned with OKEN Scanner

Fig. 111. A.S., 21 ani. Abces orbital.

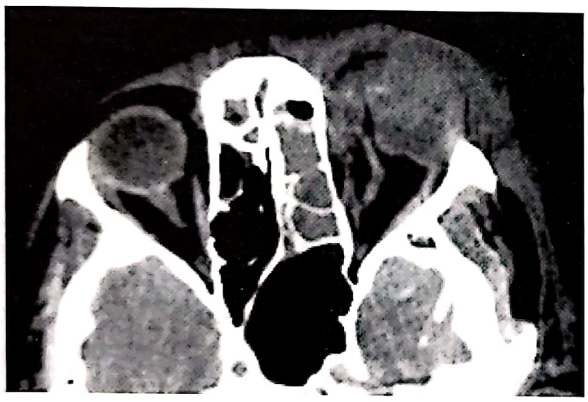

Fig. 112. A.S. Abces orbital. CT-scan axial, fără contrast. Sinuzită etmoidală predominant stângă, cu abces orbital stâng.

Examenul RMN este un examen de elecţie pentru diagnosticul trombozei de sinus cavernos.

Ultrasonografia B-scan, metodă rapidă şi uşor de aplicat, evidenţiază în condiţii optime abcesul subperiostal.

Examenul endoscopic endonazal este indicat în sinuzitele paranazale sau evidenţierea escarei negre din mucormicoză.

Examenul de laborator constă din examenul sanguin (creşterea VSH, leucocitoză), hemoculturi repetate, pozitive în bacteriemii, cetoacidoză.

Examenul LCR este concludent în meningite.

Diagnosticul diferenţial al proceselor expansive infecţioase intraorbitale are în vedere edemele palpebrale din înţepăturile de insecte, infecţiile periorbitale, furunculoza, sinuzitele paranazale, panoftalmita, meningitele, encefalitele sau abcesul epidural.

Tratamentul medical al infecţiilor orbitale:

Tratamentul etiologic, antibioterapia - indicat în toate infecţiile orbitale, conform antibiogramei.

Tratamentul simptomatic - antiinflamator, antitermic, antialgic, antiemetic, aplicat după caz.

Celulitele orbitale sunt tratate cu antibiotice, nu este necesar drenajul chirurgical.

Tratamentul chirurgical al proceselor expansive intraorbitale infecţioase:

Drenajul chirurgical al orbitei, asociat cu antibioterapie este indicat în:

- scăderea AV 20/60 sau mai mult;
- abcesul subperiostal sau orbital constituit;
- oftalmoplegie.

Drenajul chirurgical al abcesului subperiostal se face prin orbitotomie anterioară sau prin incizie transconjunctivală, evacuarea conţinutului purulent, debridarea ţesuturilor modificate prin infecţie. Se plasează un dren moale până la evacuarea completă a puroiului (fig. 113).

Fig. 113. G.M., 62 ani. Abces subperiostal. Os tratat chirurgical prin incizie transconjunctivală medială transcarunculară, debridare şi dren din fire.

Drenajul endoscopic constă din drenarea colecţiei purulente în fosele nazale. Este indicat în principal în abcesul adiacent cu origine în sinuzita etmoidală, complicată sau abcesul subperiostal. Se realizează deschiderea endoscopică endonazală a celulelor etmoidale în fosa nazală ipsilaterală. Are ca avantaj principal evitarea cicatricei externe inestetice postoperatorii.

Complicaţiile proceselor expansive intraorbitale infecţioase nespecifice sunt multiple şi de mare gravitate. Sunt semnalate foarte frecvent, între 20 şi 40% în diferitele statistici.

Cele mai redutabile complicaţii ale infecţiilor intraorbitale sunt meningita, abcesul cerebral, cecitatea unilaterală 10-33%, tromboza de sinus cavernos 80% în cazurile de abces orbital netratat, septicemia.

Scanned with OKEN Scanner

Infecțiile orbitale specifice

Sunt rar întâlnite în practica medicală.

Tuberculoza orbitală interesează predominant regiunea palpebrală (fig. 114).

Fig. 114. B.F. 71 ani, F. Tuberculoză palpebrală. Zonă de necroză cazeoasă nedureroasă, regiunea laterală a pleoapei superioare stângi.

Extinderea intraorbitală a tuberculozei palpebrale este rară, dar poate produce panoftalmită tuberculoasă. Principalele semne clinice sunt absența durerii de orbită, prezența nodulilor irieni tuberculoși, necroza sclerală cazeoasă, perforația globului ocular.

Boala este gravă, necesită exenteraţie de orbită asociată cu tratament specific antituberculos.

Infecțiile orbitale fungice chirurgicale

Infecţiile orbitale fungice sunt mai rare, de regulă apar pe fondul unui organism tarat, cu imunitate redusă, la bolnavi cu diabet zaharat decompensat, insuficienţă renală cronică. Importanţă chirurgicală deosebită are mucormicoza.

Mucormicoza orbitorinocerebrală

Din cadrul infecţiilor intraorbitale fungice, gravitate deosebită prezintă mucormicoza. Este produsă de fungi oportunişti din genul Rhizopus, Absidia sau Mucor. Apare la nivelul foselor nazale, sinusurilor paranazale. Hifele pătrund profund în ţesuturi, penetrează pereţii vasculari şi produc tromboze paradoxale - tromboze vasculare asociate cu hemoragii. Pătrunderea intraorbitală se realizează prin sinusul etmoidal şi vasele etmoidale, pătrunderea intracraniană se face de-a lungul arterei oftalmice, fisurii orbitale superioare sau lamei ciuruite a etmoidului. Infecţia poate fi urmată de reacţie granulomatoasă cu celule gigante sau, în mod excepţional, pseudotumoră micotică.

Formele acute de mucormicoză sunt urgenţe chirurgicale, grevate de mortalitate cuprinsă între 30 şi 70%.

Principalele elemente clinice ale diagnosticului pozitiv sunt durerea orbitală şi facială, cefalalgiile, febra, scăderea acuităţii vizuale, sinuzită, nas înfundat, anosmie.

Examenul orbitei evidenţiază chemosis, ptoză palpebrală, edem periorbital, oftalmoplegie, sindrom de vârf de orbită, tulburări de tip frontal. Examenul endoscopic endonazal - necroze la nivelul cornetelor nazale, septului nazal, palatului, sub formă de escară neagră.

Examenul CT craniofacial nativ evidenţiază necrozele osoase, îngroşarea mucoaselor sinusale, sinusului cavernos.

RMN cerebral precizează extensia intracraniană.

Tratamentul este complex, include tratamentul bolii de bază anergizante, suprimarea imunosupresoarelor sau steroizilor, antimicotice administrate sistemic. Tratamentul chirurgical: intră în discuţie debridarea şi drenarea focarului infecţios, dar, de cele mai multe ori, mucormicoza necesită exenteraţie de orbită.

Panoftalmita

Este o supuraţie acută deosebit de gravă care interesează toate componentele anatomice ale globului ocular - cu necroza sclerei, corneei şi extindere în orbită.

Etiologia cea mai frecventă este infecţia bacteriană asociată cu cea fungică. Punctul de plecare al infecţiei poate fi uveita supurativă, plăgile penetrante oculo-orbitale infectate, corpii străini intraorbitali, organici, penetranţi, reţinuţi. Propagarea infecţiei este favorizată de imunitatea scăzută a organismului.

Scanned with OKEN Scanner

Principalele semne clinice sunt durerea severă orbitală, facială, hemicrania, distrugerea globului ocular, pierderea vederii.

Examenul local evidenţiază distrugerea globului ocular (care este intact în endoftalmite). Formele clinice bilaterale sunt excepţionale, dar de gravitate extremă.

Tratamentul general este etiologic, antibiotic şi antimicotic.

Tratamentul chirurgical: se practică, de cele mai multe ori, exenteraţie de orbită.

PROCESE EXPANSIVE INFLAMATORII INTRAORBITALE CHIRURGICALE

Pseudotumori orbitale inflamatorii idiopatice

Această categorie cuprinde procese expansive inflamatorii intraorbitale de etiologie neprecizată, care pot mima un proces expansiv intraorbital tumoral malign. Deşi sunt procese expansive benigne cu caracter autolimitant, pot produce leziuni compresive ireversibile cu grave alterări ale funcţiei vizuale, până la pierderea vederii.

Elemente clinice: debutul este acut, cu semne inflamatorii locale orbitale, exoftalmie dureroasă, unilaterală (rar bilaterală, la copil), edem palpebral, chemosis conjunctival, hemoragie conjunctivală, desen vascular scleroconjunctival accentuat, diplopie, oftalmoplegie (fig. 115).

Morfopatologic, în orbită se dezvoltă un ţesut inflamator nespecific. Acesta înglobează şi are efect compresiv asupra nervului optic, elementelor vasculonervoase şi conjunctive intraorbitale. După predominanţa unora dintre elementele inflamatorii se descriu următoarele forme - granulomatos, sclerozant, vasculitic şi eozinofilic.

Diagnostic neuroimagistic: CT-scan evidenţiază edem al ţesutului conjunctiv intraorbital, RMN cu contrast şi suprimarea hiperintensităţii ţesutului adipos evidenţiază procesul expansiv hipointens în T1, izointens sau uşor hiperintens în T2 (fig. 116).

Fig. 115. B.S., 49, F. Pseudotumoră orbitală dreaptă inflamatorie idiopatică, aspect preoperator.

Fig. 116. B.S., 49, F. RMN coronal cu contrast. Proces expansiv intraorbital difuz, slab hiperintens, muşchii extrinseci comprimaţi.

Principalul element de ***diagnostic diferenţial*** se face cu sindromul Tolosa-Hunt, oftalmoplegia dureroasă.

Tratament: tratamentul de elecţie este corticoterapia orală, la care cea mai mare parte a cazurilor răspund favorabil. Cazurile rezistente la corticoterapie nu evoluează favorabil nici cu radioterapie sau tratamente cu alte imunosupresive. În cazurile extreme, cu compresiune intraorbitală semnificativă şi tulburări ale funcţiei vizuale, noi recomandăm decompresiune orbitală urmată de tratamentul conservativ adecvat.

Evoluţia după decompresiune a cazurilor este, de cele mai multe ori, favorabilă (fig. 117).

Scanned with OKEN Scanner

Fig. 117. B.S., 49 ani, F. Aspect clinic al orbitei la 30 zile postoperator, după decompresiune orbitală dreaptă biparietală, superioară şi laterală.

PROCESE EXPANSIVE INTRAORBITALE TRAUMATICE CHIRURGICALE

– hematomul intraorbital posttraumatic
– emfizemul intraorbital posttraumatic

Hematomul intraorbital posttraumatic

Desemnează o colecţie sanguină localizată intraorbital, circumscrisă, cu efect compresiv asupra structurilor intraorbitale, produsă de un traumatism orbital. Poate avea consecinţe dezastruoase asupra funcţiei vizuale, prin neuropatia optică compresivă pe care o determină. Scăderea vederii apare datorită ocluziei arteriolelor retiniene prin hipertensiunea intraorbitală acută şi compresiunii directe asupra nervului optic, mai ales în apexul orbitei. Sursa principală de sângerare este ruptura arterelor ciliare posterioare sau arterelor etmoidale. Uneori, hematomul intraorbital poate fi iatrogen, postoperator, postendoscopic sau după reducerea mecanică a unei fracturi mediofaciale.

Hematoamele retrobulbare se pot clasifica în:

– hematoame extraconale - situate de cele mai multe ori în spaţiul extraperiostal medial, cu sursa de sângerare artera etmoidală anterioară, mai rar artera etmoidală posterioară. Presupun fractura peretelui orbital medial. Sunt mai rar întâlnite în practică. Hematoamele rezultate sunt de volum mare şi instalate rapid. Ele reprezintă urgenţe chirurgicale;

– hematoame intraconale - mai frecvente, au ca sursă arterele ciliare posterioare. Sunt descrise în traumatisme de orbită de intensitate mare.

Simptomatologia clinică a hematoamelor intraorbitale posttraumatice are următoarele semne principale:

– exoftalmia unilaterală, apărută după traumatism orbital sau intervenţie ori manevră chirurgicală orbitală sau periorbitală;
– oftalmoplegie;
– midriază unilaterală;
– pupile areactive;
– chemosis conjunctival (fig. 118).

Fig. 118. C.I., 64 ani. Traumatism craniofacioorbital, chemosis conjunctival, hemoragie conjunctivală, edem plapebral bilateral, diminuarea vederii, hematom intraorbital.

Examen neuroimagistic: examenul de elecţie în urgenţă este CT-scan de orbită, care evidenţiază leziunile osoase posttraumatice, hematomul intraorbital şi efectul de compresiune asupra structurilor anatomice intraorbitale (fig. 119).

Neuroimagistica modernă, CT-scan spiral cu prelucrare 3D, poate preciza atât leziunile osoase traumatice precum şi procesul expansiv hemoragic (fig. 120, fig. 121).

RMN de rezoluţie înaltă oferă informaţii importante despre nervul optic şi structurile intraorbitale.

Tratament: hematomul intraorbital posttraumatic necesită tratament chirurgical de urgenţă. Acesta are ca scop evacuarea hematomului, decomprimarea

Scanned with OKEN Scanner

structurilor intraorbitale, în primul rând a nervului optic şi hemostază.

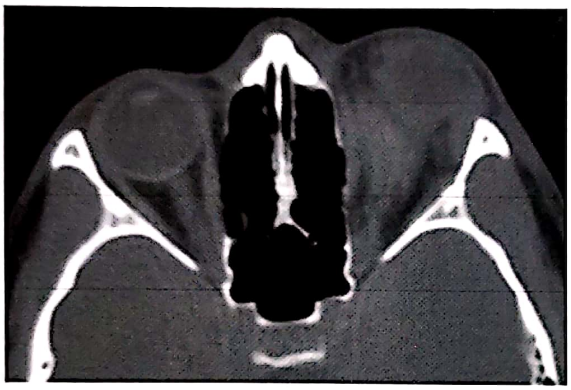

Fig. 119. D.D. 14 ani. CT-scan axial fără contrast. Hematom intraorbital intraconal traumatic OS.

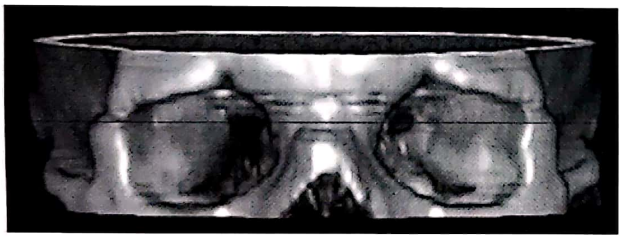

Fig. 120. R.N., 40 ani. Hematom intraorbital retrobulbar inferomedial OD. CT-scan 3D, Osirix 3.3 platforma Macintosh.

Fig. 121. D.D, 40 ani. Hematom intraorbital retrobulbar superolateral OS. CT-scan 3D Osirix, 3.3 platforma Macintosh.

Tehnica chirurgicală: în principiu, hematomul intraorbital se poate evacua prin orbitotomie anterioară, prin incizie transconjunctivală sau transpalpebrală.

Rezultatele postoperatorii depind de mai mulţi factori, în primul rând gravitatea neuropatiei optice compresive.

Emfizemul intraorbital posttraumatic

Pătrunderea aerului intraorbital este consecinţa unei fracturi a pereţilor orbitei, care permite pătrunderea aerului în orbită din sinusurile paranazale adiacente. În multe cazuri apare bilateral.

Dacă este în cantitate redusă şi nu produce compresiune asupra nervului optic, emfizemul intraorbital se resoarbe spontan. Doar în cazuri cu totul excepţionale emfizemul trebuie evacuat şi drenat chirurgical (fig. 122).

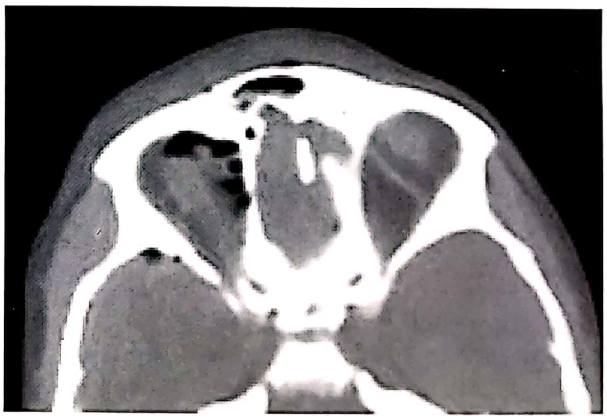

Fig. 122. P.M., 26 ani, M. Emfizem intraorbital drept posttraumatic. Fractură de perete medial al orbitei şi peretelui anterior al sinusului frontal. CT-scan axial, fără contrast.

ALTE COMPRESIUNI ORBITALE POSTTRAUMATICE CHIRURGICALE

- eschilele osoase intraorbitale
- fracturile cu „entrapment"
- corpi străini penetranţi şi reţinuţi intraorbital

Scanned with OKEN Scanner

Fracturi eschiloase intruzive intraorbitale posttraumatice

Dintre multiplele tipuri de fracturi ale orbitei descriem fracturile care determină compresiune asupra structurilor intraorbitale sau produc leziuni ale acestora care necesită tratament chirurgical.

Principalele semne clinice ale compresiunilor intraorbitale posttraumatice prin eschile osoase penetrante în orbită sunt:

- echimoza şi edemul periorbital;
- discontinuitatea marginilor orbitei;
- hemoragia conjunctivală;
- exoftalmia;
- diplopia;
- dislocarea globului ocular;
- tulburări de sensibilitate periorbitale;
- durere orbitală;
- scăderea acuităţii vizuale;
- midriaza unilaterală.

Fracturi eschiloase ale peretelui orbital inferior

Sunt produse de traumatisme care acţionează asupra marginii orbitale inferioare. Sunt frecvente în accidentele sportive. Marginea suborbitală este înfundată şi rotată antero-posterior, eschilele de regulă înfundate în regiunea suboptică a spaţiului retrobulbar (fig. 123).

Fig. 123. N.I.,17 ani, M. Fractură cominutivă cu deplasare a peretelui orbital inferior. CT-scan cu reconstrucţie 3D cu Osirix 3.3.

Tratamentul este chirurgical. Se practică eschilectomie decompresivă, se refixează eschilele osoase mari, se reconstruieşte peretele orbital inferior şi marginea orbitală inferioară cu dynamic mesh de titan fixat cu şuruburi.

Fracturi eschiloase ale peretelui orbital medial

Ele interesează peretele etmoidal şi sunt adesea asociate cu hemoragii sau hematoame intraorbitale extraconale. Eschilele sunt deplasate de cele mai multe ori medial şi rotate extern. Chirurgical, se practică eschilectomie, evacuarea hematomului, hemostază atentă, controlul sacului lacrimal. Uneori, se impune ablarea mucoasei celulelor etmoidale distruse. De regulă nu necesită plastie parietală (fig. 124).

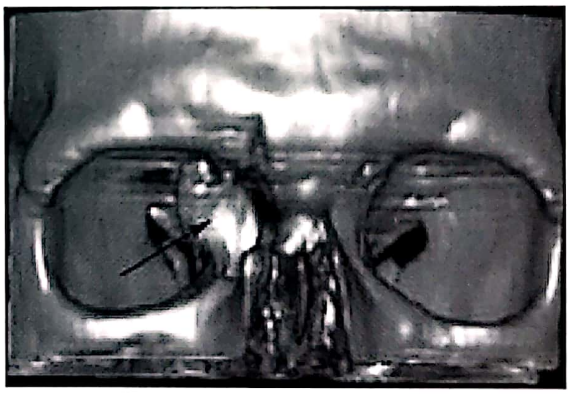

Fig. 124. N.R., 22 ani, M. Fractură perete medial orbita dreaptă.

Fracturi eschiloase ale peretelui orbital superior

Sunt cel mai frecvent întâlnite în practică. Se asociază cu fracturi frontale liniare sau cu înfundare frontobazală, însoţite uneori de contuzii, dilacerări cerebrale frontobazală. Frecvent este interesat peretele anterior al sinusului frontal. Compresiunea asupra globului ocular produce diplopie şi enoftalmie.

Se recomandă eschilectomie, decompresiunea orbitei, refixarea eschilelor cu plăci şi şuruburi de titan. Concomitent, se recomandă rezolvarea chirurgicală a leziunilor craniocerebrale frontobazale, chiuretarea mucoasei sinusului frontal şi asigurarea drenajului acestuia (fig. 125).

Scanned with OKEN Scanner

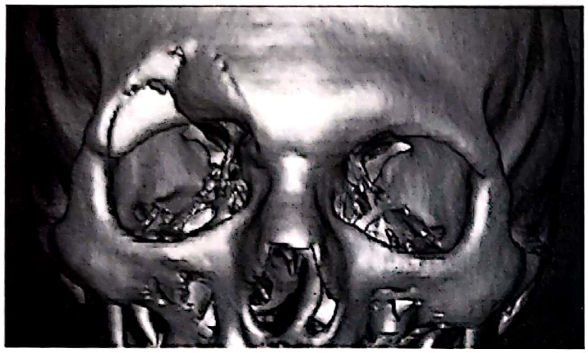

Fig. 125. S.E, 18 ani, M. Fractură cu deplasare perete orbital superior, arcada orbitală superioară, sinus frontal.

Fracturi eschiloase ale peretelui orbital lateral

Sunt fracturi ale arcadei frontozigomatice. Se asociază frecvent cu fracturi ale osului zigomatic şi corpului maxilei, constituind fracturi complexe.

Fracturi complexe multiparietale ale orbitei

Sunt cazuri de gravitate mare, care produc diformităţi şi tulburări funcţionale craniofaciale majore. Rezolvarea lor este de competenţă pluridisciplinară. Se practică eschilectomie decompresivă, inclusiv decompresiunea nervului optic, refacerea structurilor anatomice orbitale lezate, reconstrucţia pereţilor orbitei cu dynamic mesh de titan sau cu proteză de acrilat realizat prin stereolitografie. Leziunile neurochirurgicale asociate sunt frecvente. Ele constau din fracturi eschiloase intruzive de regiune frontală, dilacerări ale durei mater, fistule LCR cranionazale sau cranioorbitale, contuzii, dilacerări cerebrale, hematoame extradurale sau intracerebrale frontobazale. Se recomandă rezolvarea leziunilor neurochirurgicale înaintea celor maxilofaciale, în acelaşi timp operator sau prin două intervenţii în timpi diferiţi (fig. 126).

Fig. 126. G.M., 35 ani, F. Fractură cominutivă complexă multiparietală cu deplasare de orbită stângă.

Fracturi orbitale cu „entrapment"

Sunt fracturi cu caracter particular, mai rar întâlnite în practică, diagnosticul lor fiind dificil, cu tot aportul neuroimagisticii moderne. În cazul acestor fracturi, elemente funcţionale intraorbitale importante, muşchi extrinseci, nervi motori, elemente conjunctive sunt prinse şi fixate în focarul de fractură, de regulă lineară, fără deplasare sau cu deplasare minimă.

Diagnosticul este stabilit pe baza datelor clinice, care pun în evidenţă paralizii de nervi motori ai globului ocular sau limitarea mişcărilor muşchilor extrinseci ai globului ocular, diplopie, ptoză palpebrală, devieri ale globului ocular, apărute imediat posttraumatic.

Examinările neuroimagistice de mare rezoluţie, postprocesarea 3D pe workstation performant sunt necesare pentru stabilirea exactă a leziunilor şi localizarea lor precisă (fig. 127).

Fig. 127. S.A., 27 ani. CT-spiral 3D, postprocesare Mimix 8.0 trial. Fractura peretelui orbital superior cu minimă înfundare intraorbitală.

Tratamentul este chirurgical, are ca scop eliberarea elementelor fixate în focarul de fractură precum şi din cicatricea conjunctivă care înglobează aceste elemente. De cele mai multe ori intervenţiile minim invazive prin aborduri anterioare transpalpebrale sunt cele mai indicate (fig. 128, fig. 129).

Scanned with OKEN Scanner

Fig. 128. S.A., 27 ani, M. Ptoză palpebrală OD, paralizie de oculomotor drept posttraumatică.

Fig. 129. S.A., 27 ani, M. 30 zile postoperator. Ameliorarea semnificativă a simptomatologiei.

Corpi străini penetranți și reținuți intraorbital

Corpii străini penetranţi şi reţinuţi în orbită nu sunt procese expansive intraorbitale propriu-zise. Ele îmbină efectul compresiv al procesului expansiv cu cel distructiv al traumatismului.

După natura lor, corpii străini intraorbitali penetranţi şi reţinuţi pot fi organici (în primul rând lemn), anorganici nemetalici (sticlă sau ceramică) sau metalici (feromagnetici sau neferoşi) (fig. 130, fig. 131).

Simptomatologia clinică este foarte variată. Principalele semne şi simptome sunt:

1. plaga tegumentară cutanată periorbitală, palpebrală, conjunctivală, corneană, care reprezintă poarta de intrare;
2. hemoragia locală;
3. hemoragia conjunctivală;
4. chemosisul;
5. durerea orbitală, cefalalgia;
6. dislocarea globului ocular;
7. corpul străin penetrant vizibil;
8. scăderea acuităţii vizuale;
9. diplopia;
10. infecţiile secundare, abcesul orbital;
11. neuropatia optică compresivă secundară.

Fig. 130. D.I., 50 ani, M. Corpi străini multipli, organici, de lemn, cu dimensiuni între 3,5/30 mm.



Fig. 131. D.I., 50 ani, M. Corpii străini extraşi la cazul precedent.

Diagnosticul neuroimagistic este deosebit de important. Uneori poate fi simplu, alteori extrem de complicat şi dificil.

Radiografia simplă de craniu şi orbită îşi păstrează valoarea şi astăzi, mai ales în diagnosticul corpilor străini penetranţi metalici intraorbitali (fig. 132).

Echografia orbitală este un examen screening valoros, indicat în toate cazurile. Nu poate detecta corpii străini organici, mai ales dacă sunt înconjuraţi de aer (fig. 133).

Scanned with OKEN Scanner

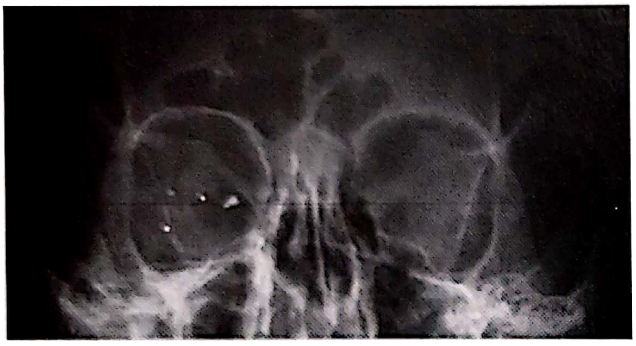

Fig. 132. V.S., 37 ani. Corp străin metalic, Rx cu lentilă Comberg.

Fig. 134. Corp străin metalic penetrant şi reţinut intraorbital posterior drept, reconstrucţie 3D, Mimix 8.0.

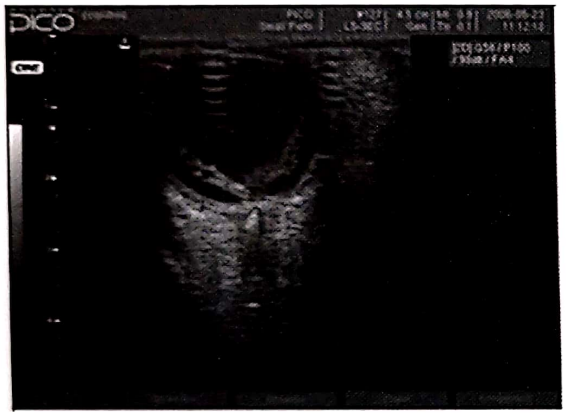

Fig. 133. M.B., 28 ani. Corp străin metalic în capul nervului optic.

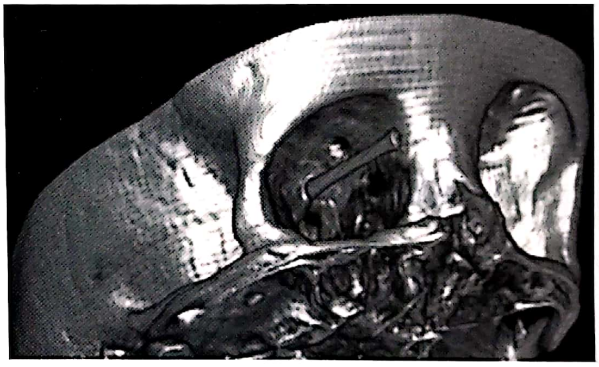

Fig.135. N.B., 6 ani. Corp străin mixt, penetrant în orbita dreaptă, creion colorat, 55 mm. Reconstrucţie 3D, Osirix 3.3 pe Macintosh.



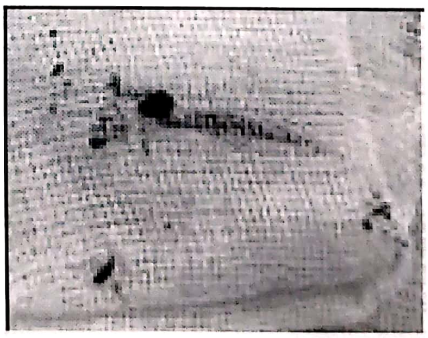

Fig. 136-137. N.B., 6 ani. Corpul străin extras prin abord mixt, anterior (creionul) şi superior transfrontal (vârful rupt).

Examenul CT-scan spiral de orbită prelucrare 2D este extrem de important pentru diagnosticul corpilor străini penetranţi. CT-scan 3D prin postprocesări pe softwear dedicat poate localiza cu mare precizie corpii străini, permiţând intervenţii ţintite, minim invazive, pentru extracţia lor (fig. 134, fig. 135, fig. 136, fig. 137).

Examenul RMN de orbită este indicat în primul rând în cazurile de corpi străini organici, de mici dimensiuni, când CT-scan nu este concludent. Imaginile RMN de înaltă rezoluţie postprocesate 3D pot da informaţii deosebit de utile despre regiuni greu accesibile examinării imagistice

Scanned with OKEN Scanner

(apex orbital, fisura orbitală superioară, canal optic) (fig. 138).

Fig. 138. S.I., 28 ani. Corp străin de lemn penetrant şi reţinut în orbita medie şi anterioară dreaptă.

Atenţie! Examenul RMN al orbitei este absolut contraindicat în cazurile de suspiciune de corp străin intraorbital penetrant şi reţinut de natură feromagnetică.

Tratament: se recomandă în principiu extragerea corpului străin intraorbital, refacerea integrităţii elementelor intraorbitale lezate. Uneori, extragerea unui corp străin este deosebit de simplă. În alte cazuri, acest lucru este foarte dificil sau periculos, extragerea corpului străin poate produce leziuni mai importante decât penetrarea sa în orbită.

Tehnici chirurgicale de extragere a corpilor străini intraorbitali penetranţi şi reţinuţi:

– orbitotomiile anterioare transpalpebrale sau transciliare - în majoritatea cazurilor de corpi străini cu localizare retrobulbară sau în orbita posterioară;

– abordul superior transfrontal - în cazul corpului străin din vecinătatea canalului optic;

– abordul lateral;

– abordurile combinate;

– abordul minim invaziv lateral echoghidat.

Corpii străini penetranţi metalici, cu localizare profundă, apicală sau din vecinătatea nervului optic, care nu dau suferinţă compresivă evidentă şi sunt bine toleraţi, se recomandă să fie trataţi conform strategiei „wait and see". În marea majoritate a cazurilor, nu necesită extracţie, complicaţiile tardive fiind descrise ca rarităţi în literatură.

Chirurgia echoghidată a orbitei prin abord lateral

Chirurgia orbitală echoghidată intraoperator este indicată în cazurile de procese expansive de mici dimensiuni, echogene, abordabile prin abord lateral.

Tehnica presupune plasarea transductorului pe baza orbitei, unde va rămâne tot timpul intervenţiei microchirurgicale.

Pacientul este aşezat în decubit dorsal, cu capul rotat lateral cu partea afectată în sus. La izolarea câmpului operator se constituie un compartiment operator şi un compartiment echografic, situat anterior, centrat pe baza orbitei (fig. 139, fig. 140, fig. 141).

În timpul intervenţiei chirurgicale, instrumentul operatorului este ghidat spre corpul străin sub control echografic continuu.

Fig. 139. Plasarea transductorului ultrasonic pe baza orbitei (preoperator).

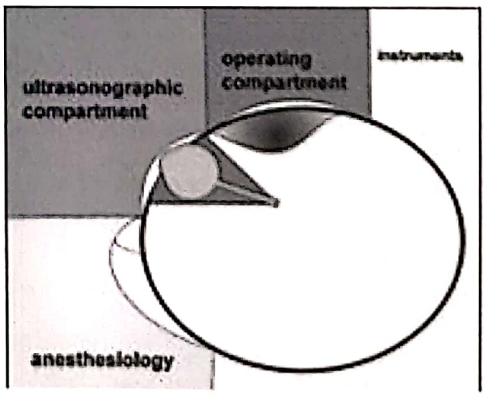

Fig. 140. Delimitarea compartimentului operator şi ultrasonografic de compartimentul anestezic şi cel instrumentar, prin câmpuri sterile.

Fig. 141. Aspectul ultrasonografic al corpului străin metalic şi vârfului pensei extractoare.

indicat în diagnosticul formelor viabile iar CT-scan de orbită în formele degenerate sau inactive (fig. 142).

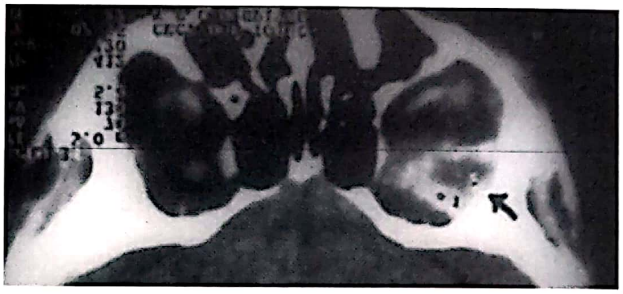

Fig. 142. T.I., 26 ani, F. Cisticercoză intraorbitală. CT-scan axial. Formaţiune chistică hiperdensă intraorbitală posterioară stângă.

PROCESE EXPANSIVE INTRAORBITALE PARAZITARE CHIRURGICALE

Chistul hidatic intraorbital

Cisticercoza umană este produsă de infestarea cu Cisticercus cellulosae, forma larvară a Tenia solium. Localizarea intraorbitală poate fi primară sau secundară, după cisticercoza cerebrală frontobazală recidivată, cu distrugerea tavanului orbital.

– *Cisticercoza intraorbitală primară* este semnalată predominant în zone endemice, cu stare sanitară precară. Apare la copil sau adultul tânăr, localizată subconjunctival, intraorbital aderent de muşchiii extrinseci sau, mai rar, în nervul optic sau liber intraorbital. Chisturile parazitare pot fi viabile, degenerate sau inactive. Clinic se manifestă prin exoftalmie unilaterală, tulburări de motilitate oculară, diplopie, ptoză palpebrală, conjunctivite recurente.

– *Cisticercoza intraorbitală secundară* apare după cisticercoza cerebrală, operată şi recidivată, cu distrugerea tavanului orbitei. Cazurile semnalate sunt foarte rare.

Examinarea paraclinică este individualizată. Echografia B este indicată în primul rând pentru detectarea cisticercozei intraoculare, a chisturilor intraorbitale viabile sau miozitei parazitare. Examenul RMN este

Tratamentul medical specific constă din administrare de antiparazitare, Mebendazol, Albendazol. Miozita cisticercotică se tratează cu antiinflamatorii steroide.

Tratamentul chirurgical presupune extirparea chirurgicală a chistului parazitar subconjunctival prin abord anterior transconjunctival.

Chistul parazitar intraorbital poate fi ablat prin abord superior transfrontal sau abord lateral clasic, în funcţie de localizare. Pentru chistul intraconal se poate aplica cu succes lavajul cu ser fiziologic hiperosmolar.

Chirurgia minim invazivă a chistului hidatic intraorbital constă din puncţia echoghidată a chistului, evacuarea completă a conţinutului chistic, urmat de lavaj cu reaspiraţie de soluţie salină 15%. Membrana chistică rămâne inactivă şi pacientul asimptomatic. În cazuri excepţionale, care evoluează cu scăderea rapidă a acuităţii vizuale care nu răspunde la tratament antiparazitar, se recomandă intervenţie chirurgicală de urgenţă, asociată cu tratament antiinflamator şi antiparazitar.

PROCESE EXPANSIVE CHIRURGICALE ALE APARATULUI LACRIMAL

Procesele expansive ale aparatului lacrimal sunt relativ frecvent întâlnite în practica chirurgicală. Ele interesează glanda lacrimală sau căile lacrimale. Semnul clinic principal şi cel mai frecvent întâlnit este

Scanned with OKEN Scanner

tumefierea regiunii supero-laterale a orbitei, corespunzătoare lojei glandei lacrimale. Tumefierea regiunii lacrimale, asociată cu eritem, edem local şi durere locală orbitală este semnificativă pentru un proces infecţios sau inflamator al glandei lacrimale. Tumefierea nedureroasă, fără semne inflamatorii locale, cu deplasarea infero-laterală a globului ocular indică mai degrabă un proces expansiv tumoral.

Jumătate din tumorile glandei lacrimale sunt neoplasme epiteliale primare - tumora benignă mixtă a glandei lacrimale (adenomul pleiomorf), carcinom adenoid chistic, adenocarcinom, carcinom nediferenţiat. Restul de 50% sunt procese limfoproliferative reprezentate de hiperplaziile limfoide benigne, limfoamele maligne sau leucemii. Nu produc eroziuni osoase adiacente, având aspect de lărgire globală, bine delimitată a glandei pe CT-scan. Tratamentul conservativ oncologic este eficient.

Tumora benignă mixtă a glandei lacrimale (adenomul pleiomorf)

Este o tumoră rară, cu evoluţie lent progresivă, istoricul bolii de mai mulţi ani, manifestată prin dislocarea infero-laterală a globului ocular, nedureroasă, formaţiune tumorală palpabilă în fosa glandei lacrimale (fig. 143, fig. 144).

Fig. 143. M.D., 21 ani, M. Adenom pleiomorf glanda lacrimală stângă, recidivat.

Tratament: tratamentul este chirurgical, se recomandă ablarea glandei lacrimale în totalitate, inclusiv a capsulei sale.

Ablarea incompletă prezintă risc de recidivă a tumorii sau malignizarea ei.

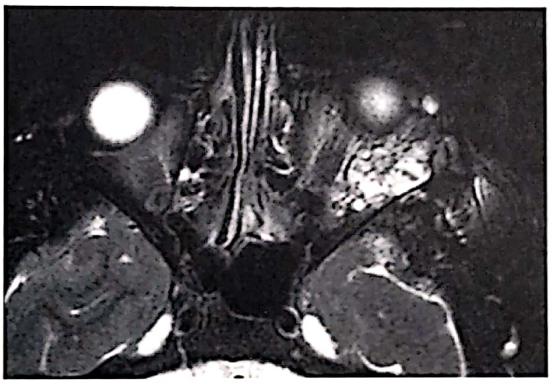

Fig. 144. M.D., 21 ani. RMN axial T2. Adenom pleiomorf de glandă lacrimală stângă. Aspect hiperintens, mixt, hipervascularizat.

Carcinomul adenoid chistic

Este cea mai frecventă tumoră malignă a glandei lacrimale. Exoftalmia şi dislocarea infero-laterală a globului ocular sunt rapid progresive, însoţite de durere orbitală locală şi parestezii periorbitale în regiunea superioară a orbitei. Cu totul excepţional, tumora se poate exulcera transpalpebral (fig. 145, fig. 146, fig. 147, fig. 148).

Fig. 145. D.C., 41 ani, M. Carcinom adenoid chistic de glandă lacrimală dreaptă.

Fig. 146-147. B.I., 65 ani, M. Carcinom adenoid chistic glanda lacrimală dreaptă, exulcerat.

Scanned with OKEN Scanner

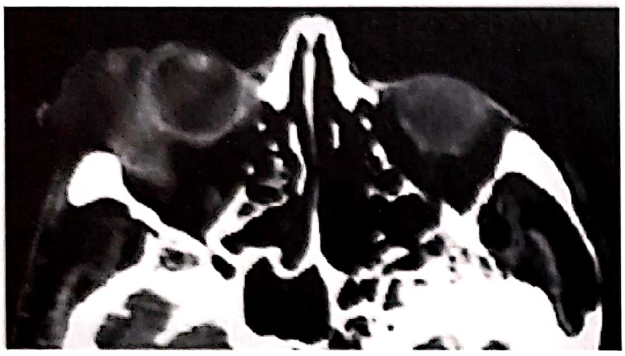

Fig. 148. B.I., 65 ani, M. CT-scan axial cu contrast. Carcinom adenoid chistic de glandă lacrimală dreaptă. TU neomogenă, infiltrativă, distrucţii osoase adiacente.

După confirmare histopatologică extemporanee, tratamentul optim este exenteraţia largă, cu ablarea orbitei osoase infiltrate. Se recomandă radioterapie postoperatorie.

Mortalitatea are o rată mai mare de 50%.

PROCESE EXPANSIVE VASCULARE CHIRURGICALE

Cuprind entităţi multiple şi diferite, care pot fi grupate în două categorii:

– tumori intraorbitale vasculare (hemangiomul cavernos, hemangiomul capilar, angiosarcomul, limfangiomul, hemangiolimfangiomul, hemangiopericitomul etc.) şi

– malformaţii şi fistule vasculare arteriale, venoase sau arteriovenoase intraorbitale sau orbitocraniene (varicele intraorbitale, fistulele arteriovenoase intraorbitale, malformaţiile vasculare arteriovenoase, anevrismele arterei oftalmice intraorbitale).

Cele mai importante tumori intraorbitale vasculare au fost prezentate succint în cadrul tumorilor intraorbitale primare la adult sau copil.

Varicele intraorbitale primare

Varicele intraorbitale constau din dilatări venoase anormale intraorbitale. Ele pot interesa vena oftalmică superioară şi/sau inferioară sau pot constitui plexuri vasculare venoase dilatate, tortuoase, sinuoase.

Varicele intraorbitale primare sunt malformaţii venoase congenitale. Cele secundare pot fi posttraumatice sau secundare unei malformaţii vasculare intracraniene - fistula carotidocavernoasă, sau malformaţie vasculară cerebrală.

Clinic, varicele intraorbitale pot fi asimptomatice sau pot prezenta exoftalmie intermitentă, accentuată de poziţia declivă a orbitei, manevra Valsalva, congestia vaselor epibulbare, tortuoase, spiralate, pulsaţii ale globului ocular. Hemoragia intraorbitală sau conjunctivală este foarte rară (fig. 149).

Fig. 149. I.M., 48 ani. Aspect clinic. Congestia vaselor epibulbare OS.

Diagnosticul imagistic include examenul echografic şi echografia Doppler de orbită care evidenţiază de cele mai multe ori malformaţia. CT-scan de orbită axial poate arăta leziunea sau hemoragia intraorbitală secundară, permiţând şi măsurarea dimensiunilor sale (fig. 150).

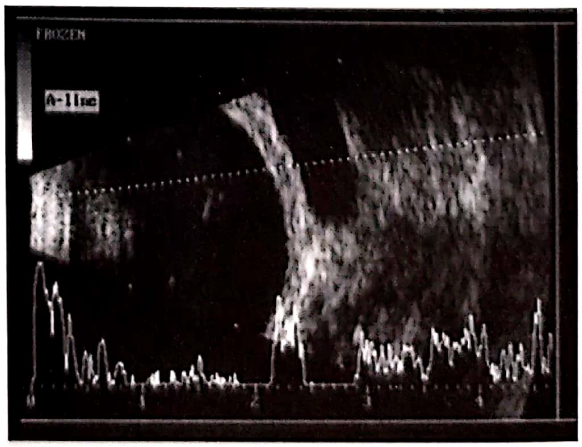

Fig. 150. I.M., 48 ani, F. Varice intraorbitale primare OS. Echografie orbitală, dilatarea accentută a VOS OS.

Scanned with OKEN Scanner

Examenul RMN de orbită completează diagnosticul imagistic şi oferă date despre elementele anatomice intraorbitale adiacente malformaţiei venoase (fig. 151, fig. 152).

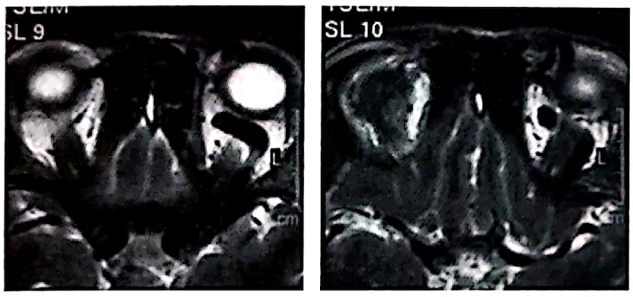

Fig. 151-152. I.M., 48 ani, F. Varice intraorbitale primare OS. RMN axial, T2.

Tratament chirurgical: tratamentul varicelor intraorbitale este în cele mai multe cazuri conservativ. Tratamentul chirurgical al malformaţiei se indică în cazul rupturii, cu hematom intraorbital secundar compresiv, trombozelor venei oftalmice superioare dilatate, deformării regiunii orbitale prin exoftalmie accentuată, nevralgiei oftalmice secundare.

Principalele metode de tratament chirurgical sunt embolizarea cu cianoacrilat, excizia chirurgicală a malformaţiei vasculare, chiar după embolizare, deoarece se poate comporta ca un corp străin intraorbital.

Fistulele arteriovenoase intraorbitale

Sunt comunicări anormale dintre artere şi vene intraorbitale. Existenţa componentei arteriale şi venoase trebuie să fie verificată angiografic sau intraoperator. Ele pot fi primare, secundare, asociate cu un anevrism intracranian sau pot fi parte a unei anomalii vasculare sistemice, cu interesarea orbitei.

Clinic se manifestă prin exoftalmie cu caracter pulsatil, edem palpebral, suflu orbital sincron cu pulsul (fig. 153, fig. 154).

Angiografia evidenţiază dilatarea vasculară arterială, de regulă artera oftalmică sau arterele etmoidale, precum şi venele de drenaj din sistemul venei oftalmice superioare şi inferioare (fig. 155).

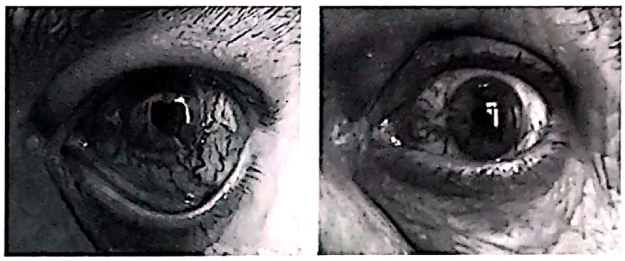

Fig. 153-154. A.E., 47 ani, M. Fistula arteriovenoasă intraorbitală asociată cu malformaţie arteriovenoasă cerebrală frontală stângă. Aspect clinic la internare şi la 30 de zile după tratament conservativ.

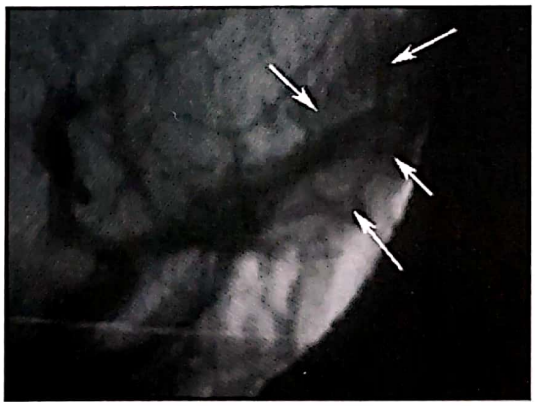

Fig. 155. A.E., 47 ani, M. Fistulă arteriovenoasă intraorbitală asociată cu malformaţie arteriovenoasă cerebrală frontală stângă. Angiocinematografie. Fistule arteriovenoase multiple frontobazale stângi care comunică cu cele intraorbitale.

Tratament: fistulele arteriovenoase intraorbitale simptomatice pot fi embolizate (prin vasele tributare sistemului carotidei externe), ligaturate sau excizate chirurgical.

DECOMPRESIUNI CHIRURGICALE ALE ORBITEI

Decompresiunile de orbită sunt tehnici chirurgicale care au ca scop reducerea hipertensiunii intraorbitale, prin îndepărtarea parţială a ţesutului adipos intraorbital sau a unuia sau mai multor pereţi ai orbitei,

Scanned with OKEN Scanner

asociat sau nu cu decompresiunea canalului optic sau fisurii orbitale superioare.

Indicaţii:

1. neuropatii optice compresive severe cu pierderea vederii. Aici se pot aminti orbitopatiile distiroidiene, pseudotumorile inflamatorii grave cu exoftalmie mare, miozita orbitală cu hipertrofie excesivă a muşchilor extrinseci ai globului ocular etc. (fig. 156, fig. 157);

Fig. 156. B.S., 49 ani, F. Orbitopatie tiroidiană Graves, exoftalmie unilaterală OD.

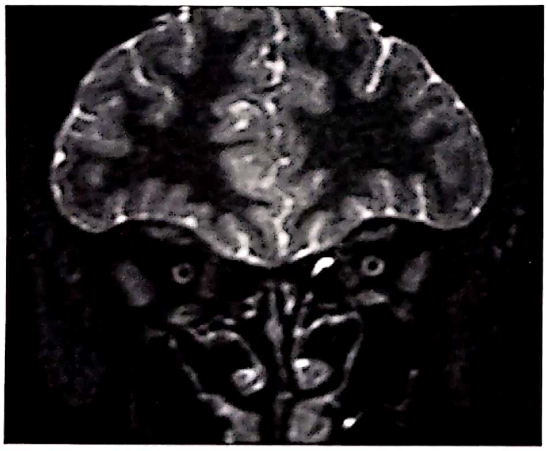

Fig. 157. B.S., 49 ani, F. RMN coronal T2. Orbitopatie tiroidiană. Lărgirea muşchilor extrinseci ai globilor oculari, LCR în jurul nervului optic.

2. keratopatii, ulceraţii corneee prin exoftalmie severă (fig. 158, fig. 159);

3. dureri orbitale continue prin congestia ţesutului intraorbital;

4. exoftalmii severe cu dislocarea anterioară a globului ocular;

5. retracţii mari ale pleoapelor;

6. deformări inestetice majore ale orbitei.

Fig. 158. L.A., 56 ani, M. Pseudotumoră inflamatorie severă OS. Chemosis masiv, decompresiune uniparietală pe cale laterală.

Fig. 159. Cazul precedent, 3 zile după decompresiune uniparietală laterală.

Tehnici chirurgicale:

Abordurile transconjunctivale sau transpalpebrale oftalmologice urmate de îndepărtarea unei părţi a ţesutului intraorbital se indică în cazurile în care ţesutul adipos este excesiv iar muşchii nu sunt foarte hipertrofiaţi.

Abordurile transparietale constau din decompresiuni monoparietale (superior, lateral, inferior sau medial), biparietale (lateral şi medial), triparietale sau quadriparietale (orbitectomii).

Decompresiunile neurochirurgicale se referă în primul rând la abordurile orbitale prin incizie bicoronală, coronală sau inciziile laterale Stallard-Wright.

Decompresiunea endoscopică a apexului orbital are avantajul unei intervenţii minim invazive, permite decompresiunea apexului orbitei pe cale endonazală. Este indicată în cazul pierderii vederii datorită hipertrofiei muşchilor extrinseci în apexul orbital.

Decompresiunile combinate constau din asocierea decompresiunii endoscopice a apexului de orbită cu decompresiunile uniparietale, de regulă laterale.

Scanned with OKEN Scanner

BIBLIOGRAFIE

1. Akiyama H et al – Usefulness of fronto-orbito-zygomatic approach for intraorbital tumors: report of 31 cases. No Shinkei Geka. Oct 1997;25(10):913-7
2. Al-Mefty O – Supraorbital-pterional approach to skull base lesions. Neurosurgery. Oct 1987;21(4):474-7
3. Bejjani GK, Cockerham KP, Kennerdell JS, Maroon JC – Visual field deficit caused by vascular compression from a suprasellar meningioma: case report. Neurosurg. May 2002;50(5):1129-32
4. Bisulli F, Foschini MP, Dallera P, Gaist G – Expanding lesions of the orbit. Multicase Rev Pathologica. Jun 1997;89:3,256-63
5. Chadduck WM – Supraorbital craniotomy. Comment on. J Neurosurg. Oct 1993;79(4):615-8; Neurochirurgie. 1990;36(4): 225-33
6. Clark WC, Theofilos CS and Fleming JC – Primary optic nerve sheath meningiomas. Report of nine cases. J Neurosurg. 1989; 70:37
7. Dandy WE – Results following the transcranial operative attack on orbital tumours. Arch Ophthalmol. 1941;25:191-216
8. Douane Ophtalmology – CD edition 1996, Vol. II, cap. 28
9. Hassler W, Hejazi N – Microsurgical Approaches to the Orbit and their Indications, 96th DOG Annual Meeting, 1998
10. Henderson JW, Farrow GM – Orbital Tumors, 2nd ed., Marcel Dekker, New York, 1980, p. 451-471
11. Housepian EM – Intraorbital Tumors. In: Schmideck HH Sweet (eds): Operative intraorbital techniques
12. Issing PR, Ruh S, Kloss A, Kuske M, Lenarz T – Diagnosis and therapy of lymphoid tumors of the orbits. HNO. Jul 1997;45:7 545-50
13. Mariniello G, Bonavolonta G, Cappabianca P, de Divitiis E – Image-guided transorbital roof craniotomy via a suprabrow approach: a surgical series of 72 patients. Neurosurgery. Dec 2001;49(6):1486-7
14. Maroon JC, Kennerdell JS – Surgical approaches to the orbit. Indications and techniques. J Neurosurg. 1984;60:1226
15. Maroon JC, Kazim M, Kennerdell JS – Orbital menigiomas and other tumors. In: Apuzzo M L Jr (ed): Brain surgery: complication avoidance and management, Vol. I, Churchill Livingstone Inc., New York, 1993, p. 652-668
16. Naffziger HC – Exophthalmos. Some principles of surgical management from the neurosurgical aspect. Am J. 1948;Sm25-41
17. Natori Y, Rhoton I – Transcranial approach to the orbit: microsurgical anatomy. J.Neurosurg. July 1994;81
18. Rootman J, Robertson WD – Tumors. In: Rootman J (ed): Disease of the Orbit, JB Lippincott, Philadelphia, 1988, p. 391-405
19. Rootman J – Metastatic and secondary tumors of the orbit. In: Rootman J (ed): Disease of the Orbit, JB Lippincott, Philadelphia, 1988, p. 405-460
20. Rusu M, Stanciu A, Lăcătuşu R, Ianovici N – Neurosurgical approach in tumors of the orbit. Rev Med Chir Soc Med Nat Iaşi. Oct-Dec 1983;87:4,571-5
21. Sekhar LN, Nanda A,Sen CH et al – The extended frontal approach to tumors of the anterior skull base. J Neurosurg. 1992;76:198/206
22. Sfrangeu S, Meyer M P, Vaida M, Albu S – Aplicaţii ale informaticii în imagistica medicală. Edit.Tipocolor, 1995, p. 17-20
23. Stallard HB – Surgery of the orbit. Ann R Coll Surg Engl. 1968;43:125
24. Szabo B, Szabo I – Arterele segmentului intracranian al nervului optic. Zilele Universităţii de Medicină şi Farmacie Iuliu Haţieganu, Cluj Napoca, 19-23 Oct 1999
25. Szabo B, Szabo I – Classification of the arterial blood supply of the intracranial segment of the optic nerve. Bucovinsckii medicinii visnik. Ukrainskii naukovii jurnal. Tom.5, nr 3-4, 249-252, Ukraina 2001. peredplatnii indeks 74617
26. Szabo I – Tratamentul chirurgical al tumorilor orbitale posterioare, Teză de doctorat. Catedra de Oftalmologie, UMF Iuliu Haţieganu, Cluj Napoca, 2000
27. Szabo I, Szabo B – Chirurgia tumorilor orbitale posterioare – noţiuni de tehnică chirurgicală, repere anatomice. Casa Cărţii de Ştiinţă, Cluj Napoca, 2001
28. Szabo I, Szabo B – Chirurgia tumorilor orbitale - abordul lateral, noţiuni de tehnică chirurgicală, repere anatomice. Casa Cărţii de Ştiinţă, Cluj Napoca, 2002
29. Szabo I, Szabo B – Anatomic substitution for the surgical technique of superior transfrontal orbitotomy and surgical approach to posterior orbital tumors. Bucovinsckii medicinii visnik. Ukrainskii naukovii jurnal. Tom. 5, nr 3-4, 109-116, Harkov - Ukraina 2001. peredplatnii indeks 74617
30. Szabo I, Szabo B – Anatomiceskaia oslova hirurgiceskovo metoda verhnei transfontalnoi orbitotomii I hirurghiceskii lodhod k orbitalîm zadnei stenki. Vracevnaia praktika Ukraina, nr. 6, p. 4-11, 2001
31. Szabo I, Szabo B – Cavernous hemangiomas of the retrobulbar space of the posterior orbit, Rom Neurosurgery. 2002;10:1
32. Henderson JW, Campbell RJ, Farrow GM, Garrity J – Orbital Tumors, 3rd ed., Raven Press, 1994

Scanned with OKEN Scanner

Motto: *„Dacă vrei odihnă - crede. Dacă vrei adevărul - caută şi suferă".*

FRIEDRICH NIETZSCHE, filosof german (1844-1900)

RADIOCHIRURGIA STEREOTACTICĂ GAMMA-KNIFE

*Prof. dr. **Alexandru Vlad CIUREA**, **Dr. **Fery STOICA**

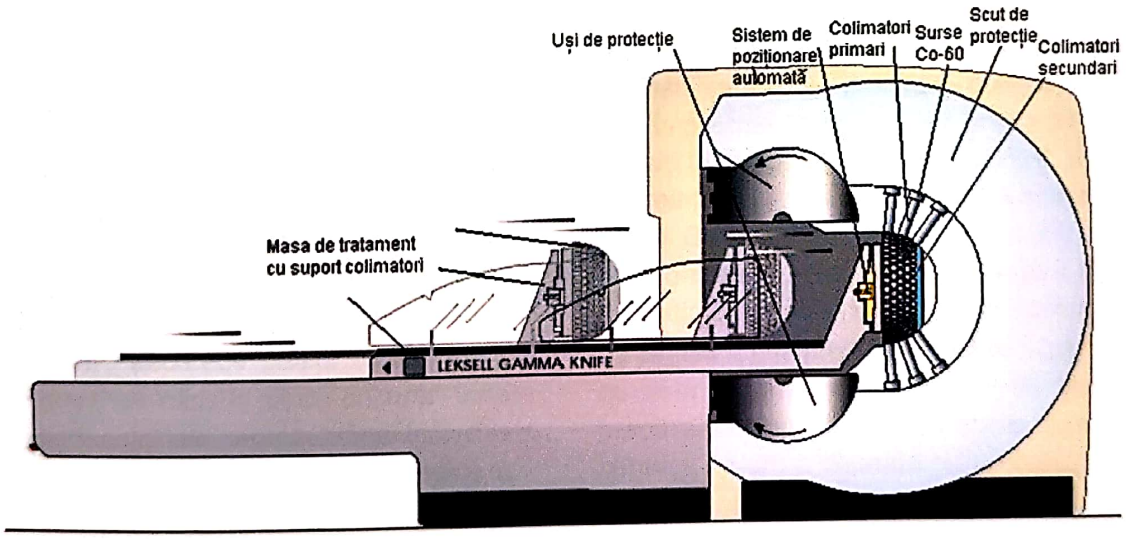

* Clinica I Neurochirurgie, Spitalul Clinic de Urgenţă „Bagdasar-Arseni" Bucureşti, Şos. Berceni nr. 10-12, Sector 4, Cod 041902
e-mail: rsn@bagdasar-arseni.ro

** Departamentul Gamma-Knife, Spitalul Clinic de Urgenţă „Bagdasar-Arseni" Bucureşti, Şos. Berceni nr. 10-12, Sector 4, Cod 041902
e-mail: fery.stoica@bagdasar-arseni.ro, fstoica@yahoo.com

Scanned with OKEN Scanner

ABREVIERI

CT – Tomografie computerizată
CTK – Tomografie computerizată cu substanţă de contrast
DSA – Angiografie cu substracţie digitală
GKS – Radiochirurgie stereotactică Gamma-Knife
MAV – Malformaţie arteriovenoasă
IRM – Imagistică prin rezonanţă magnetică

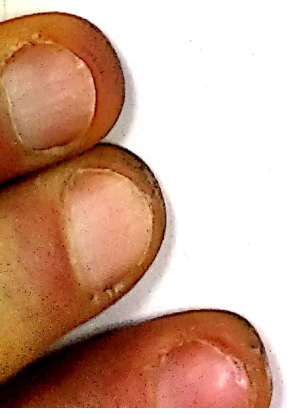

Scanned with OKEN Scanner

RADIOCHIRURGIA STEREOTACTICĂ GAMMA-KNIFE

Prof. dr. **Alexandru Vlad CIUREA**, Dr. **Fery STOICA**

INTRODUCERE

Radiochirurgia, un termen introdus de neurochirurgul suedez Lars Leksell în 1951[35], se referă la distrugerea unei ţinte precise din creier folosind administrarea într-o singură doză a unei mari cantităţi de energie radiantă, fără a deschide cutia craniană. Ulterior, definiţia a fost modificată în sensul de a schimba termenul de „distrugere" în „obţinerea efectului biologic dorit", deoarece paleta indicaţiilor s-a diversificat extrem de mult în timp, cazurile tratate pentru afecţiuni funcţionale reprezentând în prezent doar o minoritate. Datorită limitelor tehnologice ale anilor de început, s-a ajuns la concluzia că ciclotronul (ca sursă de particule grele accelerate) şi acceleratorii liniari (ca sursă de fotoni cu energie înaltă) erau la acel moment surse prea greoaie şi costisitoare (ciclotronul) sau imprecise (acceleratorul liniar) pentru a putea fi folosiţi în radiochirurgie. Astfel, Prof. dr. Lars Leksell împreună cu fizicianul dr. Borje Larsson au construit primul Gamma-Knife drept un instrument neurochirurgical dedicat administrării focalizate a unui mănunchi de radiaţii gamma cu scop radiochirurgical.

Unitatea Gamma-Knife („knife" - „cuţit" în engleză) nu este propriu-zis un cuţit, ci un sistem de mare precizie care foloseşte mai multe raze gamma concentrice pentru a distruge cu precizie maximă numai

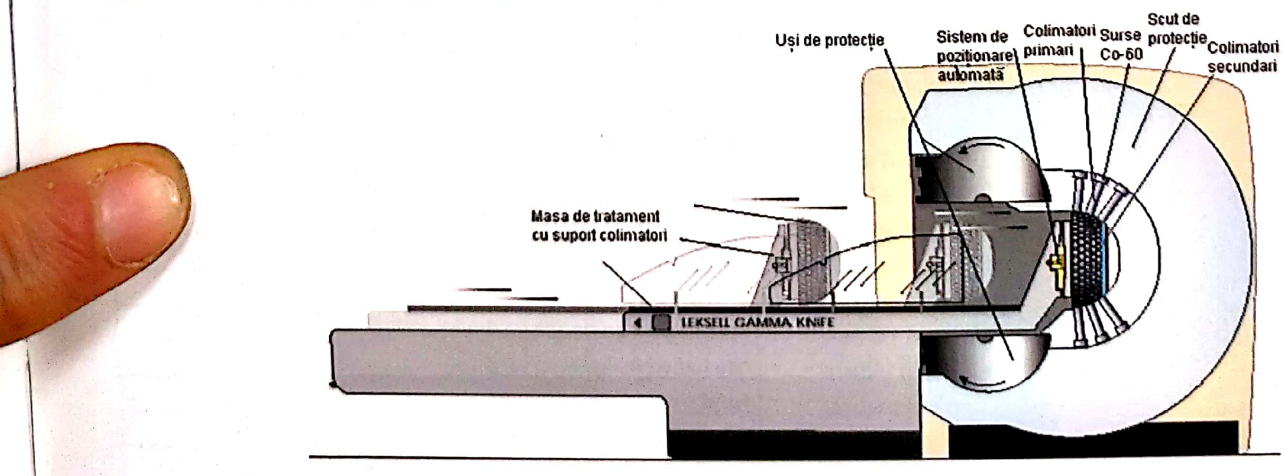

Fig. 1. Leksell® Gamma-knife model C cu sistem automat de poziţionare.

Scanned with OKEN Scanner

celulele tumorale cerebrale şi malformaţiile vasculare situate în profunzimea creierului fără a afecta semnificativ structurile normale aflate în vecinătatea acestora.

Dispozitivul Leksell Gamma-Knife constă dintr-un ansamblu de surse multiple de Cobalt^{60} dispuse pe suprafaţa unei hemisfere ce emit radiaţii gamma într-un mod perfect predictibil şi cuantificabil (fig. 1). Aceşti fotoni cu energie mare sunt astfel colimaţi încât să se obţină convergenţa lor într-un volum-ţintă de mici dimensiuni cu formă şi poziţie spaţială extrem de bine definite şi predictibile. Cele 183-201 raze separate (în funcţie de modelul de Gamma-Knife folosit) permit astfel o administrare extrem de precisă a radiaţiei în volumul-ţintă, minimizând cantitatea de energie radiantă administrată ţesutului cerebral sănătos prin distribuirea uniformă a acesteia la nivelul întregului craniu (fig. 2). Atunci când este folosită în conjuncţie cu un cadru stereotactic, precizia radiofizică totală a administrării radiaţiei gamma este de 0,3 mm.

Gamma-Knife efectuează o procedură chirurgicală fără incizie sau leziune fizică a creierului. Tratamentul este practic lipsit de orice durere şi nu necesită anestezie generală, ci doar o minimă sedare pentru confortul bolnavului. Şi, deoarece este o procedură neinvazivă, nu produce cicatrice sau alte leziuni desfigurante şi nu prezintă risc de infecţii sau complicaţii locale sau generale (pe care le implică orice intervenţie chirurgicală uzuală).

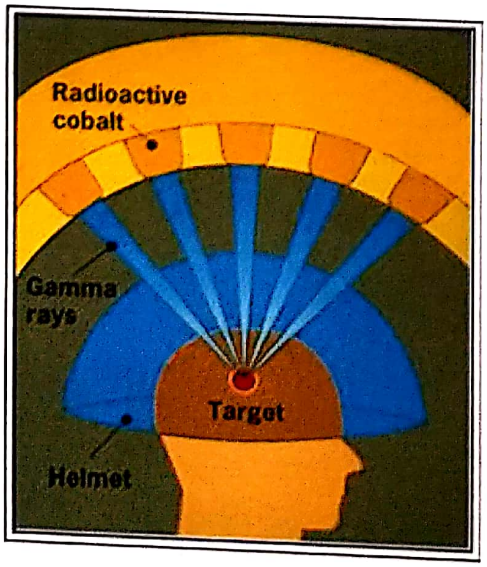

Fig. 2. Principiu radiochirurgie.

INDICAŢII TERAPEUTICE

INDICAŢII TRATAMENT GAMMA-KNIFE

Date cumulative la nivel mondial - Decembrie 2009

(177 unităţi raportoare din 266)			
Tumori benigne		**Afecţiuni vasculare**	
Schwanoame vestibulare	51 265	MAV	61 122
Schwanoame trigeminale	3 083	Anevrisme	306
Alte schwanoame	1 922	Angioame cavernoase	3 958
Tumori gliale benigne (grad I+II)	4 519	Alte afecţiuni vasculare	4 667
		Total	**70 053**
Meningioame	71 047		
Adenoame pituitare (secretante)	26 394	**Afecţiuni funcţionale**	
Adenoame pituitare (non-secretante)	15 638	Neuralgii trigeminale	35 760
Tumori de regiune pineală	3 793	Boala Parkinson	1 531
Hemangioblastoame	2 203	Durere intractabilă	640
Hemangiopericitoame	1 247	Epilepsie	2 488
Craniofaringioame	4 318	OCD	160
Chordoame	2 044	Alte afecţiuni funcţionale	1 176
		Total	**41 755**
Tumori glomice	1 796		
Alte tumori benigne	5 241	**Afecţiuni oculare**	
Total	**194 510**	Melanoame uveale	1 776
		Glaucoame	299
Tumori maligne		Alte afecţiuni oculare	133
Tumori gliale maligne (grad III+IV)	27 527	**Total**	**2 208**
Tumori metastatice	203 791		
Chondrosarcoame	867		
Carcinoame de cavum	1 545		
Alte tumori maligne	8 056		
Total	**241 786**		
Total tumori	**436 296**		
		Total tratamente	**550 312**

Scanned with OKEN Scanner

MALFORMAȚIILE ARTERIOVENOASE CEREBRALE

Malformaţiile arteriovenoase sunt constituite din vase de sânge anormale ce produc conexiuni patologice între arterele cerebrale şi venele de drenaj (fig. 3). Prin aceste malformaţii considerate congenitale, adevărate „shunturi" între artere şi vene, sângele este deviat de la parcursul său natural prin capilare, lipsind astfel ţesutul cerebral de principiile nutritive şi oxigenul necesar unei activităţi normale. Datorită structurii anormale a acestor vase sanguine, precum şi a debitului relativ crescut al sângelui prin aceste malformaţii, există o predispoziţie crescută la hemoragie cerebrală, comiţialitate şi deteriorare neurologică progresivă a pacientului.

Încă de la primele descrieri antice ale acestor malformaţii de către egipteni în jurul anului 1500 î.C.[33], leziunile au fost înconjurate de controverse. Deşi s-au realizat progrese remarcabile în diagnosticul şi tratamentul acestor leziuni, încă nu există un consens asupra managementului malformaţiilor arteriovenoase cerebrale. Evidenţa arată că, lăsaţi să evolueze natural[50], aproximativ două treimi din pacienţii cu malformaţii arteriovenoase cerebrale vor deveni simptomatici şi cel puţin jumătate din aceştia vor suferi hemoragii cerebrale semnificative clinic (fig. 4). Studiile actuale indică un risc anual cumulativ de hemoragie cerebrală între 2% şi 4%[6]; pe o perioadă de 25 de ani de observaţie a acestor malformaţii congenitale, mai mult de 40% din pacienţi urmează să sufere o hemoragie cerebrală majoră cu risc anual de deces mai mare de 1%. Odată cu dezvoltarea tehnicilor imagistice, şi în special al celor bazate pe rezonanţa magnetică, numărul malformaţiilor[51,85] arteriovenoase cerebrale descoperite incidental a crescut semnificativ, aducând astfel un nou subiect de dezbatere privind oportunitatea atitudinii terapeutice agresive asupra acestor leziuni aflate într-un stadiu preclinic de evoluţie. Astfel, deşi există un consens general asupra faptului că toate malformaţiile vasculare cerebrale care au sângerat necesită tratament agresiv, sunt diferenţe majore de opinie în ce priveşte managementul malformaţiilor nerupte[48].

Fig. 3. MAV evidenţiată angiografic.

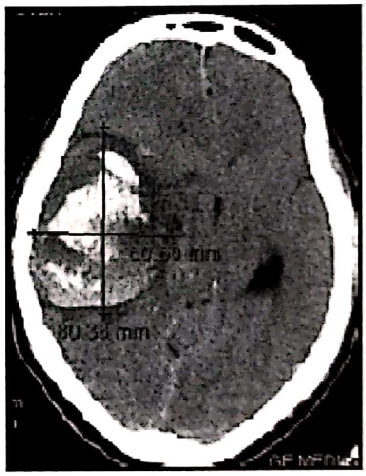

Fig. 4. Hematom cerebral postruptură a unei MAV.

Tratamentul microchirurgical al malformaţiilor arteriovenoase constă în excizia sub microscopul operator a acestora printr-o craniotomie (deschidere a cutiei craniene). Conform literaturii, îndepărtarea completă a unei malformaţii arteriovenoase cerebrale poate necesita de la una la 5 intervenţii microchirurgicale succesive, în funcţie de localizare, dimensiuni şi anatomia venelor de drenaj. Rezecţia completă a fost raportată în 82% până la 100% din cazuri[58], cu o medie raportată de 94,7%. Morbiditatea variază între 1,4% şi 44% (medie 11,7%), cu o mortalitate procedurală medie de 4,4%[75]. Morbiditatea şi mortalitatea demonstrează de-a lungul ultimelor decade o tendinţă constant descrescătoare ca efect al îmbunătăţirii tehnicilor microchirurgicale şi al îngrijirilor postope-

Scanned with OKEN Scanner

ratorii. Aceste date trebuie însă privite şi în contextul diversificării metodelor de tratament, care au redirecţionat cazurile cele mai dificile, precum malformaţiile arteriovenoase cerebrale profund situate sau cele din zonele elocvente (ariile motorii, aria vorbirii, ariile vizuale etc.) către metode de tratament minim invazive, cum sunt embolizarea endovasculară şi radiochirurgia stereotactică. Cele mai bune rezultate microchirurgicale sunt raportate în acest moment de către centrele de excelenţă în neurochirurgie, care cumulează atât accesul la tehnologia de înaltă performaţă, cât şi încadrarea cu echipe microchirurgicale cu vastă experienţă, dificultăţile şi riscurile inerente chirurgiei acestor malformaţii arteriovenoase cerebrale influenţând dramatic rata morbidităţilor şi a mortalităţii pacienţilor operaţi în centre cu experienţă limitată.

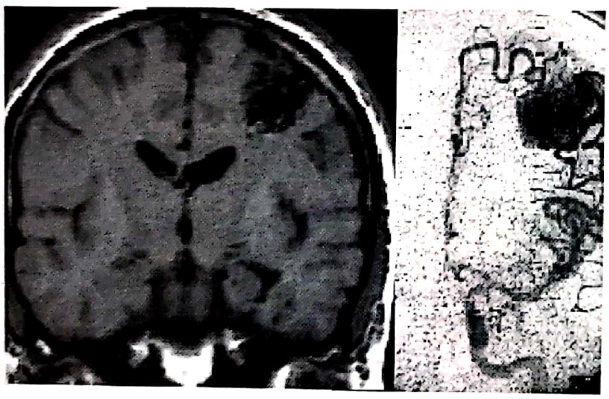

Fig. 5. MAV tratată Gamma-Knife (IRM+DSA).

Radiochirurgia a fost utilizată pentru prima dată în tratamentul malformaţiilor arteriovenoase cerebrale inabordabile chirurgical în 1971 de către Ladislau Steiner, care a folosit un aparat Leksell Gamma-Knife ca instrument de administrare stereotactică a radiaţiei. Efectul terapeutic al radiochirurgiei constă în ocluzarea lent progresivă a malformaţiei (fig. 5, fig. 6). Acest mecanism este asigurat de proliferarea indusă de radiaţie a celulelor din peretele vaselor malformative, ceea ce conduce la îngustarea progresivă a lumenului vascular cu o încetinire accentuată a fluxului sanguin prin malformaţie, în ultimă instanţă producându-se tromboza vaselor ce compun malformaţia arteriovenoasă cerebrală. După o singură procedură radiochirurgicală Gamma-Knife, procesul de obliterare a malformaţiei poate dura de la 6 luni până la 3 ani, cu o rată de obliterare completă la 2 ani cuprinsă între 70% şi 91%[13], cu o medie de 78,4%. Morbiditatea asociată este cuprinsă, respectiv, între 0% şi 3,8%[9] (medie de 3,6%). Nu au fost descrise cazuri de mortalitate procedurală Gamma-Knife. Deoarece malformaţia nu este îndepărtată, iar efectul obliterant nu este instantaneu, riscul de hemoragie sau complicaţii tardive, deşi scăzut, rămâne prezent până la trombozarea vaselor malformative. Riscul de resângerare a unei malformaţii arteriovenoase tratate Gamma-Knife în perioada de latenţă până la obliterare este de aproximativ 4,3%, nivel de risc anual perfect similar cu cel al evoluţiei naturale a malformaţiei netratate. Acest risc scade dramatic după primele 6-12 luni de la tratamentul Gamma-Knife, fiind complet eliminat în medie după 17 luni.

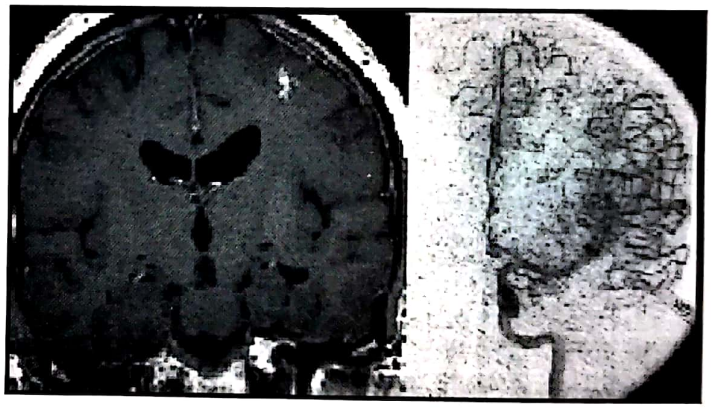

Fig. 6. Aspect post-GKS la 2 ani (IRM+DSA).

Nu există un consens în comunitatea neurochirurgicală internaţională asupra criteriilor ce pot decide indicaţia optimă de tratament microchirurgical sau radiochirurgical al malformaţiilor arteriovenoase cerebrale: dimensiuni, localizare sau tipul de debut (hemoragic sau prin comiţialitate). Studiile din literatură arată că, deşi iniţial se considera că radiochirurgia Gamma-Knife nu poate fi utilizată în condiţii de siguranţă asupra leziunilor cu diametre peste 3 cm (risc semnificativ crescut de efecte adverse ale radiaţiei), 22-36% din malformaţiile arteriovenoase cerebrale tratate prin radiochirurgie stereotactică Gamma-Knife au diametre medii mai mari de 30 mm[75,77]. Există de asemenea o largă dezbatere internaţională asupra utilizării excesive a radiochirurgiei Gamma-Knife în tratamentul malformaţiilor vasculare cu diametre mai mici de 3 cm (sub 10 cm^3 în volum), indiferent de localizarea

Scanned with OKEN Scanner

acestora, studiile mai-sus menţionate relevând imposibilitatea comparării corecte a rezultatelor tratamentului microchirurgical şi respectiv radiochirurgical al acestor leziuni în ultimele două decade, datorită distribuţiei extrem de inegale a cazurilor cu localizări profunde, ce au fost tratate preponderent prin radiochirurgie Gamma-Knife. Astfel, chiar dacă situaţia este inacceptabilă pentru unii neurochirurgi, ultimele decade au consfinţit rolul de metodă de tratament de elecţie al radiochirurgiei Gamma-Knife asupra malformaţiilor arteriovenoase cerebrale cu diametre mai mici de 3 cm şi situate profund sau în arii elocvente, datorită ratei mult mai mici de morbiditate rezultate în comparaţie cu centrele de excelenţă în neurochirurgie.

Literatura ultimilor ani a început să contureze din ce în ce mai bine rolul radiochirurgiei stereotactice Gamma-Knife în tratamentul malformaţiilor arteriovenoase de mari dimensiuni care nu pot fi abordate microchirurgical. Pan şi colab.[52] au raportat o rată de obliterare de 77% la 40 de luni pentru malformaţii de 10-15 cm^3 şi 56% la 50 de luni pentru malformaţiile de peste 15 cm^3 în volum, ceea ce reprezintă o reală speranţă pentru pacienţii care nu pot beneficia de tratamentul microchirurgical sau de embolizarea endovasculară.

MENINGIOAMELE CEREBRALE

Meningioamele sunt tumori benigne ce apar ca o consecinţă a proliferării celulelor constitutive ale învelişurilor creierului, aşa-numitele meninge. Rezecţia chirurgicală a acestor leziuni a reprezentat, şi reprezintă în continuare, indicaţia standard şi de primă intenţie în tratamentul radical al meningioamelor. Totuşi, aceste tumori, deşi benigne din punct de vedere anatomopatologic, s-au dovedit adeseori dificil de vindecat doar prin abord chirurgical, în special atunci când sunt localizate pe baza craniului sau invadează marile sinusuri venoase ale creierului. Un alt aspect deloc de neglijat este asocierea frecventă a altor comorbidităţi severe, cu precădere la pacienţii vârstnici, care grevează semnificativ riscul anestezico-chirurgical şi, implicit, prognosticul vital şi funcţional în postoperator. În ultimii ani, aspectele legate de calitatea vieţii după o intervenţie chirurgicală majoră efectuată pentru cura unei leziuni benigne, adesea cu implicaţii majore de morbiditate şi recuperare socio-economică, au intervenit din ce în ce mai pregnant în ecuaţia algoritmului decizional privitor la tratamentul multimodal al meningioamelor.

Meningioamele reprezintă o adevărată provocare pentru chirurgul care încearcă exereza totală a tumorii, şi, chiar în astfel de situaţii de ablaţie totală sub microscop, recidivele locale sau la distanţă sunt de notorietate. Treimea medie a aripilor osului sfenoid, ligamentul petroclival şi sinusul cavernos sunt localizările anatomice cu cele mai mari dificultăţi de abord chirurgical al meningioamelor. Datele din literatură subliniază că rata de succes este direct legată de radicalitatea exciziei. Astfel, cazurile cu „ablaţie totală" prezintă o rată de recurenţă locală de 17% la 5 ani şi de 32% la 15 ani, în timp ce pacienţii cu „ablaţie subtotală" riscă o recidivă locală în 37% din cazuri la 5 ani şi de 91% la 15 ani[42]. Evidenţa necesităţii unei excizii cât mai radicale în vederea obţinerii unui prognostic pe termen lung cât mai bun este însă adeseori temperată de riscurile majore de morbiditate postoperatorie sau chiar de mortalitate perioperatorie, grija pentru o calitate a vieţii cât mai bună după intervenţia chirurgicală ducând adeseori la persistenţa unui volum tumoral restant, în special adiacent structurilor nervoase sau vasculare critice. Datele cumulative din literatură[86] evidenţiază că peste 90% din meningioamele convexitale sunt complet îndepărtate prin intervenţia chirurgicală, în timp ce numai 34% din meningioamele bazei craniului abordate microchirurgical au putut fi rezecate în totalitate. Deşi rezultatele generale sunt excelente (adeseori pentru seriile de pacienţi cu meningioame convexitale şi fără alte comorbidităţi raportându-se mortalitate procedurală 0% şi morbiditate postoperatorie 0%)[3], cele mai mari mortalităţi perioperatorii (de până la 14,3%) sunt întâlnite la pacienţii în vârstă de peste 70 de ani[16], morbiditatea postoperatorie maximă (prin afectarea nervilor cranieni) fiind întâlnită la meningioamele cu localizare petroclivală (raportată între 22% şi 54%).

Radioterapia aplicată recidivelor tumorale scade semnificativ statistic rata recurenţelor locale ale meningioamelor rezecate subtotal (fig. 7). Barbaro şi colab.[5] au raportat o scădere a ratei de recurenţă

Scanned with OKEN Scanner

locală a meningioamelor ablate subtotal de la 40-45% la 25% după radioterapie fracţionată, în timp ce Taylor[81] raportează o scădere de până la 18% a recidivelor tumorale după radioterapie.

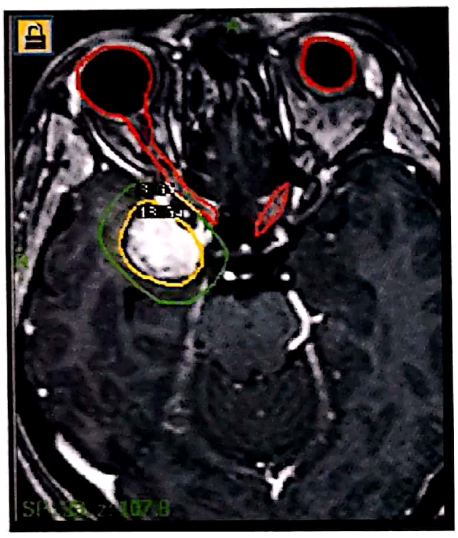

Fig. 7. Meningiom de bază de craniu.

Este logic, astfel, să considerăm că dacă radioterapia fracţionată are efect benefic asupra prognosticului evoluţiei meningioamelor operate, radiochirurgia stereotactică va îmbina efectele citoreductive ale radioterapiei cu avantajele înaltei conformaţionalităţi ale metodei ce protejează structurile cerebrale sănătoase din jurul tumorii de efectele nocive ale radiaţiei. Acest avantaj este cu atât mai pregnant în prezenţa unui meningiom cu o localizare greu abordabilă chirurgical, unde controlul rezecţiei tumorale este deseori dificil de obţinut (fig. 8). De aceea, în acest moment, radiochirurgia stereotactică este recunoscută ca fiind modalitatea optimă de utilizare a radiaţiilor ionizante în conjuncţie cu microchirurgia în tratamentul meningioamelor. De asemenea, la cazurile selectate la care microchirurgia este contraindicată din diverse motive (localizare, vârstă, comorbidităţi etc.), radiochirurgia stereotactică reprezintă modalitatea primară de tratament a meningioamelor.

Succesul unui tratament radiochirurgical este demonstrat de oprirea în evoluţie a meningiomului sau chiar de reducerea volumului acestuia (fig. 9). Conform rapoartelor publicate în literatură, rezultate satisfăcătoare în urma folosirii radiochirurgiei stereotactice Gamma-Knife au fost obţinute în medie la 93% din cazuri[30,38,78]. Nu a fost înregistrată mortalitate procedurală asociată tratamentelor Gamma-Knife, iar morbiditatea a variat în diversele rapoarte între 0% şi 13% (în medie 5,9%), constând în general în deficite neurologice tranzitorii, reversibile sub tratament cu corticosteroizi. Ratele de recurenţă înregistrate au variat între 0% şi 11%, cu o medie de 6,1% la 5 ani.

Fig. 8. Meningiom de sinus cavernos (plan operator GKS).

Fig. 9. Aspect CTK post-GKS la 1 an.

În consecinţă, putem afirma că radiochirurgia stereotactică Gamma-Knife nu numai că previne reoperarea a mai bine de 90% dintre pacienţii cu meningioame intracraniene, dar obţine la majoritatea

Scanned with OKEN Scanner

dintre ei o reducere semnificativă a volumului tumoral, cu scăderea efectului de masă al recidivei sau volumului tumoral restant şi păstrarea/ameliorarea calităţii vieţii pacientului. Aceste performanţe deosebite sunt obţinute fără mortalitate procedurală şi cu morbidităţi minime şi în general tranzitorii şi sunt cu atât mai spectaculoase cu cât metoda se adresează cu precădere meningioamelor inabordabile chirurgical! Din punct de vedere economic, este evident că reducerea dramatică a populaţiei de pacienţi care necesită reintervenţie chirurgicală pentru recidivă sau progresie a volumului tumoral restant are un impact deosebit de benefic în termeni de costuri de spitalizare, anestezicochirurgicale, recuperare şi reinserţie socioeconomică şi familială.

SCHWANOAMELE VESTIBULARE (NEURINOAMELE DE ACUSTIC)

Standardizarea tehnicilor microchirurgicale utilizate în abordul schwanoamelor vestibulare a fost un proces lung şi adeseori dureros, fiind realizat de o serie de neurochirurgi de excepţie, care sunt în acest moment în curs de retragere din activitatea chirurgicală directă şi care, prin seriile lor ce depăşesc fiecare 600 de cazuri operate personal, reprezintă etalonul faţă de care trebuie comparate rezultatele tuturor celorlalţi neurochirurgi. Majoritatea autorilor[8,41] subliniază importanţa acumulării experienţei chirurgicale (aşa-numita „learning curve") în asigurarea calităţii actului microchirurgical în schwanoamele vestibulare şi consideră că sunt necesare aproximativ 200 de operaţii asupra leziunilor din unghiul pontocerebelos ca un neurochirurg antrenat să obţină rezultate constant foarte bune, dar mai ales previzibile. Acest nivel superior de pregătire nu poate fi obţinut decât în centre de excelenţă în neurochirurgie, care concentrează cazurile de pe teritorii întinse şi care necesită minim 8-10 ani de activitate microchirurgicală susţinută pentru acumularea celor 200 de cazuri personale.

Elementele obiective prezentate anterior explică de ce rezultatele publicate în literatura de specialitate sunt atât de neuniforme când vorbim despre raportarea seriilor microchirurgicale şi atât de monotone în cazul seriilor radiochirurgicale Gamma-Knife, orice tentativă de comparare ce nu ţine cont de această stratificare a performanţelor extrem de diverse în cazul actului microchirurgical nu duce decât la rezutate lipsite de substanţă. Radiochirurgia stereotactică Gamma-Knife este prin însăşi natura sa o procedură intens tehnologizată şi extrem de bine standardizată, fiind deocamdată singura procedură chirurgicală certificată ISO 9001. Actul radiochirurgical este rezultatul efortului unei echipe multidisciplinare, formată din neurochirurg, oncolog radioterapeut, fizician medical şi personal mediu specializat, care urmăresc, etapă de etapă, întregul proces de administrare cu mare precizie a energiei ionizante doar ţesutului tumoral, cu minimizarea dozelor absorbite de structurile radiosensibile. Existenţa unor ghiduri de practică radiochirurgicală Gamma-Knife acceptate la nivel european[46] asigură de asemenea o calitate superioară actului chirurgical încă de la primele cazuri operate, astfel încât curba de acumulare a cunoştinţelor în cazul noilor centre Gamma-Knife este extrem de abruptă, rezultatele devenind comparabile cu ale centrelor cu experienţă după o perioadă foarte scurtă[89].

Evident că în prezenţa unei tumori de mari dimensiuni, cu marcat efect de masă asupra structurilor adiacente, soluţia chirurgicală de urgenţă este singura viabilă. Însă în cazul tumorilor de mici dimensiuni cu simptomatologie minimă/moderată sau descoperite incidental, nu trebuie să ne aşteptăm la rezultate postoperatorii excepţionale din partea unui neurochirurg cu experienţă operatorie limitată. De aceea, este probabil corect să afirmăm că astăzi neurinoamele de acustic de dimensiuni acceptabile pentru radiochirurgia stereotactică Gamma-Knife sunt mai bine tratate prin această metodă decât dacă ar fi operate de către un neurochirurg cu experienţă limitată[47] (fig. 10, fig. 11).

Studiul extensiv al literaturii de specialitate[25,49,84] arată că rezecţia completă a fost obţinută la 93,3% din cazuri, cu un risc mediu de afectare a nervului facial de 22,1% ca principală complicaţie postoperatorie, celelalte morbidităţi cumulate (fistule LCR, infecţii etc.), afectând mai puţin de 15,6% dintre pacienţi. Mortalitatea asociată procedurilor microchirurgicale asupra

Scanned with OKEN Scanner

unghiului pontocerebelos efectuate în centrele specializate nu depăşeşte 0,8%. În schimb, acolo unde prezervarea auzului reprezintă unul dintre obiectivele abordului microchirurgical, acest lucru nu a putut fi obţinut la mai mult de 20% din cazuri[24].

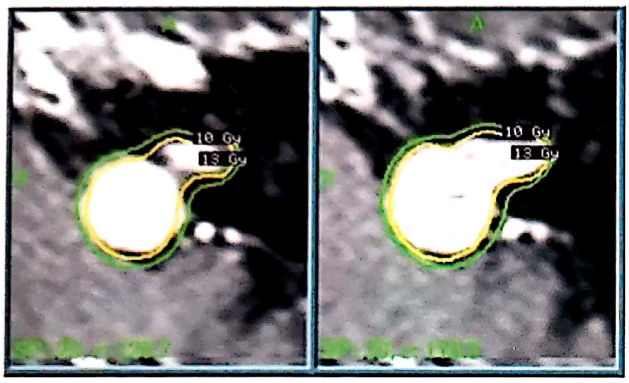

Fig. 10. Schwanom vestibular (plan operator GKS).

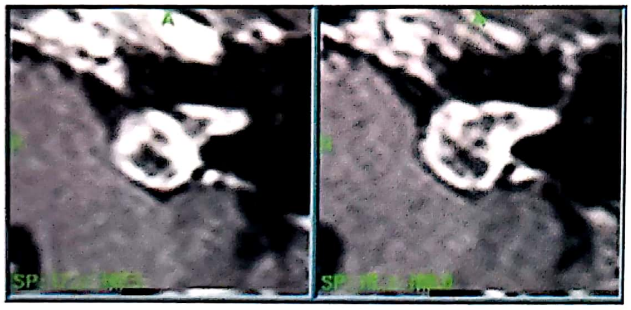

Fig. 11. Aspect IRM post-GKS la 1 an.

Perspectiva pacienţilor este subliniată de studiul sentinelă[88] raportat de „Acoustic Neuroma Association" în 1989, care evidenţia pierderea auzului în 93% din cazuri (72% din pacienţi fiind operaţi prin abord translabirintic), cu 5,7% meningite, 7,2% fistule LCR şi 6,5% hidrocefalie internă secundară ce a necesitat montarea unui drenaj ventriculoperitoneal. Dar, cel mai important aspect postoperator subliniat de acest studiu efectuat de pacienţi a fost afectarea nervului facial în peste 80% din cazuri, doar la 16% dintre aceştia evoluţia naturală sau sub tratament medicamentos ducând la rezoluţia deficitului neurologic, 32% necesitând diverse intervenţii chirurgicale reconstructive[71]. Aceste date sunt reconfirmate de studii mai recente[26,68], care reiterează faptul că, din perspectiva pacienţilor, deşi rezultatele microchirurgicale obţinute în centrele de excelenţă lasă puţin loc sau deloc altor opţiuni terapeutice, totuşi, în mâinile unui neurochirurg cu experienţă limitată, rezultatele abordului chirurgical al unghiului pontocerebelos sunt asociate cu o rată considerabilă de morbiditate indusă de actul operator.

Fig. 12. Urmărire de lungă durată (13 ani) a unui schwanom vestibular tratat Gamma-Knife.

Scopul final al tratamentului radiochirurgical este demonstrarea reducerii în dimensiuni sau opririi în evoluţie a tumorii pentru un interval de timp de cel puţin 5 ani (fig. 12). Sunt accesibile în acest moment studii detaliate care au la bază urmărirea de lungă durată a pacienţilor cu neurinoame de acustic tratate Gamma-Knife în ultimii 25 de ani. În medie, scopul final enunţat mai sus a fost atins la peste 93% dintre pacienţii trataţi prin radiochirurgie stereotactică Gamma-Knife[90]. Morbiditatea indusă de procedură a constat în principal în afectarea nervilor cranieni adiacenţi tumorii în 3,8% din cazuri şi a fost relaţionată cu volumul tumorii, doza aplicată la periferia tumorii, tehnica de planificare a iradierii, inclusiv metoda imagistică folosită şi lungimea efectiv iradiată a nervului afectat. Datele actuale subliniază că auzul poate fi păstrat la nivele comparabile situaţiei preoperatorii la cel puţin 51% dintre pacienţi. Chiar şi la cei cu auz prezent doar la urechea bolnavă, la care deteriorarea auzului apare totuşi, aceasta este progresivă, acordând astfel pacientului timpul obiectiv necesar învăţării unei metode alternative de comunicare şi de a se adapta la deficitul neurologic dobândit. Funcţia nervului facial este păstrată la nivel de grad 1-2 House-Brackman la mai mult de 90% dintre pacienţi. Nu există risc de complicaţii precum fistule de LCR, meningite sau alte infecţii. Necesitatea montării

Scanned with OKEN Scanner

unui drenaj ventriculoperitoneal în urma procedurii radiochirurgicale apare la aproximativ 2% din pacienţi.

Deşi afirmam anterior că în cazul radiochirurgiei stereotactice curba de acumulare a cunoştinţelor este foarte abruptă, acest lucru nu a fost întotdeauna astfel. Analiza primelor studii[64] a determinat o dramatică ameliorare a rezultatelor prin îmbunătăţirea metodelor imagistice şi reducerea semnificativă a dozelor administrate periferiei tumorii. Datele raportate în ultimii ani[20,21,32] demonstrează că prin reducerea dozelor rata de control tumoral a rămas constantă, în schimb morbiditatea indusă de radiaţie asupra nervilor cranieni adiacenţi a scăzut de la 8,3% la 3,9%, iar afectarea auzului de la 66,9% până la 22,9%[12]. Aceste date bazate pe urmărirea de lungă durată a pacienţilor cu neurinoame de acustic trataţi Gamma-Knife demonstrează superioritatea metodei în comparaţie cu media rezultatelor seriilor microchirurgicale[31].

TUMORILE PITUITARE

Marea majoritate a adenoamelor hipofizare operate (peste 94%) sunt în acest moment abordate transsfenoidal, foarte puţine cazuri fiind operate prin craniotomie. Există diferenţe substanţiale între diversele studii care raportează rezultatele obţinute în urma tratamentului chirurgical al adenoamelor hipofizare, şi acest lucru îndeosebi datorită raportării nediferenţiate a microadenoamelor de macroadenoame. Astfel, spectrul rezultatelor pozitive se întinde de la 21% până la 92%, cu cele mai modeste rezultate în cazul sindromului Nelson. Rata medie de succes a chirurgiei glandei hipofize este considerată a fi în jur de 67% cu mortalitate extrem de mică (sub 0,5%) şi cu morbiditate scăzută (2,9%). Recurenţele se întâlnesc în medie la 11,6% din cazurile operate.

Problema adenoamelor pituitare este însă rareori rezolvată numai de intervenţia chirurgicală, volumele tumorale reziduale, în special cele de la nivelul sinusului cavernos, impunând folosirea şi a altor procedee terapeutice, recidiva tumorală fiind întâlnită chiar şi la unii pacienţi aparent cu ablaţie totală. Trebuie însă subliniat faptul că, deşi pe termen lung este posibilă recidiva, intervenţia chirurgicală, îndeosebi cea prin abord transsfenoidal, este aproape întotdeuna necesară, prin reducerea semnificativă a volumului tumorii şi îndepărtarea efectului de masă asupra căilor optice (nervi optici, chiasmă, radiaţii optice) şi a parenchimului hipofizar sănătos.

Radioterapia convenţională a fost folosită de-a lungul anilor ca metodă terapeutică adjuvantă a chirurgiei, ducând la o scădere a ratei recurenţelor de la 11,6% la 7,1%[26,92]. Aceste rezultate au fost însă obţinute cu preţul unei incidenţe majore a hipopituitarismului (48,5%) şi a efectelor adverse tardive ale iradierii căilor optice şi a lobilor temporali (deficite neurologice, comiţialitate, tulburări cognitive etc.).

Radiochirurgia stereotactică Gamma-Knife asigură un tratament ionizant potenţial mai sigur şi mai eficient decât radioterapia convenţională, prin administrarea extrem de precisă şi conformaţională a dozei terapeutice aplicate microadenoamelor (fig. 13, fig. 14) sau volumelor tumorale restante postoperator, îndeosebi a celor situate în sinusul cavernos. Această tehnică asigură protecţia structurilor radiosensibile adiacente adenomului prin scăderea extrem de abruptă a dozei administrate cu cel puţin 4 Gy/mm, astfel încât tumora să primească o doză terapeutic utilă (16-17 Gy) în condiţiile în care aparatul optic aflat în imediata vecinătate nu absoarbe o doză mai mare de 8 Gy. Rezultatele radiochirurgiei Gamma-Knife, aşa cum sunt ele raportate în literatura de specialitate, sunt de asemenea extrem de diverse, şi aceasta din acelaşi motiv, al heterogenităţii loturilor studiate (microadenoame împreună cu macroadenoame): rate de succes cuprinse între 48% şi 100%[22,45,79,83]. Evident, succesul total de 100% a fost raportat în serii foarte recente de tratament Gamma-Knife al microadenoamelor localizate prin rezonanţă magnetică[2,15,59,60,82], în timp ce rezultatele cele mai modeste sunt întâlnite la seriile vechi, la care planul de tratament se realiza pe baza ventriculografiei cu aer. Ratele de succes actuale au valori medii de ordinul a 80% şi sunt definite după cum urmează: reducerea volumului tumoral şi/sau a nivelelor hormonale sau tumoră cu volum tumoral nemodificat asociată cu normalizarea secreţiei hormonale. Recurenţa tumorală la 5 ani este extrem de scăzută, în medie de 0,2%, iar urmărirea de lungă durată ar trebui să producă rezultate similare pentru validarea acestor rezultate.

Scanned with OKEN Scanner

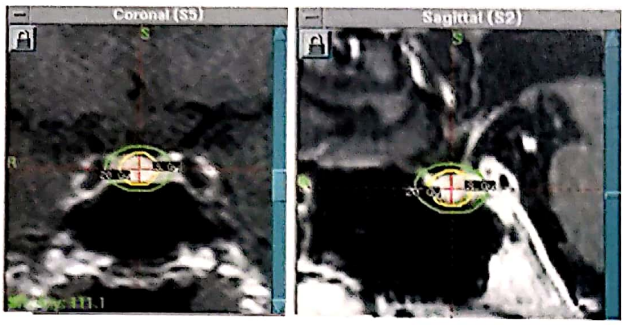

Fig. 13. Microadenom hipofizar (plan operator GKS).

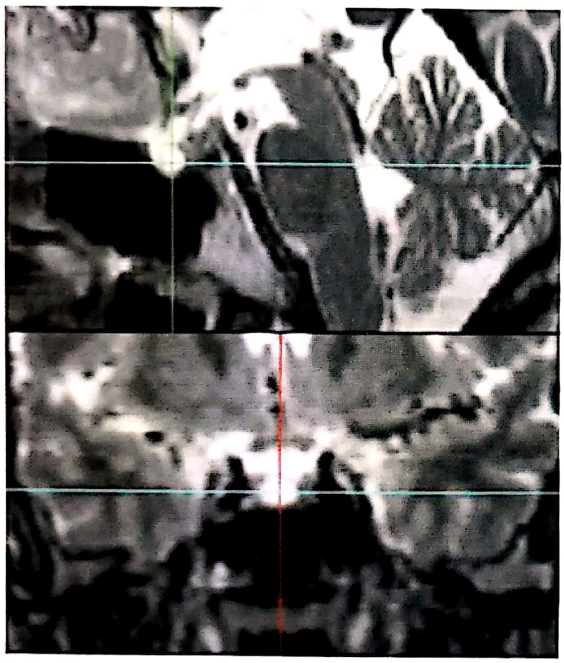

Fig. 14. Aspect IRM post-GKS la 1 an.

Cuvântul de ordine în abordarea tumorilor hipofizare este *tratamentul multimodal.* Microchirurgia transsfenoidală este o metodă extrem de eficace în decomprimarea căilor optice, reducerea volumului tumoral, obţinerea unui diagnostic anatomopatologic şi ameliorarea rapidă a disfuncţiilor hormonale pentru un procent semnificativ dintre pacienţi. Radiochirurgia stereotactică Gamma-Knife devine procedura chirurgicală de elecţie pentru pacienţii cu microadenoame sau volume tumorale restante (în special cele situate în sinusul cavernos) aflate la 3-5 mm distanţă de căile optice, beneficiile metodei fiind la aceste cazuri mult peste eventualele indicaţii ale radioterapiei fracţionate, care totuşi îşi justifică prezenţa în panoplia metodelor terapeutice folosite asupra adenoamelor pituitare, şi anume în cazul recidivelor tumorale de mari dimensiuni şi infiltrative în sinusul cavernos, aflate în contact sau exercitând efect de masă asupra căilor optice.

METASTAZELE CEREBRALE

Eforturile susţinute de dezvoltare a terapiilor alternative în tratamentul metastazelor cerebrale sunt îndreptate în primul rând înspre îmbunătăţirea calităţii vieţii, fiind cunoscut faptul că, în ultimii ani, odată cu progresul tehnicilor microchirurgicale şi al radioterapiei, decesul pacienţilor survine cel mai adesea datorită afectărilor sistemice sau a metastazării tumorii primare insuficient controlate în alte organe, şi nu datorită sindromului cerebrometastatic. Această tendinţă este susţinută şi de majoritatea seriilor raportate în literatură, unde, în ciuda eforturilor de tratament multimodal (microchirurgie + radioterapie + chimioterapie), supravieţuirea medie a pacienţilor rareori se apropie de pragul de 12 luni. Media supravieţuirii pacienţilor microchirurgicali care au beneficiat de radioterapie fracţionată postoperator a fost de 8, 9 luni[55,69,91]. Mortalitatea la 30 de zile postoperator raportată a fost în medie de 8,42%, fapt ce subliniază dificultatea extremă a acestor cazuri, adeseori grevate de comorbidităţi multiple şi semnificative, ceea ce duce la concluzia că, deşi reuşită din punct de vedere tehnic, intervenţia chirurgicală rămâne din păcate în continuare doar o metodă paliativă de tratament al metastazelor cerebrale[76].

În S.U.A., unde anual sunt diagnosticaţi mai mult de 170 000 de noi pacienţi cu metastaze cerebrale, radioterapia fracţionată reprezintă una dintre cele mai folosite metode de tratament al acestor leziuni, în ciuda rezultatelor net superioare ale microchirurgiei sau radiochirurgiei, şi aceasta doar din motive economice.

Utilizarea radiochirurgiei stereotactice Gamma-Knife în tratamentul metastazelor cerebrale conduce la o rată de control local al leziunilor de până la 100% (în medie 91,8%)[63,65,72] (fig. 15, fig. 16). Ca şi în cazul

Scanned with OKEN Scanner

celorlalte patologii, nu este descrisă mortalitate procedurală. Media supravieţuirii pacienţilor trataţi prin radiochirugie Gamma-Knife este comparabilă cu cea a pacienţilor operaţi care au efectuat şi radioterapie fracţionată. În plus, varietatea localizărilor metastazelor tratate prin radiochirurgie este semnificativ mai mare decât a celor operate, multe tumori inaccesibile microchirurgiei având indicaţie de tratament Gamma-Knife. Metoda este extrem de atractivă tocmai prin faptul că o procedură unică prin care se administrează cu mare precizie doze înalte de energie radiantă unor volume tumorale bine definite poate fi asociată cu radioterapia fracţionată în doze mult reduse pentru contracararea fenomenului de microdiseminare întâlnit la tumorile incomplet controlate sau la cele cu potenţial metastazant ridicat. Morbiditatea indusă de procedură este de asemenea rar întâlnită (doar în 4,1% din cazuri, faţă de peste 14% în seriile chirurgicale) şi, în general, reversibilă sub tratament cu corticosteroizi[53]. Acest fapt, asociat cu lipsa mortalităţii procedurale comparată cu mortalitatea perioperatorie de 8,9% din seriile chirurgicale, situează radiochirurgia Gamma-Knife pe o poziţie net favorizată, furnizând pacientului aceleaşi avantaje pe care le asigură combinaţia chirurgie + radioterapie, fără însă a-l expune la riscurile inerente oricărei craniotomii.

Într-o patologie în care terapiile paliative şi asigurarea unei cât mai bune calităţi a supravieţuirii sunt obiective realiste şi unde durata medie de supravieţuire este în general dependentă de factori extra-

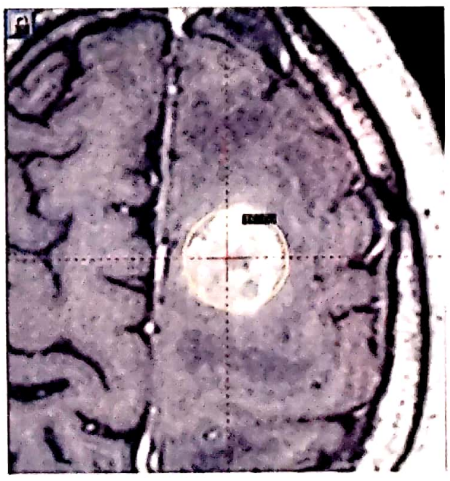

Fig. 15. Metastază cerebrală de melanom malign (plan operator GKS).

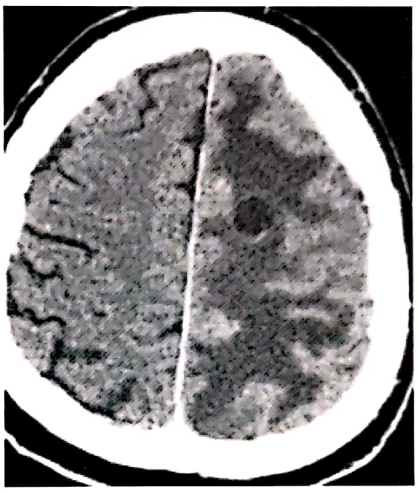

Fig. 16. Aspect CTK post-GKS la 5 luni.

cerebrali, radiochirurgia Gamma-Knife poate fi considerată ca tratament de elecţie pentru toate metastazele cerebrale la care deficitele neurologice acute datorate efectului de masă al tumorilor de mari dimensiuni nu forţează indicaţia chirurgicală de urgenţă.

NEVRALGIA TRIGEMINALĂ

Există mai multe posibilităţi terapeutice de a ameliora condiţia pacienţilor afectaţi de această formă extremă de durere, care în formele sale cele mai severe poate deveni efectiv invalidantă. Tratamentul medicamentos constituie prima linie de atac al acestei condiţii şi este asigurat de substanţe din gama fenilhidantoin, carbamazepin sau baclofen, care adeseori controlează eficient crizele nevralgice. Dozajul acestor substanţe trebuie atent monitorizat, deoarece efectul terapeutic este în general obţinut la un titru periculos de apropiat de cel toxic. Frecvent însă, în afară de efectele adverse sau intoleranţa la aceste substanţe, apare fenomenul de obişnuinţă, situaţie în care se impune găsirea unor alte metode de tratament.

Abordurile clasice sunt chirurgicale şi pot fi împărţite în tehnici anterioare percutanate (chimice cu glicerol, mecanice cu balonaş sau termocoagulare prin radiofrecvenţă) şi posterioare (decompresie mi-

Scanned with OKEN Scanner

crovasculară sau rizotomie). Decompresiunea microvasculară inventată de Gardner[23], bazându-se pe o ipoteză propusă iniţial de Dandy[14], şi-a căpătat notorietatea datorită lui Janetta[27], care a publicat prima mare serie cu rezultate ale acestei metode. Acest abord, în mâinile unui neurochirurg priceput, poate genera rezultate excelente în cel puţin 77% dintre pacienţii la care pentru perioade de peste 10 ani s-a raportat absenţa postoperatorie a crizelor nevralgice. Deşi metoda are o mortalitate extrem de mică (sub 0,5%), morbiditatea indusă de procedură este semnificativă: hipoestezie în teritoriul trigemenului de până la 29%, hipoacuzie de până la 34% şi alte complicaţii (infecţii, hemoragii, fistule LCR, tromboze ale sinusurilor durale etc.) întâlnite cumulativ în medie la 19% din pacienţi[54].

Scopul iniţial urmărit de Lars Leksell atunci când a inventat dispozitivul numit Gamma-Knife a fost tocmai tratamentul durerii. Primul pacient tratat prin radiochirurgie în 1951 a fost unul cu nevralgie trigeminală, sursa energiei radiante folosite fiind un tub emiţător de raze X. În ultimii ani, radiochirurgia stereotactică se realizează prin folosirea razelor gamma emise de cele 201 surse de ^{60}Co ce compun aparatele Gamma-Knife sub ghidaj imagistic prin rezonanţă magnetică. Ţinta tratamentului o constituie porţiunea intracisternală a nervului trigemen, distanţa medie faţă de originea aparentă a nervului fiind de 7,3 mm (fig. 17). După un singur tratament Gamma-Knife s-au raportat rezultate favorabile în 84% din cazuri, singura morbiditate descrisă fiind reprezentată de hipoestezie, întâlnită la 8% din pacienţi, şi evident fără mortalitate procedurală[40,43,66]. În caz de recurenţă a nevralgiei se poate repeta tratamentul Gamma-Knife, dar incidenţa hipoesteziei creşte la 21%[62].

Deoarece toate metodele de tratament folosite în lupta împotriva nevralgiei trigeminale sunt eficiente doar în două treimi sau în cel mai bun caz trei sferturi din pacienţi, iar rata recurenţelor este descurajant de ridicată, este evident că deseori este necesar a folosi mai multe terapii. De aceea, este logic a propune în primă instanţă procedura cu cele mai mici riscuri şi cu morbiditatea cea mai scăzută, aşa cum este radiochirurgia stereotactică Gamma-Knife şi, în caz de eşec, continuarea tratamentului cu modalităţi mai agresive, cum sunt microchirurgia sau abordurile percutanate[17,67].

Fig. 17. Tratament GKS al nevralgiei trigeminale (plan operator şi aspect IRM la 1 an).

CONCLUZII

Comunitatea neurochirurgicală este într-o continuă căutare de tratamente noi mai sigure, mai puţin invazive şi mai eficiente, pentru a îmbunătăţi durata de supravieţuire a pacienţilor, cu o calitate superioară a vieţii prin reducerea mortalităţii şi morbidităţii postoperatorii, reducerea perioadelor de spitalizare şi grăbirea reinserţiei familiale şi socioeconomice, cu reluarea cât mai precoce a activităţii şi a stilului de viaţă preoperator, şi toate acestea cu scăderea costurilor de spitalizare, sociale şi personale ale pacienţilor şi familiilor acestora.

Deşi intervenţia microchirurgicală asigură o decompresiune imediată prin îndepărtarea tumorii ce exercită efect de masă asupra structurilor cerebrale adiacente, este adeseori însoţită de riscuri anestezico-chirurgicale importante, uneori vitale, şi de morbidităţi induse de actul chirurgical ce pot afecta dramatic nivelul calităţii supravieţuirii, chiar în cazul unei intervenţii chirurgicale de succes. Adeseori, actul chirurgical este în esenţă paliativ, având efect parţial sau temporar, recurenţa afecţiunii fiind în anumite patologii regula.

Radiochirurgia s-a impus rapid ca o metodă de tratament sigură şi eficientă, fără mortalitate procedurală şi rate de succes perfect comparabile cu ale microchirurgiei la pacienţii cu indicaţie, fiind, singură sau în conjuncţie cu microchirurgia, o alternativă viabilă de tratament pentru numeroşi pacienţi selectaţi[13]. Articole recente s-au ocupat şi de aspectele eco-

Scanned with OKEN Scanner

nomice ale diverselor metode de tratament ale pacienţilor neurochirurgicali, demonstrând şi din acest punct de vedere superioritatea radiochirurgiei Gamma-Knife acolo unde a fost folosită[4,11,19,56,61,87].

Recunoscut ca un important instrument neurochirurgical, dispozitivul pentru radiochirurgie stereotactică Gamma-Knife şi-a definit şi dezvoltat permanent de-a lungul ultimilor ani rolul de metodă terapeutică neurochirurgicală asociată sau alternativă a microchirurgiei. În ultimii ani au fost publicate studii asupra unor loturi numeroase de pacienţi trataţi prin radiochirurgie Gamma-Knife, precum şi rezultatele trialurilor prospective RTOG[1,7,18,29,70,73], care au facilitat standardizarea procedurii, într-o asemenea măsură, încât în anumite ţări europene aceasta a obţinut standardul de calitate ISO 9001.

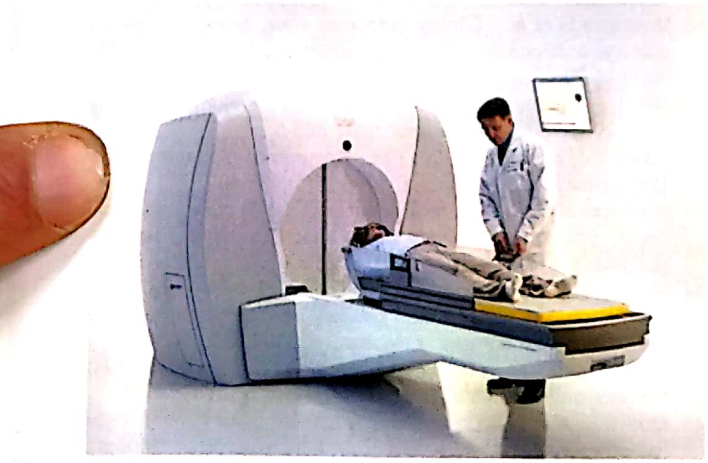

Fig. 18. Sistem Leksell® Gamma-Knife Perfexion.

Unitatea Gamma-Knife model C din Bucureşti, amplasată în incinta Centrului de Excelenţă în Neurochirurgie din cadrul Spitalului Clinic „Bagdasar-Arseni", a devenit funcţională la sfârşitul anului 2004, tratând în ultimii patru ani de activitate peste 1 250 de pacienţi cu o paletă extrem de diversă a afecţiunilor neurochirurgicale cu indicaţie de radiochirurgie stereotactică (tumori cerebrale benigne şi maligne, malformaţii vasculare cerebrale, metastaze cerebrale, tumori oculare sau de etaj anterior al feţei, nevralgii trigeminale etc.) cu rezultate cel puţin la fel de bune comparativ cu media studiilor internaţionale raportate în literatură[80].

Apariţia la sfârşitul mileniului trecut a Sistemului de Poziţionare Automată a pacientului[10], în esenţă un robot cu şase grade de libertate controlat de un program extrem de performant şi versatil precum Gamma-Plan, a prefigurat următoarea evoluţie revoluţionară a radiochirurgiei Gamma-Knife[34], capabilă să administreze doza terapeutică într-un mod extrem de uniform şi cu o conformaţionalitate de o precizie submilimetrică prin folosirea unor combinaţii multiple de colimatoare cu diametre diferite şi distribuţie spaţială variabilă: Gamma-Knife Perfexion[37,39,57,74], care a intrat în activitate clinică începând cu anul 2007 (fig. 18).

BIBLIOGRAFIE

1. Andrews DW et al – Whole brain radiation therapy with or without stereotactic radiosurgery boost for patients with one to three brain metastases: phase III results of the RTOG 9508 randomised trial. Lancet. 2004;363(9422):1665-72
2. Attanasio R et al – Gamma-knife radiosurgery in acromegaly: a 4-year follow-up study. J Clin Endocrinol Metab. 2003;88(7): 3105-12
3. Ayerbe J et al – Risk factors predicting recurrence in patients operated on for intracranial meningioma. A multivariate analysis. Acta Neurochir (Wien). 1999;141(9):921-32
4. Banerjee R. et al – Comparison of the surgical and follow-up costs associated with microsurgical resection and stereotactic radiosurgery for vestibular schwannoma. J Neurosurg. 2008;108(6):1220-4
5. Barbaro NM et al – Radiation therapy in the treatment of partially resected meningiomas. Neurosurgery. 1987;20(4):525-8
6. Brown RD Jr, Wiebers DO, Forbes GS – Unruptured intracranial aneurysms and arteriovenous malformations: frequency of intracranial hemorrhage and relationship of lesions. J Neurosurg. 1990;73(6):859-63
7. Buatti JM et al – RTOG 90-05: the real conclusion. Int J Radiat Oncol Biol Phys. 2000;47(2):269-71
8. Buchman CA et al – The learning curve for acoustic tumor surgery. Laryngoscope. 1996;106(11):1406-11
9. Chang JH et al – Factors related to complete occlusion of arteriovenous malformations after gamma knife radiosurgery. J Neurosurg. 2000;93(Suppl.3):96-101
10. Chiou TS – Patients treated by Model-C gamma knife with APS are less exposed to non-therapeutic irradiation. Min Invasive Neurosurg. 2008;51(1):47-50
11. Cho DY et al – Socioeconomic costs of open surgery and gamma knife radiosurgery for benign cranial base tumors. Neurosurgery. 2006;58(5):866-73;discussion 866-73
12. Chopra R et al – Long-term follow-up of acoustic schwannoma radiosurgery with marginal tumor doses of 12 to 13 Gy. Int J Radiat Oncol Biol Phys. 2007;68(3):845-51
13. Colombo F – Developing areas and their cost-benefit correlations: radiosurgery. Childs Nerv Syst. 1995;11(1):29-32

Scanned with OKEN Scanner

53. Pan HC, et al – Neuroimaging and quality-of-life outcomes in patients with brain metastasis and peritumoral edema who undergo Gamma Knife surgery. J Neurosurg. 2008;109(Suppl.): 90-8
54. Panagopoulos K et al – Neurovascular decompression for cranial rhizopathies. Br J Neurosurg. 1987;1(2):235-41
55. Penar PL, Wilson JT – Cost and survival analysis of metastatic cerebral tumors treated by resection and radiation. Neurosurgery. 1994;34(5):888-93;discussion 893-4
56. Perks JR et al – Stereotactic radiosurgery XVI: Isodosimetric comparison of photon stereotactic radiosurgery techniques (gamma knife vs. micromultileaf collimator linear accelerator) for acoustic neuroma and potential clinical importance. Int J Radiat Oncol Biol Phys. 2003;57(5):1450-9
57. Petti PL, Larson DA, Kunwar S – Use of hybrid shots in planning Perfexion Gamma Knife treatments for lesions close to critical structures. J Neurosurg. 2008;109(Suppl.):34-40
58. Pikus HJ, Beach ML, Harbaugh RE – Microsurgical treatment of arteriovenous malformations: analysis and comparison with stereotactic radiosurgery. J Neurosurg. 1998;88(4):641-6
59. Pollock BE – Radiosurgery for pituitary adenomas. Prog Neurol Surg. 2007;20:164-71
60. Pollock BE et al – Gamma knife radiosurgery for patients with nonfunctioning pituitary adenomas: results from a 15-year experience. Int J Radiat Oncol Biol Phys. 2008;70(5):1325-9
61 Pollock BE, Ecker RD – A prospective cost-effectiveness study of trigeminal neuralgia surgery. Clin J Pain. 2005;21(4):317-22
62. Pollock BE et al – Results of repeated gamma knife radiosurgery for medically unresponsive trigeminal neuralgia. J Neurosurg. 2000;93(Suppl.3):162-4
63. Powell JW et al – Gamma Knife surgery in the management of radioresistant brain metastases in high-risk patients with melanoma, renal cell carcinoma, and sarcoma. J Neurosurg. 2008;109(Suppl.):122-8
64. Prasad D, Steiner M, Steiner L – Gamma surgery for vestibular schwannoma. J Neurosurg. 2000;92(5):745-59
65. Redmond AJ et al – Gamma Knife surgery for the treatment of melanoma metastases: the effect of intratumoral hemorrhage on survival. J Neurosurg. 2008;109(Suppl.):99-105
66. Regis J et al – Effect of the Gamma Knife on trigeminal neuralgia. Stereotact Funct Neurosurg. 1995;64(Suppl.)1:182-92
67. Regis J et al – Prospective controlled trial of gamma knife surgery for essential trigeminal neuralgia. J Neurosurg. 2006; 104(6):913-24
68. Rigby PL et al – Acoustic neuroma surgery: outcome analysis of patient-perceived disability. Am J Otol. 1997;18(4):427-35
69. Saitoh Yet al – Prognostic factors in surgical treatment of solitary brain metastasis after resection of non-small-cell lung cancer. Lung Cancer. 1999;24(2):99-106
70. Sanghavi SN et al – Radiosurgery for patients with brain metastases: a multi-institutional analysis, stratified by the RTOG recursive partitioning analysis method. Int J Radiat Oncol Biol Phys. 2001;51(2):426-34
71 Schaitkin BM et al – Facial reanimation after acoustic neuroma excision: the patient's perspective. Laryngoscope. 1991;101(8): 889-94
72. Serizawa T et al – Gamma Knife surgery for metastatic brain tumors. J Neurosurg. 2008:109(Suppl.):118-21
73. Shaw E et al – Single dose radiosurgical treatment of recurrent previously irradiated primary brain tumors and brain metastases: final report of RTOG protocol 90-05. Int J Radiat Oncol Biol Phys. 2000;47(2):291-8
74. Sheehan J – Gamma Knife surgery: past to Perfexion. J Neurosurg. 2008;109(Suppl.):1
75. Sisti MB, Kader A, Stein BM – Microsurgery for 67 intracranial arteriovenous malformations less than 3 cm in diameter. J Neurosurg. 1993;79(5):653-60
76. Sperduto CM et al – A validation study of a new prognostic index for patients with brain metastases: the Graded Prognostic Assessment. J Neurosurg. 2008;109(Suppl.):87-9
77. Spetzler RF, Martin NA – A proposed grading system for arteriovenous malformations. J Neurosurg. 1986;65(4):476-83
78. Stafford SL et al – Meningioma radiosurgery: tumor control, outcomes, and complications among 190 consecutive patients. Neurosurgery. 2001;49(5):1029-37;discussion 1037-8
79. Steiner L et al – Gamma Knife® Surgery in vascular malformations and tumors. In: Sweet WS, W (eds): Operative Neurosurgery. WB Saunders, New York, 1994
80. Stoica F, Ciurea AV – Radiochirurgia stereotactică Gamma-Knife. In: Popescu I (ed): Tratat de Patologie Chirurgicală, Vol. II, Edit. Academiei Române, 2007, p. 475-487
81. Taylor BW, Jr et al – The meningioma controversy: postoperative radiation therapy. Int J Radiat Oncol Biol Phys. 1988;15(2): 299-304
82. Thoren M et al – The role of gamma knife radiosurgery in the management of pituitary adenomas. J Neurooncol. 2001;54(2):197-203
83. Thoren M et al – Stereotactic irradiation for pituitary disease. Horm Res. 1988;30(2-3):101-3
84. Tonn JC et al – Acoustic neuroma surgery as an interdisciplinary approach: a neurosurgical series of 508 patients. J Neurol Neurosurg Psychiatry. 2000;69(2):161-6
85. Turski PA, et al – Basic concepts of functional magnetic resonance imaging and arteriovenous malformations. Magn Reson Imaging Clin N Am. 1998;6(4):801-10
86. Varady P et al – Neurosurgery using the Gamma Knife. Orv Hetil. 1999;140(7):331-45
87. Wellis G et al – Direct costs of microsurgical management of radiosurgically amenable intracranial pathology in Germany: an analysis of meningiomas, acoustic neuromas, metastases and arteriovenous malformations of less than 3 cm in diameter. Acta Neurochir (Wien). 2003;145(4):249-55
88. Wiegand DA, Fickel V – Acoustic neuroma – the patient's perspective: subjective assessment of symptoms, diagnosis, therapy, and outcome in 541 patients. Laryngoscope. 1989;99(2): 179-87
89. Wowra B et al – Outpatient gamma knife surgery for vestibular schwannoma: definition of the therapeutic profile based on a 10-year experience. J Neurosurg. 2005;102(Suppl.):114-8
90. Wowra B et al – Special indications in gamma knife surgery. Acta Neurochir. 2004;91(Suppl.):89-102
91. Wronski M, Arbit E – Surgical treatment of brain metastases from melanoma: a retrospective study of 91 patients. J Neurosurg. 2000;93(1):9-18
92. Zierhut D et al – External radiotherapy of pituitary adenomas. Int J Radiat Oncol Biol Phys. 1995;33(2):307-14

Scanned with OKEN Scanner

Scanned with OKEN Scanner

Motto: *„Orice generalizare este falsă, inclusiv aceasta".*

MARK TWAIN, scriitor (1835-1910)

MANAGEMENTUL ÎN SECȚIILE DE NEUROCHIRURGIE

*Psiholog **Eugen AVRAM**, **Prof. dr. **Alexandru Vlad CIUREA**, ***Dr. **Dan VOINESCU**

* Spitalul Clinic de Urgenţă „Bagdasar-Arseni" Bucureşti,
Şos. Berceni nr. 10-12, Sector 4, Cod 041902
e-mail: eugenavram@yahoo.com

** Clinica I Neurochirurgie, Spitalul Clinic de Urgenţă „Bagdasar-Arseni" Bucureşti,
Şos. Berceni nr. 10-12, Sector 4, Cod 041902
e-mail: rsn@bagdasar-arseni.ro

*** Secţia de Neurochirurgie, Spitalul Clinic de Urgenţă „Elias" Bucureşti,
Bd. Mărăşti nr. 17, Sector 1
e-mail: dan_cristian_voinescu@hotmail.com

Scanned with OKEN Scanner

MANAGEMENTUL ÎN SECȚIILE DE NEUROCHIRURGIE

Psiholog **Eugen AVRAM**[1], Prof. dr. **Alexandru Vlad CIUREA**, Dr. **Dan VOINESCU**

INTRODUCERE

Astăzi se cere tot mai mult managerilor din sănătate şi medicilor pregătire de specialitate în materie de management. Iniţiativele privind ofertele de formare în domeniu au apărut şi s-au materializat prin creşterea calităţii prestaţiei manageriale a celor care ocupă poziţii în ierarhia unităţilor sanitare. Provocarea cea mai mare la ora actuală este cum să găsim soluţii interne pentru a creşte gradul de eficienţă a activităţii în secţiile noastre. Organizarea, conducerea, controlul activităţilor, motivarea personalului angajat şi crearea unor relaţii de încredere în cadrul echipei sunt aspectele de bază pentru a creşte eficienţa operaţiunilor, a reduce pierderile, a spori randamentul/performanţele, a creşte calitatea tuturor prestaţiilor şi, în final, pentru a reuşi atingerea deziderатului construirii unei organizaţii sănătoase posesoare a unui management de excelenţă. Într-o astfel de organizaţie oamenii sunt mulţumiţi, se identifică cu nevoile şi obiectivele ei, devin loiali, se preocupă foarte atent de calitatea acţiunilor şi ating standardele, asigurând satisfacţia beneficiarilor.

Întregul personal angajat în departamentele neurochirurgicale are de-a face cu acţiuni de importanţă şi urgenţă deosebită, antrenând implicare maximă, în condiţii de muncă cu nivel crescut de solicitare. Medicii au o dublă responsabilitate, atât medicală, în relaţia cu beneficiarii serviciilor, cât şi managerială, în relaţia cu personalul, cu organizaţia ca întreg. Modelele acţionale ale medicilor nu vor putea fi niciodată separate de procesele de management. În relaţia cu subordonaţii intervin aspecte precum: planificarea sarcinilor, evaluarea performanţelor, luarea unor decizii cu privire la alocarea responsabilităţii/recompensei/sancţiunii, receptivitatea la propunerile de schimbare/îmbunătăţire a unor acţiuni/relaţii, controlul activităţii, dezvoltarea profesională, dezvoltarea echipei, îmbunătăţirea relaţiilor dintre practicieni şi beneficiari. În relaţia cu organizaţia, medicul promovează anumite norme, reguli, participă la statuarea unei culturi organizaţionale (valori, tradiţii), ia decizii cu privire la resursele materiale, financiare care se consumă (tratamente, investigaţii etc.), stabileşte relaţii cu alte secţii sau departamene, cu alte unităţi în anumite moduri. Medicii pot recurge la achiziţia unor abilităţi nu numai

[1] **Eugen Avram** este lector universitar doctor; titular la Catedra de Psihologie/P.S.E. a Universităţii din Bucureşti. *Autor:* Psihologia personalităţii. Arhitectură şi dimensiuni; Încrederea organizaţională (coautor: Pamela Shockley-Zalabak, 2008) (ambele la Edit. Universitară, Bucureşti). *Coautor:* Dezvoltarea managementului în organizaţiile sănătăţii - Excelenţa în serviciile de neurochirurgie (Edit. Universitară, Bucureşti, 2007) şi Management modern în organizaţiile sănătăţii. Perspective în serviciile de neurochirurgie (Edit. Medicală, Bucureşti, 2009) (autorii ambelor volume: AV Ciurea, V Ciubotaru, E Avram).

în planul specialităţii medicale, ci şi în domeniul managerial. Vom trata într-o manieră sintetică câteva arii ale managementului organizaţional, înţelegând importanţa receptivităţii faţă de aplicaţiile în secţiile de neurochirurgie.

MANAGEMENTUL ORGANIZAȚIONAL

Standarde internaționale

Implementarea unui sistem de standarde ale calităţii serviciilor, calităţii managementului reprezintă o cerinţă actuală. Cele mai importante sisteme de management pentru care se vor solicita certificări instituţiilor sănătăţii sunt: managementul calităţii (ISO 9001), management de mediu (ISO 14001), securitate ocupaţională (OHSAS 18001), securitatea informaţiei (ISO 27001), responsabilitate socială (SA 8000), siguranţa alimentului (ISO 22000), sisteme integrate. Managerii unităţilor şi şefii de secţie trebuie să se pregătească pentru semnarea angajamentelor privind implementarea acestor sisteme.

Potivit Standardului Internaţional ISO, calitatea reprezintă „măsura în care un ansamblu de caracteristici intrinseci îndeplinesc cerinţele"[10]. În 1987 OMS a definit calitatea în instituţiile de sănătate drept „un demers care trebuie să permită să se garanteze fiecărui pacient armonizarea actelor diagnostice şi terapeutice care va asigura cel mai bun rezultat în condiţii de sănătate, în conformitate cu stadiul actual al ştiinţei medicale, la cel mai bun cost pentru acelaşi rezultat, cu cel mai mic risc iatrogen şi pentru marea satisfacţe a clientului, în condiţii de proceduri, de rezultate şi de contacte umane excelente în interiorul sistemului de îngrijiri medicale"[7]. Din această perspectivă, calitatea totală reprezintă: *a)* satisfacerea nevoilor clienţilor în privinţa calităţii serviciului sau produsului, *b)* livrarea «cantităţii» serviciilor/produselor cerute, *c)* la timp, *d)* la locul dorit, *e)* cu cost cât mai mic, *f)* în condiţiile unor relaţii agreabile şi eficiente şi ale *g)* unui sistem administrativ fără erori, începând de la elaborarea comenzii şi până la plata facturii[3].

Aceste aspecte, dar şi altele, au fost luate în calcul atunci când s-a decis elaborarea unui proiect care presupunea înfiinţarea a câte unui departament de asigurare a calităţii în toate tipurile de unităţi sanitare. Aceste departamente au sarcina de proiectare, implementare şi menţinere a sistemului de management al calităţii serviciilor conform standardelor internaţionale (ISO). Pentru ca aceste departamente să funcţioneze cu rezultate optime, s-a susţinut că este necesară *formarea de personal specializat în managementul calităţii,* existenţa auditorilor interni, conştientizarea rolurilor pe care le au în acest proces atât instituţiile coordonatoare, cât şi fiecare salariat al unităţii. Următoarea etapă este reprezentată de *elaborarea şi implementarea* de către fiecare unitate sanitară (publică sau privată) şi de către fiecare autoritate publică în domeniu a documentaţiei sistemului de management al calităţii cerută de standardele ISO şi apoi *certificarea* acestor sisteme de către organisme de certificare recunoscute şi acreditate, pentru ca, ulterior, unităţile sanitare care asigură servicii să poată fi acreditate de către Comisia Naţională de Acreditate a Spitalelor, conform Legii Spitalelor[10].

Implementarea unui sistem de management al calităţii serviciilor în instituţiile de sănătate va aduce sistemului de asigurări de sănătate o serie de *avantaje:* cultivarea culturii calităţii, îmbunătăţirea relaţiei cu furnizorii externi şi interni, spirit de echipă, claritate în definirea responsabilităţilor, creşterea motivării personalului, ridicarea nivelului calitativ al serviciilor, creşterea satisfacţei pacientului[10].

Eficiență

Într-o definiţie larg acceptată, *eficienţa* presupune realizarea obiectivelor stabilite cu utilizarea acceptabilă a resurselor, iar *eficacitatea* constă în eficienţă plus adaptabilitate, organizaţiile eficace având capacitatea de a-şi schimba obiectivele dacă circumstanţele o cer[20]. Eficienţa include abilitatea de a identifica lucrurile bune de făcut în viitor: produsele şi serviciile potrivite de oferit; tehnologia cea mai potrivită pentru exploatat; de introdus cele mai bune proceduri;

Scanned with OKEN Scanner

de recrutat şi reţinut oameni cu însuşiri necesare posturilor. Eficienţa cuprinde abilitatea de adaptare la circumstanţele schimbătoare şi reprezintă o preocupare permanentă a managerilor de succes, de modul în care este asigurată aceasta depinzând supravieţuirea şi evoluţia sistemului social-economic, organizaţional. *Creşterea gradului de eficienţă organizaţională* înseamnă o mai bună utilizare a tuturor resurselor (materiale, umane, timp, spaţiu etc.), cu efecte asupra prosperităţii sistemului, a angajaţilor săi şi, mai ales, a beneficiarilor (prin scăderea timpilor de aşteptare, sporirea dotărilor, facilităţilor de recuperare etc.). Fundamental este nu doar stabilirea unui program de eficientizare, ci mai ales definirea căilor prin care eficienţa poate să fie menţinută şi promovată[20].

Pentru B Taylor (1983), „a eficientiza" implică *un nou tip de management,* care să încorporeze următoarele elemente:

1. Controlul fondurilor: existenţa unui control strâns al fondurilor şi, de asemenea, managerii de top trebuie să aibă posibilitatea de a realoca aceste fonduri.

2. Investiţii şi retragerea din investiţii: deprinderea de a regândi prospectele fiecărui serviciu/produs şi segment de piaţă - în termeni de creştere şi profit potenţial, competitivitate a preţului, calităţii şi serviciilor.

3. Inovaţia şi asumarea riscurilor: adoptarea şi dezvoltarea unor noi tehnologii, introducerea unor noi servicii, produse şi procese de pionierat.

4. Extinderea internaţională: dacă în segmentele tradiţionale nu mai există dezvoltare, apare necesitatea extinderii la nivel internaţional, uneori chiar în zone cu risc politic.

5. Capacitatea de a lua decizii în condiţii dificile: rapiditatea în luarea deciziilor şi implementarea lor hotărâtă; disponibilitatea de a lua decizii neplăcute şi de a face faţă criticilor pentru a asigura continuitatea activităţii.

6. Comunicarea directă: practicarea de către manager mai mult a întâlnirilor faţă în faţă cu personalul, decât a întâlnirilor formale şi birocraţiei.

7. Responsabilitatea personală: evidenţierea la toate nivelurile mai mult a responsabilităţii personale, pentru a se putea respecta termenele limită care sunt inerente supravieţuirii instituţiei, evitarea alocării unei responsabilităţi la mai multe persoane.

8. Negocierea personală: restructurare, raţionalizare, diplomaţie, abilitatea de a negocia cu reprezentanţii angajaţilor, grupurile de presiune sau reprezentanţii sindicatului, ori guvernului[18].

MANAGEMENTUL PERSONALULUI

Managementul modern presupune aplicarea unor practici moderne în domeniul resurselor umane. Succesul secţiilor neurochirurgicale depinde în mare parte de prestaţiile angajaţilor. Managementul resurselor umane cuprinde selecţia personalului (cu aptitudini şi trăsături de personalitate necesare muncii în domeniul serviciilor de sănătate), practici de integrare, pregătire, evaluare şi management al carierei, managementul conduitei, motivaţiei, competenţelor, inclusiv al oportunităţilor de evoluţie.

Performanța

Performanţa reprezintă ţinta majorităţii acţiunilor de personal şi este analizată prin două abordări: *acţională* şi *finalistă* (a rezultatelor). Principalele perspective de cercetare a performanţei sunt: perspectiva diferenţelor individuale; perspectiva situaţională; perspectiva acţională a dezvoltării performanţelor[16]. Elaborarea unor măsuri în vederea menţinerii sau creşterii nivelului performanţial ţine de mai multe circumstanţe: nevoia de adaptare la schimbările extrem de rapide antrenează noi strategii de management al performanţei: învăţarea continuă, proactivismul, munca în echipă; designul locului de muncă şi designul muncii cunosc ajustări permanente în funcţie de noile achiziţii (materiale, tehnologice, umane, informaţionale etc.); pentru fiecare profesie sau post este necesar a cunoaşte predictorii performanţei, modul în care anumite abilităţi personale se îmbină pentru a rezulta efecte optime; se impune analiza psihologică a variabilelor care pot influenţa performanţa - motivaţia, personalitatea, re-

Scanned with OKEN Scanner

laţiile interpersonale, variabile psihologice care au impact asupra evaluării, atât din punct de vedere al evaluatorului, cât şi al evaluatului; succesul organizaţiei se leagă de anumite patternuri culturale (de exemplu, implicarea, participarea, adaptabilitatea, clarificarea scopurilor etc.). Dat fiind faptul că performanţa este o funcţie a patru criterii (motivaţie, cunoştinţe/abilităţi, oportunităţi, comportamentul adaptat/proactiv), se recomandă efectuarea unor studii de evaluare a potenţialului/performanţei în muncă, studii de evaluare a schimbărilor designului muncii cu scopul prezicerii performanţei viitoare, al (re)designului organizaţional. Se poate recurge la implementarea unor programe de selecţie şi dezvoltare profesională. Ele au obiectivul de a crea un sistem structurat, eficient de diagnoză a potenţialului şi progreselor în carieră, cu efecte conştientizate pe o lungă perioadă de timp[16,13].

Integrarea în profesie

Specificul procesului de integrare profesională şi organizaţională în neurochirurgie rezidă în organizarea acţiunilor de transmitere a conţinuturilor şi procedeelor necesare prestării muncii şi adaptarea la relaţiile cu alţi salariaţi. Integrarea trebuie să fie un proces sistematic, programat, astfel încât să se poată evalua rezultatele. Integrarea are *două dimensiuni: profesională* şi *organizaţională.* Prima are ca finalitate asigurarea adaptării individului cu sarcinile, regulile, ritmul de lucru. A doua vizează ajustarea conduitei la stilul de conducere adoptat de management/lideri, la reţeaua relaţiilor formale şi informale, la modurile de luare a deciziilor şi modelele acţionale, la valorile şi cultura organizaţională (obiceiuri, tradiţii, valori, practici).

În neurochirurgie, acţiunile de integrare trebuie să vizeze mai multe elemente: expunerea generală a activităţii pe care trebuie s-o îndeplinească angajatul; prezentarea fişei postului; clauzele şi condiţiile de angajare; prezentarea altor posturi/departamente, a persoanelor pe care este necesar să le cunoască şi cu care va comunica şi colabora; relaţiile între activitatea respectivă şi cele prevăzute de alte posturi; instrucţiuni privind securitatea/siguranţa în muncă; structura şi valorile organizaţiei; liderii; proceduri de disciplinare, de soluţionare a reclamaţiilor şi revendicărilor; convenţiile colective; dreptul la concedii; sistemul de plată etc. Cantitatea şi conţinutul informării diferă substanţial în funcţie de categoria profesională şi experienţa de lucru (medicii sunt deja foarte informaţi după rezidenţiat; asistenţii medicali debutanţi necesită mai multă informare) etc. Se recomandă punerea la punct a manualelor integrării în care salariaţii debutanţi să găsească răspuns la orice întrebare[2]. Însuşi examenul pentru ocuparea unui post poate include subiecte dintr-un astfel de manual.

Dezvoltarea profesională

1. Dezvoltarea profesională este o activitate esenţială a managementului personalului menită a contribui la creşterea nivelului de adaptabilitate, eficienţă şi performanţă a salariaţilor. Dezvoltarea profesională a medicilor şi a asistenţilor medicali se realizează prin participarea la formele de Educaţie Medicală Continuă (E.M.C.), dar şi prin forme de pregătire internă, la locul de muncă în cadrul unor cursuri sau aplicaţii de specialitate. În mod clasic, un program de pregătire profesională urmează mai multe etape:

2. *Evaluarea nevoilor de pregătire* (ţin de: *a.* constatarea diferenţelor în sens negativ dintre standardele stabilite pentru un post şi performanţa individuală; *b.* introducerea de noi tehnologii şi echipamente, reduceri de personal, schimbarea unor metode de lucru).

3. *Stabilirea standardelor procedurale* şi *de calitate a prestaţiilor* (în acord cu specificul postului; se impune analiza muncii).

4. Aducerea la cunoştinţă a standardelor către angajat.

5. *Studiul cauzelor performanţelor slabe* (prin analiza tuturor factorilor implicaţi: relaţii interpersonale, antipatii, atribuirea nerealistă a nereuşitelor, insuficientă integrare pe post, motivaţii personale, oboseală, stres, supraîncărcare, intervenţia grupului).

6. *Studiul diferenţelor dintre standarde şi performanţe.*

7. *Evaluarea performanţelor după efectuarea programului* de pregătire.

8. *Analiza costurilor*[4].

Scanned with OKEN Scanner

Considerăm că noile direcţii ale managementului dezvoltării profesionale în departamentele neurochirurgicale sunt: studiul nevoilor de pregătire şi definirea unor programe de dezvoltare profesională pornind de la realităţile concrete existente la locul de muncă; organizarea unor cursuri şi aplicaţii pentru abilitarea teoretică şi practică cu axare pe specificul specialităţii medicale (neurochirurgie); participarea medicilor la cursurile de dezvoltare managerială; includerea în sistemul de pregătire a cât mai multor categorii de salariaţi (fiecare să devină performant pentru misiunea pe care o are de îndeplinit)[2].

Evaluarea profesională

Sistemul de apreciere profesională reprezintă un instrument de comunicare şi optimizare a prestaţiilor în cadrul instituţiei. O serie de iniţiative, decizii, acţiuni manageriale se pot orienta după rezultatele procesului de evaluare: acordarea unor beneficii, promovări, organizarea unor acţiuni legate de personal (iniţierea unor cursuri de perfecţionare a pregătirii profesionale, verificarea eficienţei unor metode de instruire, formarea unor noi echipe de muncă, intrarea în funcţiune a unor noi secţii etc.)[12]. Realizarea şi aplicarea după norme ştiinţifice a unui sistem de evaluare a performanţelor şi conduitei la locul de muncă au consecinţe semnificative în planul creşterii performanţelor, împărtăşirii sentimentului de echitate, creşterii frecvenţei reuşitelor profesionale şi a conduitelor pozitive la locul de muncă[16]. Pentru evaluarea personalului pot fi utilizate diverse metode de apreciere a performanţelor: scale de evaluare, sisteme de comparare a persoanelor, liste prescalate, descrieri comportamentale, evaluarea prin alegere forţată, tehnica incidentelor critice, notarea binară, tehnica feedback 360 grade[12]. Aşadar, se recomandă revederea fişelor de evaluare şi a metodologiei aplicative în neurochirurgie.

Motivarea personalului

Reuşita profesională înseamnă nu numai existenţa unor aptitudini, nu numai formare de specialitate, ci şi *susţinere motivaţională.* Randamentul în activităţile de muncă se obţine în condiţiile în care dotarea şi formarea individului sunt însoţite şi susţinute de o stare internă dinamizatoare, direcţională şi energizatoare care îi permite individului să se centreze pe realizarea obiectivelor propuse. O asemenea stare internă este denumită prin termenul de *motivaţie*[21]. Conştientizarea rolului factorilor motivaţionali în activităţile de muncă a condus rapid la ameliorarea formulei simplificate a *reuşitei,* ajungându-se la alta nouă, mult mai complexă şi mai în acord cu realitatea organizaţională: Reuşita = Aptitudine × Formare × Motivaţie – Oboseala[21].

Managementul motivării are următoarele obiective: atragerea de personal şi menţinerea personalului (fluctuaţia de personal antrenează riscuri şi pierdere de timp pentru adaptarea şi creşterea participării noilor veniţi), mobilizarea salariaţilor de a lucra bine şi chiar a realiza comportamente extra-rol (conduite de întrajutorare, iniţiative de îmbunătăţire), stimularea ideilor creative şi inovative (astfel încât să crească contribuţia salariaţilor la eficienţa şi performanţa unităţii), perfecţionarea continuă a personalului (angajaţii să accepte să depună efort pentru a învăţa lucruri noi şi periodic să-şi actualizeze abilităţile), descurajarea anumitor comportamente (absenteism; comportamente contraproductive, cum ar fi furtul, uzul de substanţe, sabotajul). Cum putem creşte motivaţia salariaţilor? După Zlate (2007) *principalele categorii de stimuli* motivaţionali sunt:

1. *stimulii băneşti, financiari, economici,* care evocă o *motivaţie economică* (oamenii sunt determinaţi să muncească mai bine dacă există anumite condiţii economice: cantitatea şi tipurile de beneficii financiare contribuie la satisfacerea nevoilor personale şi sunt împărţite echitabil între salariaţi, în acord cu performanţa, în raport cu efortul depus);

2. *munca, activitatea profesională* în calitate de stimul favorizează *motivaţia profesională* a muncii (consumul de energie, alternanţa între efortul intelectual şi fizic, claritatea scopului, caracterul realizabil al obiectivelor etc.; managementul motivării intrinseci poate lua în calcul practicile integrării scopurilor individuale în scopurile organizaţionale, simplificarea muncii sau creşterea nivelului de diversitate a abilităţilor antrenate în muncă, furnizarea unor activităţi

Scanned with OKEN Scanner

complete, creşterea semnificaţiei/importanţei unor sarcini, autonomie şi feed-back pentru unele prestaţii)[5,6];

3. *interacţiunea dintre membrii grupului de muncă* generează *motivaţia psihosocială* (oamenii sunt motivaţi diferit de relaţiile ierarhice, afectiv-simpatetice, relaţiile de cooperare sau competiţie; se recomandă aplicarea strategiilor de optimizare a relaţiilor profesionale).

DEZVOLTAREA ORGANIZAȚIONALĂ

Cum rezolvăm problemele de la locul de muncă (randamentul scăzut, apariţia unor erori, conflictele, slaba calitate a unor prestaţii etc.)? Cum evoluăm? Specialiştii în managementul organizaţional au reunit modalităţile instituţionale rezolutive şi evolutive sub cupola conceptului de „dezvoltare organizaţională" (D.O.). Aceasta este un proces prin care cunoaşterea şi practica în domeniul managementului şi comportamentului organizaţional sunt folosite pentru a ajuta organizaţiile să devină mai eficiente, incluzând îmbunătăţirea calităţii vieţii, productivităţii, calităţii produselor şi serviciilor etc. Implică folosirea unor principii şi proceduri care ajută angajaţii să îşi îmbunătăţească performanţele şi să interacţioneze mai eficient cu colegii lor. Accentul cade pe îmbunătăţirea abilităţii organizaţiei de a recunoaşte şi rezolva problemele cu care se confruntă[15].

D.O. reuneşte un grup de tehnici proiectate pentru a ajuta schimbările organizaţionale. Un efort de D.O. implică întreaga organizaţie sau o componentă mare a acesteia pentru a efectua schimbări substanţiale în felul în care se operează. Asemenea schimbări pot implica o reorganizare a departamentelor, a funcţiilor, a rolurilor. Un efort de D.O. este mult mai mult decât o simplă reorganizare. Adesea presupune schimbarea felului în care oamenii îşi desfăşoară munca, cum comunică unii cu alţii şi cum îşi unesc eforturile[17].

D.O. este un efort planificat condus din vârf, pentru a creşte eficacitatea şi sănătatea organizaţiei prin intermediul intervenţiilor sistematice, folosind cunoştinţele ştiinţei comportamentului[9]. Există cinci caracteristici ale D.O.:

– D.O. este o *activitate planificată*, implică diagnoza problemelor, implementând un plan şi mobilizând resursele pentru a duce la bun sfârşit planul;

– eforturile D.O. *afectează întreaga organizaţie*, dar este posibil să nu se focalizeze pe întrega organizaţie;

– efectele D.O. trebuie să fie *dirijate şi sprijinite din vârf*; fără suport şi angajament din partea top managerului, procesul va da greş;

– programele D.O. sunt destinate să îmbunătăţească sănătatea şi eficacitatea organizaţiei;

– procedurile se pot clasifica de la planificarea unor modificări psihice până la furnizarea unor training-uri pentru anumiţi membri ai organizaţiei;

– D.O. este proiectată intenţionat pentru a facilita binele organizaţiei[9].

Există numeroase activităţi ale D.O., precum: analiza muncii, construirea echipelor, coordonarea între grupuri, schimbarea culturii organizaţionale, învăţarea în structuri, modalităţile de apreciere profesională[8].

Pentru ca schimbările să aibă rezultate este absolut necesar să se respecte o serie de *condiţii*: conştientizarea şi definirea în mod clar/corect a nevoii de schimbare; stabilirea gradului de fezabilitate a schimbării; efectuarea unor cercetări cu privire la starea sistemului; elaborarea unui program de intervenţie care să ţină cont de interacţiunea subsistemelor instituţiei (activitatea, tehnologia, structura, resursele umane); implementarea schimbărilor şi evaluarea rezultatelor; ajustări ale strategiei[14].

Wexley şi Yukl (1984) analizează procesul D.O. ciclic în 5 faze. În prima fază, managerul/directorul percepe o problemă (de exemplu, lipsa de comunicare, conflicte intergrupuri, motivaţie scăzută). În faza a doua, se adună date pentru diagnoza preliminară prin interviuri face-to-face, chestionare, observaţii pentru a se formula o ipoteză. În faza a treia, se oferă feedback şi se trece la acţiunea conjugată, se rediscută informaţia culeasă, părţile implicate discută. În faza a patra, se planifică acţiunea şi modul de implementare al DO. În faza a cincea, se adună iar datele şi se face o nouă diagnoză. Se reia ciclul. Acest

Scanned with OKEN Scanner

model este o abordare sistemică ştiinţifică şi nu restricţionează alte modalităţi de intervenţie în D.O. Reduce rezistenţa la schimbare prin faptul că ajută indivizii să-şi conştientizeze nevoile şi încurajează participarea la diagnoză[19].

Reţinem că rezolvarea problemelor de la locul de muncă sau optimizarea muncii, relaţiilor în neurochirurgie solicită demersuri sistematice fundamentate ştiinţific. O astfel de abordare exclude soluţiile de moment, care se pot baza pe date superficiale, având efecte de scurtă durată.

CONCLUZII

Astăzi, principiile de management sunt transpuse în practici şi metodologii complexe prin care se urmăreşte gestiunea ştiinţifică a resurselor, activităţilor organizaţiei. Există preocupări intense pentru certificarea în acord cu standardele internaţionale, pentru dezvoltare, excelenţă. Un accent deosebit se pune nu atât pe intervenţiile în caz de criză sau situaţii problematice, ci pe intervenţiile destinate dezvoltării organizaţionale şi manageriale, procese care sunt iniţiate tocmai în condiţiile în care organizaţia este eficientă, prosperă. Pentru ca aceste intervenţii să aibă loc este necesar ca responsabilii secţiilor neurochirurgicale să se implice în structurarea unor strategii, în elaborarea proiectelor şi programelor concrete de management, în definirea criteriilor de eficienţă a prestaţiilor. Dezvoltarea capacităţilor manageriale reprezintă o necesitate şi, în acelaşi timp, o direcţie foarte importantă a modernizării managementului în neurochirurgie. Această modernizare implică colaborarea cu specialişti în procese de dezvoltare organizaţională, iar, pe de altă parte, implică însăşi contribuţia managerilor existenţi. Rolurile unui specialist în cadrul actualelor şi viitoarelor forme de organizare pot fi sistematizate în trei mari categorii de funcţii: *1.* funcţii de diagnostic; *2.* funcţii de consiliere şi supervizare; *3.* funcţii de formare. Principiul fundamental al intervenţiilor pentru dezvoltare este acela că „teoria şi acţiunea se sprijină mutual", bazele solide teoretice şi metodologice sunt cele mai sigure garanţii ale unui demers reflectat, critic şi non-manipulativ în procesele dezvoltării organizaţionale[11]. Structura intervenţiei cuprinde: solicitarea/comanda, explorarea preliminară, analiza iniţială a cererilor şi implicaţiilor, negocierea, acţiunile propriuzise, evaluarea intervenţiei, ajustări, învăţarea organizaţională, cu scopul fixării cunoştinţelor teoretice şi „deschiderii uşilor" spre latura practică. De la început trebuie luate în calcul atât „puterea" specialistului, cât şi dificultăţile, obstacolele cu care acesta se poate confrunta[11]. Ciurea, Ciubotaru şi Avram (2007) au propus analizei proiectul introducerii în structurile unităţilor medico-sanitare a unui specialist *pregătit* pentru elaborarea şi aplicarea unor programe de optimizare organizaţional-managerială. Postul poate fi ocupat de medicii specialişti în management, dar care şi-au completat pregătirea cu psihologia muncii, psihologia organizaţională, managementul resurselor umane sau psihologi acreditaţi în psihologia muncii/organizaţională, care au recurs la completarea studiilor despre managementul sănătăţii[1].

BIBLIOGRAFIE

1. Ciurea AV, Ciubotaru VG, Avram E – Dezvoltarea managementului în organizaţiile sănătăţii. Excelenţa în serviciile de neurochirurgie. Edit. Universitară, Bucureşti, 2007
2. Ciurea AV, Ciubotaru VG, Avram E – Management modern în organizaţiile sănătăţii. Perspective în serviciile de neurochirurgie. Edit. Medicală, Bucureşti, 2009
3. Hohan I, Wiener U (coord.) – Enciclopedia Calităţii. Edit. Oficiul de Informare Documentară pentru Industrie, Cercetare, Management, Bucureşti, 2005
4. Iosif Gh – Managementul resurselor umane. Psihologia personalului. Edit. Victor, Bucureşti, 1998
5. Jex SM – Organizational Psychology. A Scientist-Practitioner Approach. John Wiley Inc., New York, 1998
6. Johns G – Comportament organizaţional. Edit. Economică, Bucureşti, 1998
7. Mathis RL, Nica PC, Rusu C (coord.) – Managementul resurselor umane. Edit. Economică, 1997
8. McShane SL, Glinow MAV – Organizational Behavior. Irwin Mc Graw-Hill, Boston, 2000
9. Muchinsky P – Psychology Applied to Work. Wadsworth/Thomson Learning, Belmont, 2000
10. Opincaru C, Găleţescu EM, Imbri E – Managementul calităţii serviciilor în unităţile sanitare. Edit. Coresi, Bucureşti, 2004
11. Petit Fr, Dubois M – Introduction à la psychosociologie desorganisations. Dunod, Paris, 1998
12. Pitariu HD – Managementul resurselor umane. Evaluarea performanţelor profesionale. ALL BECK, Bucureşti, 2000

Scanned with OKEN Scanner

13. Pitariu HD – Proiectarea fişelor de post, evaluarea posturilor de muncă şi a personalului. Casa de Editură IRECSON, Bucureşti, 2003
14. Roberts KH, Hunt DM – Organizational Behavior. PWS - Kent Publishing Company, Boston 1991
15. Senior B – Organizational Change and Development. In: Chmiel N(ed): Introduction to Work and Organizational Psychology – A European Perspective, Blackwell Publishing, 2000
16. Sonnentag S (ed) – Psychological Management of Individual Performance. John Wiley & Sons Ltd, UK, 2002
17. Spector PE – Industrial and organizational psychology, Research and Practice. John Wiley & Sons Inc., 1996
18. Taylor B – Turnaround - recovery and growth. J Gen Management. 1983;8(2)
19. Wexley KN, Yukl GA – Organizational Behavior and Personnel Psychology (revised edition). IRWIN, Homewood, Illinois, 1984
20. Zlate M – Tratat de psihologie organizaţional-managerială. Vol. I, Polirom, Iaşi, 2004
21. Zlate M – Tratat de psihologie organizaţional-managerială. Vol. II, Polirom, Iaşi, 2007

Scanned with OKEN Scanner



S.C. EDITURA MEDICALĂ S.A.

Str. Episcop Radu nr. 15A, corp A
Tel.: 021 252 51 86
Fax: 021 252 51 89
e-mail: office@ed-medicala.ro
web: www.ed-medicala.ro

DEPOZIT

Str. Episcop Radu nr. 15A
Tel.: 021 252 51 88
e-mail: comercial@ed-medicala.ro

LIBRĂRIE

B-dul. Pache Protopopescu nr. 90
Tel.: 021 252 51 87
e-mail: f_cazan@yahoo.com

ISBN 978-973-39-0690-2
ISBN 978-973-39-0720-6

Scanned with OKEN Scanner